

CONCOURS PAES - 22 & 23 MAI 2012 FACULTE DE MEDECINE DE NICE

UE 10

ANATOMIE ET HISTOLOGIE DE L'APPAREIL REPRODUCTEUR
ET DU SEIN, ORGANO ET TÉRATOGENÈSE

DURÉE DE L'ÉPREUVE : **20 MINUTES**

VÉRIFIEZ QUE VOTRE SUJET COMPORTE 4 **PAGES**

VÉRIFIEZ QUE VOTRE SUJET COMPORTE 16 **QCMS**

La fiche de QCM est jointe avec 2 BROUILLONS.

Reportez le code épreuve suivant sur votre **fiche réponse QCM** :

0010

BARÈME DE CORRECTION :

RÉPONSE EXACTE	+1	POINT
RÉPONSE INEXACTE	0	POINT
ABSENCE DE RÉPONSE	0	POINT

ATTENTION :
LA BONNE
RÉPONSE
PEUT ÊTRE
MULTIPLE

QCM UE 10 : Anatomie - Histologie de l'appareil reproducteur et du sein - Organo et tératogénèse

Donnez la ou les réponses exactes

QCM 1

Le gène SRY joue un rôle majeur dans la détermination testiculaire au cours de la différenciation sexuelle, car :

- A- Il code pour un facteur de transcription
- B- Il s'exprime dans les gonocytes
- C- Il s'exprime dans les cellules pré-sertoliennes
- D- Il induit la transcription du gène SOX9
- E- Les propositions A, B, C et D sont fausses

QCM 2

Une mutation inactivatrice d'un gène impliqué dans la différenciation sexuelle masculine peut conduire chez un individu au caryotype 46 XY à une réversion sexuelle avec un phénotype féminin à la naissance.

Parmi les gènes suivants : quel(s) est (sont) celui (ceux) susceptible(s) d'entraîner, après mutation, une telle situation clinique ?

- A- INSL3
- B- SRY
- C- FOXL2
- D- SOX9
- E- Les propositions A, B, C et D sont fausses

QCM 3

Une mutation inactivatrice du gène codant pour l'hormone anti-müllérienne (AMH) va entraîner chez un individu au caryotype 46 XY :

- A- L'absence de prostate
- B- La présence d'un utérus
- C- La présence d'organes génitaux externes féminins
- D- L'absence de gonocytes dans la gonade
- E- Les propositions A, B, C et D sont fausses

QCM 4

Chez un fœtus de sexe féminin 46 XX, l'absence physiologique d'hormone anti-müllérienne va conduire au cours du troisième mois à la différenciation du canal de Müller.

Parmi les organes génitaux féminins suivants : le(s)quel(s) est (sont) d'origine müllérienne ?

- A- Le pavillon de la trompe de Fallope
- B- Les grandes lèvres
- C- Le col utérin
- D- Le tiers inféro-externe du vagin
- E- Les propositions A, B, C et D sont fausses

QCM 5

La descente abdomino-scrotale des testicules se fait en deux étapes : une étape transabdominale et une étape inguino-scrotale. Parmi les hormones suivantes, quelle(s) est (sont) celle(s) qui est (sont) responsable(s) de la première étape trans-abdominale ?

- A- La dihydrotestostérone (DHT)
- B- L'hormone anti-müllérienne (AMH)
- C- L'estradiol (E2)
- D- L'insulinelike peptide 3 (Insl3)
- E- Les propositions A, B, C et D sont fausses

QCM 6

Parmi les anomalies suivantes portant sur les chromosomes sexuels, les gonosomes : quelle(s) est (sont) celle(s) que l'on peut retrouver chez un nouveau-né vivant ?

- A- 47 XXY
- B- 47 XXX
- C- 45 YO
- D- 47 XYY
- E- Les propositions A, B, C et D sont fausses

QCM 7

Dans le syndrome de Turner qui associe dans la forme classique, une petite taille, un syndrome dysmorphique, un retard ou une absence de puberté et un caryotype 45 XO, l'insuffisance ovarienne congénitale :

- A- s'accompagne d'une apoptose exagérée des follicules ovariens
- B- est liée à une mutation d'un gène porté par le chromosome X unique restant
- C- est liée à la présence d'une seule dose (haplo insuffisance) d'un ou de plusieurs gènes de maintenance ovarienne, porté(s) par le chromosome X
- D- est liée à l'inactivation anormale du chromosome X restant
- E- Les propositions A, B, C et D sont fausses

QCM 8

On peut dire que le sein est comparable à une « pelote » ou un « œuf » dans une chaussette ;

Parce que la glande mammaire est formée par un lobule glandulaire entouré par une expansion du fascia pectoral :

- A- Le fait et la raison proposés sont justes et unis par une relation de cause à effet
- B- Le fait et la raison proposés sont justes mais ne sont pas unis par une relation de cause à effet
- C- Le fait est juste mais la raison proposée est fausse
- D- Le fait est faux mais la raison proposée est un fait ou une donnée juste
- E- Le fait et la raison proposés sont faux

QCM 9

La lymphe de la glande mammaire droite se draine vers les chaînes lymphatiques thoracique interne, axillaire et sous-clavière puis vers le conduit thoracique ;

Parce que toutes les formations lymphatiques aboutissent au conduit thoracique :

- A- Le fait et la raison proposés sont justes et unis par une relation de cause à effet
- B- Le fait et la raison proposés sont justes mais ne sont pas unis par une relation de cause à effet
- C- Le fait est juste mais la raison proposée est fausse
- D- Le fait est faux mais la raison proposée est un fait ou une donnée juste
- E- Le fait et la raison proposés sont faux

QCM 10

Propositions concernant l'utérus :

- A- A la phase proliférative débutante de l'endomètre, l'épithélium glandulaire est constitué de cellules cylindriques
- B- A la fin de la phase proliférative de l'endomètre, les glandes devenant tortueuses, sont formées d'un épithélium présentant un aspect pseudostratifié
- C- Le canal endocervical est bordé par un épithélium prismatique simple de cellules sécrétant du mucus
- D- Le léiomyome ou léiomyofibrome est une tumeur bénigne courante du myomètre utérin.
- E- Les propositions A, B, C, D sont fausses

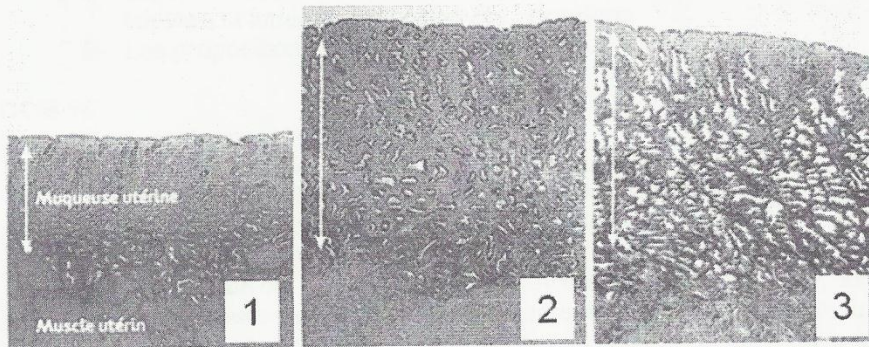
QCM 11

Propositions concernant le vagin et le col utérin :

- A- Au cours du cycle, les cellules superficielles de l'épithélium du vagin produisent du glycogène
- B- Le glycogène de l'épithélium du vagin est métabolisé par des bactéries commensales pour former de l'acide lactique qui inhibe la croissance des micro-organismes pathogènes
- C- Les cellules de surface de l'épithélium pavimenteux stratifié du col utérin sont colorées en rose par la méthode de Papanicolaou car elles contiennent une faible quantité de kératine, alors que les cellules profondes ont des noyaux volumineux d'aspect habituel et un cytoplasme coloré en bleu
- D- Pendant la période d'activité génitale, les cellules basales et parabasales du col utérin augmentent leur index mitotique en réponse à la stimulation par la progestérone
- E- Les propositions A, B, C, D sont fausses

QCM 12

Propositions concernant l'endomètre utérin :



- A- Au cours du cycle ovarien, la photo 3 correspond à la phase de prolifération tardive de l'endomètre
- B- Au cours du cycle ovarien, la photo 2 correspond à la phase de sécrétion de l'endomètre
- C- Au cours du cycle ovarien, la photo 1 correspond à la phase de prolifération précoce de l'endomètre
- D- L'endomètre, bordant la cavité utérine, est constitué d'un épithélium cylindrique simple associé à de nombreuses glandes tubuleuses simples
- E- Les propositions A, B, C, D sont fausses

QCM 13

Propositions concernant l'appareil génital masculin :

- A- Le rete testis est un réseau de canalicules bordé par une couche de cellules cubiques
- B- Les canaux efférents sont bordés par une couche de cellules épithéliales dont une partie est cylindrique non-ciliée
- C- Les canaux efférents sont bordés par une couche de cellules épithéliales dont une partie est cubique ciliée
- D- Le revêtement épithélial de l'épidyme est de type cylindrique pseudostratifié
- E- Les propositions A, B, C, D sont fausses

QCM 14

Propositions concernant la glande prostatique :

- A- Une augmentation de la taille des glandes péri-urétrales prostatiques entraîne une hypertrophie nodulaire de la prostate
- B- Une augmentation du nombre des glandes péri-urétrales prostatiques constitue une hyperplasie qui va entraîner une hypertrophie nodulaire de la prostate
- C- L'hypertrophie prostatique nodulaire des glandes péri-urétrales prostatiques est un processus bénin qui comprime la voie urinaire
- D- Les cancers prostatiques trouvent leur origine dans les glandes principales
- E- Les propositions A, B, C, D sont fausses

QCM 15

Propositions concernant la glande mammaire :

- A- Les canaux et les acini des glandes mammaires sont bordés par des cellules épithéliales de forme cubique ou prismatique basse
- B- Autour des cellules bordant les canaux, il n'y a aucune cellule myoépithéliale
- C- Pendant la période d'activité génitale, l'épithélium des canaux subit des changements cycliques sous l'influence des hormones ovariennes
- D- Durant la lactation, les cellules épithéliales lobulaires sécrètent les composants du lait vers la lumière de l'acinus par apocytose
- E- Les propositions A, B, C, D sont fausses

QCM 16

Propositions concernant la glande mammaire :

- A- Les lobules de chaque lobe mammaire sont constitués par les canaux tubulo-alvéolaires d'où naissent un grand nombre d'alvéoles ou acini glandulaires
- B- Le canal galactophore draine chaque lobe et s'ouvre, après le sinus lactifère, à la surface du mamelon
- C- Un cancer est dit « in situ », ou encore « intra-canalair », lorsque les cellules cancéreuses se développent strictement à l'intérieur des canaux qui transportent le lait (canaux galactophores)
- D- Un cancer est dit « infiltrant » lorsque ses cellules détruisent et franchissent la lame basale, et se dirigent vers les ganglions, les os, les poumons, le foie et le cerveau
- E- Les propositions A, B, C, D sont fausses