

ANNATUT'

Embryologie

UE2

[Année 2012-2013]

- 
- ⇒ Qcm issus des Tutorats, classés par chapitre
  - ⇒ Correction détaillée

# SOMMAIRE

<b>1. Première semaine.....</b>	<b>3</b>
Correction : Première semaine .....	5
<b>2. Deuxième semaine .....</b>	<b>7</b>
Correction : Deuxième semaine .....	10
<b>3. Troisième semaine.....</b>	<b>13</b>
Correction : Troisième semaine .....	16
<b>4. Quatrième semaine .....</b>	<b>18</b>
Correction : Quatrième semaine .....	22
<b>5. QCM Mixtes.....</b>	<b>26</b>
Correction : QCM Mixtes.....	27

## 1. Première semaine

2011 – 2012 (Pr. Philip)

### **QCM 1 : Donnez la ou les réponse(s) vraie(s).**

- A) L'implantation est à cheval entre la 1<sup>er</sup>, la 2<sup>e</sup> et la 3<sup>e</sup> semaine du développement embryonnaire.
- B) La segmentation aboutit au stade de la morula.
- C) Les cellules de l'embryoblaste sont totipotentes.
- D) Il y a apparition de micro-villosités sur les cellules du blastocyste et sur les cellules de l'endomètre.
- E) Aucune de ces réponses n'est correcte.

### **QCM 2 : Donnez la ou les réponse(s) vraie(s).**

- A) Les cellules ciliées sont de plus en plus présentes à mesure que l'on se rapproche de l'utérus.
- B) Lors des 1<sup>er</sup> divisions de l'embryon les phases S et M du cycle cellulaire sont escamotées.
- C) Les anomalies lors de la 1<sup>er</sup> semaine entraînent le plus souvent de très graves malformations.
- D) La zone pellucide permet de protéger le zygote contre le pH acide des voies génitales féminines.
- E) Aucune de ces réponses n'est correcte.

### **QCM 3 : Donnez la ou les réponse(s) vraie(s).**

- A) Lors de la 1<sup>er</sup> semaine, le blastocyste migre dans la trompe utérine.
- B) Un embryon de 64 cellules a la même taille qu'un embryon d'une cellule.
- C) Le stade du blastocyste est caractérisé par la formation d'une cavité liquidienne : le blastocœle.
- D) Le chemin du spermatozoïde est un long fleuve tranquille X)
- E) Aucune de ces réponses n'est correcte.

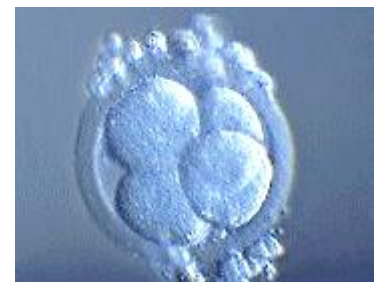### **QCM 4 : TOP ! Je suis un jeune embryon composé d'une cavité liquidienne mais toujours «encapsulé par une structure X». Donnez la ou les réponse(s) vraie(s).**

- A) J'en suis au stade Carnegie 3a
- B) La «structure X» est la corona radiata.
- C) Certaines de mes cellules commencent à se polariser.
- D) On peut d'ores et déjà admirer mon magnifique hypoblaste.
- E) Aucune de ces réponses n'est correcte.

### **QCM 5 : Quelles sont la ou les proposition(s) exacte(s) ?**

(On considère qu'il y a 4 cellules sur la photo)

- A) Nous sommes au stade Carnegie 2.
- B) L'œuf fécondé visible sur la photo est désormais appelé morula.
- C) La formation du blastocyste a lieu au même stade Carnegie que celui où se trouve cet embryon.
- D) Chacune des 4 cellules centrales sont totipotentes.
- E) Aucune proposition juste.



### **QCM 6 : Donnez la ou les réponse(s) vraie(s).**

- A) La période embryonnaire s'étend jusqu'à la fin du 2<sup>e</sup> mois de la vie intra-utérine.
- B) Lors de la 1<sup>er</sup> semaine, les modifications de l'organisme maternel sont peu importants.
- C) L'ovule utilise seulement 2 éléments de la trompe pour se rendre jusqu'à l'utérus.
- D) La corona radiata protège les blastomères contre l'accrochage à la paroi.
- E) Les glandes de la muqueuse sécrètent du glycogène en quantité importante.

### **QCM 7 : Donnez la ou les réponse(s) vraie(s).**

- A) Une fois l'ovule fécondé il y a expulsion du 2<sup>e</sup> globule polaire.
- B) La précompaction se produit entre les phases à 4 et à 16 blastomères.
- C) La taille des cellules diminue car la segmentation consomme beaucoup d'énergie.
- D) Au niveau de l'endomètre, la tolérance immunitaire fait que le blastocyste ne sera pas rejeté.
- E) L'embryon a pratiquement la même taille à 64 qu'à 16 cellules.

**QCM 8 : Donnez la ou les réponse(s) vraie(s).**

- A) Les cellules de la morula sont pluripotentes.
- B) Jusqu'au 32<sup>e</sup> blastomère il y a conservation de la totipotence.
- C) La fenêtre d'implantation se trouve dans la partie postéro-supérieure de l'utérus.
- D) A partir du stade 16/32 cellules, on commence à voir apparaître une polarité.
- E) Les cils sont de moins en moins présents au fur et à mesure qu'on se rapproche de l'utérus.

**QCM 9 : Donnez la ou les réponse(s) vraie(s).**

- A) L'endomètre doit être en état d'activation cellulaire au début de la nidation.
- B) Les vrais jumeaux sont monozygotes.
- C) Les phases de «clivage des blastomères» et «formation du blastocyste» sont caractéristiques du même stade Carnegie.
- D) Au stade 3b on a l'ébauche du DED avec la mise en place de l'épiblaste et de l'hypoblaste.
- E) Les dessins animés de Donald Duck ont été interdits en Finlande, car il ne portait pas de pantalon.

**Correction : Première semaine**

---

**2011 – 2012**

---

**QCM 1 : Réponses B,D**

- A) Faux : l'implantation se fait durant le stade carnegie 4 donc à cheval entre la première semaine et la deuxième semaine.  
B) Vrai  
C) Faux : Les cellules sont pluripotentes.  
D) Vrai : Cela permet d'augmenter la surface de contact.  
E) Faux

**QCM 2 : Réponse E**

- A) Faux : Les cellules ciliées sont de moins en moins présentes à mesure que l'on se rapproche de l'utérus.  
B) Faux : Ce sont les phases G1 et G2 qui sont escamotées.  
C) Faux : Cela entraîne le plus souvent la mort de l'œuf.  
D) Faux : La zone pellucide protège le zygote d'une implantation aberrante (dans la trompe par exemple).  
E) Vrai

**QCM 3 : Réponses B,C**

- A) Faux : Le zygote, puis morula, sera appelé blastocyste bien plus tard, une fois arrivé dans la cavité utérine.  
B) Vrai  
C) Vrai  
D) Faux : Il y a une rude sélection de l'unique vainqueur !  
E) Faux

**QCM 4 : Réponses A,C**

- A) Vrai  
B) Faux : La structure X est la zone pellucide.  
C) Vrai  
D) Faux : La mise en place de l'hypoblaste se produit au stade 3b.  
E) Faux

**QCM 5 : Réponses D**

- A) Faux : Nous sommes au tout début du clivage donc au stade carnegie 1 (version du cours 2012-2013).  
B) Faux : La morula se forme aussi durant le stade Carnegie 2 (c'est même le stade de la morula !) mais seulement à partir de 16 cellules !  
C) Faux : cet embryon est au stade 2 alors que la formation du blastocyste est au stade 3a.  
D) Vrai  
E) Faux

**QCM 6 : Réponses A,E**

- A) Vrai  
B) Faux : Ces modifications sont très importantes.  
C) Faux  
D) Faux : C'est la zone pellucide qui protège le zygote d'une implantation aberrante.  
E) Vrai

**QCM 7 : Réponses A,B,D,E**

- A) Vrai  
B) Vrai  
C) Faux : Car leur cycle cellulaire est escamoté.  
D) Vrai  
E) Vrai

**QCM 8 : Réponses A,D,E**

- A) Vrai
- B) Faux : Les cellules sont totipotentes avant le stade morula.
- C) Faux
- D) Vrai
- E) Vrai

**QCM 9 : Réponses B,D,E**

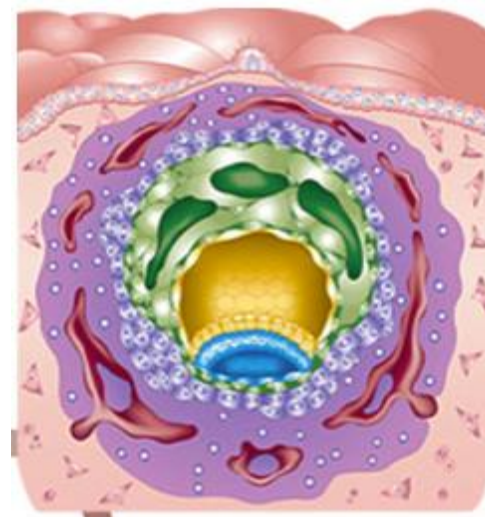
- A) Faux
- B) Vrai
- C) Faux
- D) Vrai
- E) Vrai

## 2. Deuxième semaine

2011 – 2012 (Pr. Philip)

**QCM 1 : Concernant le schéma ci-contre, donnez la ou les réponse(s) vraie(s).**

- A) L'embryon visible sur ce schéma est au stade Carnegie 5b.
- B) Des lacunes sont en train de se former au sein du syncytiotrophoblaste et du mésenchyme extra-embryonnaire.
- C) La cavité amniotique s'est mise en place lors du stade Carnegie précédent.
- D) Par la suite, dans le même stade Carnegie, la vésicule vitelline secondaire va commencer à se mettre en place.
- E) Aucune de ces réponses n'est correcte.



**QCM 2 : Quels sont les événements se produisant une fois l'œuf totalement nidé dans l'endomètre ?**

- A) Les cellules de l'embryoblaste prolifèrent encore plus en profondeur dans la muqueuse utérine.
- B) L'épiblaste et l'hypoblaste commencent à peine à se différencier.
- C) La reconstitution de l'épithélium de l'endomètre permet d'enfouir le bouchon de fibrine plus profondément dans la muqueuse, il n'est donc plus visible.
- D) Les villosités primaires sont composées des lacs sanguins et des expansions de cytotrophoblaste dans le syncytiotrophoblaste.
- E) Aucune de ces réponses n'est correcte.

**QCM 3 : Concernant le stade Carnegie 4, donnez la ou les réponse(s) vraie(s).**

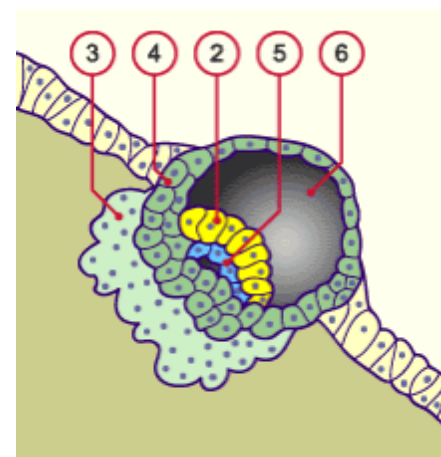
- A) Le blastocyste s'accroche le plus fréquemment à la paroi postérieure de la cavité utérine.
- B) L'endomètre porte uniquement des récepteurs et l'œuf les ligands correspondants, qui permettent une reconnaissance spécifique de leurs cellules, nécessaire à l'accolement de l'embryon.
- C) Un bouchon de fibrine permet de refermer l'orifice de pénétration de l'œuf dans la muqueuse.
- D) Un défaut dans l'expression des intégrines empêche l'apposition de l'œuf et donc une éventuelle grossesse.
- E) Aucune de ces réponses n'est correcte.

**QCM 4 : On fait une coupe de l'embryon au stade Carnegie 5b, on peut observer :**

- A) Le chorion, qui est un tissu conjonctif situé entre la lame basale de l'endomètre et le myomètre.
- B) Des lacunes qui se forment dans le cytotrophoblaste pour permettre la future communication avec le sang maternel.
- C) Des cellules épiblastiques qui sont prismatiques.
- D) Deux cavités qui se sont déjà formées.
- E) Aucune de ces réponses n'est correcte.

**QCM 5 : Concernant le schéma ci-contre d'un embryon au stade Carnegie 5a, donnez la ou les réponses vraie(s).**

- A) Le tissu n°3 sécrète des enzymes appelées collagénases qui ont pour rôle de dissoudre la lame basale puis le chorion.
- B) L'apoptose des cellules du tissu n°4 permet le creusement de la cavité amniotique en décollant le tissu n°5.
- C) Le tissu n°3 est un syncytium, c'est-à-dire un tissu ne subissant pas la cytodivision.
- D) La réaction déciduale des cellules du tissu n°3 permettra un meilleur maintien de l'embryon lors de sa croissance.
- E) Aucune de ces réponses n'est correcte.



**QCM 6 : On fait une coupe d'un embryon à la tout fin de la 2e semaine (fin du stade Carnegie 5c). Donnez la ou les réponse(s) vraie(s).**

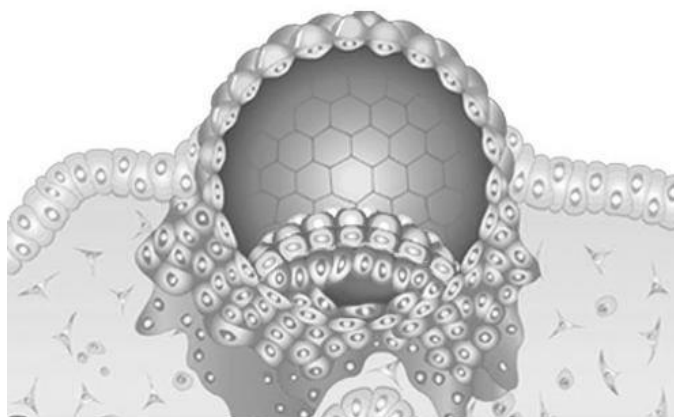
- A) Dans l'ordre, certaines structures de la sphère interne retrouvées sur la coupe sont : la lame vitelline, la vésicule vitelline secondaire, l'hypoblaste, l'épiblaste, la cavité amniotique, la lame amniotique.
- B) Dans l'ordre, certaines structures de la sphère externe retrouvées sur la coupe sont : la lame vitelline, la vésicule vitelline secondaire, l'hypoblaste, l'épiblaste, la cavité amniotique, la lame amniotique.
- C) La lame chorale correspond au feuillet interne.
- D) On peut observer à la fois la cavité chorale et des villosités primaires en formation.
- E) Aucune de ces réponses n'est correcte.

**QCM 7 : Quelles sont la ou les proposition(s) exacte(s) ?**

- A) A la fin de la 2<sup>e</sup> semaine, le disque embryonnaire est didermique.
- B) L'implantation de l'embryon est permise par la prolifération du trophoblaste du côté du pôle anté-embryonnaire.
- C) Au stade Carnegie 4, la première poussée cellulaire hypoblastique fournit la membrane de Heuser qui vient tapisser l'intérieur de la vésicule vitelline.
- D) La vésicule vitelline secondaire commence à se mettre en place au stade Carnegie 5b.
- E) Aucune proposition juste.

**QCM 8 : Dans le disque embryonnaire didermique, on prend en compte le feuillet primitif situé du côté de la muqueuse utérine. Quelles sont la ou les proposition(s) le concernant qui sont exacte(s) :**

- A) Ce feuillet se nomme hypoblaste.
- B) Ce feuillet peut s'observer lors de la 2<sup>e</sup> semaine où il tapisse en partie la cavité amniotique.
- C) Ce feuillet donnera l'ectoblaste, à l'origine des crêtes neurales.
- D) Ce feuillet donnera l'endoblaste, à l'origine de l'intestin.
- E) Aucune de ces réponses n'est correcte



**QCM 9 : À propos de l'implantation. Donnez la ou les réponse(s) vraie(s).**

- A) Lors de l'intrusion (= dissociation de l'épithélium de l'endomètre), l'embryon va franchir 2 «murs» : un mur cellulaire et un mur collagénique.
- B) Lors de la réaction déciduale des cellules du chorion de l'endomètre : celles-ci diminuent de volume en expulsant leur glycogène et lipides.
- C) Les vaisseaux sanguins viennent combler les lacunes du mésenchyme extra-embryonnaire.
- D) 2/3 des stérilités inexplicables viennent de problème de défaut d'expression des intégrines.
- E) Aucune de ces réponses n'est correcte.

**QCM 10 : Donnez la ou les réponse(s) vraie(s).**

- A) Le disque embryonnaire tridermique apparaît lors de la 2<sup>e</sup> semaine.
- B) Deux cavités se forment lors de la 2<sup>e</sup> semaine.
- C) L'embryon s'implante lors de la 2<sup>e</sup> phase du cycle ovulatoire féminin, phase de prolifération des glandes du chorion de l'endomètre.
- D) La nidation se produit de façon la plus favorable environ 6 à 8 jours après l'ovulation.
- E) Il existe des moyens pour détecter une grossesse éventuelle à partir du moment où l'embryon commence la nidation.

**QCM 11 : Donnez la ou les réponse(s) vraie(s).**

- A) L'œuf ne s'implante qu'une fois la zone pellucide disparue.
- B) Pour qu'il y ait implantation, il faut que les vaisseaux spiralés prolifèrent et soient fortement irrigués de façon à augmenter la température environnante.
- C) L'embryoblaste se différencie après la prolifération trophoblastique.
- D) Les cellules trophoblastiques permettent l'implantation de l'embryon.
- E) Le stade Carnegie 4 correspond à la formation du cytotrophoblaste et du syncytiotrophoblaste, ainsi qu'à l'apposition et l'adhésion du blastocoele.



**QCM 12 : Donnez la ou les réponse(s) vraie(s).**

- A) Le blastocyste traverse la muqueuse glandulaire puis la lame basal collagénique pour s'implanter dans le chorion.
- B) Après la reconstitution de l'épithélium de l'endomètre, l'œuf est implanté et peut maintenant être vascularisé grâce à la circulation utéro-lacunaire.
- C) Les pinopodes se trouvent sur le trophoblaste.
- D) L'œuf s'accôle à l'endomètre par le côté opposé à celui où se trouve le bouton embryonnaire.
- E) Sur l'œuf on retrouve des selectines et HBEGF.

**QCM 13 : Quelles sont les propositions où les étapes de la nidation qui se présentent dans le bon ordre chronologique ?**

- A) Apposition, adhérence, invasion, intrusion.
- B) Accolement, intrusion, adhérence, circulation utéro-lacunaire.
- C) Invasion, reconstitution de l'épithélium, circulation utéro-lacunaire, réaction déciduale.
- D) Circulation utéro-lacunaire, reconstitution de l'épithélium, réaction déciduale.
- E) Aucune proposition exacte.

**QCM 14 : Donnez la ou les réponse(s) vraie(s).**

- A) Les pinopodes optimisent l'adhérence entre l'endomètre et le trophoblaste en pompant le liquide intra-utérin.
- B) Les intégrines sont présentes à la fois sur le trophoblaste et sur l'endomètre.
- C) Les cellules du cytotrophoblaste permettent la formation du syncytiotrophoblaste en se multipliant.
- D) Les cellules du syncytiotrophoblaste dissocient les cellules de l'épithélium de l'endomètre en provoquant leur apoptose.
- E) Le chorion sécrète des enzymes, surtout des collagénases, qui vont dissoudre la lame basale.

**QCM 15 : Donnez la ou les réponse(s) vraie(s).**

- A) Les collagénases digèrent d'abord le chorion puis la lame basale.
- B) Le syncytiotrophoblaste pénètre le chorion de façon mécanique (avec la pression exercée sur la lame base) et chimique (avec la dissolution par les enzymes).
- C) La cavité amniotique et la VVP sont définitivement formées au stade Carnegie 5a.
- D) La cavité amniotique est entourée de cellules épiblastes et amnioblastiques.
- E) Les lacs sanguins sont envahis de sang d'origine fœtale.

**QCM 16 : Donnez la ou les réponse(s) vraie(s).**

- A) On peut voir un bouchon de fibrine au 10<sup>e</sup> jour car l'embryon est totalement nidé.
- B) Le cytotrophoblaste pousse le syncytiotrophoblaste pour former des pseudo-villosités nécessaires à la formation des villosités primaires.
- C) La réaction déciduale se fait au niveau de la zone d'implantation et se termine aux extrémités de la paroi concernée.
- D) Les 3 caduques où se produit la réaction déciduale sont : basilaire, utérine et pariétale.
- E) Le caduque basilaire de la réaction déciduale se trouve entre l'œuf et l'endomètre.

**QCM 17 : Donnez la ou les réponse(s) vraie(s).**

- A) La vésicule vitelline primitive ou lécitocoele primaire apparaît au moment de l'implantation de l'embryon.
- B) La vésicule vitelline II se forme avec la 2<sup>nd</sup> prolifération épiblastique.
- C) Le coelome externe se forme à l'intérieur du mésenchyme extra-embryonnaire qui se creuse d'abord de lacunes.
- D) Le pédicule embryonnaire relie entre eux le feuillet interne et le feuillet externe du mésenchyme extra-embryonnaire.
- E) Le disque embryonnaire didermique est constitué de la cavité amniotique et de la vésicule vitelline secondaire.

**QCM 18 : Donnez la ou les réponse(s) vraie(s).**

- A) Une nidation ectopique est possible lors de la 2<sup>e</sup> semaine.
- B) Le canal allantoïdien est une excroissance à l'intérieur du syncytiotrophoblaste, qui provient du mésenchyme extra-embryonnaire.
- C) Le trophoblaste devient lacunaire au stade Carnegie 5b.
- D) Le mésoblaste extra-embryonnaire devient lacunaire au stade Carnegie 5b.
- E) L'enfouissement de l'embryon sous l'épithélium de la muqueuse utérine se produit au stade Carnegie 5a.

**Correction : Deuxième semaine****2011 – 2012****QCM 1 : Réponses B,D**

- A) Faux : Il s'agit du stade Carnegie 5c comme on peut le voir avec le mésenchyme extra-embryonnaire lacunaire, les lacunes trophoblastiques en train de se remplir de sang maternel...
- B) Vrai
- C) Faux : La cavité amniotique se met en place au stade 5a.
- D) Vrai
- E) Faux

**QCM 2 : Réponse D**

- A) Faux : Les cellules du trophoblaste !
- B) Faux : L'épiblaste et l'hypoblaste sont différenciés avant la fin de l'implantation.
- C) Faux : Le bouchon de fibrine disparaît complètement avec la reconstitution de l'endomètre.
- D) Vrai
- E) Faux

**QCM 3 : Réponses A,C**

- A) Vrai
- B) Faux : Il n'y a pas uniquement des récepteurs sur l'endomètre et uniquement des ligands sur l'embryon.
- C) Vrai
- D) Faux : Empêche l'adhésion (ou fixation).
- E) Faux

**QCM 4 : Réponses A,C,D**

- A) Vrai
- B) Faux : Les lacunes se forment dans le syncytiotrophoblaste.
- C) Vrai
- D) Vrai : La cavité amniotique et la vésicule vitelline.
- E) Faux

**QCM 5 : Réponses A,B,C**

- A) Vrai : Tissu n°3 = syncytiotrophoblaste.
- B) Vrai : Tissu n°4 = cytotrophoblaste et tissu n°5 = épiblaste.
- C) Vrai
- D) Faux : La réaction déciduale se produit chez les cellules du chorion et pas du syncytiotrophoblaste !
- E) Faux

**QCM 6 : Réponses A,D**

- A) Vrai
- B) Faux : Ben oui si c'est déjà la A !
- C) Faux : La lame chorale est le feuillet externe.
- D) Vrai
- E) Faux

**QCM 7 : Réponse A**

- A) Vrai
- B) Faux : Du côté embryonnaire (là où on a l'embryoblaste).
- C) Faux : La 1<sup>re</sup> membrane de Heuser vient tapisser l'intérieur du blastocœle pour former la VVP
- D) Faux : Au stade 5b c'est la VVP qui se met en place, la VVS est initiée seulement au stade 5c.
- E) Faux

**QCM 8 : Réponses B,C,D**

- A) Faux : Il s'agit de l'épiblaste, l'hypoblaste se trouve au contact du blastocœle.
- B) Vrai
- C) Vrai

- D) Vrai : Attention ! L'épiblaste est à l'origine des 3 feuillets définitifs du DET donc de l'endoblaste aussi !  
E) Faux

**QCM 9 : Réponse D**

- A) Faux  
B) Faux : Elles augmentent de volume et se chargent en glycogène et lipides.  
C) Faux : Les lacunes du trophoblaste ! Les lacunes du MEE servent à la formation de la cavité chorale.  
D) Vrai  
E) Faux

**QCM 10 : Réponses D**

- A) Faux : Le disque est didermique lors de la 2<sup>e</sup> semaine.  
B) Faux : il y a trois cavités formées : amnios, vésicule vitelline, coelome externe  
C) Faux : La 2<sup>e</sup> phase est celle de sécrétion.  
D) Vrai  
E) Faux

**QCM 11 : Réponses A,B,D**

- A) Vrai  
B) Vrai  
C) Faux  
D) Vrai  
E) Faux : c'est le blastocyste et non le blastocoele qui s'appose et adhère.

**QCM 12 : Réponse A**

- A) Vrai  
B) Faux  
C) Faux  
D) Faux  
E) Faux

**QCM 13 : Réponse D**

- A) Faux  
B) Faux  
C) Faux  
D) Vrai  
E) Faux

**QCM 14 : Réponses A,B,C,D**

- A) Vrai  
B) Vrai  
C) Vrai  
D) Vrai  
E) Faux : C'est le syncytiotrophoblaste qui sécrète des collagénases pour dissoudre la membrane basale.

**QCM 15 : Réponses B,D**

- A) Faux : C'est l'inverse.  
B) Vrai  
C) Faux  
D) Vrai  
E) Faux : Le sang est d'origine maternelle.

**QCM 16 : Réponses A,B**

- A) Vrai  
B) Vrai  
C) Faux : La réaction déciduale se généralise à presque tout le chorion de l'endomètre.  
D) Faux : Les 3 caduques où se produit la réaction déciduale sont : basilaire, ovulaire et pariétale.  
E) Faux : Le caduque basilaire de la réaction déciduale se trouve entre l'œuf et le myomètre.

**QCM 17 : Réponses A,C,D**

- A) Vrai
- B) Faux : La vésicule vitelline II se forme avec la 2<sup>nd</sup> prolifération hypoblastique.
- C) Vrai
- D) Vrai
- E) Faux : Le DED compte l'épiblaste et l'hypoblaste.

**QCM 18 : Réponses A, C**

- A) Vrai
- B) Faux
- C) Vrai
- D) Faux : Au stade 5c.
- E) Faux : Au stade 5b.

### 3. Troisième semaine

2011 – 2012 (Pr. Philip)

**QCM 1 : Donnez la ou les réponse(s) vraie(s).**

- A) La gastrulation est la transformation du disque embryonnaire tridermique en disque embryonnaire didermique.
- B) La métamérisation commence lors de la 3 semaine.
- C) La plaque neurale s'invagine dans sa partie craniale pour former l'ébauche de la future gouttière neurale.
- D) La fermeture de la plaque neurale débute au niveau des premiers somites.
- E) Aucune de ces réponses n'est correcte.

**QCM 2 : Donnez la ou les réponse(s) vraie(s).**

- A) L'éminence caudale et la plaque préchordale sont deux parties qui resteront didermiques.
- B) Les crêtes neurales dérivent du mésoblaste.
- C) La ligne primitive apparaît sur l'extrémité craniale de l'embryon.
- D) Le processus notochordal permet une première communication entre la cavité amniotique et la vésicule vitelline.
- E) Aucune de ces réponses n'est correcte.

**QCM 3 : Donnez la ou les réponse(s) vraie(s).**

- A) Les crêtes neurales se situent entre le tube neurale et l'épiderme.
- B) Lors de la gastrulation, on a dans l'ordre : mise en place des 3 feuillets primitifs, mise en place de la chorde, mise en place du début de la neurulation.
- C) La neurulation c'est la formation de la plaque neurale induite par la chorde.
- D) La formation de la chorde se fait dans le sens cranio-caudal.
- E) Aucune de ces réponses n'est correcte.

**QCM 4 : Donnez la ou les réponse(s) vraie(s).**

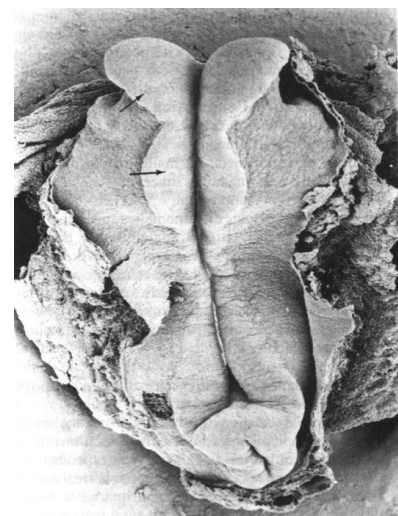
- A) La ligne primitive se raccourcit lors de la 3<sup>e</sup> semaine
- B) La plaque préchordale est fusionnée avec l'entoblaste et est en contact avec l'ectoblaste par sa face supérieure.
- C) La chorde permet la différenciation de la plaque neurale.
- D) L'ectoderme se différencie en ectoblaste de surface et en neuroectoderme.
- E) Aucune de ces réponses n'est correcte.

**QCM 5 : L'embryon est au stade Carnegie de la ligne primitive, donnez les réponses vraies.**

- A) C'est le stade Carnegie 8.
- B) Les villosités trophoblastiques secondaires sont bien visibles.
- C) La plaque neurale est apparue.
- D) L'allantoïde est apparue dans le pédicule embryonnaire.
- E) Aucune de ces réponses n'est correcte.

**QCM 6 : Concernant la photo ci-contre, donnez la ou les réponse(s) vraie(s).**

- A) On se situe juste avant le stade Carnegie 7.
- B) On distingue la plaque neurale ainsi que la ligne primitive.
- C) Le tube notochordal n'est pas encore apparu.
- D) La zone céphalique de l'embryon se situe en haut de la photo.
- E) Aucune de ces réponses n'est correcte.



**QCM 7 : Donnez la ou les réponse(s) vraie(s).**

- A) L'un des signes spécifiques du stade Carnegie où a lieu la somitisation est l'ébauche du cœur.
- B) Le nœud de Hensen détermine les axes cranio-caudal et droite-gauche de l'embryon.
- C) Les somites sont issus du mésenchyme intermédiaire.
- D) A la fin de la 3<sup>e</sup> semaine, l'amnios est délimité par l'ectoblaste (amnioblastes) lui-même recouvert par la somatopleure.
- E) Aucune de ces réponses n'est correcte.

**QCM 8 : Donnez la ou les réponse(s) vraie(s).**

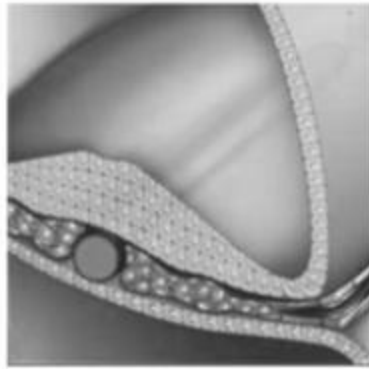
- A) Au début de la 2<sup>e</sup> semaine, la mise en place de la ligne primitive marque le début du processus de gastrulation, permettant à l'embryon de devenir tridermique.
- B) Au cours de son remaniement, la future chorde va fusionner transitoirement avec l'entoblaste, ce qui permettra la communication entre l'amnios et la vésicule vitelline avant de former un cylindre plein appelé notochorde.
- C) La chorde induit la mise en place de la plaque neurale, constituée de neurectoderme, qui évoluera en gouttière neurale.
- D) Les crêtes neurales dérivant de l'épiblaste se situent initialement à la zone de jonction entre neurectoderme et ectoderme.
- E) Aucune de ces réponses n'est correcte.

**QCM 9 : Qu'elles sont la ou les proposition(s) exacte(s) concernant les schémas ci-dessous ?**


*Les coupes sont faites à des endroits différents de l'axe cranio-caudal, la partie dorsale de l'embryon étant en haut du schéma et la partie crâniale vers la gauche du schéma.*



1



2



3

- A) L'ordre chronologique d'apparition est : 2, 1, 3.
- B) Sur le schéma n°3, nous sommes au stade Carnegie 10.
- C) Sur le schéma 1 sont transitoirement mis en relation 2 cavités : la cavité amniotique et la vésicule vitelline secondaire
- D) Le feuillet pointé par la flèche sur le schéma 3 formera entre autres les somites, dont une partie migrera autour du futur tube neural et de la chorde pour donner les vertèbres.
- E) Aucune de ces réponses n'est correcte.

**QCM 10 : Donnez la ou les réponse(s) vraie(s).**

- A) La nidation se fait en 7 étapes.
- B) Chez la mère, l'aménorrhée est un signe biologique de grossesse.
- C) Le noeud de Hensen met en relation amnios et VV.
- D) Dans le sens cranio-caudal, on a : membrane pharyngienne, plaque préchordale, membrane cloacale, éminence caudale.
- E) Le processus notochordal fusionne avec la plaque préchordale.

**QCM 11 : Donnez la ou les réponse(s) vraie(s).**

- A) Le développement de la chorde respecte un axe médian.
- B) La plaque chordale résulte de la fusion entre le processus notochordal et l'entoblaste.
- C) L'ébauche de la gouttière neurale apparaît d'abord près du noeud de Hensen.
- D) La formation de la ligne primitive est uniquement due à un épaississement d'une partie de l'épiblaste.
- E) Le mésoblaste intermédiaire se scinde en 2 parties.

**QCM 12 : Donnez la ou les réponse(s) vraie(s).**

- A) La chorde joue un rôle important dans l'émergence de la plaque neurale.
- B) On observe des territoires présomptifs sur la face supérieure de l'épiblaste.
- C) La métamérisation se fait parallèlement à la mise en place de la chorde.
- D) Le canal neurentérique est un élément transitoire.
- E) La plaque neurale s'enfouit progressivement sous le futur épiderme.

**QCM 13 : Donnez la ou les réponse(s) vraie(s).**

- A) Le mésoblaste va coloniser toute la zone située entre l'épiblaste (qui devient ectoblaste) et l'entoblaste.
- B) La mésoblaste para-axial est une des causes de la formation du tube neural.
- C) La notochorde est un cylindre creux.
- D) Le processus notochordal se dirige vers la membrane cloacale.
- E) La chorde va induire la neurulation.

**QCM 14 : Donnez la ou les réponse(s) vraie(s).**

- A) Au stade 8 les ilots sanguins apparaissent dans le mésenchyme extra-embryonnaire.
- B) Dans le sens dorso-ventral on retrouve : le futur épiderme, le tube neural, les crêtes neurales.
- C) Au stade 6, la cavité amniotique est énorme.
- D) Les premiers somitomères ne sont visibles qu'une fois l'ébauche du coeur apparue.
- E) Les crêtes neurales jouent un rôle important dans la formation des tissus nerveux périphériques.

**QCM 15 : Donnez la ou les réponse(s) vraie(s).**

- A) Le stade 9 est le stade de la somitisation.
- B) L'allantoïde est en communication avec la cavité amniotique.
- C) Les crêtes neurales sont d'origine épiblastique.
- D) L'axe du disque embryonnaire devient de plus en plus horizontal.
- E) À la fin du stade 9, tous les somites sont apparus.

**Correction : Troisième semaine****2011 – 2012****QCM 1 : Réponses B,D**

- A) Faux : Le DED devient DET.
- B) Vrai
- C) Faux : Dans sa partie caudale il donnera la moelle épinière, alors que la partie craniale donnera le cerveau.
- D) Vrai
- E) Faux

**QCM 2 : Réponse E**

- A) Faux : Ce sont les membranes pharyngienne et cloacale, qui sont deux points d'accrochage entre l'épiblaste et l'hypoblaste.
- B) Faux : Ce sont des bourgeons épiblastiques.
- C) Faux : C'est l'extrémité caudale.
- D) Faux : Il s'agit du canal neurentérique.
- E) Vrai

**QCM 3 : Réponses A,B,C**

- A) Vrai
- B) Vrai
- C) Vrai
- D) Faux : La formation de la corde se fait de l'extrémité caudale à l'extrémité craniale, soit du nœud de Hensen vers la membrane pharyngienne.
- E) Faux

**QCM 4 : Réponse C**

- A) Faux : La ligne primitive ne change pas de taille, c'est la plaque neurale qui occupe de plus en plus de place et devient prédominante.
- B) Faux : C'est la plaque chordale (ou notochordale) ! La plaque préchordale est un épaississement mésenchymateux en arrière de la membrane pharyngienne.
- C) Vrai : La chorde est un chef d'orchestre de l'induction de toute une série de différenciation.
- D) Faux : L'ectoblaste se différencie en ectoderme de surface et en neurectoderme.
- E) Faux

**QCM 5 : Réponse B**

- A) Faux : C'est le stade Carnegie 7.
- B) Vrai
- C) Faux : La plaque neurale apparaît au stade 8.
- D) Faux : L'allantoïde apparaît dans le pédicule embryonnaire au stade 9.
- E) Faux

**QCM 6 : Réponses B,D**

- A) Faux : La plaque neurale est apparue, on a donc dépassé le stade 7.
- B) Vrai
- C) Faux : Le tube notochordal est présent au stade 7.
- D) Vrai : On aperçoit la ligne primitive qui s'est développée dans la partie caudale de l'embryon, en bas de la photo.
- E) Faux

**QCM 7 : Réponses A,D**

- A) Vrai
- B) Faux : C'est la ligne primitive qui détermine ces deux axes.
- C) Faux : C'est le mésenchyme para-axial qui va se condenser pour donner les somitomères qui donneront (sauf les 7 premières paires céphaliques) les somites.
- D) Vrai
- E) Faux



**QCM 8 : Réponses C,D**

- A) Faux : Au début de la 3<sup>e</sup> semaine.
- B) Vrai
- C) Vrai
- D) Faux : elles dérivent de l'ectoblaste
- E) Faux

**QCM 9 : Réponses C,D**

- A) Faux : 3, 1, 2 car le processus notochordal creux donnera ensuite la chorde pleine, après être passé par le stade de plaque notochordale.
- B) Faux : Le stade Carnegie 10 correspond à la chorde définitive, ici nous sommes au stade 7.
- C) Vrai
- D) Vrai : Le mésoblaste, plus particulièrement le mésoblaste para-axial formera les somites, elles-mêmes à l'origine du sclérotome qui diffuse.
- E) Faux

**QCM 10 : Réponse A**

- A) Vrai
- B) Faux : C'est un signe clinique.
- C) Faux : Le canal neurentérique.
- D) Faux : Dans le sens cranio-caudal, on a : membrane pharyngienne, plaque préchordale, emminence caudale et membrane cloacale.
- E) Faux : Le processus notochordal fusionne avec l'entoblaste.

**QCM 11 : Réponses A,B,C**

- A) Vrai
- B) Vrai
- C) Vrai
- D) Faux
- E) Faux : Le mésoblaste latéral va se scinder en 2 parties.

**QCM 12 : Réponses A,B,C,D,E**

- A) Vrai
- B) Vrai
- C) Vrai
- D) Vrai
- E) Vrai

**QCM 13 : Réponses B,E**

- A) Faux
- B) Vrai
- C) Faux : La notochorde est un cylindre plein.
- D) Faux : Le processus notochordal se dirige vers la membrane pharyngienne (sans le sens caudo-cranial)
- E) Vrai

**QCM 14 : Réponses A,E**

- A) Vrai
- B) Faux : Dans le sens dorso-ventral on retrouve : le futur épiderme, les crêtes neurales, le tube neural.
- C) Faux : Au stade 6, c'est la cavité choriale qui est désormais énorme.
- D) Faux
- E) Vrai

**QCM 15 : Réponses A,C**

- A) Vrai
- B) Faux : La vésicule vitelline est en communication avec la cavité amniotique.
- C) Vrai
- D) Faux : L'axe devient oblique puis vertical.
- E) Faux : Seulement 1 ou 2 paires de somites sont apparues.

## 4. Quatrième semaine

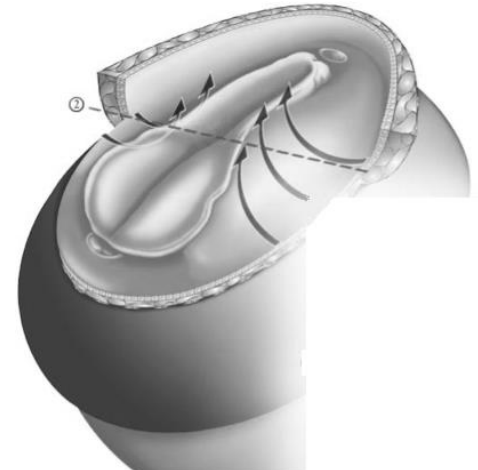
2011 – 2012 (Pr. Philip)

**QCM 1 : Donnez la ou les réponse(s) vraie(s) concernant l'organogénèse.**

- A) On retrouve les îlots de Wolff et Pander dans la lame choriale, la lame amniotique et au niveau du pédicule embryonnaire.
- B) Les gonocytes primordiaux proviennent d'une zone épiblastique au voisinage de l'allantoïde.
- C) Les crêtes neurales vont diffuser autour du tube neural et de la chorde pour former les futures vertèbres.
- D) Après la plicature, le tube intestinal est en partie encerclé par le coelome interne.
- E) Aucune de ces réponses n'est correcte.

**QCM 2 : On étudie une coupe de cet embryon au stade Carnegie 10 à l'endroit indiqué par les pointillés. Quelles sont la ou les proposition(s) exacte(s) ?**

- A) On peut observer une gouttière qui commence à se fermer en tube, notamment grâce au neuroectoderme qui prolifère et s'enfonce vers le bas.
- B) Sous la gouttière il y a une structure ronde et pleine : la chorde.
- C) Le mésoderme a donné le mésoderme para-axial que l'on peut voir de chaque côté de la gouttière.
- D) La gouttière va se fermer à partir de la zone indiquée par les pointillés, puis la fermeture continuera de proche en proche, vers le bas et vers le haut.
- E) Aucune proposition juste.



**QCM 3 : Quelles sont la ou les proposition(s) exacte(s) ?**

- A) Entre les feuillets splanchnopleural et somatopleural de la lame latérale se trouve le coelome extra-embryonnaire.
- B) Le métanéphros est à l'origine de la formation du rein définitif.
- C) Le neuropore antérieur se ferme après le neuropore postérieur.
- D) L'éperon périnéal est l'ébauche du futur diaphragme.
- E) Aucune proposition juste.

**QCM 4 : On observe un embryon dont le neuropore postérieur est fermé. Quelles sont la ou les proposition(s) exacte(s) ?**

- A) Ses ventricules sont en train de se cloisonner.
- B) Le pronéphros a disparu.
- C) Les aortes dorsales ont fusionné.
- D) On peut voir le tube cardiaque primitif entre la chorde et l'intestin primitif.
- E) Aucune proposition juste.

**QCM 5 : Concernant l'appareil brachial, donner la ou les réponse(s) vraie(s).**

- A) La 1<sup>re</sup> poche entoblastique va donner le conduit auditif externe.
- B) La 3<sup>re</sup> poche entoblastique donne la parathyroïde inférieure, la thyroïde (de manière incomplète) et le thymus.
- C) Au stade Carnegie 12 on peut distinguer 3 arcs.
- D) Les poches entoblastiques se situent au niveau de la paroi latérale de l'intestin primitif antérieur.
- E) Aucune proposition juste.

**QCM 6 : Les structures 1, 3 et 6 du schéma ci-contre dérivant du mésenchyme intermédiaire, donner la ou les réponse(s) vraie(s).**

- A) Le 2 est ou va être en communication avec la cavité amniotique.
- B) Le 6 va donner le blastème métanéphrogène.
- C) Le 1 apparaît puis disparaît au cours du stade Carnegie 10.
- D) Le 3 correspond au tube neural.
- E) Aucune proposition juste.



**QCM 7 : Donnez la ou les réponse(s) vraie(s).**

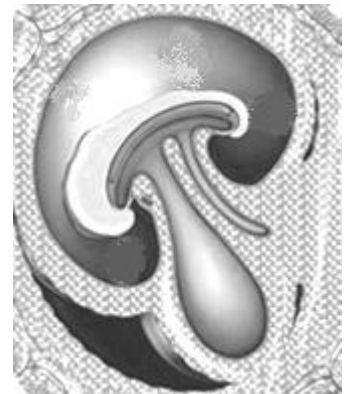
- A) La splanchnopleure intra-embryonnaire est en contact avec l'entoblaste, borde le coelome intra-embryonnaire et dérive de la lame latérale.
- B) L'entoblaste donne des épithéliums de revêtement et des épithéliums glandulaires du futur tube digestif et de l'appareil respiratoire.
- C) L'éveil du cœur a lieu avant l'apparition des premiers somitomères.
- D) Les îlots de Wolff et Pander se forment dans la lame chorale, la lame vitelline et le pédicule embryonnaire puis ils vont s'allonger pour former des cordons angiogéniques qui rejoindront la circulation extra-embryonnaire.
- E) Aucune de ces réponses n'est correcte.

**QCM 8 : Donnez la ou les réponse(s) vraie(s).**

- A) La cavité péricardique dérive du coelome intra-embryonnaire alors que la cavité pleurale dérive de la vésicule vitelline.
- B) Les arcs branchiaux se situent de part et d'autre de l'intestin primitif entre l'ébauche du cœur et le bourgeon frontal.
- C) Initialement, toutes les structures embryonnaires dérivent de l'épiblaste.
- D) Les placodes otiques apparaissent au stade Carnegie 7.
- E) Aucune de ces réponses n'est correcte.

**QCM 9 : Concernant l'embryon représenté dans le schéma ci-contre, dont les neuropores postérieur et antérieur sont ouverts, donnez la ou les réponse(s) vraie(s).**

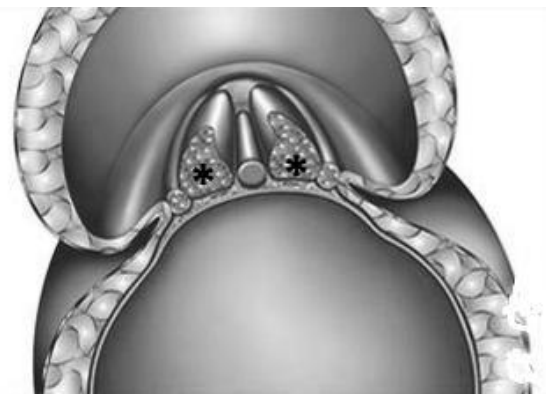
- A) Il a dépassé le stade 8.
- B) On voit l'ébauche des membres supérieurs.
- C) L'ébauche du cœur est en place.
- D) L'ébauche de la gonade permettrait au gynécologue de dire « C'est une fille ! ».
- E) Aucune de ces réponses n'est correcte.

**QCM 10 : Je suis un embryon dont la chorde définitive est en place et dont le neuropore antérieur est largement ouvert. Donnez la ou les réponse(s) vraie(s).**

- A) Mon canal de Muller est en place.
- B) Mon neuropore postérieur est fermé.
- C) Certaines de mes vertèbres sont déjà en place.
- D) Je peux admirer de mes propres yeux les ébauches de mes jambes.
- E) Aucune de ces réponses n'est correcte.

**QCM 11 : A propos de la métamérisation. Donnez la ou les réponse(s) vraie(s).**

- A) La métamérisation est un processus qui concerne le mésoblaste para-axial, représenté sur le schéma ci-contre par des étoiles.
- B) Le myocèle apparaît fin deuxième - début troisième semaine.
- C) La partie la plus latérale du somite donnera une partie des futures vertèbres.
- D) Les premiers somitomères apparaissent au stade Carnegie 7.
- E) Aucune de ces réponses n'est correcte.

**QCM 12 : Donnez la ou les réponse(s) vraie(s).**

- A) La morphogénèse secondaire a lieu durant la période fœtale.
- B) L'ébauche des organes se produit en majorité lors de la 4<sup>e</sup> semaine.
- C) L'épiblaste donne les amnioblastes et les CSEE.
- D) Les CSEE donnent la ligne primitive puis formeront ensuite les gonocytes primordiaux et l'ectoderme après avoir perdu leur capacité de différenciation initiale.
- E) L'ectoderme de surface donne la plaque neurale puis le tube neural et les crêtes neurales.

**QCM 13 : Donnez la ou les réponse(s) vraie(s).**

- A) Avec l'évolution les cellules perdent leurs aptitudes de différenciation.
- B) Les gonocytes primordiaux apparaissent au niveau de la paroi caudale de la VVS.
- C) Les gonocytes primordiaux migrent vers une zone adjacente au métanéphros.
- D) Les cellules des îlots de Wolff et Pander donneront les éléments du sang.
- E) Les hémangioblastes donneront les vaisseaux sanguins.

**QCM 14 : Donnez la ou les réponse(s) vraie(s).**

- A) Les angioblastes sont situés au centre des îlots de Wolff et Pander.
- B) Les cordons angioblastiques permettent la formation d'un réseau vasculaire.
- C) Des villosités ont pour rôle de rapprocher les lacunes du trophoblaste des îlots de Wolff et Pander.
- D) L'allantoïde dérive de la cavité amniotique.
- E) L'appareil urinaire dérive au moins en partie de la vésicule vitelline secondaire.

**QCM 15 : Donnez la ou les réponse(s) vraie(s).**

- A) La chorde induit la différenciation des cellules ectoblastiques en neuroectoderme.
- B) La prolifération vers le haut des cellules du neuroectoderme participe à la formation de la gouttière neurale.
- C) La fermeture du tube neurale se fait dans le sens cranio-caudal.
- D) La plicature dans l'axe longitudinal est due en partie au poids de la tête et de l'arrière de l'embryon.
- E) L'amnios augmente considérablement de volume lors de la 4e semaine pour finir par entourer l'embryon.

**QCM 16 : Donnez la ou les réponse(s) vraie(s).**

- A) Le mésenchyme para-axial fournit le sclérotome, à l'origine des vertèbres.
- B) Le coelome interne résulte de la fusion de la splanchnopleure droite et gauche et de la fusion de la somatopleure droite et gauche.
- C) L'épiblaste secondaire délimite l'embryon définitif cylindrique.
- D) L'embryon définitif est isolé dans la cavité chorale par le cordon ombilical.
- E) L'ébauche du futur diaphragme est repoussée par la tête de l'embryon au-dessus de l'ébauche cardiaque.

**QCM 17 : Donnez la ou les réponse(s) vraie(s).**

- A) A l'origine l'aorte est composée de 2 tubes qui vont ensuite fusionner pour n'en former qu'un.
- B) La VVS va donner l'intestin primitif, la vésicule ombilicale et le canal vitellin qui relie les 2 premières formations.
- C) Le pédicule vitellin est composé d'une lame vitelline, du canal vitellin, de la vésicule ombilicale, de l'allantoïde et des vaisseaux vitellins.
- D) L'embryon cylindrique est relié au placenta par le cordon ombilical primitif.
- E) La plaque neurale est prolongée par la gouttière neurale dans sa partie craniale.

**QCM 18 : Donnez la ou les réponse(s) vraie(s).**

- A) Les crêtes neurales dérivent du neuroectoblaste.
- B) Les crêtes neurales donneront entre autres les ganglions nerveux, la médullo-surrénale et les mélanocytes.
- C) Des épaississements du neuroectoderme forment les placodes olfactives, olfactives et optiques.
- D) Le pronéphros donnera un rein fonctionnel qui régresse totalement.
- E) Les îlots angio-formateurs sont constitués d'hémangioblastes en périphérie et d'angioblastes au centre.

**QCM 19 : Donnez la ou les réponse(s) vraie(s).**

- A) Le futur diaphragme se met en place entre le cœur et la cavité amniotique.
- B) Tous les somitomères deviendront somites.
- C) Chez l'embryon il y a une communication entre le sang artériel et veineux.
- D) La 4e poche entoblastique donne la parathyroïde supérieure.
- E) Les somites se creusent d'une cavité liquidienne.

**QCM 20 : Donnez la ou les réponse(s) vraie(s).**

- A) Le dermatome sera à l'origine du derme et de l'hypoderme.
- B) L'intestin primitif moyen donnera l'ébauche de l'estomac.
- C) Les nerfs sortent de la chorde pour rejoindre les myotomes et forment au passage les vertèbres.
- D) On retrouve 4 veines principales chez un embryon de 4 semaines.
- E) Les myotomes migrent autour de la chorde et du tube neural.

**QCM 21 : Donnez la ou les réponse(s) vraie(s).**

- A) La face externe du tympan dérive de la 2e poche entoblastique.
- B) Le canal de Wolff s'abouche dans le canal allantoïdien.
- C) Les myoblastes (cellules musculaires striées du myocarde) proviennent de l'épiblaste.
- D) La partie terminale de l'intestin primitif postérieur est le cloaque.
- E) Le mésoblaste intermédiaire donnera les cordons néphrogènes.

**QCM 22 : Donnez la ou les réponse(s) vraie(s).**

- A) Le tube cardiaque primitif est entouré d'une cavité puis d'une membrane.
- B) L'intestin primitif antérieur donnera les ébauches des bourgeons trachéo-bronchiques.
- C) Le mésonéphros donnera le bourgeon urétéral.
- D) Dans le sens cranio-caudal, on retrouve initialement : le sinus veineux, le septum transversum, l'oreillette primitive et le ventricule primitif.
- E) Dans le sens cranio-caudal, on retrouve : pronéphros, métanéphros, mésonephros.

**QCM 23 : Donnez la ou les réponse(s) vraie(s).**

- A) La veine cardinale antérieure draine toute la partie craniale et médiane de l'embryon.
- B) La splanchnopleure intra-embryonnaire se retrouve du côté dorsal.
- C) Le cœur commence à battre au début de la 4e semaine.
- D) L'entoblaste va donner des épithéliums de revêtement et des épithéliums glandulaires.
- E) Les arcs branchiaux sont des structures transitoires.

**QCM 24 : Donnez la ou les réponse(s) vraie(s).**

- A) Il est conseillé de prendre des hormones lors des 1er semaines de grossesse.
- B) Lors de la formation de la face, 2 bourgeons seront nécessaires pour la formation de la future narine.
- C) Lors du phénomène de contorsion du cœur on a une inversion complète haut-bas.
- D) Les bourgeons des membres supérieurs apparaissent avant les bourgeons des membres inférieurs.
- E) A la fin de la 4e semaine, toutes les ébauches des organes sont en places.

**QCM 25 : Donnez la ou les réponse(s) vraie(s).**


- A) L'apparition de l'épithélium germinatif marque le début du stade indifférencié des gonades.
- B) Au début du stade 10, le canal de Wolff a déjà rejoint le cloaque.
- C) Lors du stade Carnegie 13 on a l'ébauche du Canal de Muller, la fin de la morphogénèse externe du cœur et de l'évolution des arcs branchiaux.
- D) Lors du stade de la plicature, il y a fusion des tubes endocardiques.
- E) La courbure céphalique apparaît au stade de la plicature.

**Correction : Quatrième semaine****2011 – 2012****QCM 1 : Réponse D**

- A) Faux : On retrouve les ilots de Wolff et Pander dans la lame chorale, la lame vitelline et au niveau du pédicule embryonnaire.  
B) Faux  
C) Faux : Il s'agit du sclérotome, pas des crêtes neurales.  
D) Vrai  
E) Faux

**QCM 2 : Réponses A,B,C,D**

- A) Vrai  
B) Vrai  
C) Vrai  
D) Vrai  
E) Faux

**QCM 3 : Réponse B**

- A) Faux : Le coelome intra-embryonnaire (ou coelome interne).  
B) Vrai  
C) Faux : Le neuropore antérieur se ferme premier.  
D) Faux : L'éperon périnéal cloisonne les zones uro-génitale et anale (pas le diaphragme !)  
E) Faux

**QCM 4 : Réponses B,C**

On se situe au stade 12

- A) Faux : Le début de cloisonnement des ventricules se fait au stade 13.  
B) Vrai  
C) Vrai  
D) Faux : Le tube cardiaque s'est mis en place au stade 11 mais entre l'intestin primitif et la cavité péricardique.  
E) Faux

**QCM 5 : Réponses B,C,D**

- A) Faux : Le conduit auditif se situe sur la face externe alors que la poche entoblastique est sur la face interne.  
B) Vrai  
C) Vrai  
D) Vrai  
E) Faux

**QCM 6 : Réponses A,B,C**

- A) Vrai  
B) Vrai  
C) Vrai  
D) Faux : C'est le mésonéphros.  
E) Faux

**QCM 7 : Réponses A,B**

- A) Vrai  
B) Vrai  
C) Faux : Les premiers somitomères sont au stade 8, l'éveil du cœur au stade 10.  
D) Faux : Ils vont rejoindre la circulation intra-embryonnaire.  
E) Faux

**QCM 8 : Réponses B,C**

- A) Faux : Cavité péricardique, pleurale et péritonéale dérivent du coelome interne.
- B) Vrai
- C) Vrai
- D) Faux : La placode otique se forme au stade 12.
- E) Faux

**QCM 9 : Réponses A,C**

- A) Vrai
- B) Faux : L'ébauche des membres supérieurs apparaissent au stade 12, à ce stade le neuropore postérieur est fermé.
- C) Vrai
- D) Faux : L'ébauche de la gonade, qui plus est qui est non différenciable, apparaît au stade 13.
- E) Faux

**QCM 10 : Réponse E**

On se situe au Stade 10

- A) Faux : L'ébauche du canal de Muller ne se met en place qu'au stade 13.
- B) Faux : Le neuropore postérieur se ferme après le neuropore antérieur !
- C) Faux : Le sclérotome commence à diffuser au stade 11.
- D) Faux : L'ébauche des membres inférieurs apparaît au stade 13, bien que les vésicules optiques primaires soient en place.
- E) Vrai

**QCM 11 : Réponse A**

- A) Vrai
- B) Faux : À partir de la 4<sup>e</sup> semaine.
- C) Faux : C'est le sclérotome, qui est la partie la plus médiale.
- D) Faux : Le stade 7 est le stade de la ligne primitive, les 1<sup>er</sup> somitomères apparaissent au stade de la somitisation c'est à dire le 9.
- E) Faux

**QCM 12 : Réponses B,C**

- A) Faux : La morphogénèse secondaire a lieu durant le 2<sup>e</sup> mois de la période embryonnaire.
- B) Vrai
- C) Vrai
- D) Faux
- E) Faux

**QCM 13 : Réponses A,B,D**

- A) Vrai
- B) Vrai
- C) Faux : Vers une zone basse adjacente au mésonéphros
- D) Vrai
- E) Faux : Les hémangioblastes donneront les cellules du sang.

**QCM 14 : Réponses B,C,E**

- A) Faux : Les angioblastes sont en périphérie des îlots de Wolff et Pander.
- B) Vrai
- C) Vrai
- D) Faux : L'allantoïde dérive de la vésicule vitelline secondaire.
- E) Faux

**QCM 15 : Réponses A,D,E**

- A) Vrai
- B) Faux
- C) Faux : La fermeture du tube neurale se fait dans les deux sens.
- D) Vrai
- E) Vrai

**QCM 16 : Réponses A,B,C**

- A) Vrai
- B) Vrai
- C) Vrai
- D) Faux
- E) Faux : Au-dessous de l'ébauche cardiaque.

**QCM 17 : Réponses A,B,D**

- A) Vrai
- B) Vrai
- C) Faux : L'allantoïde se trouve dans le pédicule embryonnaire.
- D) Vrai
- E) Faux : Dans sa partie caudale.

**QCM 18 : Réponses A,B**

- A) Vrai
- B) Vrai
- C) Faux : c'est l'ectoderme de surface (épiblaste secondaire) qui va s'épaissir pour former ces placodes
- D) Faux : Le pronéphros donnera un rein non fonctionnel dans l'espèce humaine.
- E) Faux : C'est l'inverse.

**QCM 19 : Réponses C,D,E**

- A) Faux : Le futur diaphragme est un repli de la cavité maniotique qui se met en place entre le cœur et la vésicule vitelline.
- B) Faux
- C) Vrai
- D) Vrai
- E) Vrai

**QCM 20 : Réponses A,D**

- A) Vrai
- B) Faux : C'est l'intestin primitif antérieur qui donnera l'estomac.
- C) Faux
- D) Vrai
- E) Faux : Le scérotome diffuse ainsi.

**QCM 21 : Réponses B,C,D,E**

- A) Faux : La face externe du tympan dérive de la 1<sup>e</sup> poche épiblastique.
- B) Vrai
- C) Vrai
- D) Vrai
- E) Vrai

**QCM 22 : Réponses B,C**

- A) Faux : La cavité péricardique se trouve entre deux membranes (péricardiques).
- B) Vrai
- C) Vrai
- D) Faux : Dans le sens caudo-cranial.
- E) Faux : dans le sens cranio-caudal on a: pronephros, mesonephros, metanephros

**QCM 23 : Réponses C,D,E**

- A) Faux : La partie médiane et postérieure est drainée par la veine cardinale postérieure.
- B) Faux : La splanchnopleure intra-embryonnaire se retrouve du côté ventral.
- C) Vrai
- D) Vrai
- E) Vrai



**QCM 24 : Réponses C,D,E**

- A) Faux
- B) Faux : Il existe 4 bourgeons naseaux.
- C) Vrai
- D) Vrai
- E) Vrai

**QCM 25 : Réponses C,D**

- A) Faux
- B) Faux : Le canal de Wolff rejoindra le cloaque à la fin du stade 10.
- C) Vrai
- D) Vrai
- E) Faux : La courbure céphalique intervient avant le stade de la plicature.

## 5. QCM Mixtes

2011 – 2012 (Pr. Philip)

**QCM 1** : Le mésenchyme sera à l'origine de la formation de plusieurs structures. Donnez la ou les réponse(s) vraie(s).

- A) Le myotome.
- B) Les villosités secondaires.
- C) Le canal de Wolff.
- D) La vessie.
- E) Aucune de ces réponses n'est correcte.

**QCM 2** : Donnez la ou les réponse(s) vraie(s).

- A) Un embryon est appelé morula dès qu'il atteint 16 cellules.
- B) Le trophoblaste devient lacunaire avant l'ébauche de la VVS.
- C) La formation du tube neural est un processus bi-directionnel.
- D) Le neuropore antérieur se forme avant le neuropore postérieur.
- E) Aucune de ces réponses n'est correcte.

**Correction : QCM Mixtes**

---

**2011 – 2012**

---

**QCM 1 : Réponse ABC**

- A) Vrai
- B) Vrai
- C) Vrai
- D) Faux : La vessie dérive de l'intestin primitif postérieur.
- E) Faux

**QCM 2 : Réponse ABCD**

- A) Vrai
- B) Vrai
- C) Vrai
- D) Vrai
- E) Faux