

Tut' rentrée n°2

**Vascularisation de la
tête et du cou**

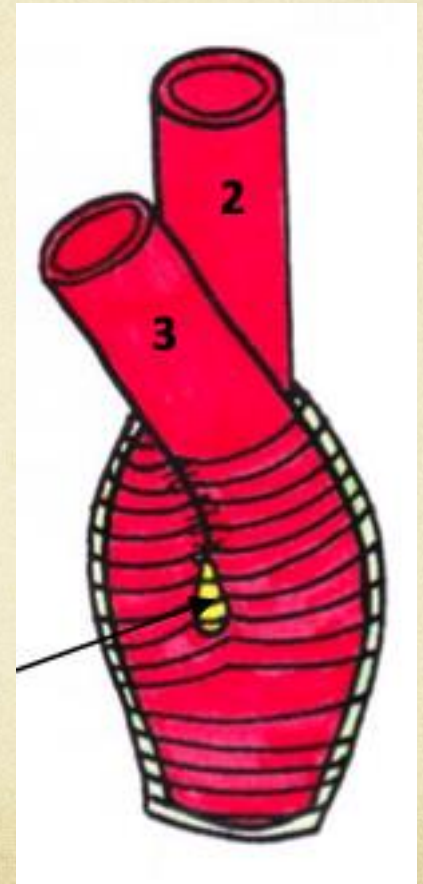
VASCULARISATION ARTERIELLE

Carotide commune

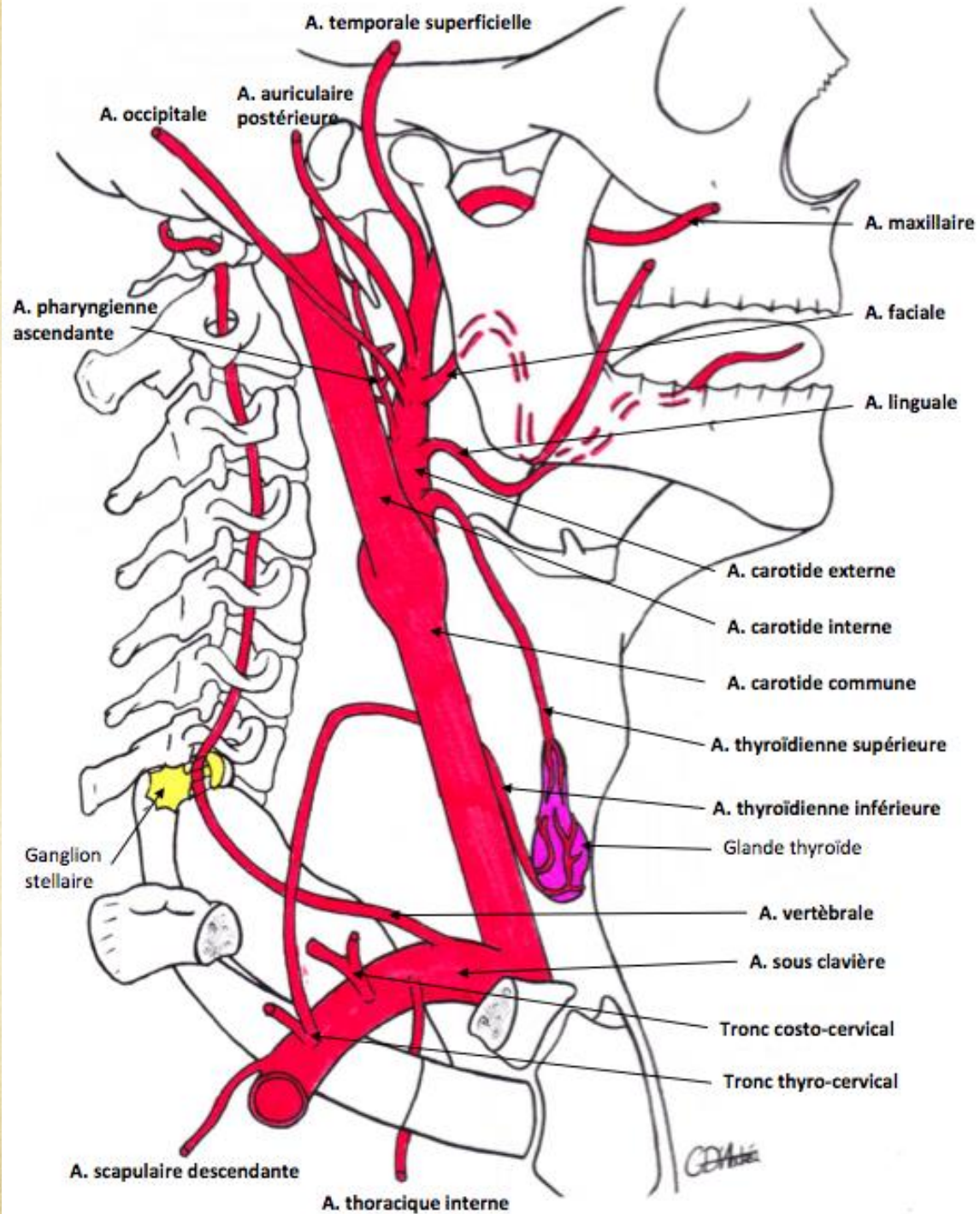
Trigone carotidien en C4

- Glomus carotidien
- Rameau du glomus carotidien
- Division en artères carotides interne et externe

Ligament inter-carotidien et Gaine vasculaire



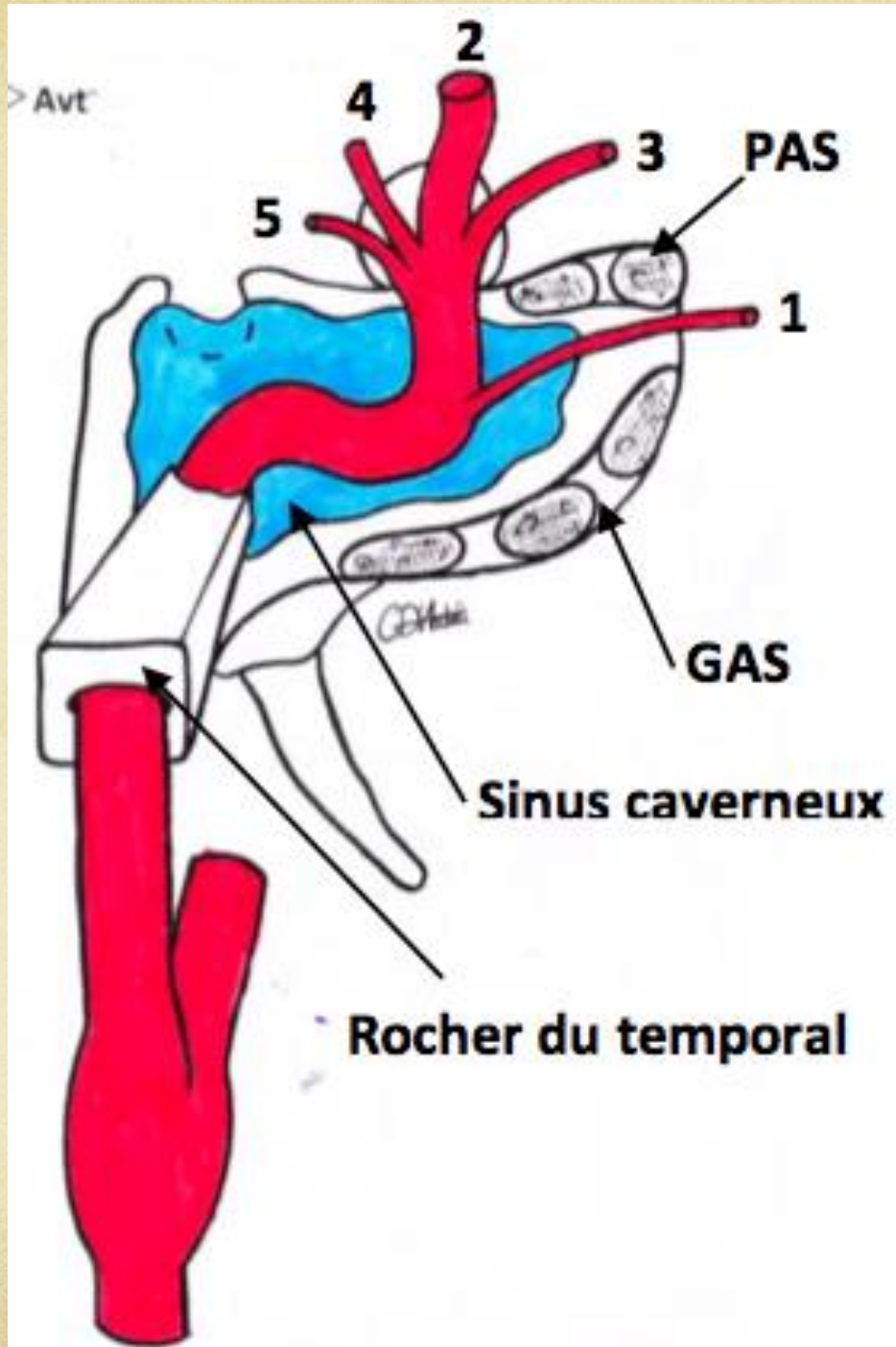
Carotide externe



Carotide externe

- Traverse le diaphragme stylien
- Pénètre dans la glande parotide
- Donne **deux artères terminales**
 - Maxillaire
 - Temporale superficielle
- Donne des **collatérales antérieures**
 - Faciale
 - Linguale
 - Thyroïdienne supérieure
- Donne des **collatérales postérieures**
 - Auriculaire postérieure
 - Occipitale
 - Pharyngienne ascendante

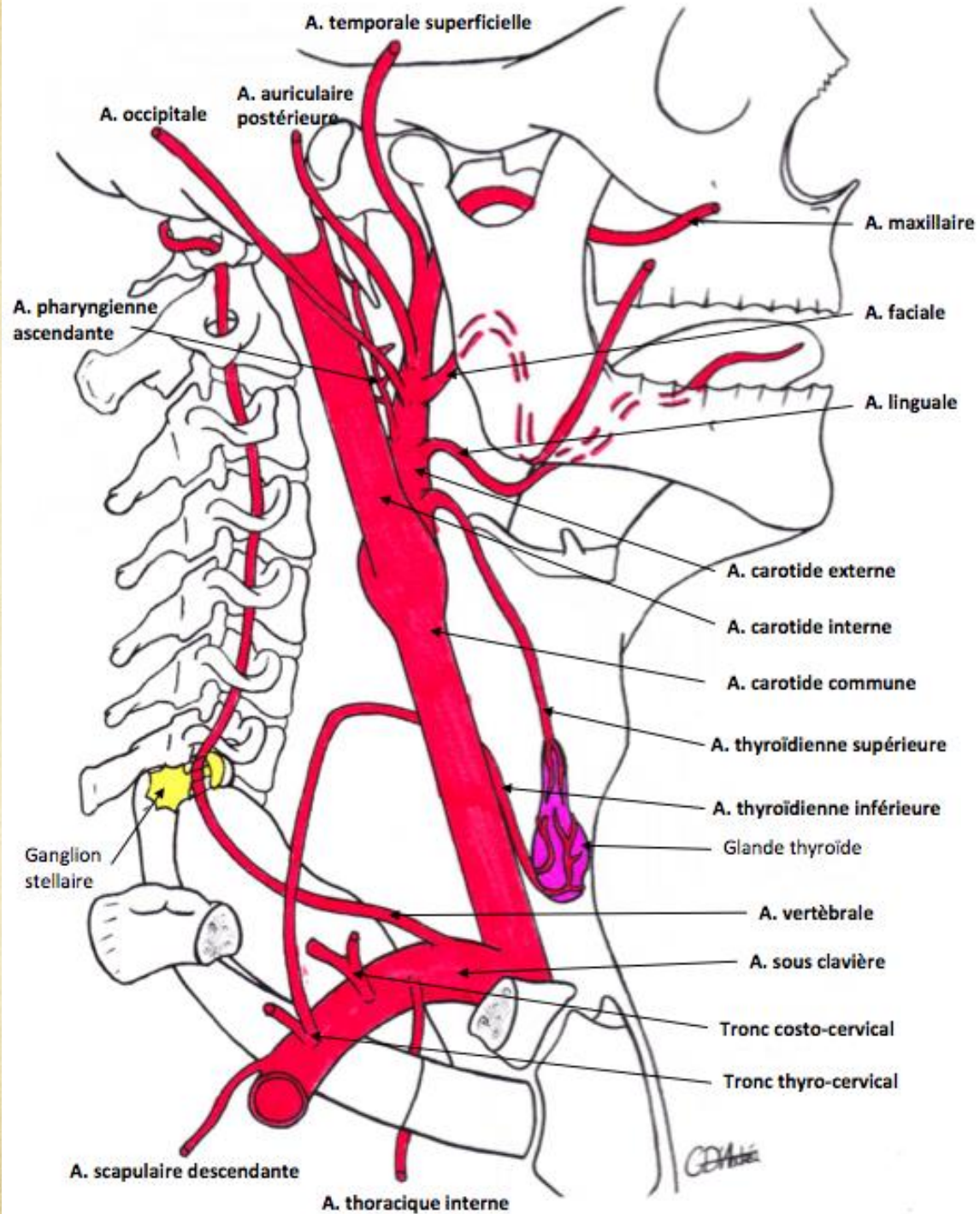
Carotide interne



Carotide interne

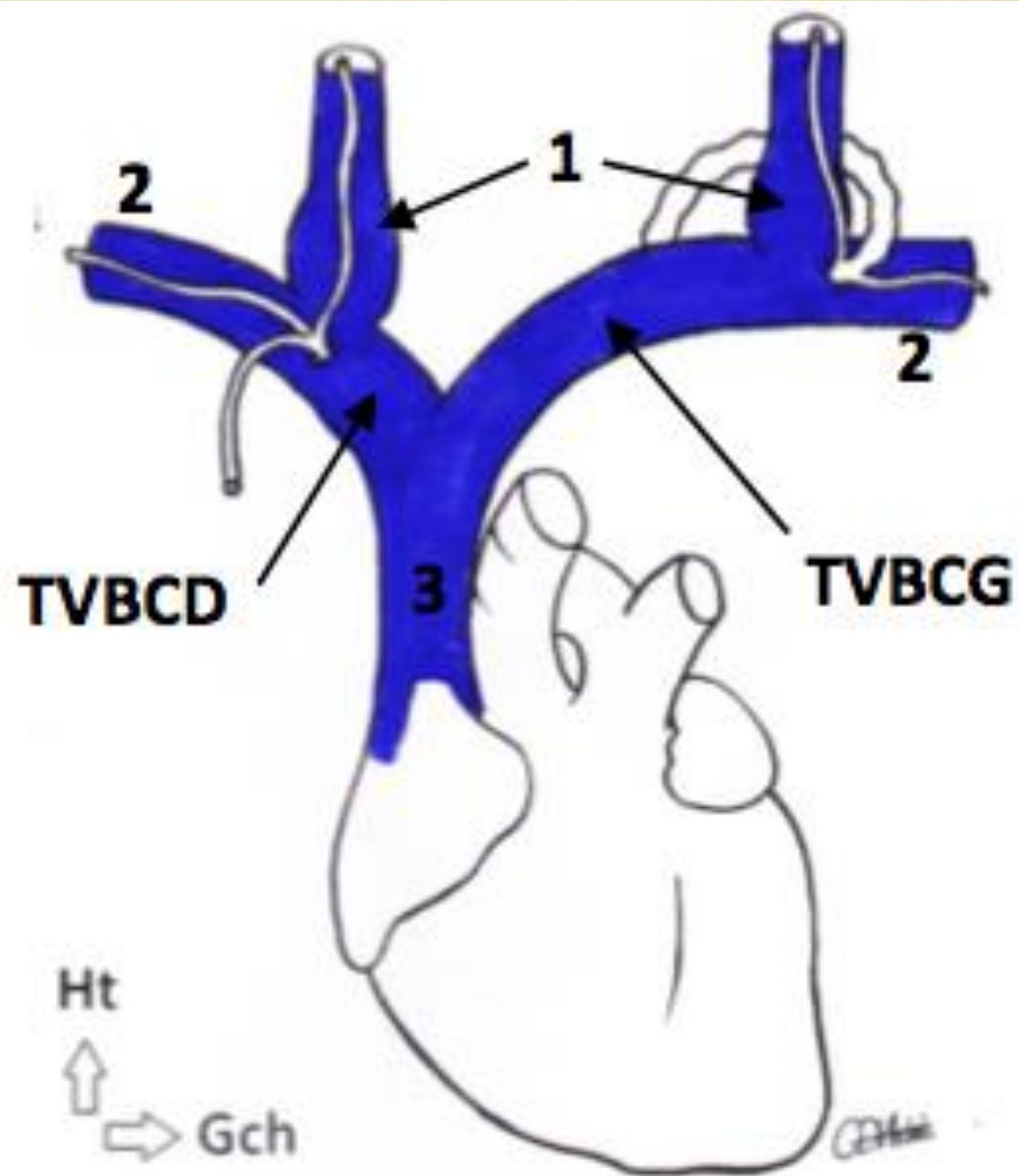
- D'abord rétro-stylienne
- Pénètre dans l'os temporal par le rocher
- Sort par le trou déchiré postérieur
- Chemine dans le sinus caverneux
- Décrit le siphon carotidien (trajet tortueux)
- Entre en contact avec le nerf optique
- Donne **l'unique collatérale** :
 - L'artère ophtalmique de Willis
- Donne **4 branches terminales** en regard du chiasma :
 - Cérébrale moyenne (sylvienne)
 - Cérébrale antérieure
 - Choréïdienne antérieure
 - Communicante postérieure

Sous-clavière



L'artère sous-clavière **et ses collatérales**

- **A. Vertébrale**
- **A. thoracique descendante ou interne**
- **A. costo-cervicale**
 - Rameau costal
 - Rameau cervical
- **Tronc tyro-cervical**
 - Rameau cervical
 - Rameau scapulaire
 - A. thyroïdienne inférieure
- **A. scapulaire descendante**



VASCULARISATION VEINEUSE

Veine sous-clavière + veine jugulaire
interne

= **tronc innominé** =
tronc veineux brachio-céphallique
(TVBC)

- Très volumineux à gauche +++
- Réduit à droite

Les TVBC D/G se jettent dans la veine cave



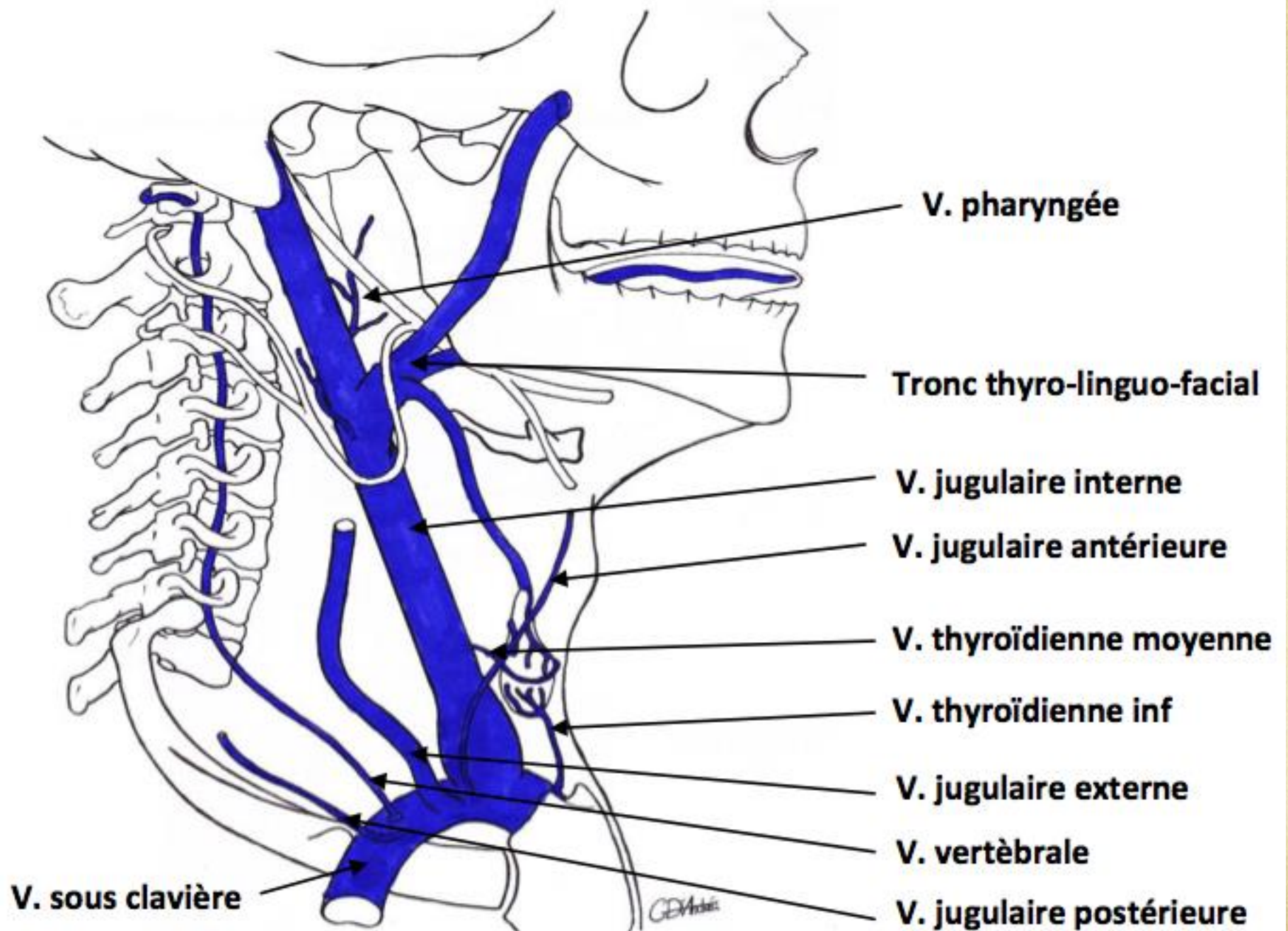
A savoir :

**L'axe veineux
(jugulaire interne principalement)
se trouve en AVANT et en DEHORS
de l'axe artériel**

Les veines superficielles **du cou**

- **Veine jugulaire externe**
- **Veine jugulaire antérieure**
- **Veine jugulaire postérieure**

Se jettent de manière **variable** dans
la veine sous-clavière



Les veines profondes du **COU**

- ◆ **Veine jugulaire interne**
- ◆ Veine thyro-lingo-faciale
- ◆ Veine thyroïdienne moyenne
- ◆ Veine pharyngée
- ◆ Veine cervicale
- ◆ **Veine thyroïdienne inférieure**
- ◆ **Veine sous clavière**
- ◆ Veine vertébrale

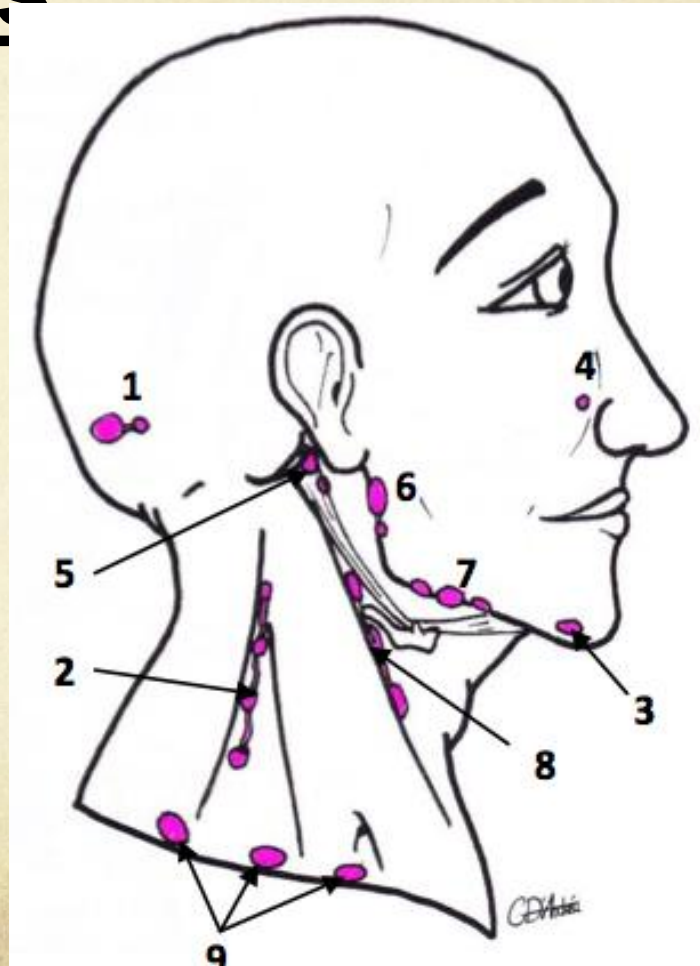
CIRCULATION LYMPHATIQUE

CERVICALE

Nœuds lymphatiques superficiels

- Occipitaux
- Spinaux
- Mentonniers
- Génien
- Naso-génien
- Rétro-auriculaires
- Parotidiens
- Sous-mandibulaires
- Jugulaires antérieurs
- Sus-claviculaires

Se jettent
dans les
nœuds
lymphatique
s profonds



CIRCULATION LYMPHATIQUE

CERVICALE

Nœuds lymphatiques

profonds

- Récurrentiels
- Pré-trachéaux
- Rétro-pharyngé
- Latéro-jugulaire interne:
 - ❑ sous gastrique (Kütner)
 - ❑ sus-omo-hyoïdien (Poirier)

