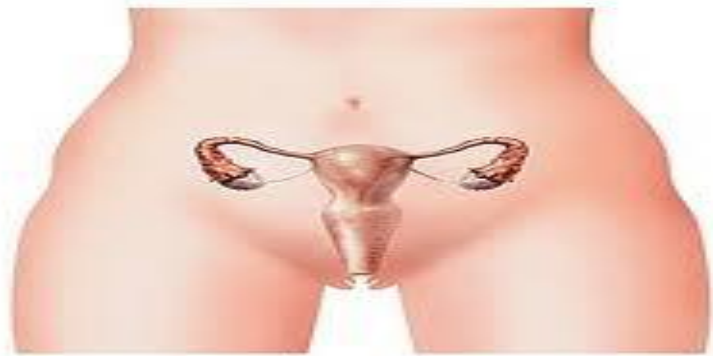

ANATOMIE DU PETIT BASSIN DE
LA FEMME

UE9

[Année 2013-2014]



⇒ Qcm issus des Tutorats, classés par chapitre

⇒ Correction détaillée

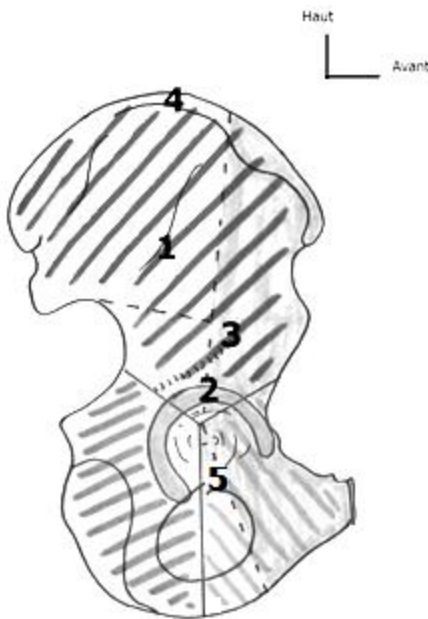
SOMMAIRE

1. Structure osseuse du petit bassin de la femme	3
Correction : Structure osseuse du petit bassin de la femme	7
2. Parois musculaires et Diaphragme Pelvien.....	10
Correction : Parois musculaires et Diaphragme pelvien.....	11
3. Vascularisation, Innervation et Drainage lymphatique.....	12
Correction : Vascularisation, Innervation et Drainage lymphatique	14
4. Appareil Génital, rapports et moyens de fixité.....	16
Correction : Appareil Génital, rapports et moyens de fixité	19
5. Appareil urinaire.....	21
Correction : L'appareil urinaire.....	22
6. Le Périnée	23
Correction : Périnée	25
7. Le rectum.....	26
Correction : Le rectum	27

1. Structure osseuse du petit bassin de la femme

2012 – 2013 (Pr. De Peretti)

QCM 1 : Concernant l'os coxal, quelle est la proposition juste ?



- A) 1 = crête iliaque / 2 = Cotyle / 3 = ligne glutéale supérieure / 4 = gouttière du tendon réfléchi du muscle droit antérieur / 5 = gouttière de passage du nerf obturateur
 B) 1 = Ligne glutéale antérieure / 2 = Cotyle / 3 = gouttière du tendon réfléchi du muscle droit antérieur / 4 = crête iliaque / 5 = gouttière de passage du nerf obturateur
 C) 1 = Ligne glutéale supérieure / 2 = Cavité cotyloïde / 3 = gouttière du tendon réfléchi du muscle droit supérieur / 4 = crête iliaque / 5 = gouttière de passage du nerf obturateur
 D) 1 = gouttière du tendon réfléchi du muscle droit supérieur / 2 = Cavité cotyloïde / 3 = ligne glutéale antérieure / 4 = gouttière de passage du nerf obturateur / 5 = crête iliaque
 E) Toutes les propositions sont fausses

VUE LATÉRALE DE L'OS COXAL

QCM 2 : Concernant le petit bassin, quelle(s) est/sont la/les proposition(s) juste(s) ?

- A) Les ailes iliaques constituent une partie des parois osseuses du petit bassin
 B) Il est compris entre le détroit supérieur en haut et le périnée en bas
 C) Le périnée osseux forme la limite inférieure du petit bassin de la femme
 D) Le petit bassin contient la filière uro-génitale et le sacrum
 E) Toutes les propositions sont fausses

QCM 3 : À propos de la ceinture pelvienne, donnez la ou les proposition(s) juste(s) :

- A) Le détroit supérieur du bassin est oblique en BAS et en AVANT
 B) Le diamètre transverse est de 12cm
 C) Le diamètre promonto-sus pubien vaut environ 11cm
 D) Les diamètres du détroit inférieur sont de plus petites valeurs que ceux du détroit supérieur
 E) Aucune de ces réponses n'est correcte

QCM 4 : Concernant l'os coxal, donnez la ou les proposition(s) juste(s) :

- A) La pale supérieure constituée par l'aile iliaque regarde en ARRIERE et en DEHORS
 B) La pale supérieure constituée par l'aile iliaque regarde en ARRIERE et en DEDANS
 C) La pale inférieure constituée de l'ischion et du pubis est dirigée en AVANT et en DEHORS
 D) La pale inférieure constituée de l'ischion et du pubis est dirigée en AVANT et en DEDANS
 E) Toutes les propositions sont fausses

QCM 5 : Concernant l'os coxal, donnez la ou les proposition(s) juste(s) :

- A) La cavité cotyloïde regarde en BAS (~20°) en AVANT (~45°) et en DEDANS
 B) La cavité cotyloïde regarde en BAS (~20°) en AVANT (~45°) et en DEHORS
 C) La corne la plus saillante est la corne antérieure
 D) L'éminence ilio-pectinée est en fait le relief de la corne postérieure
 E) Toutes les propositions sont fausses

QCM 6 : Concernant l'os coxal, donnez la ou les proposition(s) juste(s) :

- A) Sur la radiographie du bassin d'un enfant en vue latérale, on peut avoir l'impression que son os coxal est incomplet
- B) L'aile iliaque, pour des raisons de phylogénèse, a la même épaisseur partout
- C) Par le foramen obturé passe le nerf obturateur, qui empreinte ensuite la gouttière sous-pubienne
- D) La ligne arquée délimite le petit du grand bassin
- E) Toutes les propositions sont fausses

QCM 7 : À propos du sacrum, donnez la ou les proposition(s) juste(s) :

- A) Il provient de la fusion de 4 vertèbres sacrées
- B) Il a la forme d'une pyramide à base supérieure et pointe inférieure
- C) Il possède une concavité postérieure dans le plan sagittal
- D) Il possède une concavité antérieure dans le plan sagittal
- E) Aucune de ces réponses n'est correcte

QCM 8 : À propos du sacrum, donnez la ou les proposition(s) juste(s) :

- A) Le plateau supérieur de S1 est encrouté de cartilage
- B) Les ailerons sacrés présentent, sur leur partie supérieure, une gouttière de cheminement pour le tronc nerveux lombo-sacré
- C) Les crêtes synostotiques postérieures sont des vestiges de la fusion des vertèbres sacrées
- D) La fosse criblée ligamentaire du sacrum donne insertion aux ligaments d'union entre le sacrum et la colonne vertébrale
- E) Aucune de ces réponses n'est correcte

QCM 9 : Toujours à propos du sacrum, donnez la ou les proposition(s) juste(s) :

- A) La crête sacrée intermédiaire correspond à la fusion des processus épineux
- B) La crête sacrée latérale correspond à la fusion des processus transverses
- C) Les cornes du sacrum se situent au niveau de l'orifice inférieur du canal sacré
- D) Les processus articulaires supérieurs de S1 sont concaves en arrière et en dehors
- E) Aucune de ces réponses n'est correcte

QCM 10 : À propos de l'articulation sacro-iliaque, donnez la ou les proposition(s) juste(s) :

- A) L'articulation sacro-iliaque est une articulation synoviale
- B) La surface articulaire coxale de l'articulation est concave
- C) La surface articulaire sacrée de l'articulation est concave
- D) Le ligament antérieur s'étend sur la convexité du sacrum
- E) Aucune de ces réponses n'est correcte

QCM 11 : À propos des articulations du petit bassin, donnez la ou les proposition(s) juste(s) :

- A) L'articulation du pubis regarde en HAUT et en AVANT
- B) Le clitoris s'insère sur le ligament supérieur du pubis
- C) Le ligament sacro-tubéral est tendu entre le bord latéral du sacrum, du coccyx et la tubérosité ischiatique
- D) Les ligaments ilio-lombaires sont tendus entre les processus transverses de L3/L4 et l'os coxal
- E) Aucune de ces réponses n'est correcte

QCM 12 : À propos des projections, donnez la ou les proposition(s) juste(s) :

- A) La vessie se projette en regard du trou obturé
- B) Le vagin se projette en regard du trou obturé
- C) Le corps de l'utérus se projette sur l'épine ischiatique
- D) Le col de l'utérus se projette sur l'épine ischiatique
- E) Aucune de ces réponses n'est correcte

QCM 13 : Questions concernant le petit bassin, donnez la ou les proposition(s) juste(s) :

- A) Chez la femme il se trouve entre la ligne bi-sous-costale et la vulve
- B) Il comprend le rectum, la vessie, l'uretère, l'abouchement des urètres dans la vessie et la filière génitale féminine
- C) Ses parois musculaires l'isolent du reste du bassin
- D) La question de l'hermaphrodisme des castors lapons a été résolue (c'est faux pour info)
- E) Toutes les propositions sont fausses

QCM 14 : Reprenons notre sérieux, concernant l'os coxal, donnez la ou les proposition(s) juste(s) :

- A) Il est constitué de 3 os fusionnés entre eux : l'iléon en haut, l'ischion en bas et en arrière et le pubis en bas et en avant
- B) La cavité cotyloïde regarde en bas, en avant et en dedans
- C) Le tubercule du moyen fessier est une zone de prélèvement osseux en vue de greffe
- D) Ce tubercule est d'ailleurs le seul endroit de l'os coxal où l'on peut prélever de l'os
- E) Toutes les propositions sont fausses

QCM 15 : À propos du sacrum, donnez la ou les proposition(s) juste(s) :

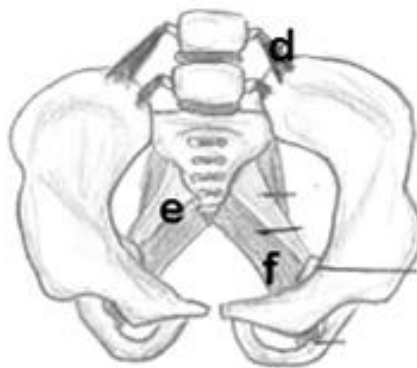
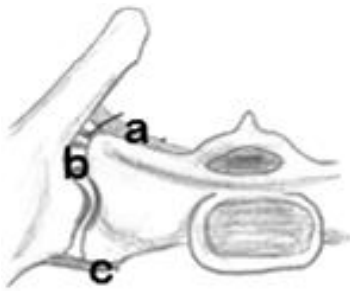
- A) C'est une partie mobile du rachis
- B) L'angle de la pente sacrée de S1 détermine l'intensité des courbures rachidiennes
- C) Le canal sacré, de forme triangulaire, donne passage aux racines de la queue de cheval, nerfs issus des derniers myélomères médullaires
- D) Les processus articulaires supérieurs de S1 regardent en arrière et en dedans
- E) Toutes les propositions sont fausses

QCM 16 : Concernant l'articulation du pubis, donnez la ou les proposition(s) juste(s) :

- A) Il s'agit d'une articulation synoviale de type arthrodie
- B) La surface articulaire du pubis se dirige en bas et en arrière selon un angle variable d'une dizaine de degrés entre la femme et l'homme
- C) Elle possède 2 ligaments de renforcement (supérieur et inférieur) ainsi qu'un fibrocartilage
- D) Elle présente une forme plus arrondie chez la femme que chez l'homme
- E) Toutes les propositions sont fausses

QCM 17 : Au sujet de l'articulation sacro-iliaque, donnez la ou les proposition(s) juste(s) :

- A) Il s'agit d'une articulation synoviale de type arthrodie
- B) La partie sacrée de l'articulation est convexe
- C) La partie coxale de l'articulation est concave
- D) L'immobilité du sacrum et des os coxaux ainsi que la stabilité de cette articulation plane suffisent à lui assurer une résistance très importante
- E) Toutes les propositions sont fausses

QCM 18 : Un peu d'art dans ce monde de sciences ! Quelle est la proposition juste ?

1. Ligament sacro-épineux
2. Ligament inter-osseux
3. Ligament sacro-iliaque antérieur
4. Ligament ilio-lombaire
5. Ligament sacro-tubéral
6. Ligament sacro-iliaque postérieur

- A) a3 - b2 - c6 - d4 - e5 - f1
- B) a6 - b2 - c3 - d4 - e5 - f1
- C) a6 - b2 - c3 - d4 - e1 - f5
- D) a3 - b2 - c6 - d4 - e1 - f5
- E) Toutes les propositions sont fausses

QCM 19 : Concernant les ligaments, donnez la ou les proposition(s) juste(s) :

- A) Le ligament inter-osseux est aussi résistant que les ligaments croisés du genou
- B) Le ligament sacro-tubéral, tendu entre le bord latéral du sacrum, le coccyx et la tubérosité ischiatique, est plus profond que le ligament sacro-épineux
- C) Les ligaments ilio-lombaires, tendus entre l'os coxal et les apophyses transverses des vertèbres L4 et L5, sont des ligaments de renforcement articulaire
- D) Les ligaments du bassin sont peut affectés dans les traumatismes de celui-ci
- E) Toutes les propositions sont fausses

QCM 20 : A propos du bassin, quelle(s) est/sont la ou les proposition(s) juste(s) ?

- A) La zone en regard de la grosse tubérosité ischiatique est à risque d'escarre dans certaines conditions (ex : paraplégie) car l'on s'assoie dessus
- B) Les épines iliaques antérieures sont palpables
- C) La forme de la grande échancrure ischiatique est arrondie chez la femme alors qu'elle forme un angle aiguë chez l'homme
- D) La lignée arquée de l'os coxal forme un angle de 45 à 60° avec la verticale
- E) Les propositions A, B, C et D sont fausses

QCM 21 : A propos de l'os coxal, donnez la ou les proposition(s) juste(s) :

- A) Entre l'épine iliaque antéro-inférieure et l'éminence ilio-pubienne se trouve l'échancrure inter-épineuse antérieure
- B) La grande échancrure ischiatique est inférieure à la petite échancrure ischiatique
- C) L'aile iliaque et la crête iliaque ont une épaisseur similaire
- D) Articulation de la hanche et articulation sacro-coxale sont sur le même versant de l'os coxal
- E) Les propositions A, B, C et D sont fausses

QCM 22 : Au sujet des articulations du bassin, donnez la ou les proposition(s) juste(s) :

- A) L'articulation du pubis et l'articulation sacro-iliaque possèdent des ligaments de renforcement
- B) Ce sont toutes les deux des articulations synoviales
- C) Les ligaments ilio-lombaires s'insèrent sur les apophyses épineuses des 3 dernières vertèbres lombaires
- D) L'articulation du pubis possède un fibrocartilage et une capsule articulaire
- E) Les propositions A, B, C et D sont fausses

QCM 23 : Quelle(s) est/sont la ou les proposition(s) juste(s) ?

- A) L'aile iliaque regarde en arrière et en dedans
- B) Le cotyle a la forme d'un 3/4 de sphère
- C) L'aile iliaque présente un champ d'insertion pour chaque muscle fessier
- D) Au-dessous du cotyle se trouve la gouttière d'insertion du tendon réfléchi du muscle droit antérieur
- E) Au-dessous du cotyle se trouve le corps du pubis

QCM 24 : Quelle(s) est/sont la ou les proposition(s) juste(s) ?

- A) La crête sacrée médiane est le vestige de la fusion des processus articulaires des 5 vertèbres sacrées initiales
- B) L'articulation du pubis est immobile
- C) La mobilité de l'articulation sacro-iliaque est centimétrique chez la femme enceinte uniquement
- D) Le ligament antérieur de l'articulation sacro-iliaque est très résistant
- E) Les propositions A, B, C et D sont fausses

Correction : Structure osseuse du petit bassin de la femme**2012 – 2013****QCM 1 : Réponse B**

- A) Faux B) Vrai C) Faux D) Faux E) Faux

QCM 2 : Réponses BD

- A) Faux : les ailes iliaques constituent les parois osseuses du grand bassin, mais le petit bassin se trouve en dessous.
B) Vrai
C) Faux : le périnée osseux ça n'existe pas^^. Ce sont les périnées musculaire et cutané
D) Vrai
E) Faux

QCM 3 : Réponses ACD

- A) Vrai
B) Faux : diamètre transverse = 13cm
C) Vrai
D) Vrai
E) Faux

QCM 4 : Réponses AD

- A) Vrai B) Faux C) Faux D) Vrai E) Faux

→ Attention à bien faire la différence entre « regarde » et « se dirige » c'est-à-dire entre l'orientation et la direction !
Et attention également à bien les visualiser dans l'espace ;)

QCM 5 : Réponse E

- A) Faux
B) Faux : La cavité cotyloïde regarde en BAS (45°) en AVANT (20°) et en DEHORS
C) Faux : La corne la plus saillante du cotyle est la corne postérieure
D) Faux : L'éminence ilio-pectinée est en fait le relief de la corne antérieure du cotyle (logique puisqu'elle est sur le bord antérieur de l'os coxal).
E) Vrai

QCM 6 : Réponses ACD

- A) Vrai : chez l'enfant persiste un cartilage en forme de Y au niveau de la cavité cotyloïde qui n'est donc pas visible sur une radio, donnant l'illusion que l'os coxal n'est pas complet
B) Faux : le corps de l'aile iliaque est très fin alors que la crête iliaque peut mesurer plus d'un 1cm d'épaisseur
C) Vrai
D) Vrai
E) Faux

QCM 7 : Réponses BD

- A) Faux : il provient de la fusion de 5 vertèbres sacrées
B) Vrai
C) Faux : il possède une concavité ANTERIEURE et une convexité POSTERIEURE dans le plan sagittal
D) Vrai

QCM 8 : Réponses AB

- A) Vrai
B) Vrai
C) Faux : ce sont les crêtes synostotiques ANTERIEURES (pas de crêtes synostotiques post)
D) Faux : la fosse criblée ligamentaire du sacrum donne insertion aux ligaments d'union entre le SACRUM et l'OS COXAL

QCM 9 : Réponses BC

- A) Faux : crête sacrée intermédiaire = fusion des processus ARTICULAIRES
- B) Vrai
- C) Vrai
- D) Faux : les processus articulaires SUP de S1 sont concaves en arrière et EN DEDANS
- E) Faux

QCM 10 : Réponses AC

- A) Vrai : articulation synoviale de type Arthrodie
- B) Faux : la Surface Articulaire COXALE de l'articulation sacro-iliaque est CONVEXE
- C) Vrai : « La femme est sacrée » :)
- D) Faux : il s'agit du ligament POSTERIEUR
- E) Faux

QCM 11 : Réponse C

- A) Faux : regarde en BAS et en AVANT
- B) Faux : il s'insère sur le ligament INFERIEUR du pubis
- C) Vrai
- D) Faux : tendus entre les processus transverses de **L4/L5** et l'os coxal
- E) Faux

QCM 12 : Réponses AD

- A) Vrai
- B) Faux : le vagin se projette en regard de l'ischion
- C) Faux : le CORPS de l'utérus se projette au-dessus du trou obturé
- D) Vrai
- E) Faux

QCM 13 : Réponse E

- A) Faux : NAWAK !! ça fait un p***n de bassin quand même ^^
Les véritables limites sont : le sacrum (arrière) + les os coxaux (côtés + devant) + le détroit supérieur (en haut) + le périnée (en bas)
- B) Faux : l'uREtre et l'abouchement des uRETERes :D
- C) Faux : il est en communication avec le grand bassin via l'ouverture du détroit supérieur, sinon les accouchements par voie basse seraient un peu complexes...
- D) Faux : ...
- E) Vrai

QCM 14 : Réponse C

- A) Faux : iLion et non pas iLEon (qui est la partie proximale de l'intestin grêle), faute avouée = ce n'est pas notre piège. Mais il est trop bon ☺ ça aurait été dommage de vous en priver !
- B) Faux : elle regarde en bas, en avant et en DEHORS
- C) Vrai
- D) Faux : la pyramide/tubérosité iliaque est également une zone de prélèvement (face interne de l'aile iliaque, au dessus de la surface articulaire de l'articulation sacro-coxale)
- E) Faux

QCM 15 : Réponses BCD

- A) Faux : le sacrum est FIXE ! Mais de chez fixe !
- B) Vrai
- C) Vrai
- D) Vrai
- E) Faux

QCM 16 : Réponses BCD

- A) Faux : c'est une articulation CARTILAGINEUSE et non synoviale, donc une symphyse
- B) Vrai : fait à peu près 45° avec l'horizontale
- C) Vrai
- D) Vrai : tout est plus arrondie chez la femme

QCM 17 : Réponse A

- A) Vrai
B) Faux : « la femelle est sacrée », la partie sacrée est donc concave, c'est la partie coxale qui est convexe. C'est une articulation en « presse bouton »
C) Faux : cf ci dessus
D) Faux : les ligaments de renforcement à distance ont un rôle primordial dans l'articulation.
E) Faux

QCM 18 : Réponse C

- A) Faux B) Faux C) Vrai D) Faux E) Faux

QCM 19 : Réponse C

- A) Faux : le ligament inter-osseux résiste à ~ 500kg alors que les ligaments croisés du genou résistent à ~ 90kg, il est donc beaucoup plus résistant !
B) Faux : le ligament sacro-tubéral est plus superficiel que le ligament sacro-épineux
C) Vrai
D) Faux : les traumatismes du bassin peuvent aussi entraîner des ruptures ligamentaires qui ont pour conséquence notamment un écartement des os
E) Faux

QCM 20 : Réponses AC

- A) Vrai : escarre = lésion cutanée d'origine ischémique liée à une compression des tissus mous entre un plan dur et les saillies osseuses. Ainsi le patient paraplégique, s'il ne bouge pas, a ses tissus mous fessiers constamment comprimés entre la chaise roulante et la grosse tubérosité ischiatique, ce qui peut entraîner une ischémie tissulaire puis une nécrose. Bref vous aurez le temps de savourer les escarres plus tard ☺
B) Faux : seule l'épine iliaque antérieure SUPÉRIEURE est palpable.
C) Vrai
D) Faux : avec l'horizontale !! C'est important de vous repérer dans l'espace en anatomie
E) Faux

QCM 21 : Réponse E

- A) Faux : c'est la vallée du psoas, l'EIEA se trouve entre les 2 épines iliaques antérieures (sup et inf)
B) Faux : c'est le contraire elle est supérieure
C) Faux : l'aile iliaque est très fine contrairement à la crête iliaque épaisse de plusieurs cm à certains endroits
D) Faux : l'articulation de la hanche est sur le versant externe, et l'articulation sacro-coxale sur le versant interne, c'était tout simple
E) Vrai

QCM 22 : Réponses AD

- A) Vrai
B) Faux : l'articulation du pubis est une articulation cartilagineuse
C) Faux : sur les apophyses transverses des 2 dernières vertèbres lombaires
D) Vrai
E) Faux

QCM 23 : Réponses CE

- A) Faux : l'aile iliaque se dirige en arrière et en dedans, mais elle regarde en arrière et en dehors !
B) Faux : le cotyle a la forme d'une 1/2 sphère
C) Vrai : qui sont notamment délimités par les lignes glutéales
D) Faux : au DESSUS du cotyle !
E) Vrai : en effet le corps du pubis, qui est en fait l'angle du pubis, se trouve sous le niveau du cotyle

QCM 24 : Réponse B

- A) Faux : processus épineux
B) Vrai
C) Faux : millimétrique ^
D) Faux : très peu résistant
E) Faux

2. Parois musculaires et Diaphragme Pelvien

2012 – 2013 (Pr. De Peretti)

QCM 1 : À propos des muscles du bassin, donnez la ou les proposition(s) juste(s) :

- A) Le muscle obturateur interne appartient au diaphragme pelvien
- B) Le muscle ilio-psoas tapisse la fosse iliaque interne
- C) Le muscle piriforme sépare en deux canaux la petite échancrure sciatique
- D) Le muscle piriforme sépare en deux canaux la grande échancrure sciatique
- E) Aucune de ces réponses n'est correcte

QCM 2 : À propos de la myologie, donnez la ou les proposition(s) juste(s) :

- A) Le muscle piriforme se termine sur le petit trochanter
- B) Le muscle ilio-psoas se termine sur le grand trochanter
- C) Le muscle obturateur interne se termine sur le petit trochanter
- D) Le muscle obturateur interne se termine sur le grand trochanter
- E) Aucune de ces réponses n'est correcte

QCM 3 : À propos muscles du petit bassin, donnez la ou les proposition(s) juste(s) :

- A) Le tendon du muscle ilio-psoas passe par la petite échancrure sciatique
- B) Le nerf sciatique passe dans le canal sus-pyramidal
- C) Le canal sus-piriformique est délimité en haut par le bord inférieur du piriforme et en bas par le ligament sacro épineux
- D) Le pédicule vasculo-nerveux glutéal supérieur passe dans le canal sous-pyramidal
- E) Aucune de ces réponses n'est correcte

QCM 4 : À propos du diaphragme pelvien, donnez la ou les proposition(s) juste(s) :

- A) Le diaphragme pelvien est plus superficiel que le diaphragme périnéal
- B) Le diaphragme pelvien est innervé par le plexus sacré
- C) Le muscle ilio-coccygien correspond à la partie élévatrice du diaphragme pelvien
- D) Le muscle pubo-coccygien correspond à la partie élévatrice du diaphragme pelvien
- E) Toutes les propositions sont fausses

QCM 5 :

Lors de la contraction du muscle levator ani, il y a augmentation de la continence anale
CAR la contraction de ce muscle augmente l'angulation du cap anal du rectum

QCM 6 : Concernant le diaphragme pelvien, donnez la ou les proposition(s) juste(s) :

- A) Le diaphragme pelvien est constitué du muscle Levatorani et des muscles Transverses
- B) Le feuillet inférieur du fascia pelvien est très épais et présente quatre épaissements
- C) Le muscle Levatorani est formé de 2 faisceaux : le pubo-coccygien et l'ilio-coccygien
- D) Ce muscle se trouve dans un plan oblique en bas et en dedans
- E) Toutes les propositions sont fausses

QCM 7 : Concernant le diaphragme pelvien, donnez la ou les proposition(s) juste(s) :

- A) Le diaphragme pelvien est innervé dans son ensemble par le plexus sacré
- B) Le levator ani est composé de 2 muscles : le pubo-coccygien et l'ilio-coccygien
- C) Le faisceau pubo-rectal est la partie la plus élévatrice du levator ani
- D) Le pubo-rectal s'insère sur le muscle obturateur interne
- E) Toutes les propositions sont fausses

QCM 8 : Concernant le diaphragme pelvien, donnez la ou les proposition(s) juste(s) :

- A) L'ilio-coccygien s'insère sur la face endopelvienne de l'aile iliaque, et l'épine ischiatique pour se terminer sur le ligament Ano-coccygien et le coccyx
- B) La contraction du Levatorani augmente la plicature du cap anal, augmentant ainsi la continence anale
- C) Le muscle coccygien est tendu de la tubérosité ischiatique au coccyx
- D) Le fascia pelvien inférieur présente 4 épaissements : pubien, obturateur, ischiatique et spino-sacré
- E) Toutes les propositions sont fausses

Correction : Parois musculaires et Diaphragme pelvien**2012 – 2013****QCM 1 : Réponses BD**

- A) Faux : il appartient aux muscles de la paroi du petit bassin
- B) Vrai
- C) Faux : réponse D → divise en deux la GRANDE échancrure sciatique
- D) Vrai
- E) Faux

QCM 2 : Réponse D

- A) Faux : le piriforme se termine sur le GRAND trochanter
- B) Faux : l'ilio-psoas se termine sur le PETIT trochanter
- C) Faux : l'obturateur interne se termine sur le GRAND trochanter
- D) Vrai
- E) Faux

QCM 3 : Réponse E

- A) Faux : c'est le tendon de l'obturateur interne qui passe par la petite échancrure sciatique
- B) Faux : le nerf sciatique passe dans le canal SOUS piriformique
- C) Faux : il s'agit ici des délimitations du canal SOUS piriformique
- D) Faux : le pédicule V.N.G. Supérieur passe dans le canal SUS pyramidal
- E) Vrai 😊

QCM 4 : Réponses BD

- A) Faux : le diaphragme pelvien est le plus profond des 2
- B) Vrai
- C) Faux : cf réponse D
- D) Vrai
- E) Faux

QCM 5 : Réponse A (VV et liés)**QCM 6 : Réponses CD**

- A) Faux : il est constitué du mus. levatorani et du mus. coccygien
- B) Faux : c'est le feuillet SUPERIEUR qui est le plus épais (avec ses 4 épaissements)
- C) Vrai
- D) Vrai
- E) Faux

QCM 7 : Réponses ABC

- A) Vrai
- B) Vrai
- C) Vrai
- D) Faux : c'est le muscle ilio-coccygien
- E) Faux

QCM 8 : Réponses AB

- A) Vrai
- B) Vrai
- C) Faux : tendu de l'EPINE ischiatique au coccyx (dc double en profondeur le lig. Sacro-épineux)
- D) Faux : c'est le supérieur
- E) Faux

3. Vascularisation, Innervation et Drainage lymphatique

2012 – 2013 (Pr. De Peretti)

QCM 1 : À propos des vaisseaux, donnez la ou les proposition(s) juste(s) :

- A) L'aorte se divise en artère iliaque interne et externe en regard du DIV L4-L5
- B) L'artère iliaque commune se divise en artère iliaque interne et externe
- C) L'artère iliaque interne (hypogastrique) se divise très rapidement en 2 troncs : un antérieur, un postérieur
- D) La corona mortis est une anastomose entre l'artère obturatrice et l'artère iliaque externe
- E) Toutes les propositions sont fausses

QCM 2 : À propos des vaisseaux, donnez la ou les proposition(s) juste(s) :

- A) La veine cave inférieure se divise en veines iliaques communes en regard de L4
- B) La chaîne lymphatique iliaque externe se divise en 3 chaînes : supérieure, moyenne et inférieure
- C) Les nœuds lymphatiques inguinaux s'individualisent en 4 cadrans, autour de la crosse de la veine grande saphène
- D) Les nœuds lymphatiques inguinaux se drainent dans les nœuds iliaques internes
- E) Toutes les propositions sont fausses

QCM 3 : Concernant l'innervation, donnez la ou les proposition(s) juste(s) :

- A) Le plexus lombaire provient des rameaux antérieurs de L1, L2, L3 et L4
- B) Le plexus sacré provient des rameaux antérieurs de S2, S3, S4
- C) Le nerf sciatique provient des rameaux antérieurs de S1, S2, S3
- D) Le nerf sciatique provient de la réunion du tronc lombo-sacré et des rameaux antérieurs de S1, S2, S3
- E) Toutes les propositions sont fausses

QCM 4 : Parmi les propositions suivantes la/lesquelle(s) est/sont une/des branche(s) terminale(s) de l'artère utérine ?

- A) Artère vaginale
- B) Artère du ligament rond
- C) Artère tubaire
- D) Artère ovarique
- E) Les propositions A, B, C et D sont fausses

QCM 5 : A propos de l'innervation et de la vascularisation du petit bassin, donnez la ou les proposition(s) juste(s) :

- A) Le sphincter strié de la vessie est innervé par le nerf pudendal
- B) L'artère principale de la vessie est l'artère ombilicale
- C) L'artère principale de la vessie est l'artère vésicale
- D) Le drainage lymphatique de la vessie se fait vers les ganglions iliaques internes
- E) Les propositions A, B, C et D sont fausses

QCM 6 : A propos de la vascularisation, donnez la ou les proposition(s) juste(s) :

- A) L'artère gonadique droite naît de l'aorte
- B) L'artère gonadique gauche naît de l'artère rénale gauche
- C) La veine gonadique droite se draine dans la veine rénale droite
- D) La veine gonadique gauche se draine dans la veine rénale gauche
- E) Toutes les propositions sont fausses

QCM 7 : Donnez la ou les proposition(s) vraie(s) :

- A) Le plexus hypogastrique inférieur reçoit un contingent parasympathique en provenance du plexus hypogastrique supérieur
- B) Le plexus hypogastrique inférieur reçoit un contingent parasympathique en provenance des nerfs érecteurs d'Eckart
- C) La partie postérieure et superficielle de la vulve est innervée principalement par L1, L2
- D) La partie postérieure et profonde de la vulve est innervée principalement par S3, S4
- E) Toutes les propositions sont fausses

QCM 8 : A propos du drainage lymphatiques des OGE :

Lors d'une lésion cancéreuse de la vulve, une exploration des nœuds lymphatiques inguinaux du triangle de Scarpa est nécessaire

CAR

le drainage lymphatique des OGE se fait uniquement à ce niveau

QCM 9 : A propos de la vascularisation du rectum, quelles est/sont la ou les proposition(s) juste(s) ?

- A) La partie haute du rectum est irriguée par l'artère rectale supérieure issue de l'artère mésentérique inférieure
- B) La partie moyenne du rectum est irriguée par l'artère rectale supérieure et par l'artère rectale moyenne
- C) Le drainage veineux du rectum se fait à la fois dans le système cave et dans le système porte
- D) La présence d'anastomoses porto-caves spontanées au niveau du rectum explique qu'une des complications de la cirrhose est une hémorragie digestive touchant les veines hémorroïdaires
- E) Les propositions A, B, C et D sont fausses

QCM 10 : A propos de la vascularisation du petit bassin, donnez la ou les proposition(s) juste(s) :

- A) L'artère iliaque commune se divise en artère iliaque externe et hypogastrique, en regard de l'articulation sacro-iliaque
- B) L'artère fessière supérieure provient du tronc antérieur de l'artère iliaque interne
- C) Les artères glutéales supérieures et ilio-lombaires sont très volumineuses
- D) L'artère rectale inférieure est inconstante
- E) Les propositions A, B, C et D sont fausses

QCM 11 : A propos de la vascularisation du petit bassin, donnez la ou les proposition(s) juste(s) :

- A) L'artère utérine passe au dessous de l'uretère
- B) L'artère tubaire est une collatérale de l'artère utérine
- C) L'artère ovarique est une branche terminale de l'artère utérine
- D) La vessie est vascularisée par l'artère cervico-vaginale
- E) Les propositions A, B, C et D sont fausses

QCM 12 : A propos de la vascularisation et du drainage lymphatique du petit bassin, donnez la ou les proposition(s) juste(s)

- A) La vessie est vascularisée par l'artère obturatrice
- B) Le drainage lymphatique de la vulve se fait vers les nœuds iliaques internes
- C) Le drainage lymphatique de l'ovaire droit se fait dans les nœuds lymphatiques rénaux droits
- D) Les ovaires se drainent vers les nœuds iliaque interne
- E) Les propositions A, B, C et D sont fausses

QCM 13 : A propos du drainage lymphatique du petit bassin, donnez la ou les proposition(s) juste(s) :

- A) Les ovaires se drainent vers les nœuds aorto-abdominaux
- B) Le vagin se draine vers les nœuds du promontoire
- C) Le vagin se draine vers les nœuds inguinaux superficiels
- D) La vessie se draine principalement vers les nœuds iliaques externes
- E) L'utérus se draine dans les nœuds inguinaux superficiels

QCM 14 : A propos de l'innervation du petit bassin, donnez la ou les proposition(s) juste(s) :

- A) Le plexus sacré provient de l'anastomose des rameaux antérieurs de L4, L5, S1, S2 et S3
- B) Le plexus lombaire provient de l'anastomose des rameaux antérieurs de L2, L3, L4
- C) Le nerf pudendal innerve les petites lèvres, grandes lèvres, vestibule du vagin, vagin et clitoris
- D) Le nerf pudendal innerve les muscles du périnée et le muscle levator ani
- E) Les propositions A, B, C et D sont fausses

QCM 15 : A propos de l'innervation du petit bassin, donnez la ou les proposition(s) juste(s) :

- A) Le plexus hypogastrique inférieur se situe uniquement de part et d'autre du rectum
- B) Le plexus hypogastrique inférieur se nomme également « nerf pré-sacré »
- C) Le plexus hypogastrique inférieur reçoit un contingent parasympathique via des nerfs érecteurs d'Eckart
- D) Le plexus hypogastrique inférieur reçoit un contingent orthosympathique par l'intermédiaire du plexus hypogastrique supérieur
- E) Les propositions A, B, C et D sont fausses

QCM 16 : A propos de l'innervation du petit bassin, donnez la ou les proposition(s) juste(s) :

- A) Le contingent parasympathique du plexus hypogastrique inférieur permet la contraction de la musculature striée rectale
- B) Le contingent parasympathique du plexus hypogastrique inférieur permet la contraction de la musculature lisse de la vessie
- C) La vulve est innervée par L5
- D) Les corps érectiles sont innervés uniquement par le nerf pudendal
- E) Les propositions A, B, C et D sont fausses

Correction : Vascularisation, Innervation et Drainage lymphatique**2012 – 2013****QCM 1 : Réponses BCD**

- A) Faux : l'aorte se divise en artères iliaques COMMUNES (primitives) Droite et Gauche
B) Vrai C) Vrai D) Vrai E) Faux

QCM 2 : Réponses BC

- A) Faux : la veine cave INF provient de la CONVERGENCE (et non de la division) des veines iliaques communes
B) Vrai
C) Vrai
D) Faux : les nœuds lymphatiques inguinaux se drainent dans les nœuds iliaques EXTERNES
E) Faux

QCM 3 : Réponses AD

- A) Vrai
B) Faux : le plexus sacré provient des rameaux antérieurs de **S1, S2, S3, S4 et S5**
C) Faux : il provient du **tronc lombo-sacré** (L4, L5) et des rameaux antérieurs de **S1, S2, S3**
D) Vrai
E) Faux

QCM 4 : Réponses BC

- A) Faux : branche de l'artère hypogastrique (iliaque interne)
B) Vrai
C) Vrai
D) Faux : l'artère ovarique/gonadique provient de l'aorte. On parle plutôt de rameau ovarique pour l'artère utérine
E) Faux :

QCM 5 : Réponses ABD

- A) Vrai B) Vrai C) Faux D) Vrai E) Faux

QCM 6 : Réponses AD

- A) Vrai
B) Faux : l'artère gonadique Gauche naît de l'AORTE
C) Faux : la veine gonadique Droite se drainent dans la veine CAVE inf
D) Vrai
E) Faux

QCM 7 : Réponses BD

- A) Faux : le plexus hypogastrique SUP apporte un contingent ORTHOsypathique
B) Vrai
C) Faux : c'est la partie ANTERIEURE et superficielle de la vulve
D) Vrai
E) Faux

QCM 8 : Réponse C (VF)

Le drainage des OGE se fait dans les nœuds inguinaux mais aussi dans les nœuds iliaques EXTERNES

QCM 9 : Réponses ABCD

- A) Vrai : l'artère rectale supérieure étant une continuation de l'artère de l'angle gauche
B) Vrai
C) Vrai
D) Vrai : il existe en effet des anastomoses entre les veines se drainant vers le système cave et celles se drainant vers le système porte

En cas de cirrhose le sang passe mal dans le foie et stagne en amont dans la veine porte, qui du coup essaie de dévier le sang vers le système cave. Elle utilise alors les anastomoses porto-caves qui se trouvent au niveau de l'œsophage et du rectum. Mais ces veines risquent alors de se rompre avec cet afflux sanguin, d'où les hémorragies digestives

QCM 10 : Réponses AC

- A) Vrai
- B) Faux : A. fessière/glutéale SUP provient du tronc POST. C'est l'A. fessière/glutéale INF qui provient du tronc ANT
- C) Vrai
- D) Faux : c'est l'artère rectale moyenne qui est inconstante (présente dans 10-15%)
- E) Faux

QCM 11 : Réponse D

- A) Faux : au DESSUS
- B) Faux : c'est une branche terminale
- C) Faux : collatérale de l'AORTE, et porte également le nom d'A. gonadique. L'A. utérine va donner un RAMEAU pour l'ovaire
- D) Vrai : donne quelques rameaux destinés à la vessie
- E) Faux

QCM 12 : Réponse A

- A) Vrai : mais principalement par l'A. OMBILICALE (++)
- B) Faux : il se fait vers : les nœuds iliaques EXTERNE et les nœuds inguinaux superficiels
- C) Faux : c'est l'ovaire GAUCHE qui se draine vers les nœuds rénaux G
- D) Faux : nœuds iliaques externes (à G et à D)
- E) Faux

QCM 13 : Réponses ABCE

- A) Vrai : à droite et à gauche
- B) Vrai
- C) Vrai
- D) Faux : se draine vers les nerfs iliaques externes oui, mais principalement vers les nerfs iliaques INTERNES +++
- E) Vrai : par l'intermédiaire du ligament rond

QCM 14 : Réponses CD

- A) Faux : anastomose des rameaux ant de S1, S2, S3, S4, S5
- B) Faux : anastomose des rameaux ant de L1, L2, L3, L4
- C) Vrai : contingent sensitif du nerf
- D) Vrai : contingent moteur du nerf

QCM 15 : Réponses CD

- A) Faux : de part et d'autre du rectum jusqu'à la vessie
- B) Faux : il s'agit du plexus hypogastrique SUPERIEUR
- C) Vrai : il s'agit du parasymphatique sacré (provenant des myélomères S2, S3, S4)
- D) Vrai

QCM 16 : Réponse B

- A) Faux : contraction de la musculature LISSE du rectum
- B) Vrai : musculature lisse de la vessie = dérusor
- C) Faux : elle est innervée par le nerf pudendal (S2, S3, S4) essentiellement par S3. Mais aussi part L1, L2 dans sa partie ANT/superficielle
- D) Faux : ils sont innervés par : nerf pudendal et parasymphatique sacré

4. Appareil Génital, rapports et moyens de fixité

2012 – 2013 (Pr. De Peretti)

QCM 1 : Concernant le vagin, donnez la ou les proposition(s) juste(s) :

- A) Le vagin est oblique en avant et en haut, faisant un angle de 60° avec la verticale
- B) Le lac spermatique est en position postérieure dans cul de sac entre fornix et dôme vaginal
- C) La desquamation muqueuse du vagin est soumise aux variations du cycle menstruel
- D) Le vide vaginal est un vide réel
- E) Les propositions A, B, C et D sont fausses

QCM 2 : A propos de l'utérus, donnez la ou les proposition(s) juste(s) :

- A) L'utérus est un organe sous-péritonéal partiellement péritonisé
- B) L'utérus est implanté sur le vagin au niveau du fornix faisant un angle d'environ 30° avec le vagin
- C) L'utérus est antéfléchi et antéversé
- D) Le fond de l'utérus est généralement convexe chez la femme nullipare
- E) Les propositions A, B, C et D sont fausses

QCM 3 : Au sujet de l'ovaire, donnez la ou les proposition(s) juste(s) :

- A) L'ovaire est un organe intra-péritonéal et péritonisé
- B) L'ovaire est un organe immobile
- C) Le ligament utéro-ovarien rattache l'ovaire à la frange ovarique
- D) Le ligament lombo-ovarien contient l'artère et la veine gonadique
- E) Toutes les propositions sont fausses

QCM 4 : Donnez la ou les proposition(s) vraie(s) :

- A) Chez la femme multipare, la trompe de fallope est recourbée vers l'arrière
- B) Chez la femme nullipare, la trompe de fallope est recourbée vers l'arrière
- C) Chez la femme multipare, la fossette ovarienne se trouve en arrière de l'uretère
- D) Chez la femme nullipare, la fossette ovarienne se trouve en avant de l'uretère
- E) Toutes les propositions sont fausses

QCM 5 : Donnez la ou les proposition(s) vraie(s) :

- A) Lors d'un toucher rectal, l'examineur ne peut pas atteindre le cul de sac recto-vaginal de douglas
- B) Lors d'un toucher rectal, l'examineur peut atteindre le cul de sac recto-vaginal de douglas
- C) Lors d'un toucher vaginal, l'examineur ne peut pas atteindre le cul de sac recto-vaginal de douglas
- D) Lors d'un toucher vaginal, l'examineur peut atteindre le cul de sac recto-vaginal de douglas
- E) Toutes les propositions sont fausses

QCM 6 : Concernant les rapports et moyens de fixation du vagin, donnez la ou les proposition(s) juste(s) :

- A) La lame sacro-recto-génito-pubienne est un élément de stabilité du vagin
- B) Le muscle du périnée est un élément de stabilité du vagin
- C) Le noyau fibreux central du périnée est un élément de stabilité du vagin
- D) Il existe, au niveau du trigone de Pawlick un amas fibreux du septum vésico-vaginal qui correspondrait au point G
- E) Les propositions A, B, C et D sont fausses

QCM 7 : A propos du péritoine et des lignes de réflexion péritonéales, donnez la ou les proposition(s) juste(s) :

- A) La partie supérieure du septum vésico-vaginal est fibreuse
- B) La partie inférieure du septum vésico-vaginal est péritonéale
- C) Le cul de sac de Douglas se trouve entre le vagin et le rectum
- D) L'ampoule rectale est péritonisée seulement dans sa partie antérieure et postérieure
- E) Toutes les propositions sont fausses

QCM 8 : Concernant le ligament large, donnez la ou les proposition(s) juste(s) :

- A) L'aileron supérieur du ligament large est sous tendu par la trompe de Fallope
- B) L'aileron antérieur du ligament large est sous tendu par le ligament rond
- C) L'aileron postérieur du ligament large est sous tendu par le ligament utéro-ovarien
- D) Le paranèvre (ou paramètre) correspond à la partie supérieure du ligament large
- E) Toutes les propositions sont fausses

QCM 9 : Concernant la lame sacro-recto-génito-pubienne (SRGP), donnez la ou les proposition(s) juste(s) :

- A) La lame SRGP est une formation fibro-élastique
- B) La lame SRGP porte également le nom de ligament pubo-sacré
- C) La lame SRGP est sous tendue par le plexus hypogastrique supérieur
- D) La lame SRGP repose sur les muscles transverses du périnée
- E) Toutes les propositions sont fausses

QCM 10 : Donnez la ou les proposition(s) juste(s) :

- A) Le cul de sac de douglas est le point le plus déclive de la cavité péritonéale
- B) Le cul de sac de douglas est accessible au toucher rectal mais pas au toucher vaginal
- C) Lors d'un toucher vaginal il est impossible à l'examineur de palper le ligament large
- D) Lors d'un toucher vaginal il est possible à l'examineur de palper le ligament large
- E) Toutes les propositions sont fausses

QCM 11 : Donnez la ou les proposition(s) juste(s) :

- A) Le ligament large présente 2 lignes de réflexion péritonéale : une utérine et une pariétale
- B) La ligne de réflexion utérine est formée d'une partie SUP ou paramètre et d'une partie INF ou partie des ailerons
- C) Le mésosalpinx correspond à l'aileron postérieur et est sous-tendu par le ligament utéro-ovarien
- D) L'aileron antérieur est sous-tendu par le ligament rond
- E) La ligne de réflexion pariétale se fait en regard du muscle obturateur interne

QCM 12 : Donnez la ou les proposition(s) juste(s) :

- A) Sa corne antérieure est sous-tendue par le ligament rond et sa corne supérieure est sous-tendue par le ligament lombo-ovarien
- B) Les lames SRGP sont des formations fibro-conjonctives sous-tendues par le plexus hypogastrique inférieur
- C) Le ligament pubo-vésical correspond à d'aileron latéral de la LSRGP
- D) L'aileron latéral s'insère au niveau du paramètre, et va donner les ligaments vésico-vaginal
- E) Toutes les propositions sont fausses

QCM 13 : Donnez la ou les proposition(s) juste(s) :

- A) Le vagin est l'organe de la copulation
- B) Il fait un angle de 60°, ouvert en avant, avec l'horizontale
- C) Les rides du vagin sont beaucoup plus importantes dans la partie supérieure du vagin
- D) La colonne de la paroi postérieure bifurque dans sa partie supérieure
- E) La formation du trigone de Pauwlick se fait en regard de la région du fundus de la vessie

QCM 14 : Donnez la ou les proposition(s) juste(s) :

- A) Les trompes portent également le nom « d'oviductes » ou « trompes d'Eustache »
- B) La trompe présente 4 segments : 1 segment intra-utérin et 3 segments extra-utérins
- C) C'est un organe péritonisé, fixe et en position sagittale
- D) Chez la multipare, trompe et ovaire se situent dans une fossette péritonéale rétro-urétrale
- E) Chez la nullipare, trompe et ovaire se situent en avant du passage de l'uretère

QCM 15 : Donnez la ou les proposition(s) juste(s) :

- A) L'ovaire est un organe intra-péritonéal et péritonisé
- B) Il a la forme d'une amande de 3-4 cm de longueur
- C) L'ovaire est une glande exocrine par sa portion corticale et endocrine par sa partie centrale (médulla)
- D) Il présente un aspect bosselé du à la présence des follicules ovariens
- E) Toutes les propositions sont fausses

QCM 16 : Donnez la ou les proposition(s) juste(s) :

- A) Les cancers de l'ovaire sont des cancers de la cavité péritonéale
- B) Les moyens de fixité de l'ovaire sont les ligaments : utéro-ovarien, lombo-ovarien et tubo-ovarien
- C) L'utérus est un organe intra-péritonéal
- D) Le ligament rond passe par le canal inguinal
- E) La dissémination par voie sanguine d'un cancer de l'ovaire gauche peut atteindre le rein gauche

QCM 17 : Donnez la ou les proposition(s) juste(s) :

- A) La forme ronde du col de l'utérus est constante au cours de la vie
- B) L'épithélium de l'endocol n'est pas le même que celui de l'exocol
- C) Les colorations au lugol et à l'acide acétique sont des techniques de dépistage du cancer du col de l'utérus
- D) Le myomètre est constitué de 2 types de fibres musculaires
- E) Toutes les propositions sont fausses

Correction : Appareil Génital, rapports et moyens de fixité**2012 – 2013****QCM 1 : Réponses BC**

- A) Faux : le vagin est oblique en ARRIERE et en haut, faisant un angle de 60° avec l'HORIZONTALE
- B) Vrai
- C) Vrai
- D) Faux : le vide vaginal est un vide virtuel car les 2 parois sont collabées
- E) Faux

QCM 2 : Réponses AC

- A) Vrai
- B) Faux : angle de 90° ☺
- C) Vrai
- D) Faux : chez la femme multipare
- E) Faux

QCM 3 : Réponse D

- A) Faux : l'ovaire est intra-péritonéal et NON péritonisé
- B) Faux : malgré ses éléments de fixité, il reste un organe très mobile
- C) Faux : c'est le ligament TUBO-ovarien
- D) Vrai
- E) Faux

QCM 4 : Réponses ACD

- A) Vrai
- B) Faux : chez la femme nullipare, la trompe se situe dans un axe transversal
- C) Vrai
- D) Vrai
- E) Faux

QCM 5 : Réponses BD**QCM 6 : Réponses ABC**

- A) Vrai B) Vrai C) Vrai
- D) Faux : il s'agit d'un amas NERVEUX
- E) Faux

QCM 7 : Réponse C

- A) Faux : la partie Sup du septum vésico-vaginal est péritonéale
- B) Faux : la partie Inf du septum vésico-vaginal est fibreuse
- C) Vrai
- D) Faux : elle est péritonisée dans sa parties Ant, Post, et **LAT** (le péritoine fait le tour de celle-ci). Attention à ne pas confondre avec l'utérus et le ligament large.
- E) Faux

QCM 8 : Réponses ABC

- A) Vrai B) Vrai C) Vrai
- D) Faux : le paranèvre (ou paramètre) correspond à la partie INF du ligament large. La partie Sup=partie des ailerons
- E) Faux

QCM 9 : Réponses AB

- A) Vrai
- B) Vrai
- C) Faux : elle est sous tendue par le plexus hypogastrique INFÉRIEUR
- D) Faux : elle repose sur le muscle Levatorani
- E) Faux

QCM 10 : Réponses AD

- A) Vrai
- B) Faux : il est accessible dans les 2
- C) Faux : l'examineur peut palper le ligament large au toucher vaginal
- D) Vrai
- E) Faux

QCM 11 : Réponses ADE

- A) Vrai
- B) Faux : partie SUP = partie des ailerons et Partie INF = PARAMETRE
- C) Faux : mesosalpinx = aileron SUP = sous-tendu par la trompe
- D) Vrai : et l'aileron POST = mesovarium = sous-tendu par ligament U-O
- E) Vrai

QCM 12 : Réponses ABD

- A) Vrai : sa corne sup est en position postéro-supérieure. On peut dire sup ou post (d'après DEPE)
- B) Vrai
- C) Faux : aileron ventral
- D) Vrai
- E) Faux

QCM 13 : Réponses AE

- A) Vrai
- B) Faux : 60°ouvert en arrière
- C) Faux : très nombreuses au niveau de la partie INF, puis diminuent au fur et à mesure que l'on remonte
- D) Faux : il existe bien une colonne postérieure du vagin, mais la bifurcation ne se trouve qu'au niveau de la colonne ANT
- E) Vrai

QCM 14 : Réponses BE

- A) Faux : trompes = oviductes = trompes de FALLOPE Trompe d'Eustache = conduit auditif
- B) Vrai
- C) Faux : péritonisé, MOBILE et en position TRANSVERSALE
- D) Faux : fossette péritonéale URETERALE
- E) Vrai

QCM 15 : Réponses BCD

- A) Faux : c'est le seul organe intra-péritonéal qui est NON PERITONISE
- B) Vrai
- C) Vrai
- D) Vrai
- E) Faux

QCM 16 : Réponses ABDE

- A) Vrai
- B) Vrai
- C) Faux : organe sous-péritonéal partiellement péritonisé comme la vessie et le rectum.
- D) Vrai
- E) Vrai : la veine ovarique G se draine dans la veine rénale gauche alors qu'à droite elle se draine directement dans la VCI

QCM 17 : Réponses BC

- A) Faux : le col de l'utérus n'est rond que chez la nullipare, ensuite il s'aplatit et des petites incisures apparaissent, d'autant plus que la femme d'enfants. On dit que l'utérus de la femme multipare est « en museau de tanche »
- B) Vrai : l'endocol a un épithélium unistratifié alors que l'exocol pavimenteux, donc pluristratifié
- C) Vrai
- D) Faux : 3 types de fibres musculaires lisses : plexiformes, circulaires et longitudinales
- E) Faux

5. Appareil urinaire

2012 – 2013 (Pr. De Peretti)

QCM 1 : Concernant la vessie, donnez la ou les proposition(s) juste(s) :

- A) La vessie est sous-péritonéale et en dessous du corps de l'utérus
- B) Le détrusor est à contraction involontaire orthosympathique
- C) Le sphincter interne lisse de la vessie est à contraction involontaire parasympathique
- D) La tunique externe est constituée par le péritoine et par le fascia ombilico-pré-vésical
- E) Les propositions A, B, C et D sont fausses

QCM 2 : Donnez la ou les proposition(s) vraie(s) :

- A) Le fundus correspond à la face antéro-supérieure de la vessie
- B) Il existe un espace décollable (de Retzius) en arrière de la vessie
- C) Le fascia ombilico pré-vésical est sous tendu par l'artère obturatrice
- D) L'apex de la vessie se prolonge jusqu'à l'ombilic par de l'ouraque
- E) Toutes les propositions sont fausses

Relation de cause à effet :

Réponse A : le fait et la raison proposés sont tous les 2 exacts et liés par une relation de cause à effet (VV liés)

Réponse B : le fait et la raison sont tous les 2 exacts mais ne sont PAS liés par une relation de cause à effet (VV)

Réponse C : le fait est exact mais la raison proposée est fausse (VF)

Réponse D : le fait est faux mais la raison proposée est exacte (FV)

Réponse E : le fait et la raison proposés sont tous les 2 faux (FF)

QCM 3 :

Lorsque la vessie est vide, on perçoit, à la percussion, une matité sus-pubienne

CAR

celle-ci se trouve en position sous-pubienne

QCM 4 :

Une disjonction de la symphyse pubienne chez la femme, lors de traumatisme, entrainer fréquemment une plaie de l'urètre

CAR

l'urètre est court chez la femme

Correction : L'appareil urinaire

2012 – 2013

QCM 1 : Réponses AD

- A) Vrai
- B) Faux : contraction involontaire PARAsympathique
- C) Faux : contraction involontaire ORTHOsypathique (muahaha c'était pas le moment de se mélanger ☺)
- D) Vrai : le fascia ombilico-pré-vésical sert de tunique externe pour la partie non péritonisée de la vessie
- E) Faux

QCM 2 : Réponse D

- A) Faux : le fundus correspond à la face postérieure de la vessie
- B) Faux : se situe en arrière de la symphyse pubienne
- C) Faux : ce fascia est sous tendu par l'artère ombilicale
- D) Vrai
- E) Faux

QCM 3 : Réponse D (FV)

Lorsque la vessie est vide, elle se situe en position sous pubienne, donc on aura un bruit tympanique lors de la percussion (car on va percuter les anses intestinales contenant de l'air)

QCM 4 : Réponse D (FV)

Une disjonction de la symphyse pubienne chez la femme, entraine très rarement voir pas du tout de plaie/déchirure de l'urètre car celui-ci est MOBILE chez la femme. Chez l'homme c'est le contraire, car son urètre est fixe et donc pourra se déchirer lors de disjonction de la SP

6. Le Périnée

2012 – 2013 (Pr. De Peretti)

QCM 1 : Concernant le périnée, donnez la ou les proposition(s) vraie(s) :

- A) Le mont du pubis se situe en arrière de la symphyse pubienne
- B) Les petites lèvres sont charnues et poilues
- C) Chez la jeune femme, les petites lèvres sont plus courtes que les grandes lèvres
- D) Les caroncules myrtiliformes correspondent aux vestiges hyménaux, après le premier coït complet
- E) Toutes les propositions sont fausses

QCM 2 : Donnez la ou les proposition(s) vraie(s) :

- A) Le clitoris et les bulbe-vestibulaires participent à l'érection imparfaite chez la femme
- B) Le clitoris présente deux piliers, un corps, un genou et un gland
- C) L'innervation sensitive des corps érectiles provient du nerf pudendal
- D) L'innervation motrice permettant l'intumescence des corps érectiles provient du parasymphatique sacré
- E) Toutes les propositions sont fausses

QCM 3 : A propos des muscles du périnée, donnez la ou les proposition(s) vraie(s) :

- A) Le diaphragme périnéal correspond au périnée musculaire
- B) Les muscles ischio-caverneux appartiennent au diaphragme pelvien
- C) Le muscle constricteur de la vulve est un muscle lisse à contraction involontaire
- D) Les muscles transverses superficiels et profonds sont de même épaisseur
- E) Toutes les propositions sont fausses

QCM 4 : A propos des muscles du périnée, donnez la ou les proposition(s) juste(s) :

- A) Le muscle Grand fessier appartient aux muscles du périnée musculaire
- B) Le muscle Constricteur de la vulve se situe en dehors des muscles Bulbo-spongieux
- C) Le muscle Ischio-caverneux s'insère sur le fascia du muscle obturateur interne
- D) La contraction des muscles en cornets favorise l'intumescence des corps érectiles
- E) Toutes les propositions sont fausses

QCM 5 : Donnez la ou les proposition(s) vraie(s) :

- A) Le périnée est divisé en 2 triangles : un antérieur ou uro- génital et un postérieur ou anal
- B) Le périnée cutané correspond au plan le plus profond du périnée
- C) Le mont du pubis porte le nom de « pudendum » chez la femme
- D) Le gland du clitoris est recouvert en haut par le capuchon du clitoris (en vue gynécologique)
- E) Toutes les propositions sont fausses

QCM 6 : Donnez la ou les proposition(s) vraie(s)

- A) L'introït vaginal se situe entre petites lèvres et orifice vaginal
- B) L'orifice urétral se situe au dessous du clitoris et au dessus du vagin
- C) L'orifice urétral se situe au dessus du vestibule du vagin
- D) Les glandes de Bartholin s'abouchent au niveau du canal urétral
- E) Chez la jeune femme vierge l'hymen est normalement imperforé

QCM 7 : Donnez la ou les proposition(s) vraie(s) :

- A) Le clitoris et les bulbes-vestibulaires sont les corps érectiles parfaits de la femme
- B) Le clitoris est constitué de 4 parties : 2 piliers, un corps, un genou et un gland
- C) Les piliers du clitoris s'insèrent sur la branche supérieure du pubis
- D) Le gland du clitoris mesure environ 3-4 cm
- E) Une disjonction de la symphyse pubienne peut entraîner une disjonction du clitoris

QCM 8 : Donnez la ou les proposition(s) vraie(s) :

- A) Le diaphragme périnéal est beaucoup plus puissant que le diaphragme pelvien
- B) Les muscles grands fessiers et les muscles piriformes appartiennent au périnée musculaire
- C) Le sphincter strié de l'anus est rattaché au coccyx par le ligament ano-coccygien
- D) Les muscles ischio-caverneux et bulbo-vestibulaires sont des muscles à contraction volontaire
- E) Les muscles bulbo-spongieux (ou bulbo-vestibulaires) sont responsables du phénomène de « pénis captivus »

QCM 9 : Donnez la ou les proposition(s) vraie(s) :

- A) Les muscles transverses du périnée sont des muscles plats, tendus de l'ischion au noyau fibreux central
- B) Le fascia périnéal se trouve dans le triangle périnéal antérieur et dépasse, en arrière, les muscles transverses du périnée
- C) Le feuillet superficiel du fascia périnéal est épais dans sa partie antérieure et flaccide dans sa partie postérieure
- D) Dans le canal d'Alcock, passe le nerf et les vaisseaux honteux internes
- E) Toutes les propositions sont fausses

Correction : Périnée**2012 – 2013****QCM 1 : Réponse E**

- A) Faux : le mont de pubis (de vénus) se situe en AVANT de la symphyse pubienne
- B) Faux : seules les grandes lèvres sont poilues
- C) Faux : chez la jeune femme, les petites lèvres sont plus LONGUES que les grandes lèvres. Elles rétrécissent avec l'âge, et deviennent, chez la vieille, plus courtes que les grandes lèvres
- D) Faux : ce sont les vestiges hyménaux après le premier accouchement
- E) Vrai

QCM 2 : Réponses ABCD

- A) Vrai B) Vrai C) Vrai D) Vrai E) Faux

QCM 3 : Réponse A

- A) Vrai
- B) Faux : ils appartiennent au diaphragme périnéal
- C) Faux : c'est un muscle strié à contraction VOLONTAIRE
- D) Faux : les muscles profonds sont plus épais (cf schéma cours)
- E) Faux

QCM 4 : Réponse D

- A) Faux : le muscle Grand fessier appartient aux muscles du membre inférieur
- B) Faux : le muscle Constrictor de la vulve se situe en DEDANS du muscle Bulbo-spongieux
- C) Faux : c'est le mus. Levator ani qui s'insère sur le fascia de l'obturateur interne. L'ischio-caverneux se situe plus bas (cf schéma coupe frontale de la partie ant du triangle périnéal)
- D) Vrai

QCM 5 : Réponses AD

- A) Vrai
- B) Faux : plan profond = périnée musculaire/diaphragme périnéal Plan superficiel = périnée cutané
- C) Faux : pudendum = vulve. Mont du pubis = mont de vénus = mont du pudendum
- D) Vrai

QCM 6 : Réponse B

- A) Faux : il s'agit du vestibule du vagin
- B) Vrai
- C) Faux : il est à l'intérieur du vestibule du vagin
- D) Faux : il s'agit des glandes urétrales de Skene. Celles de Bartholin se situent dans la partie basse du vagin
- E) Faux : il est perforé car il laisse passer les menstruations

QCM 7 : Réponses BE

- A) Faux B) Vrai C) Faux D) Faux E) Vrai

QCM 8 : Réponses CD

- A) Faux : c'est le contraire
- B) Faux : ils appartiennent aux muscles des membres inf
- C) Vrai
- D) Vrai : même si les filles n'en ont pas vraiment conscience d'après DEPE
- E) Faux : c'est le muscle constrictor de la vulve

QCM 9 : Réponses AD

- A) Vrai
- B) Faux : se situe uniquement dans le triangle ANT et ne dépasse PAS en arrière les muscles transverses du périnée
- C) Faux : épais dans sa partie POST et flaccide dans partie ant
- D) Vrai

7. Le rectum

2012 – 2013 (Pr. De Peretti)

QCM 1 : Quelques généralités sur notre cher rectum, quelle(s) sont/est la ou les proposition(s) juste(s) ?

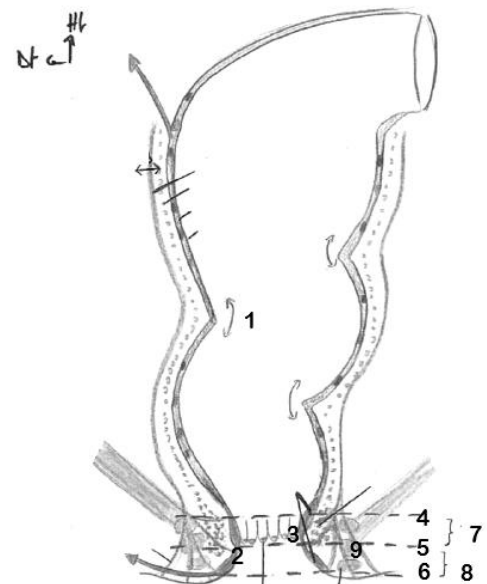
- A) Le rectum est le lieu de production et d'évacuation des matières fécales définitives
- B) Il fait suite au colon descendant ou colon gauche
- C) La pathologie rectale est dominée par les infections d'origine anale, les cancers et les inflammations
- D) Il commence globalement en regard de 2 ou 3^{ème} vertèbre sacrée
- E) Les propositions A, B, C et D sont fausses

QCM 2 : Continuons sur les généralités et attaquons la description morphologique, toujours en choisissant la ou les proposition(s) juste(s) ☺

- A) Le rectum épouse la convexité sacrée
- B) Le rectum est composé d'une partie supérieure, l'ampoule rectale, et d'une partie inférieure, le canal anal
- C) Ces deux parties sont séparés par le cap anal, angle de 110° ouvert en avant
- D) Cet angle est important pour améliorer la continence anale mais n'est pas indispensable
- E) Les propositions A, B, C et D sont fausses

QCM 3 : Concernant l'anatomie descriptive du rectum et ce schéma, quelle(s) est/sont la ou les proposition(s) juste(s) ?

- A) Les légendes 1 et 2 représentent respectivement le pli rectal moyen de Huston et les plexus hémorroïdaires supérieur et inférieur
- B) Légende 4 = ligne ano-pectinée / Légende 5 = ligne ano-rectale / Légende 6 = ligne ano-cutanée
- C) Les légendes 7 et 8 représentent respectivement la zone culinaire de Morgagni et la zone de transition
- D) D'ailleurs la légende 3 représente les colonnes de Morgagni
- E) Les propositions A, B, C et D sont fausses



QCM 4 : Concernant les rapports du rectum, quelle(s) est/sont la ou les proposition(s) juste(s) ?

- A) En avant du rectum se trouve le récessus recto-vésical palpable au toucher rectal
- B) En avant du rectum se trouve le récessus recto-vaginal non palpable au toucher rectal
- C) Le toucher rectal fait parti de l'examen clinique systématique
- D) Certaines fractures du coccyx peuvent être réduites par un toucher rectal
- E) Les propositions A, B, C et D sont fausses

QCM 5 : Donnez la ou les proposition(s) vraie(s) :

- A) On appelle ampoule rectale la partie périnéale du rectum
- B) La motricité volontaire suffit pour le contrôle de la continence rectale
- C) On peut vivre sans rectum
- D) Les infections des colonnes de Morgagni sont dites péri- anales
- E) Les propositions A, B, C et D sont fausses

QCM 6 : A propos de l'anatomie du rectum, donnez les vraies :

- A) On traite les varices rectales par incision sous anesthésie générale
- B) Le ligament de Parks appartient au muscle curvator cutis ani
- C) Le ligament de Parks est une voie privilégiée pour les infections qui souhaitent s'extérioriser hors de l'organisme
- D) Une adénopathie inguinale peut faire suspecter une pathologie rectale
- E) Les propositions A, B, C et D sont fausses

Correction : Le rectum**2012 – 2013****QCM 1 : Réponses CD**

- A) Faux : le rectum est un réservoir pour les matières fécales entre 2 défécations, les matières fécales définitives sont produites dans le côlon
- B) Faux : il fait suite au colon sigmoïde !
- C) Vrai : le cancer du colon est le 1^{er} cancer en fréquence en France sexe confondus
- D) Vrai : certes les versions divergent mais ce sont les repères donnés dans votre cours
- E) Faux

QCM 2 : Réponse B

- A) Faux : concavité sacrée, PAC j'avoue ^^
- B) Vrai
- C) Faux : ouvert en arrière !
- D) Faux : c'est grâce à l'angle ano-rectal que l'on peut être continent, et il a également un rôle fondamental dans la statique pelvienne
- E) Faux

QCM 3 : Réponses ACD

- A) Vrai
- B) Faux : légende 4 = ligne ano-rectale / légende 5 = ligne ano-pectinée
- C) Vrai
- D) Vrai
- E) Faux

QCM 4 : Réponses CD

- A) Faux : car chez la femme le cul de sac de douglas porte le nom de recessus recto-VAGINAL (ou recto-utérin) et chez l'homme il porte le nom de recessus recto-VESICAL (car la vessie est sur la face ventrale du rectum)
- B) Faux : Il est palpable au toucher rectal
- C) Vrai : et oui, techniquement c'est vrai, mais c'est légèrement délicat de proposer à tout le monde un toucher rectal, surtout pour quelqu'un qui consulte pour une toux par exemple ^^
- D) Vrai : le coccyx est un des rapports postérieurs du rectum
- E) Faux

QCM 5 : Réponse C

- A) Faux : l'ampoule rectale est la partie pelvienne du rectum
- B) Faux : évidemment, vous avez tous expérimenté l'envie impérieuse d'aller aux toilettes malgré toute la volonté du monde pour vous retenir ;)
- C) Vrai : mais ce n'est pas facile
- D) Faux : ce sont les infections anales !
- E) Faux

QCM 6 : Réponses BCD

- A) Faux : SURTOUT PAS MALHEUREUX !!!!!!! Les varices rectales sont une voie de secours de la circulation portale en cas de trouble sur celle-ci. Si vous incisez le patient va se vider tranquillement de son sang...
- B) Vrai
- C) Vrai
- D) Vrai : drainage de la partie distale du rectum dans les chaînes longeant le pédicule pudendal externe jusqu'aux nœuds inguinaux superficiels
- E) Faux