

SYSTEME DIGESTIF

I. Anatomie de surface du tronc :

Le Tronc est divisé en deux cavités par le diaphragme thoraco-abdominal (DTA*) :

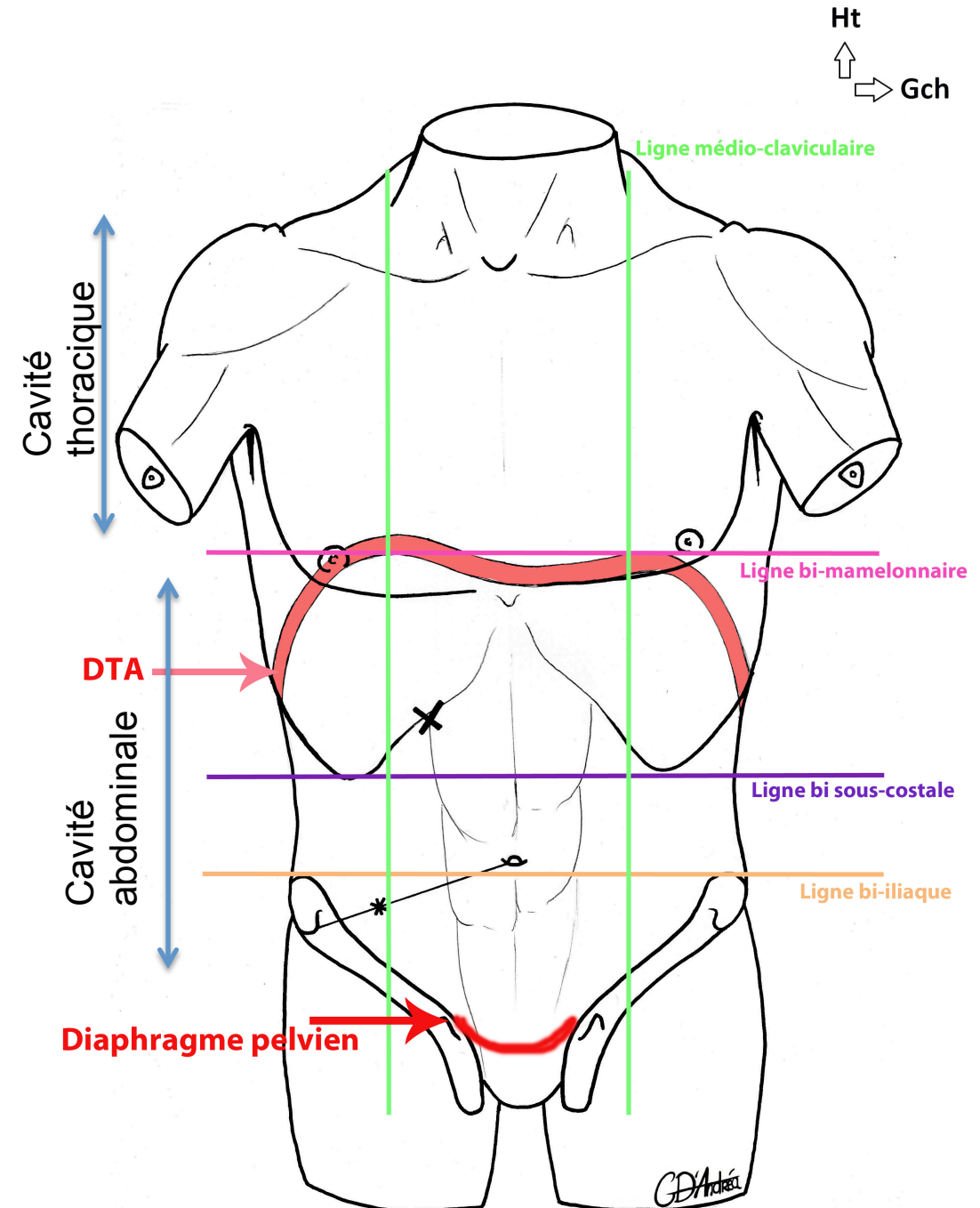
- La **cavité Thoracique** (partie supérieure) = Thorax
- La **cavité Abdominale** (partie inférieure) = Abdomen

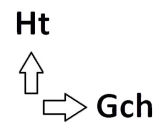
Le **DTA** se compose de **deux coupes asymétriques**. La coupole droite se projette en regard du mamelon droit ; la coupole gauche se projette deux travers de doigt sous le mamelon. Cette asymétrie est due à la présence du foie sous la coupole droite.

Le **Diaphragme pelvien** : 2ème diaphragme de la cavité abdominale. Il possède des orifices laissant passer les émonctoires pelviens. Différentes voies le traversent : la voie urinaire (urètre), la voie digestive (rectum) et la voie génitale (vagin ; uniquement chez la femme).

Des lignes virtuelles sont utilisées pour délimiter le tronc :

- ✓ Les **lignes médio-claviculaires**, verticales, passent par le milieu des clavicules. Les mamelons se projettent en **DEHORS** de ces lignes.
- ✓ La **ligne bi-mamelonnaire**, horizontale : rejoint les deux mamelons
- ✓ La **ligne bi sous-costale**, horizontale : Rejoint le bord inférieur des côtes
- ✓ La **ligne bi-iliaque**, horizontale : Passe par le bord antéro-supérieur des os coxaux (-> au niveau des épines iliaques)

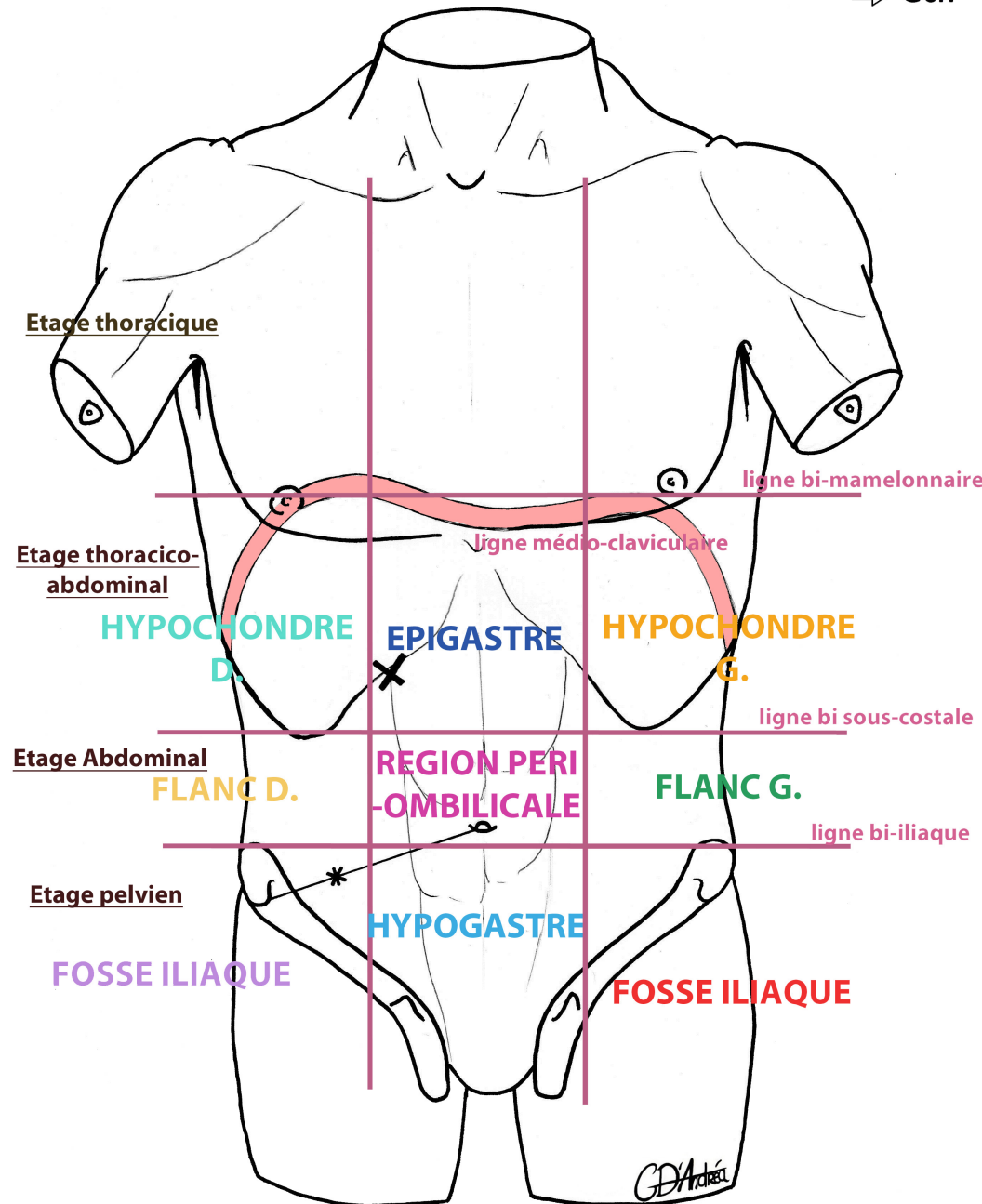




II. La cavité Abdominale :

L'Abdomen se divise en 3 étages :

- L'étage **THORACO-ABDOMINAL** (étage sup). On y trouve le DTA, et à la fois des viscères thoraciques (cœur, poumons) et des viscères abdominaux (estomac, foie, rate).
- L'étage **ABDOMINAL** (étage moyen). Attention à ne pas confondre la cavité abdominale et l'étage abdominal se trouvant dans la cavité abdominale.
- L'étage **PELVIER** (étage inf) C'est la partie sous la ligne bi-iliaque. On y trouve le périnée (partie molle située sous le diaphragme pelvien), l'appendice et d'autres organes telle que la vessie.

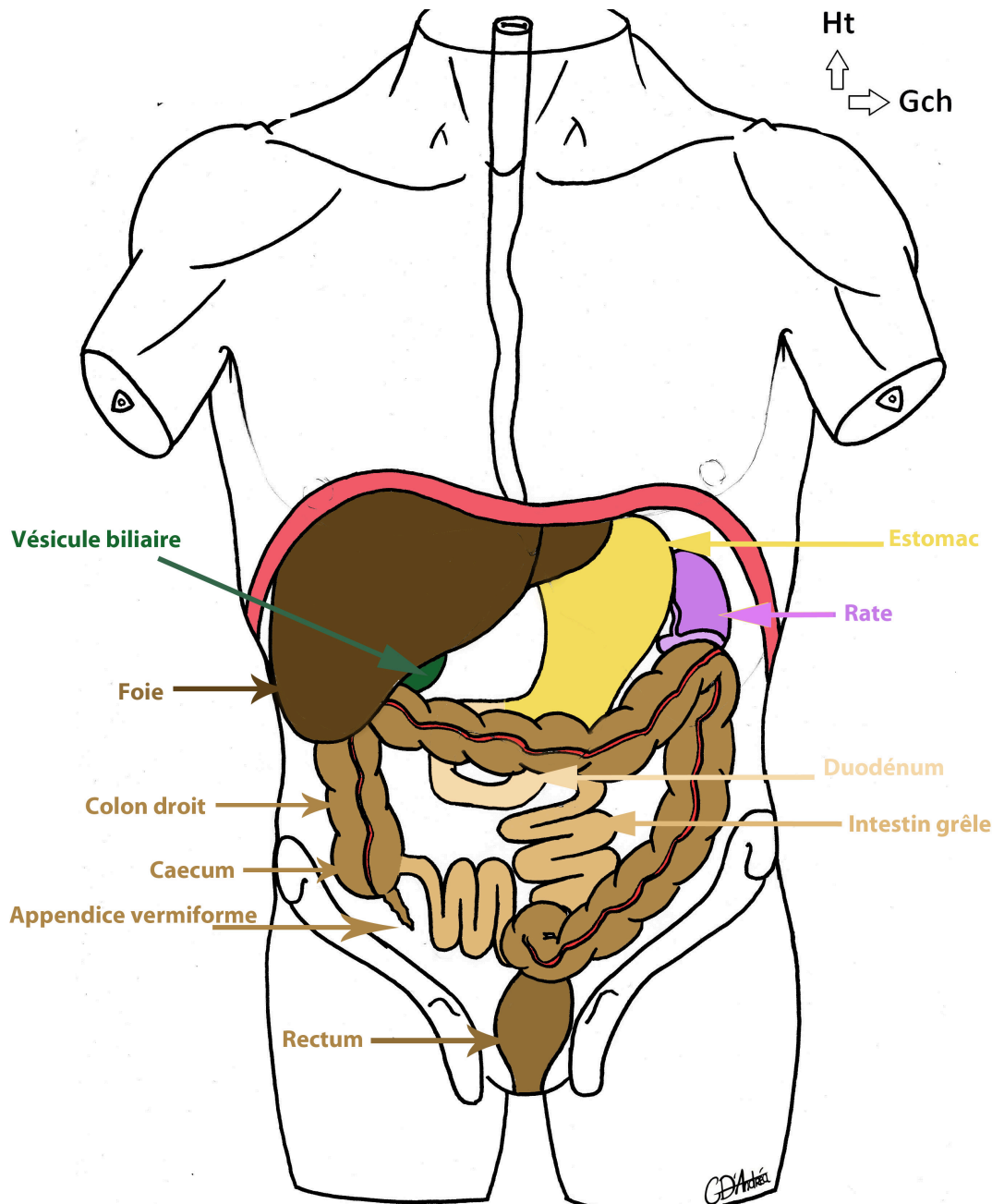


Les Cadrons de l'abdomen :

- ➔ Systématiquement palpés par le médecin, ils sont au nombre de 9 et se présentent ainsi :
 - Le **FOIE** se trouve dans l'**hypochondre droit**
 - La **RATE** se trouve dans l'**hypochondre gauche**
 - L'appendice et le caecum se trouvent dans la **fosse iliaque droite**
 - La partie distale de l'**ESTOMAC** est palpée au niveau de l'**Epigastre**

Attention, le foie et la Rate sont **non palpables** lors de l'examen clinique systématique à cause des côtes. Ils sont palpables pathologiquement dans le cas de:

- Splénomégalie : augmentation du volume de la Rate
- Hépatomégalie : augmentation du volume du foie



✓ **Le foie et la rate** sont des organes totalement thoraco-abdominaux.

✓ **Le Grand Omentum (=Grand Epiploon) (= tablier épiploïque) (pas présent sur le schéma) :**

- C'est la **nappe grasseuse** de l'abdomen
- Il est **appendu à l'estomac, repose sur le colon transverse** et recouvre l'ensemble des viscères sous-mésocoliques.
- Il est **mobile** dans la cavité abdominale
- C'est une formation péritonéale
- Il a une **capacité anti-infectieuse** et immunitaire avec une possibilité de mobilisation spontanée lors d'une infection (ex : Lors d'une péritonite, le GO va venir soigner spontanément la cavité abdominale ; lors d'une sigmoïdite diverticulaire (perforation du colon sigmoïde) le GO va se poser comme un emplâtre spontané sur la perforation). C'est le « gendarme de l'abdomen » !

✓ **Les Colons :** Il existe différents colons. Dans l'ordre : le colon ascendant (« colon droit »), le colon transverse, le colon descendant (« colon gauche ») et enfin le colon sigmoïde qui s'abouche sur le rectum. Le colon a un **aspect bosselé** = les **haustrations coliques** (contrairement à l'intestin grêle qui est lisse).

✓ **Le Colon Transverse :** Il sépare la cavité abdominale en deux espaces : sus-mésocolique et sous-mésocolique :

- **Etage SUS/Supra-mésocolique :** Au dessus du colon transverse, contient l'estomac, le foie, la rate
- **Etage SOUS-mésogastrique :** En dessous du colon transverse, contient les différents colons (ascendant, descendant, sigmoïde), l'intestin grêle.

III. EMBRYOGENESE DU TUBE DIGESTIF :

Au début le TD est dans un **plan SAGGITAL** : le bourgeon hépatique (futur Foie) en avant, l'Estomac au milieu et le bourgeon splénique (future Rate) en arrière.

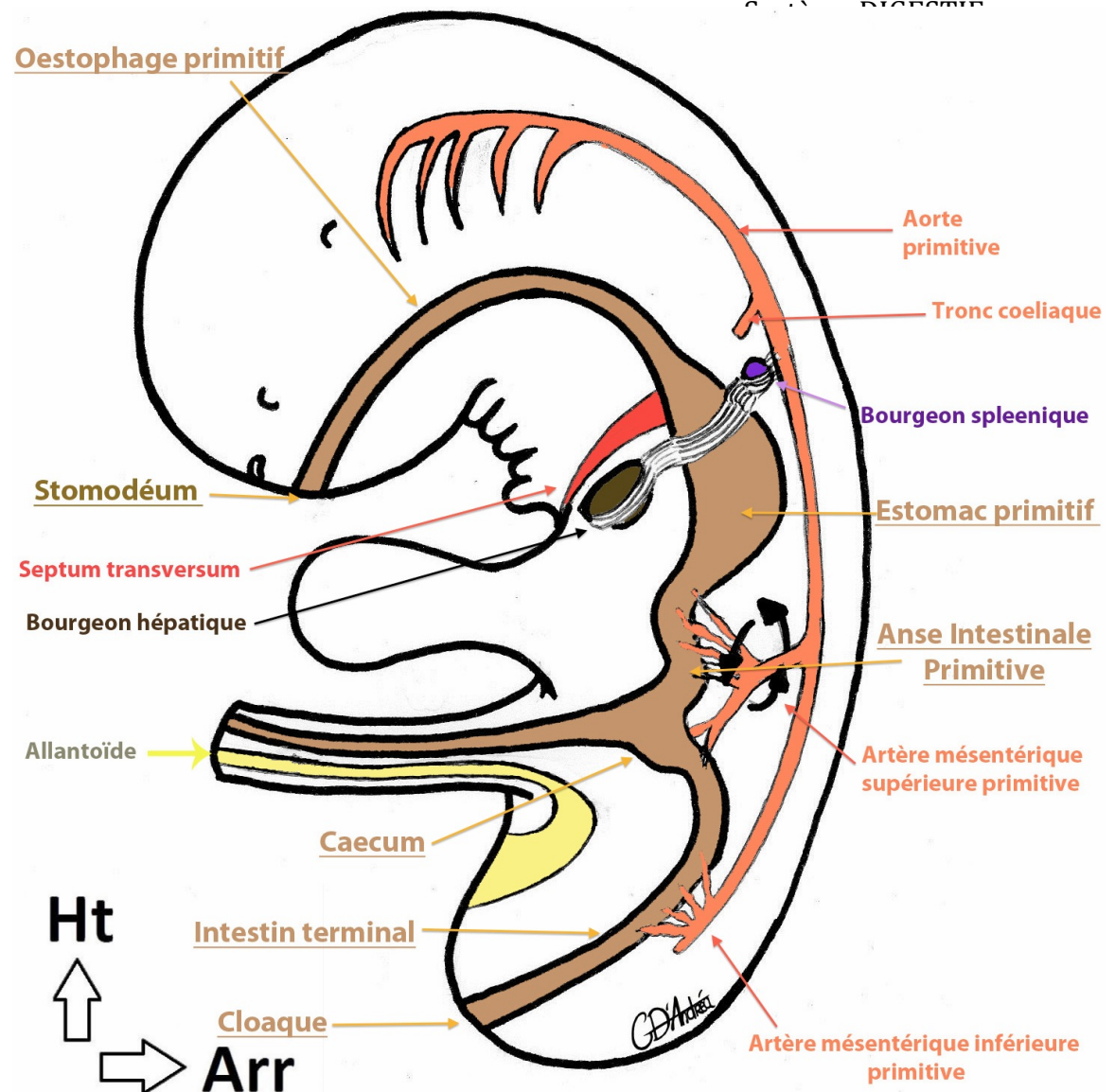
On distingue de haut en bas :

- le stomodéum (= bouche primitive)
- l'œsophage primitif
- l'estomac primitif
- le duodénum primitif
- **l'Anse Intestinale primitive***
- **l'intestin terminal**
- le cloaque (= futur Anus)

L'Anse Intestinale Primitive se compose de deux branches :

- ✓ **Branche Crâniale** qui donnera l'Intestin Grêle : **Le jéjunum et une grande partie de l'iléon.**
- ✓ **Branche Caudale** qui donnera la **fin de l'iléon**, le **caecum**, le **colon ascendant** et la **1/2 droite du colon transverse.**

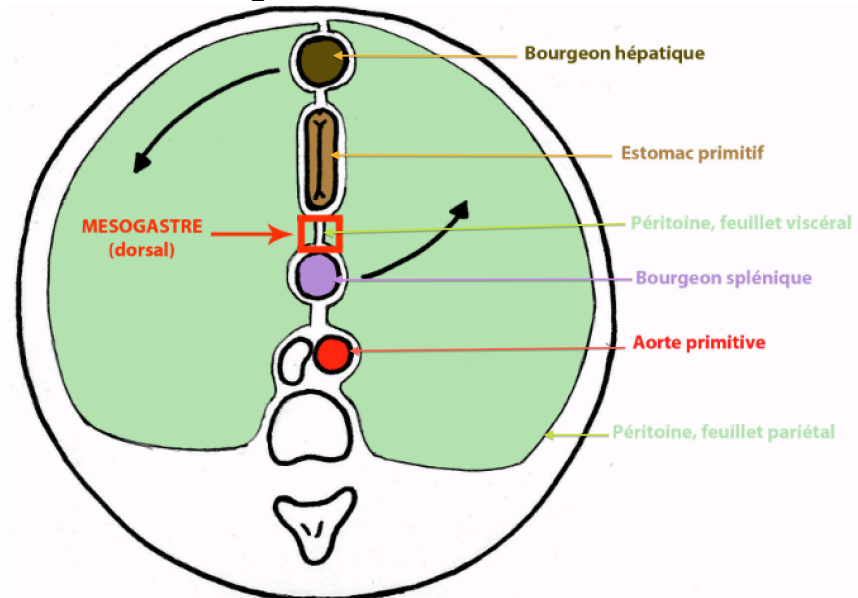
L'Intestin Terminal donnera la **partie gauche du colon transverse**, le **colon descendant** et le **colon sigmoïde.**



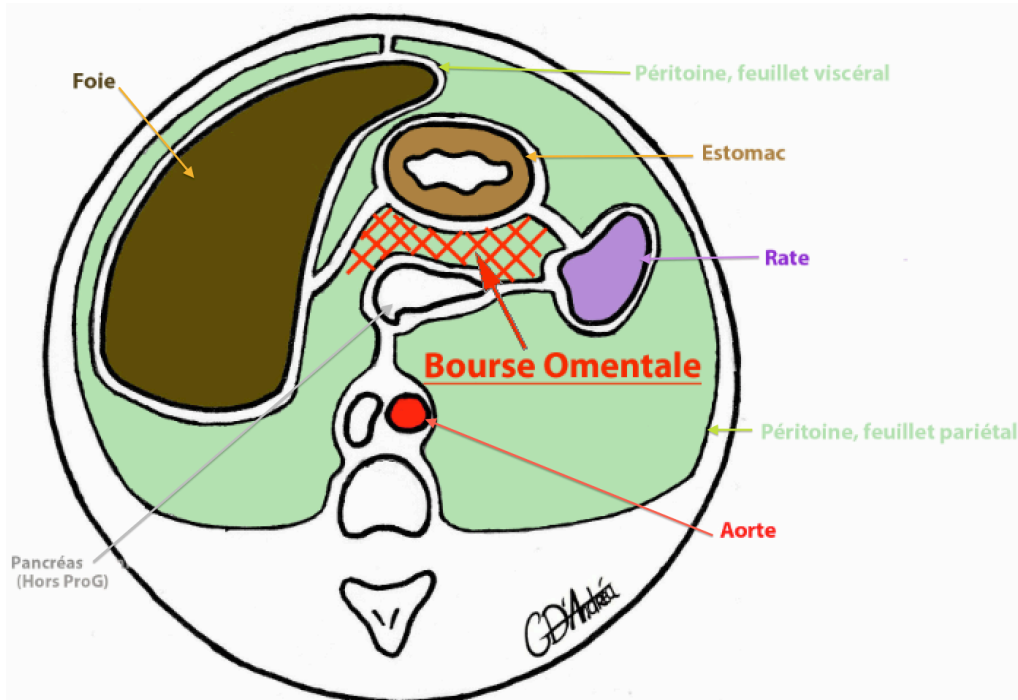
Point Vasculaire :

En arrière du tube digestif, on retrouve l'Aorte primitive qui donne les trois artères viscérales principales :

- Le **Tronc Coeliaque** qui donne l'artère gastrique gauche, l'artère hépatique et l'artère splénique
- **L'Artère Mésentérique Supérieure** qui alimente l'Anse intestinale primitive
- **L'Artère Mésentérique Inférieure** qui alimente l'intestin terminal



Rotation autour d'un axe cranio-caudal



Les Rotations Embryologiques :

1. Dans la **région gastrique (Etage Sus-mésocolique)** :

On observe une fine couche de tissu dérivée de la cavité coelomique : le **PERITONE**. C'est une fine couche de vernis brillant. On différencie le péritoine :

- ◆ **Pariétal** : Lorsqu'il tapisse les parois de l'abdomen
- ◆ **Viscéral** : Lorsqu'il tapisse les viscères.

→ La **cavité péritonéale** est l'espace virtuel entre les deux feuillets du péritoine (en vert sur le schéma)

Le **Méso*** est un accolement de deux feuillets viscéraux de péritoine. Son rôle est d'amener la vascularisation aux organes.

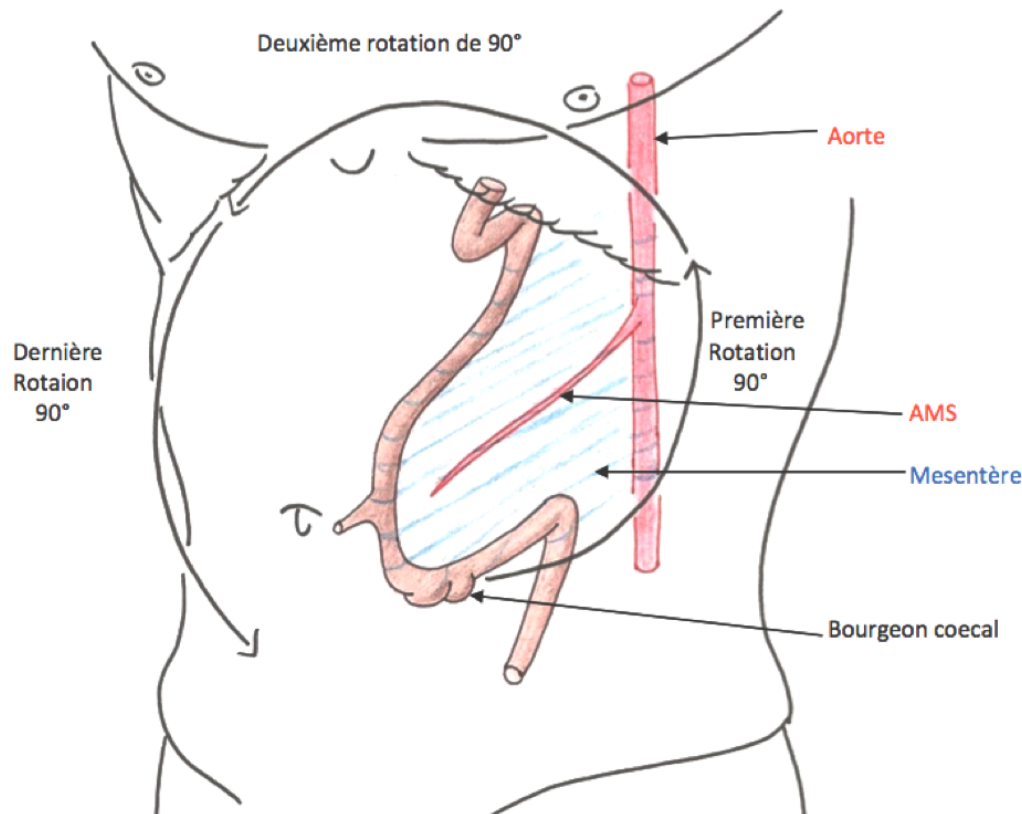
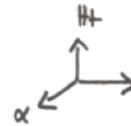
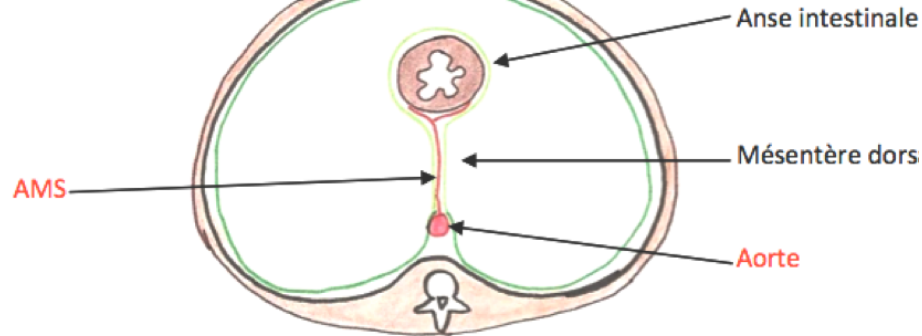
Plusieurs types de méso :

- **Mésogastre** : Au niveau de l'estomac. Il en existe un ventral et un dorsal.
- **Mésentère** : Au niveau de l'intestin grêle
- **Mésocolon** : Au niveau du colon

Une seule rotation à cet étage, c'est autour d'un **axe cranio-caudal** :

- ✓ Le foie migre dans l'hypochondre DROIT
- ✓ La rate migre dans l'hypochondre GAUCHE
- ✓ L'estomac passe d'une position sagittale à FRONTALE
- ✓ **L'Aorte ne bouge pas**
- ✓ Les feuillets péritonéaux accompagnent l'ensemble

→ Création d'un diverticule de la cavité péritonéale, en arrière de l'estomac, la **bourse omentale*** = **arrière cavité des épiploons**.



2. Dans la région intestinale (Etage sous-mésocolique) :

- ❖ On retrouve **l'Anse Intestinale Primitive**
- ❖ Un seul méso : le mésentère dorsal dans lequel circule l'AMS (Artère mésentérique supérieure).
- ❖ 3 rotations à cet étage : **3x 90° dans le sens anti-horaire** autour de **l'AMS**
- ❖ A propos de la rotation du caecum (et de l'Appendice) :
 - Initialement, il se trouve au niveau de l'Hypogastre
 - Rotation 1 => Hypochondre gauche
 - Rotation 2 => Hypochondre droit
 - Rotation 3 => Fosse iliaque droite ! (En regard du point de Mac Burney)

Il est possible d'avoir des défauts de rotations ! :

- ◆ S'il manque une rotation, le caecum se retrouve en position sous-hépatique
- ◆ En cas de « mal-rotation » => Une seule rotation, le caecum se retrouve dans l'hypochondre gauche => Il n'y aura pas de colon droit. D'après le Pr Baqué, la rotation minimale observable est de 90°.
- ◆ En cas d'hyper-rotation : Le caecum se retrouve au niveau de la fosse iliaque gauche.

⊛PATHO : C'est rare mais l'appendice peut donc se trouver en position sous-hépatique ou dans un autre cadran cités plus haut. Si c'est le cas, lors d'une appendicite, le foyer de la douleur ne sera pas le point de Mac Burney !!

IV. Les différents organes :

A. L'Estomac :

- Sac extensible alimenté par l'œsophage
- Innervé par le nerf vague (X)
- Deux faces : ventrale et dorsale
- Il est dans un plan FRONTAL
- Sa partie distale est palpable au niveau de l'Epigastre
- Le grand Omentum s'y accroche au niveau de la grande courbure

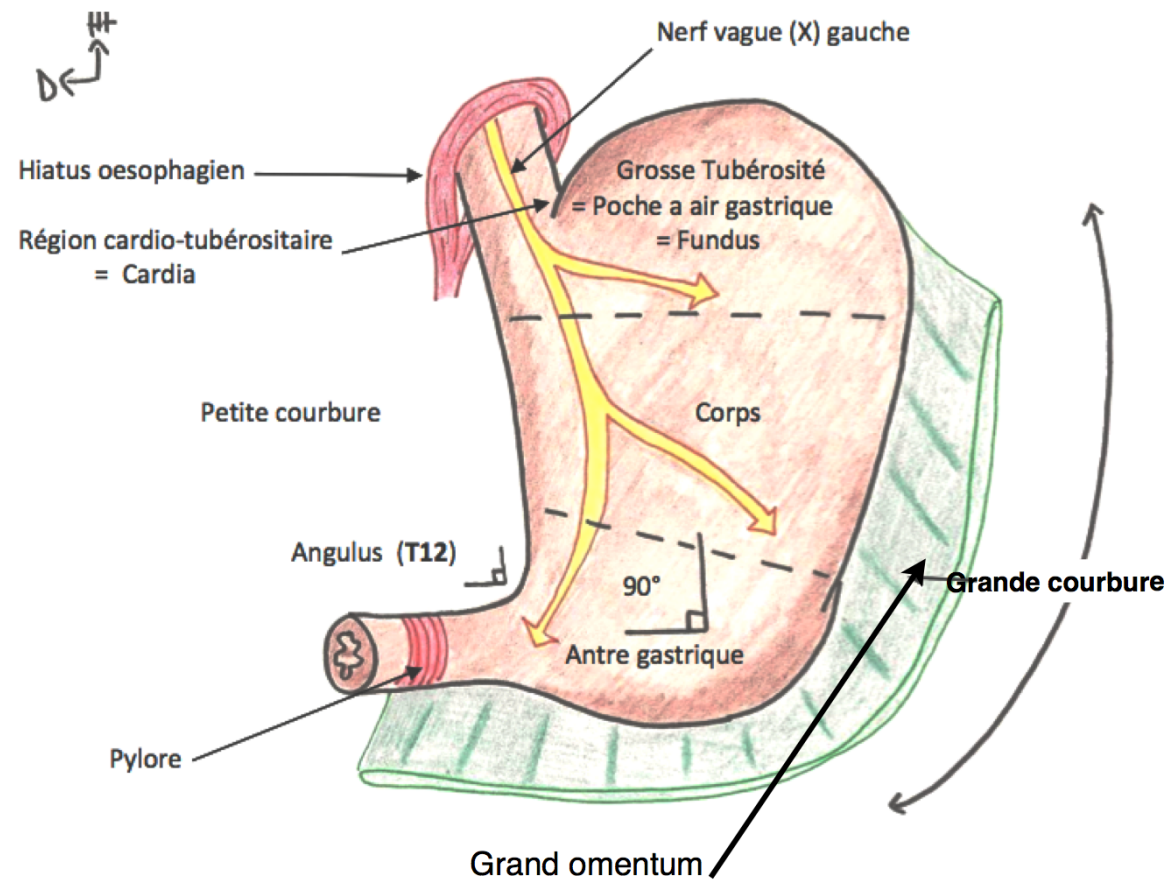
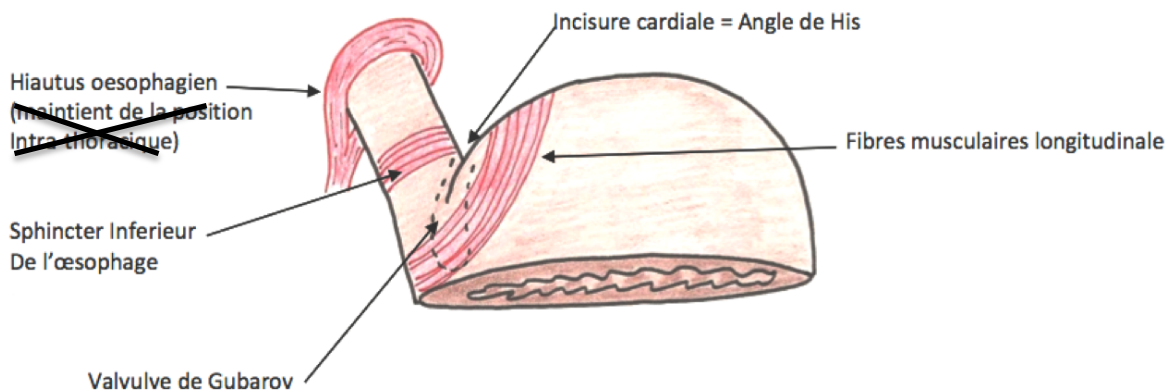
Il comporte trois parties distinctes :

- ✓ Le **FUNDUS** (= « Grosse Tubérosité ») est la poche à air gastrique. Elle est visible sur une radio.
- ✓ Le **CORPS**, plutôt vertical
- ✓ L'**ANTRE** plutôt horizontal.

=> Entre le corps et l'Antre, il existe un angle de 90°

Deux courbures :

- ✓ La grande courbure au niveau du bord gauche
- ✓ La petite courbure au niveau du bord droit = « **Angulus*** », angle de 90°. Il se projette **en T12**.



Il existe 6 systèmes anti-reflux au niveau de l'estomac. Ils permettent d'éviter un RGO (Reflux Gastro-Oesophagien) :

- ✓ **L'angle de HIS** = Incisure Cardiale : Aigü, fait clapet lorsque l'estomac est plein en appuyant sur le bord de l'oesophage.
- ✓ **La Valvule muqueuse de Gubarov** : Pli cardinal dans l'axe de l'angle de HIS, qui fait clapet +++
- ✓ **Le Sphincter inférieur de l'œsophage** SIO : Fibres musculaires lisses circulaires. Elles ne sont pas épaissies sur le plan morphologique
- ✓ **Le Hiatus Oesophagien en T10** : Piliers musculaires formant un lasso et permettant de maintenir la position intra-abdominale
- ✓ **La cravate d'Helvetus** = Fibres musculaires longitudinales très particulières et qui permettent de maintenir l'angulation
- ✓ **La position intra-abdominale** => Pression positive

- ❖ L'**oesophage abdominal** traverse le diaphragme en T10. Il mesure 3 cm et est orienté vers la gauche. Il s'abouche à l'estomac.
- ❖ L'estomac commence au niveau du SIO et finit au niveau du pylore.
- ❖ Le **Pylore** est un épaississement musculaire lisse, circulaire, qui est PALPABLE et régule la propulsion du bol alimentaire lors de sa sortie de l'estomac.

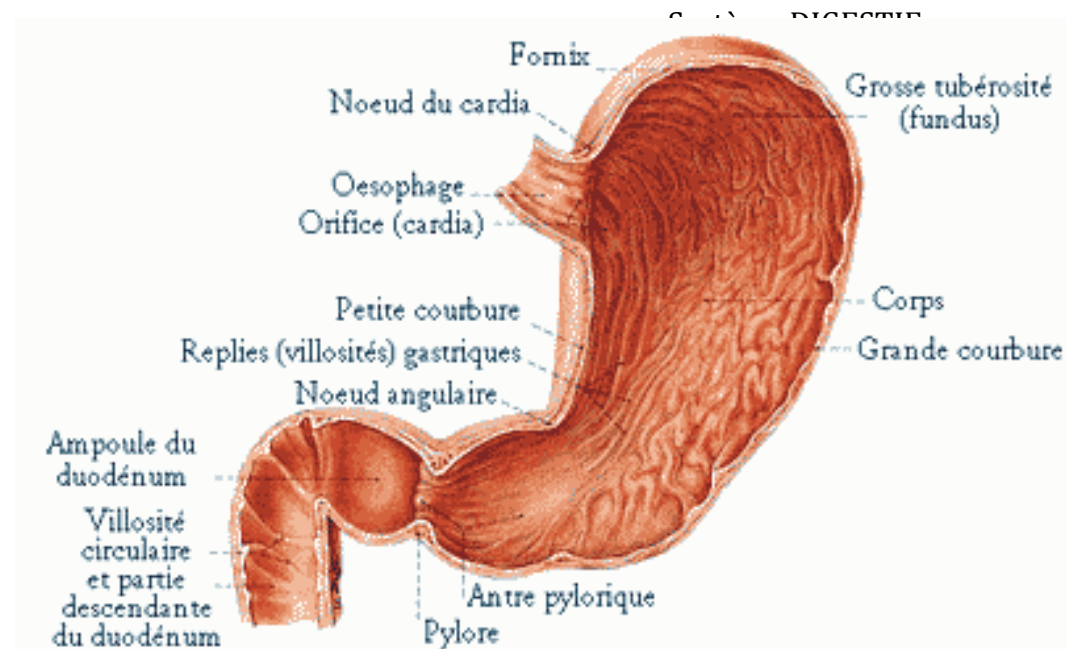
Attention : (piège fréquent) => Le Pylore ne fait pas partie des facteurs de continence de l'estomac !!

- ❖ Les **facteurs de continence gastriques** dysfonctionnent dans le RGO ! (Angle de His obtus, les pressions négatives du thorax aspirent le tout, le lasso hiatal qui s'élargit...)
Symptômes : Brûlures rétro-sternales ascendantes. Elle part de l'épigastre et remonte vers le haut.

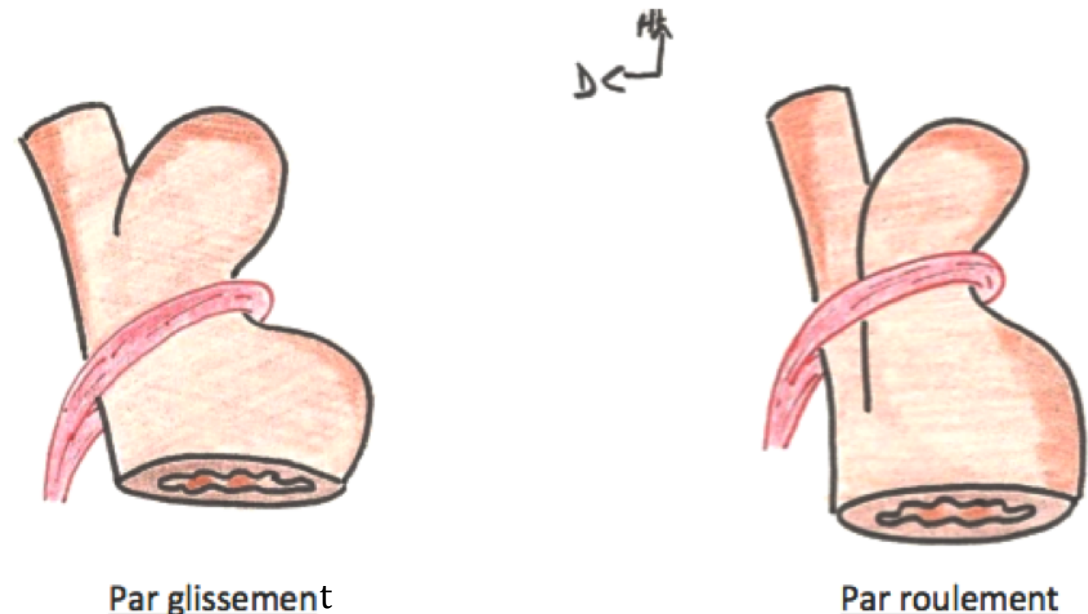
La **région du Cardia** (=Région cardio-tubérositaire) est la zone de jonction entre l'estomac et l'œsophage. Lors d'hernies, cette zone peut remonter au niveau thoracique. On retrouve deux types de hernies hiatales:

- ♦ Hernie par glissement : la grosse tubérosité + le cardia remontent dans le thorax.
- ♦ Hernie par roulement : seule la grosse tubérosité remonte dans le thorax.

Moyen Mnémotech : **glissement** => **2S** donc deux structures qui remontent alors qu'un seul **L** à **roulement** => juste le fundus.



*Je vous ai mis ce schéma pour que vous puissiez mieux visualiser le **Pylore** © Les légendes sont hors-programme !*



B : Le Duodénum :

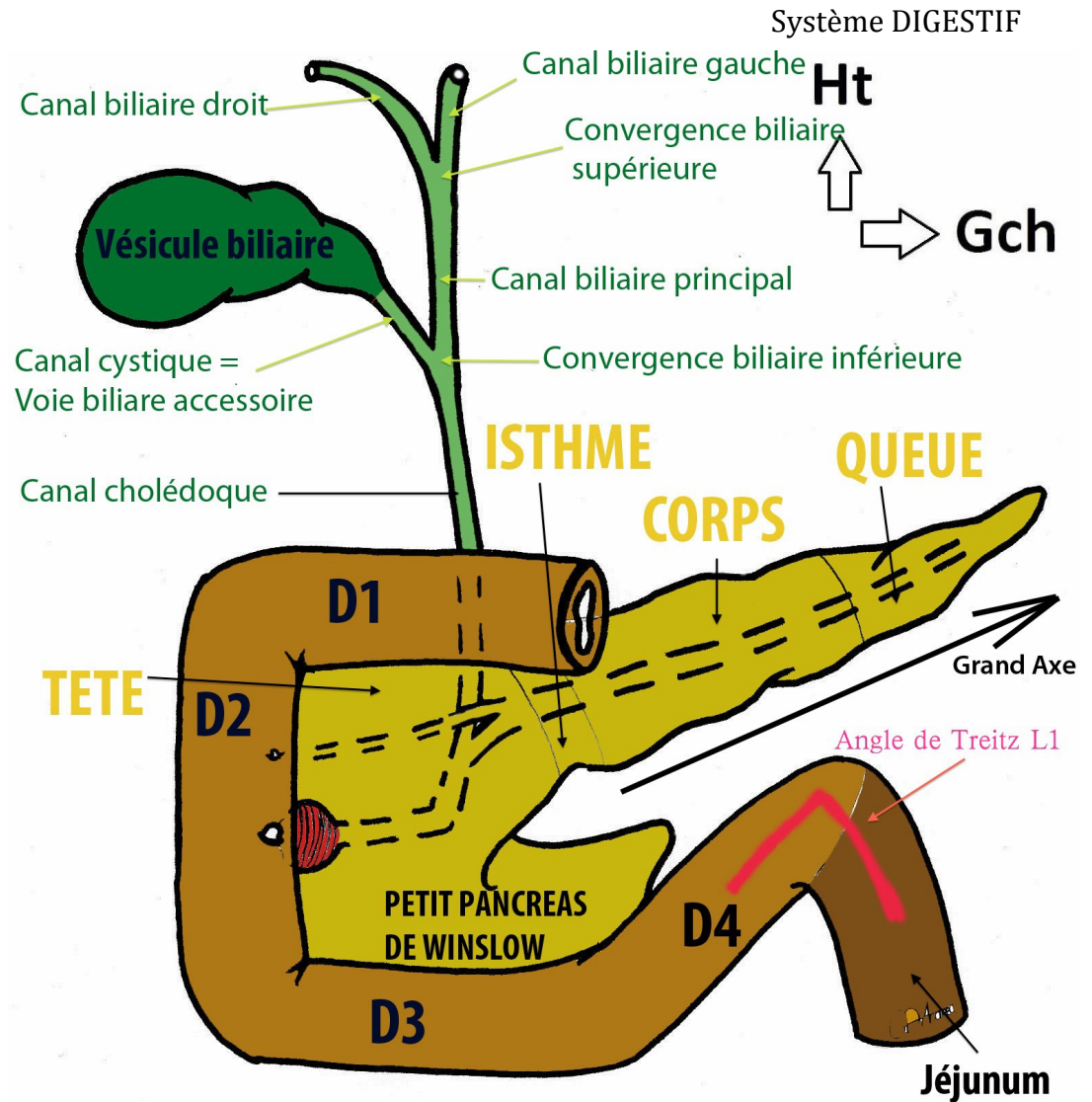
- ♦ A la forme d'un « pneu »
- ♦ Se compose de 4 parties :
 - D1 est horizontale
 - D2 est verticale. C'est le lieu du carrefour entre la voie digestive et la voie bilio-pancréatique
 - D3 est horizontale
 - D4 est ascendant et forme l'angle de Treitz (projection en L1) = angle duodéno-jéjunal.

C : Le Pancréas :

1. Anatomie du Pancréas :

- ♦ Si le duodénum est un pneu, le pancréas est sa « jante »
- ♦ Glande **endocrine** (Insuline, Glucagon..) et **exocrine** (Sucs pancréatiques)
- ♦ Il se compose lui aussi de 4 parties :
 - La tête (à laquelle se rattache le petit pancréas de Winslow)
 - L'isthme
 - Le Corps
 - La Queue
- ♦ Son grand axe est orienté vers le haut et la gauche
- ♦ On le compare à une « feuille de chêne » posée transversalement sur le rachis lombaire.

Moyen mnémotechnique pour savoir où placer l'isthme et le corps => Il faut que ça fasse **TIC(Q)** ! Tête-Isthme-Corps-Queue



2. Les voies bilio-pancréatiques du Pancréas :

- ❖ Le **Canal Pancréatique Principal de Wirsung** :
 - ✓ Canal où circule la plus grande partie de sucs pancréatiques.
 - ✓ Présente un coude
 - ✓ S'abouche au niveau de la papille majeure = Caroncule Majeure, sur la **face médiale de D2**.

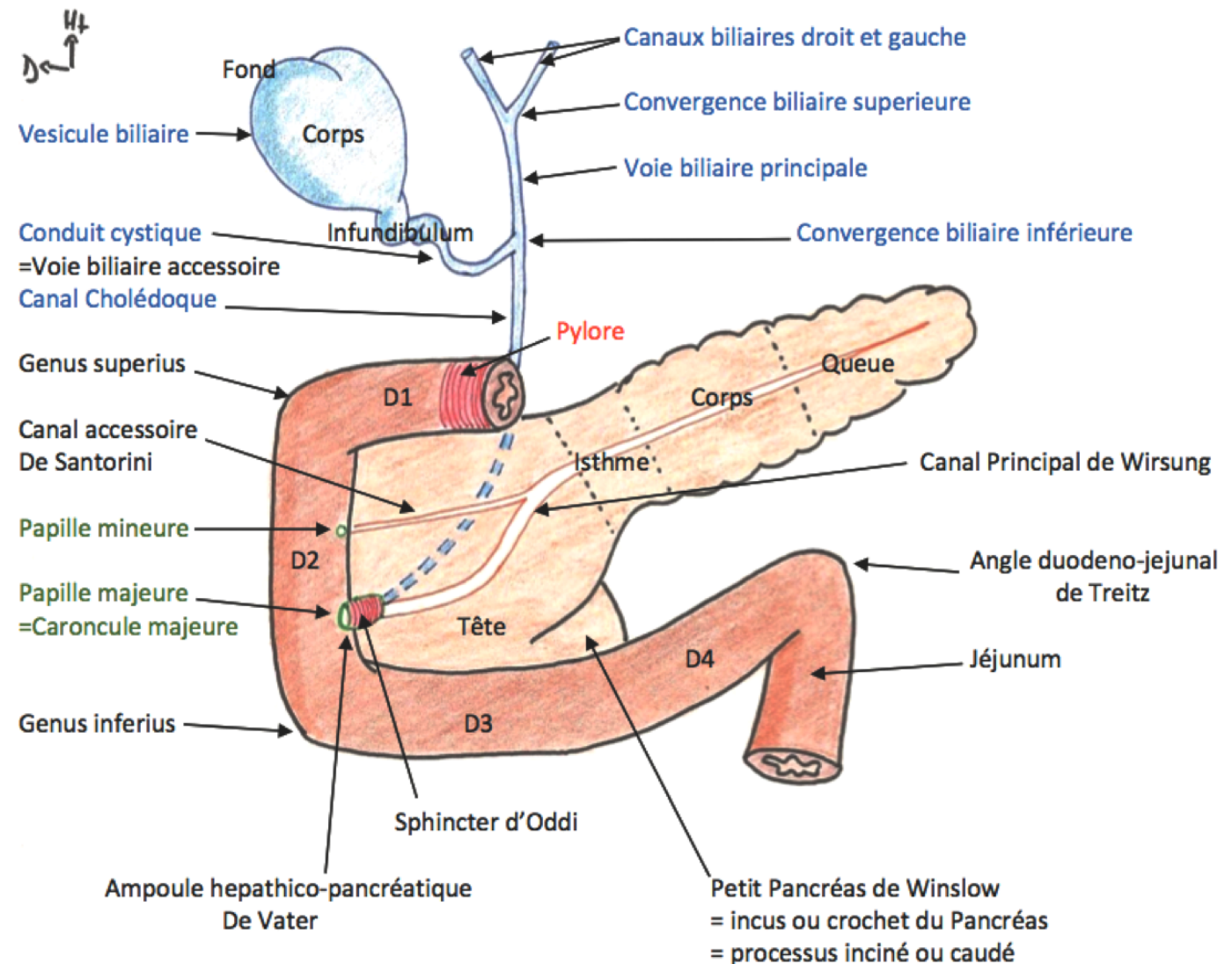
- ✓ Canal secondaire
- ✓ S'abouche au niveau de la papille mineure présente sur la face médiale de D2, au dessus de la caroncule majeure
- ✓ Il véhicule des sucs pancréatiques

- Elle naît de la convergence des deux canaux biliaires issus du foie
- Transporte de la bile

- Conduit la bile synthétisée par la vésicule biliaire jusqu'au canal cholédoque
- Si elle est bouchée, peut entraîner une colique hépatique

- Fait suite à la convergence biliaire inférieure
- Transporte la bile
- Une obstruction du canal cholédoque est une ANGIOCHOLITE.
- S'abouche au niveau de l'ampoule hépato-pancréatique de Vater

- Endroit où se rejoignent le canal cholédoque et le canal pancréatique principal
- Se trouve au niveau de la caroncule majeur.
- Est entourée par le **sphincter d'Oddi** qui va permettre de réguler le flux bilio-pancréatique



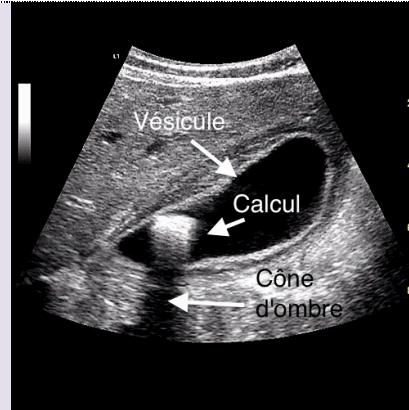
- ◆ Organe qui se contracte lors d'un repas excessif en graisse (ne sert pas à grand chose) et sécrète de la bile permettant de dissoudre les aliments du chyme en chyle.
- ◆ A la forme d'une « poire »
- ◆ Réserve de bile

3. Les pathologies :

Lithogénèse :

Pathologie la plus fréquente. Correspond à la **formation de calculs** (= Lithiases) dans la vésicule biliaire. Ils sont susceptibles de migrer.

ASYMPTOMATIQUE



Colique hépatique :

Dûe à la **mise en tension brutale des voies biliaires** (canal cystique ou voie biliaire principale).

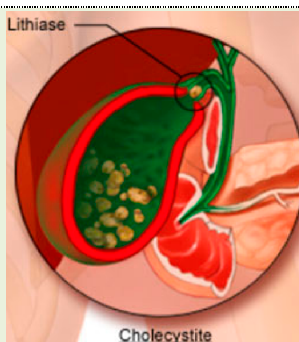
Douleur spasmodique aiguë dans l'hypochondre droit avec irradiation en hémi ceinture soit vers la région épigastrique, soit vers le dos et l'omoplate.

DOULEUR +++

Cholecystite :

Inflammation de la vésicule biliaire en rapport à une obstruction prolongée du canal cystique par un calcul.

DOULEUR & FIEVRE

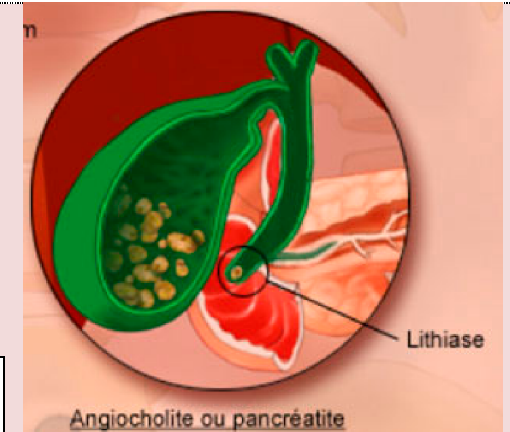


Angiocholite :

Mise en tension du canal Cholédoque suite à une migration du calcul =>. Cette mise en tension peut entraîner une pancréatite aiguë.

Ictère : Suite à la rétention de bile (=jaunisse)

TRIADÉ DE CHARCOT :
ICTERE + FIEVRE +
DOULEUR



Pancréatite Aigu :

Auto-digestion enzymatique du pancréas par la mise en contact des sucs pancréatiques et de la bile. Peut être provoquée par une angiocholite.

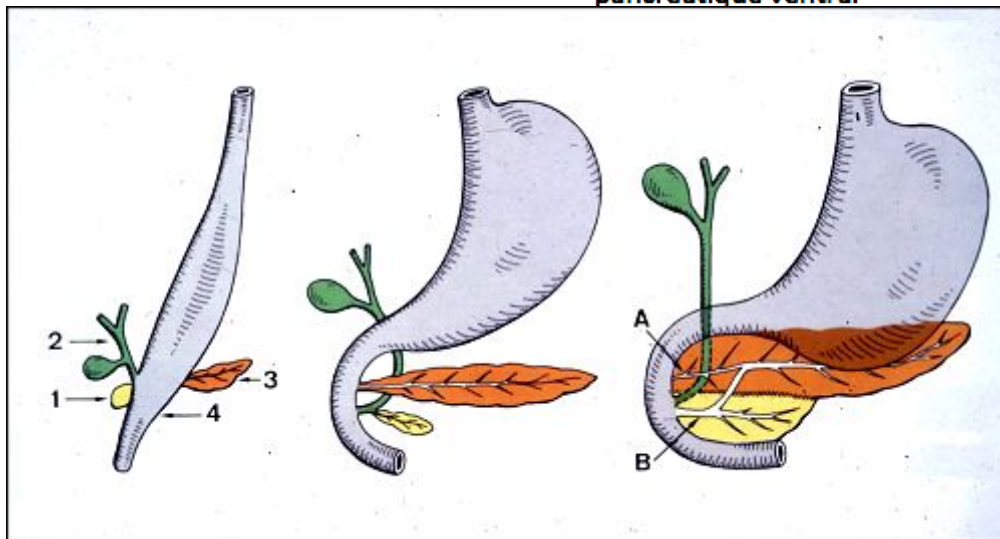
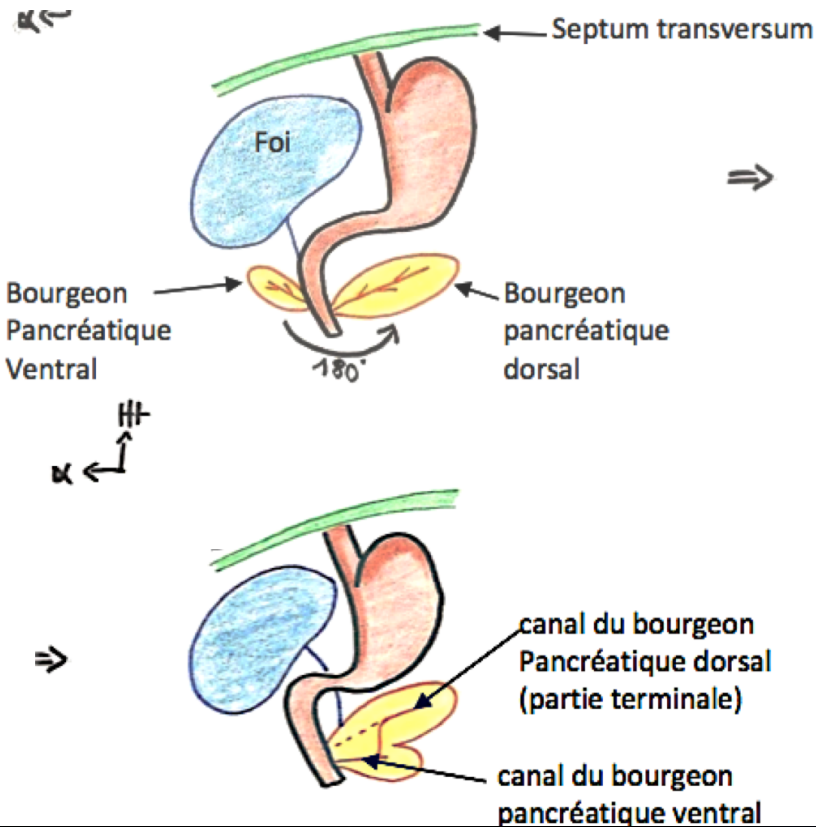
Cancer de Pancréas :

- ✓ **De la tête** => Bloque l'issue de la bile ! Provoque un ictère nu (symptôme révélateur car c'est une **jaunisse** sans autre symptôme apparent). Peut également donner une obstruction digestive en obstruant le duodénum.

ICTERE NU

- ✓ **De la queue, l'isthme et la tête** => Pas de répercussion sur la voie biliaire. Absence de symptôme.

Embryologie du Pancréas :



A 3 semaines, on a deux bourgeons pancréatiques :

- ❖ un **ventral**
- ❖ un **dorsal**.

On observe un phénomène de rotations :

- ♦ Rotation de 180° du pancréas ventral qui se positionne en arrière puis en dessous du pancréas dorsal.
- ♦ FUSION des deux pancréas

L'ensemble se positionne en arrière du duodénum, plaqué contre le rachis.

La **Voie Pancréatique Principale** de Winslow est formée :

- ✓ dans sa partie PROXIMALE par le canal du **bourgeon pancréatique dorsal**.
- ✓ dans sa partie DISTALE par le canal du **bourgeon pancréatique ventral**

Nb : On parle de proximal/distal en fonction du flux du canal.

La **Voie accessoire de Santorini** est issue de la partie distale du bourgeon du canal du **pancréas distal**.

⊗ PATHO : Pancréas Divisum :

C'est l'absence de fusion des pancréas primitifs ainsi que la non fusion des canaux. L'évacuation des sucs pancréatiques se fait donc en majorité par la papille mineure. Ce qui entraîne des mises en tension puisque les canaux ne sont pas adaptés à un tel flux => Poussée de **Pancréatite Aigue**.

D. L'intestin grêle :

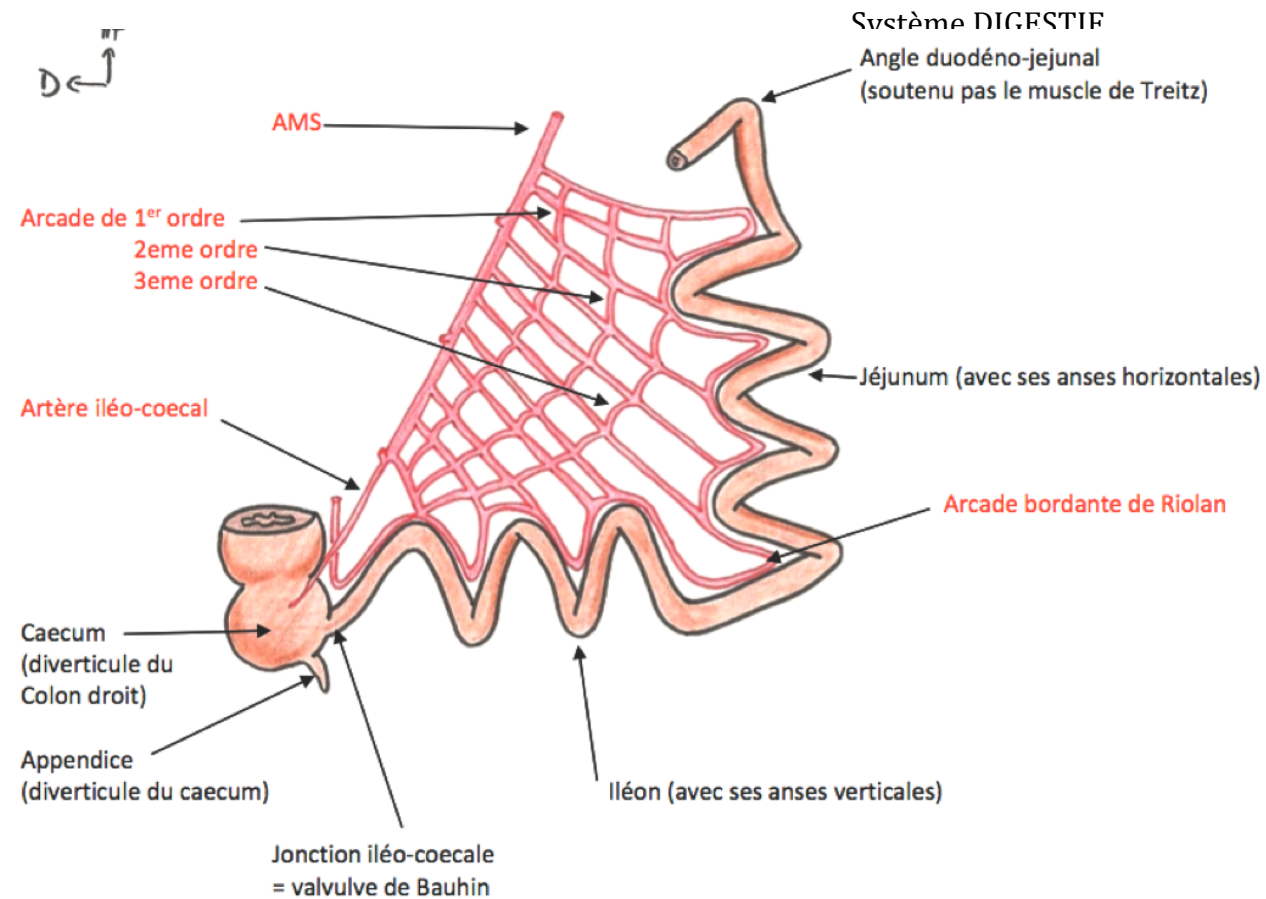
- ♦ Fait suite au duodénum
- ♦ Tube de 6m de long, plutôt lisse à l'extérieur
- ♦ Se compose de deux parties :

✓ Le **Jéjunum**

- Partie proximale
- Participe à l'angle de Treitz (projection en **L1**) dans sa partie initiale
- Présente des **anses plutôt horizontales**

✓ L'**Iléon** :

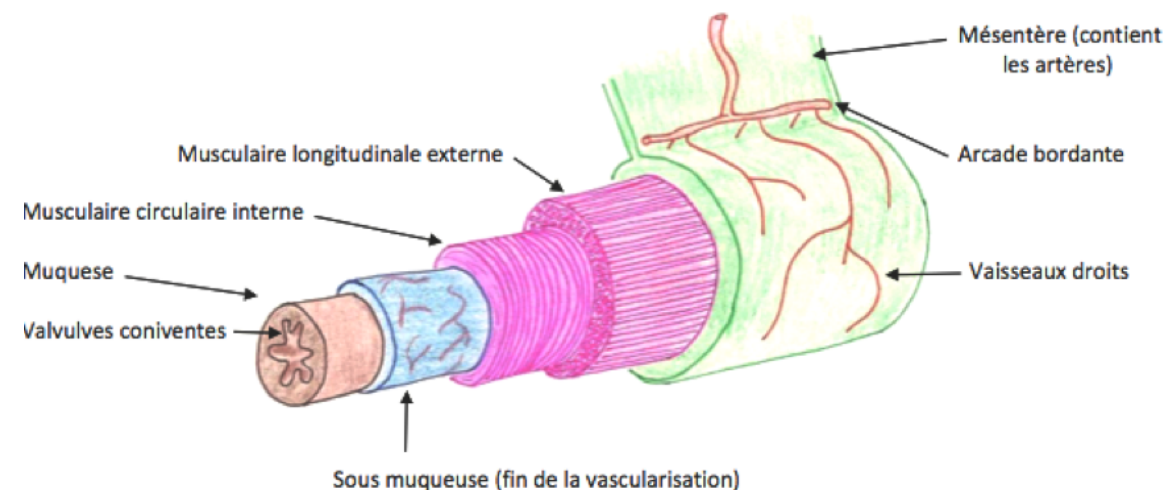
- Partie distale
- Présente des **anses plutôt verticales**
- A ne pas confondre avec l'Ilion (Os présent au niveau des hanches)
- Débouche sur le Caecum. La jonction s'appelle la **Valvule de Bauhin**
- La dernière anse est ascendante
(Erreur sur le schéma !!!)



- ♦ Alimenté par l'**AMS** qui va donner des branches jéjunales et iléales jusqu'à 50cm avant la fin de l'intestin grêle.

- ♦ Au niveau des différentes couches de l'intestin (de l'intérieur à l'extérieur) :

- **Muqueuse** : Extrêmement plissée pour augmenter la surface d'absorption
- **Sous-muqueuse** : Très richement vascularisée ! On y retrouve veines/artères/lymphatiques
- **Muscleuse** : Présente deux couches :
 - Interne : **Circulaire**
 - Externe : **Longitudinale**



E. Le Colon :

♦ On individualise 4 colons (dans l'ordre du transit alimentaire, il y a :)

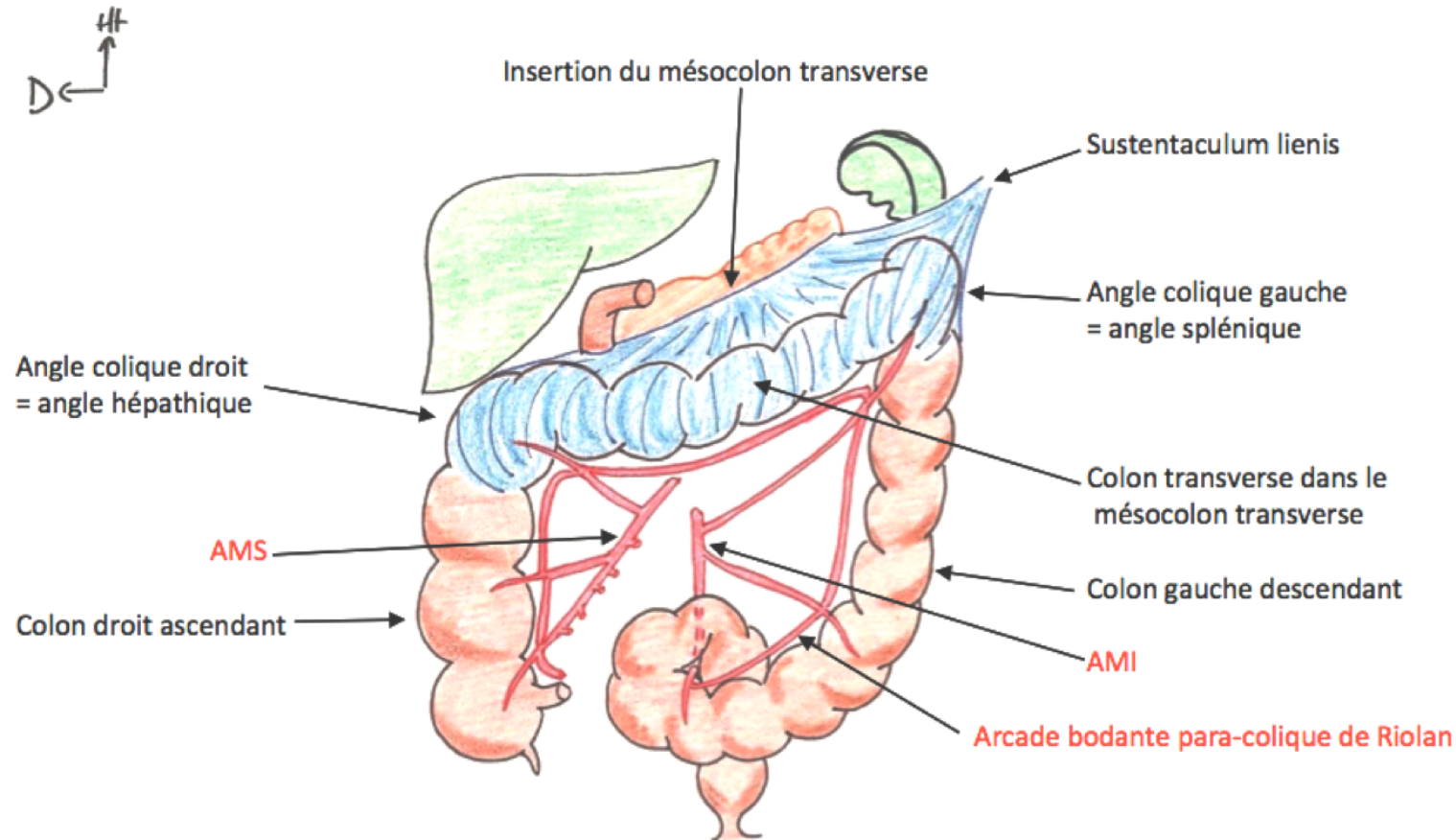
- ✓ **Colon Ascendant** = Colon Droit
- ✓ **Colon Transverse** = Colon
- ✓ **Colon Descendant** = Colon Gauche
- ✓ **Colon Sigmoïde** : Forme une boucle et s'abouche sur le Rectum

♦ **Trois bandelettes coliques (= TAENIAS)** tout le long sur sa paroi externe => Repère chirurgical car elles convergent au niveau de la base de l'appendice. Ce sont des condensations de couches musculaires lisses longitudinales.

♦ Deux angles coliques :

- **L'Angle colique DROIT** = « Angle hépatique. » Plus bas que le gauche. Se trouve sous le foie.
- **L'Angle colique GAUCHE** = « Angle splénique » : Il est caractérisé par 4 éléments morphologiques. Il est :
 - **Fixe** (le colon transverse est mobile !)
 - Plus **haut** que le droit
 - Dans un **plan sagittal**
 - **Aigü**

=> Ceci est vraiment important ! Pour la petite histoire, j'ai déjà été au bloc avec Baqué et il me posait des questions. Une des questions était « Quelles sont les 4 caractéristiques de l'angle colique gauche » J'ai répondu et il a dit « Vous avez vraiment eu un bon professeur en anatomie l'année dernière » ... xD Voilà voilà (Haaa Baqué ...)



Vascularisation :

- ❖ L'AMS vascularise le colon ascendant et la moitié droite du colon transverse
- ❖ L'AMI vascularise la moitié gauche du colon transverse, le colon descendant et le colon sigmoïde.
- ❖ La jonction entre ces deux territoires vasculaire est l'arcade Paracolique de Riolan : territoire d'anastomose entre l'AMS et l'AMI

Bon courage pour ce semestre, ça ne fait que commencer !! <3

Des petits QCMs pour vous tester :

QCM1 : A propos de l'Anatomie de surface du tronc:

- A. Les mamelons se situent en dehors de la ligne bi-mamelonnaire
- B. Le tronc est séparé en deux étages par le DTA
- C. Le tronc est divisé en 9 cadrans
- D. L'étage abdominal se trouve entre la ligne bi-mamelonnaire et bi sous-costale.

QCM2 : A propos du système digestif :

- A. Le duodénum fait suite à l'intestin grêle
- B. L'iléon a des anses verticales
- C. La rate se trouve dans l'hypochondre gauche
- D. Le caecum se trouve au niveau de la fosse iliaque gauche, en regard du point de Mac Burnet

QCM3 : A propos du tube digestif :

- A. L'Artère mésentérique supérieure vascularise la totalité de l'anse intestinale primitive.
- B. Lors d'une cholecystite, on retrouve un ictère, une douleur et de la fièvre
- C. La lithogénèse est due à la présence de lithiases dans la vésicule biliaire
- D. Le caecum subit une triple rotation dans le sens antihoraire autour de l'A. Mésentérique inférieure

Gros bisous à **mes co-tuts**, à mes fillots, à mes copains et à vous tous !
Un grand merci à Grégoire d'Andréa et Arthur pour leurs schémas !
Si vous avez des questions => Allez sur le forum, on se fera une joie d'y répondre ☺

On espère que vous avez bien kiffé cette tut-rentree à nos côtés !

