

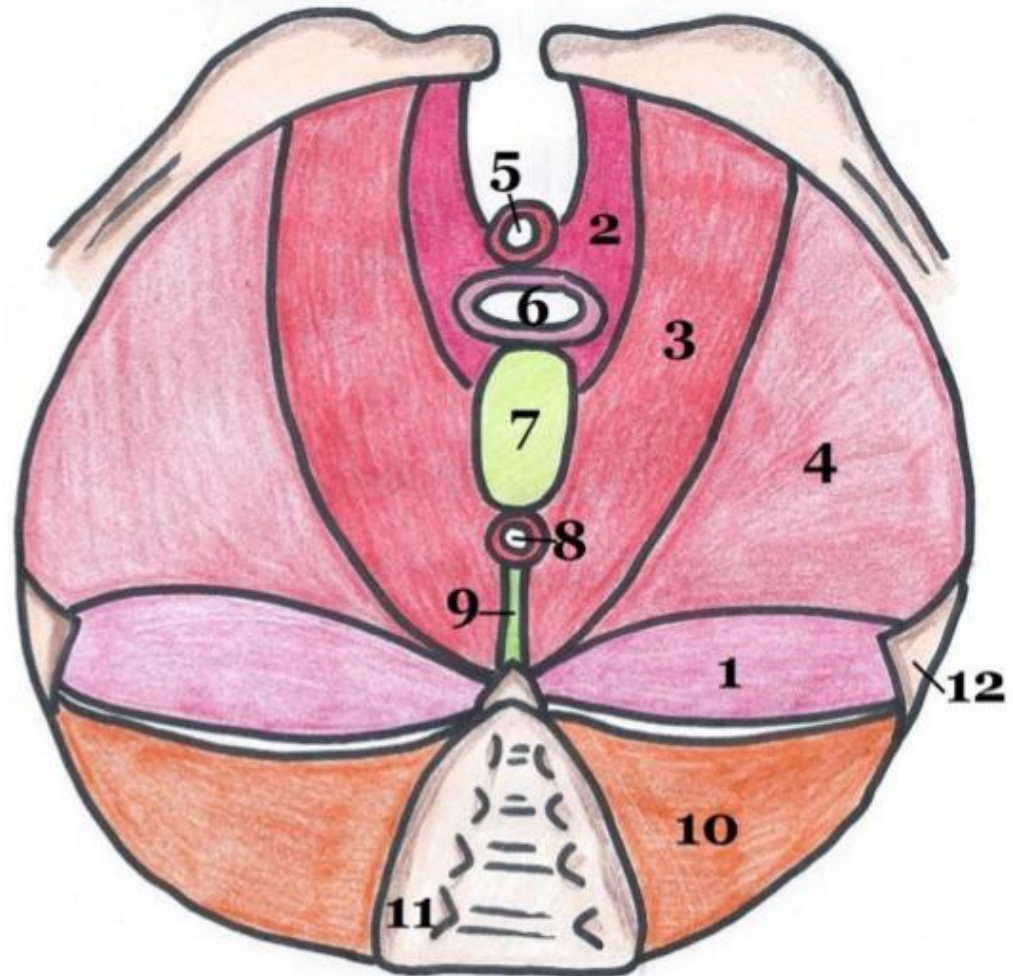
Cours 3

Le diaphragme pelvien

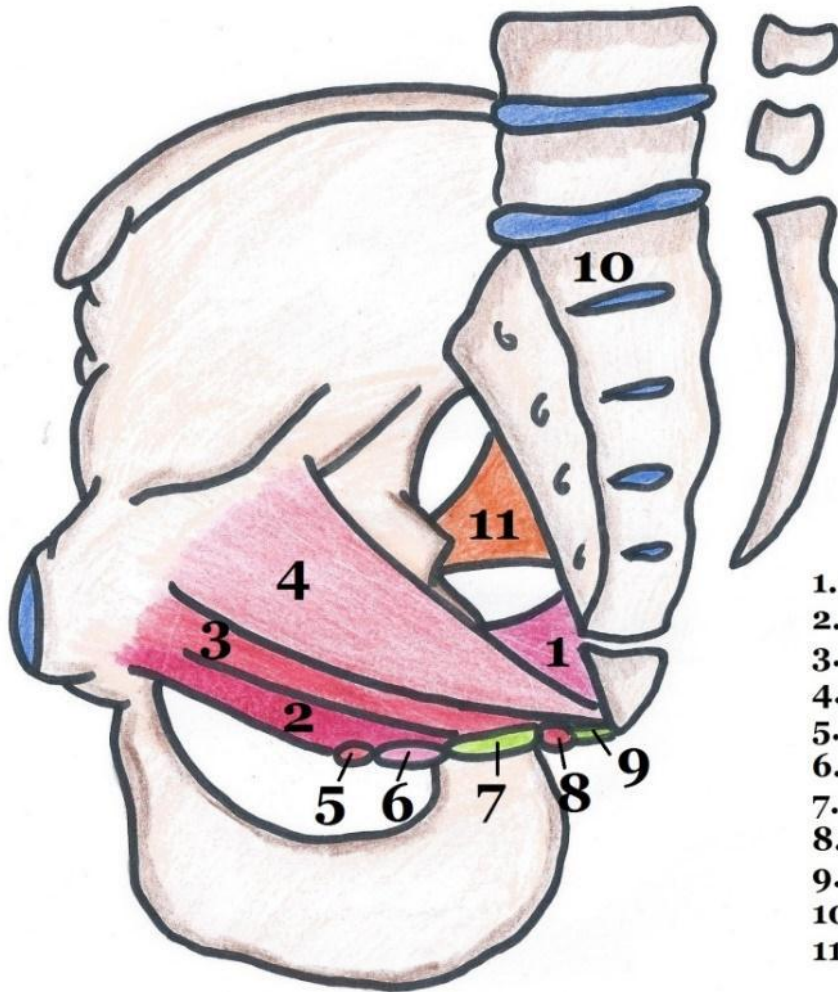
Le diaphragme pelvien : vue inférieure

1. Muscle coccygien
2. Faisceau pubo-génital du muscle pubo-coccygien
3. Faisceau pubo-rectal du muscle pubo-coccygien
4. Muscle ilio-coccygien
5. Sphincter strié de l'urètre
6. Vagin
7. Noyau fibreux central du périnée
8. Sphincter strié de l'anus
9. Raphé/ligament ano-coccygien
10. Muscle piriforme
11. Sacrum
12. Epine ischiatique

Muscle
Levator Ani

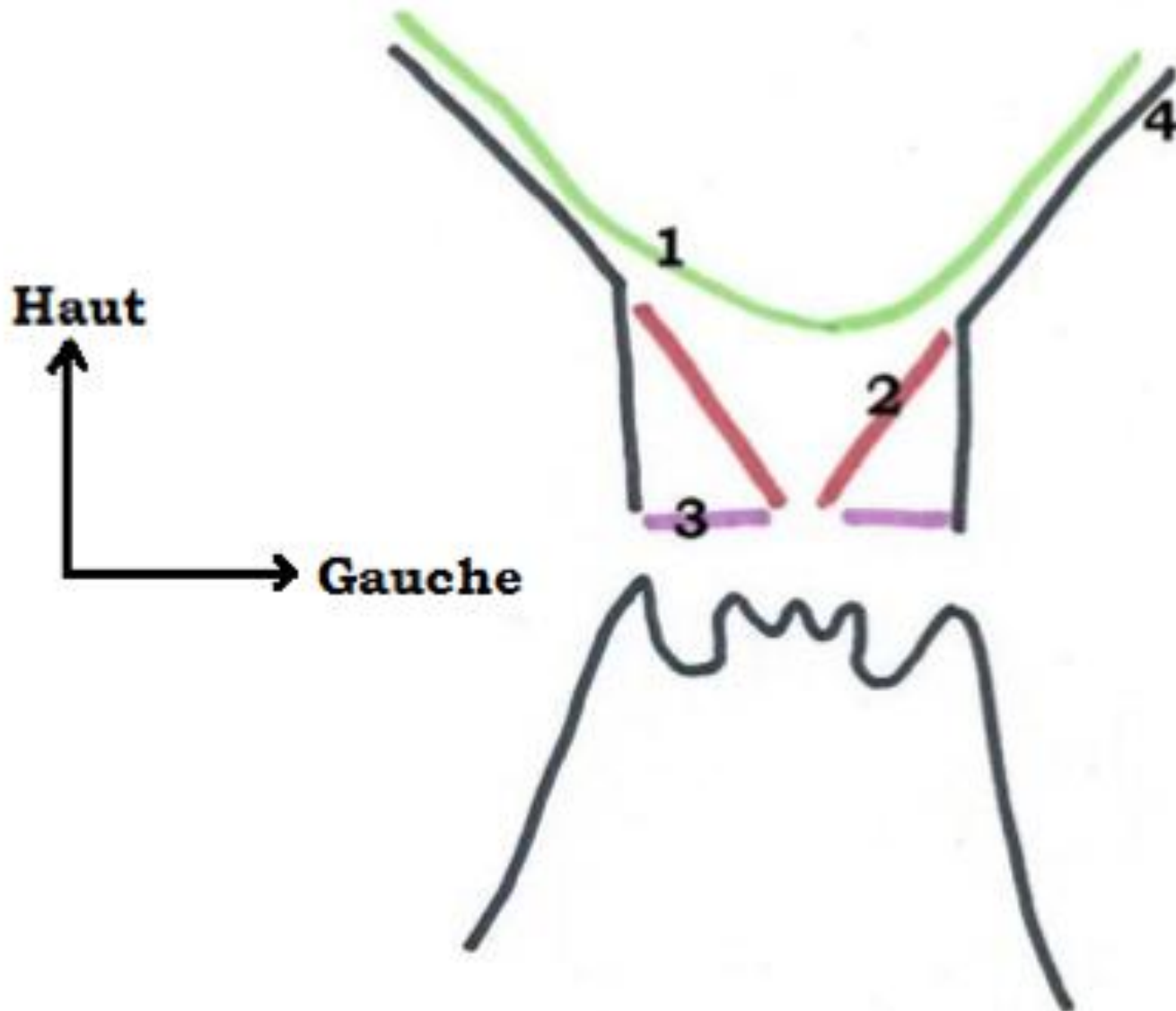


Le diaphragme pelvien : vue médiale

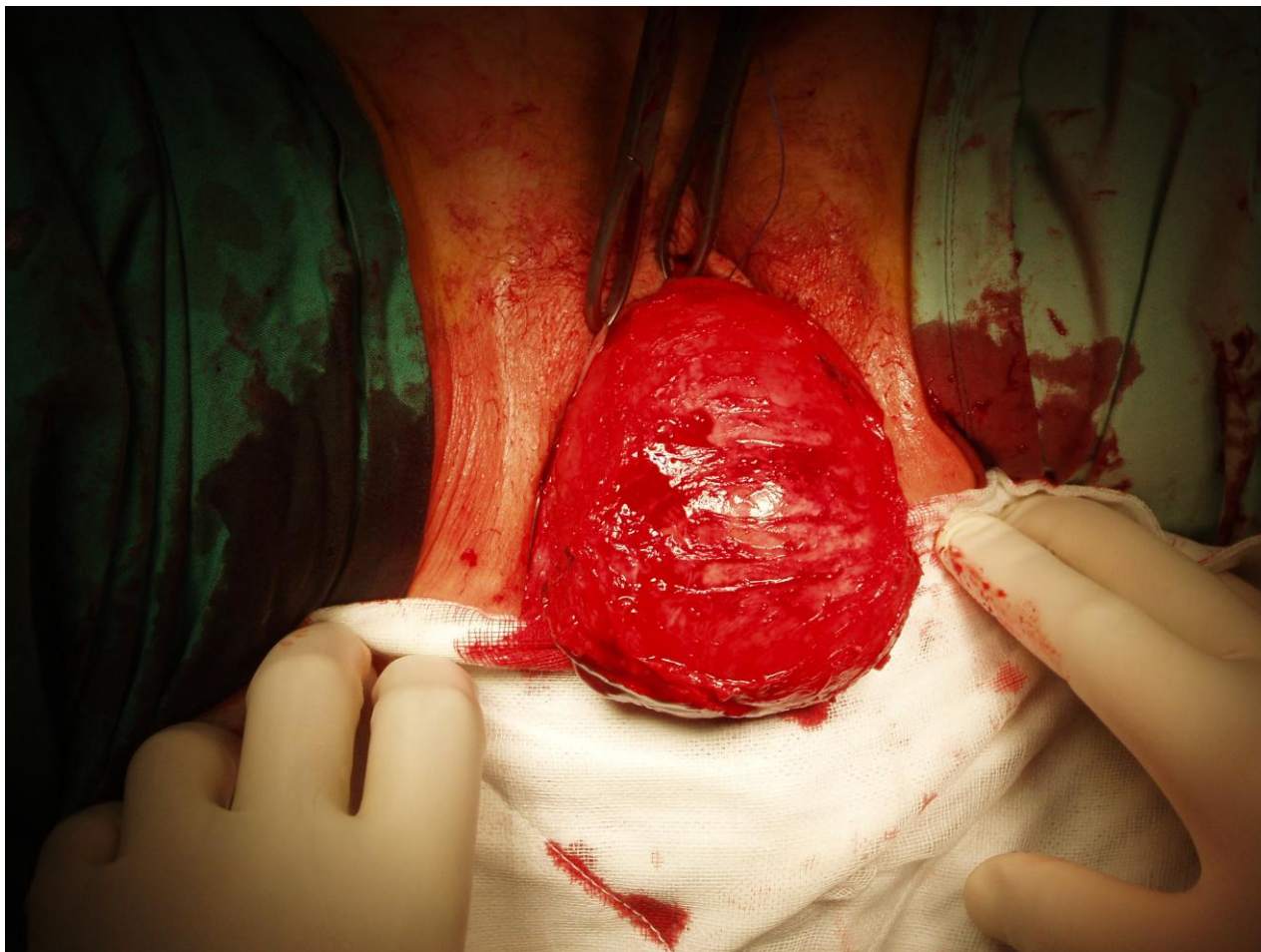


1. Muscle coccygien
2. Faisceau pubo-génital du muscle pubo-coccygien
3. Faisceau pubo-rectal du muscle pubo-coccygien
4. Muscle ilio-coccygien
5. Sphincter strié de l'urètre
6. Vagin
7. Noyau fibreux central du périnée
8. Sphincter strié de l'anus
9. Raphé/ligament ano-coccygien
10. Sacrum
11. Muscle piriforme

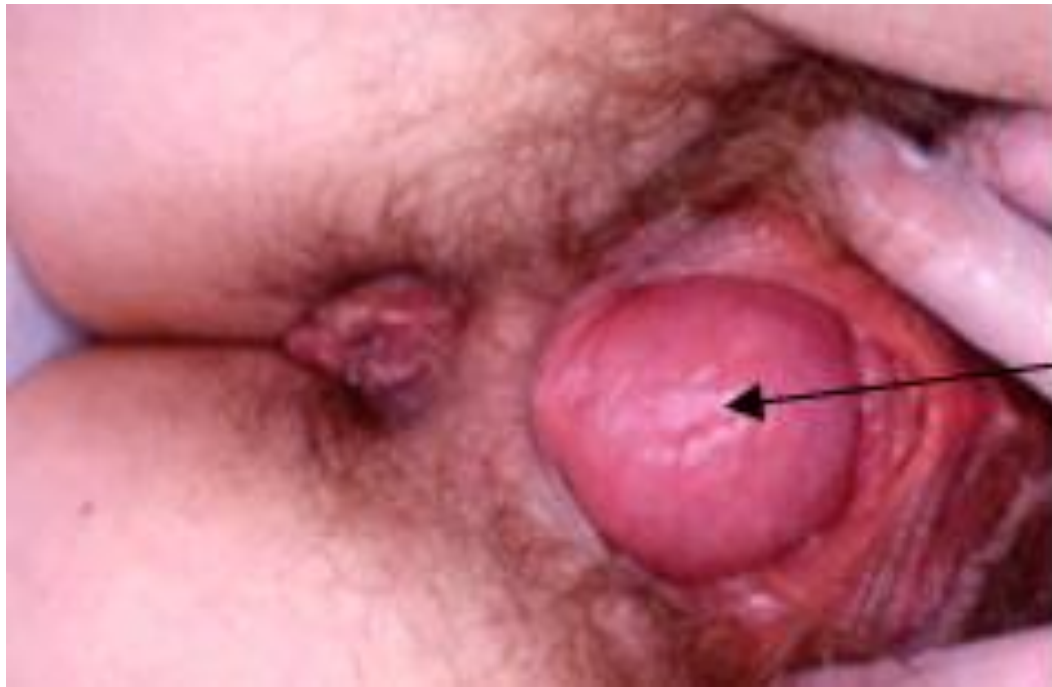Le diaphragme pelvien : projection



Cystocèle

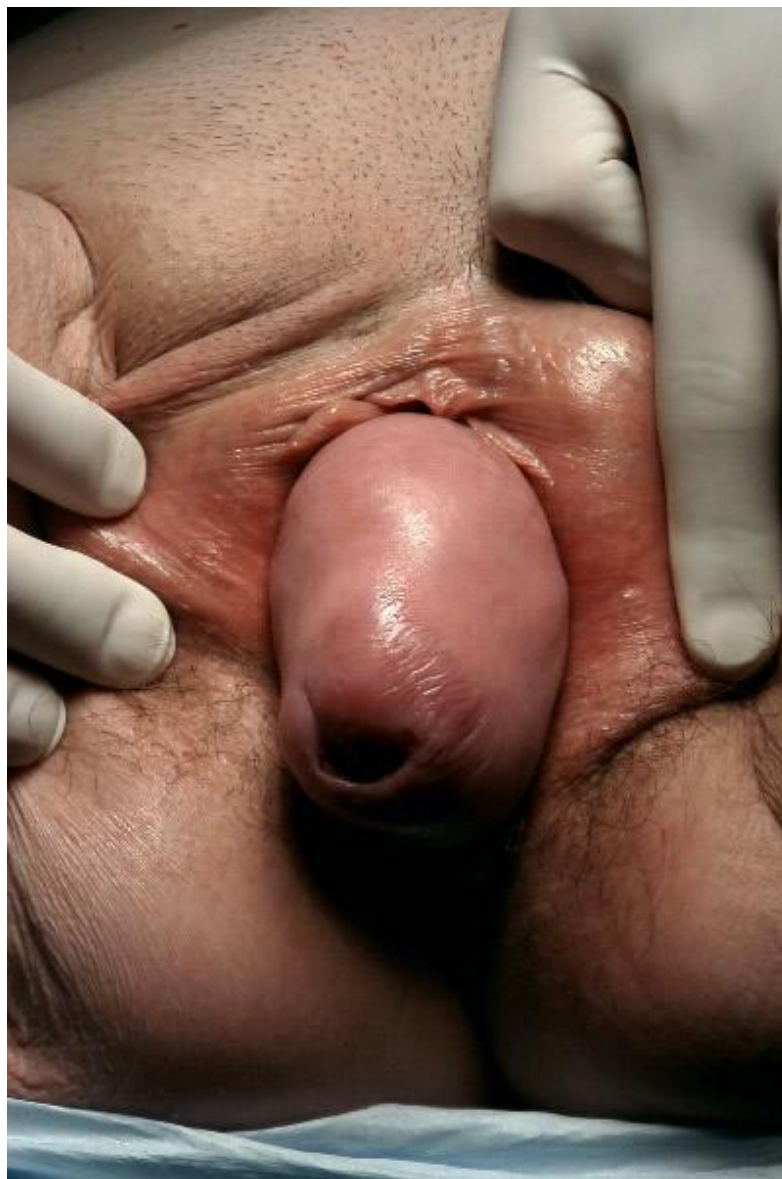

Rectocèle



rectocèle

Prolapsus complet



Le fascia pelvien : vue inférieure du feuillet supérieur

