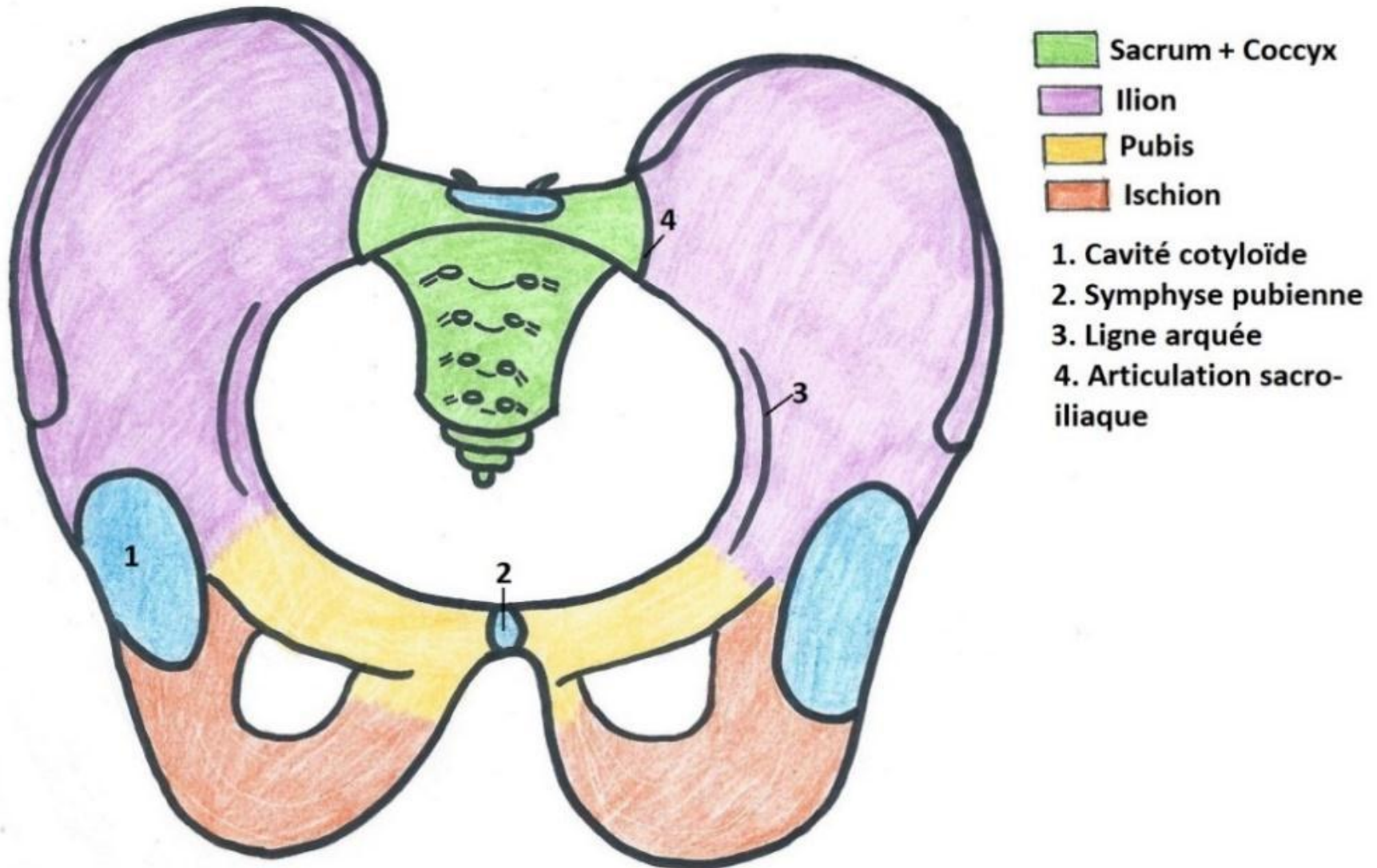
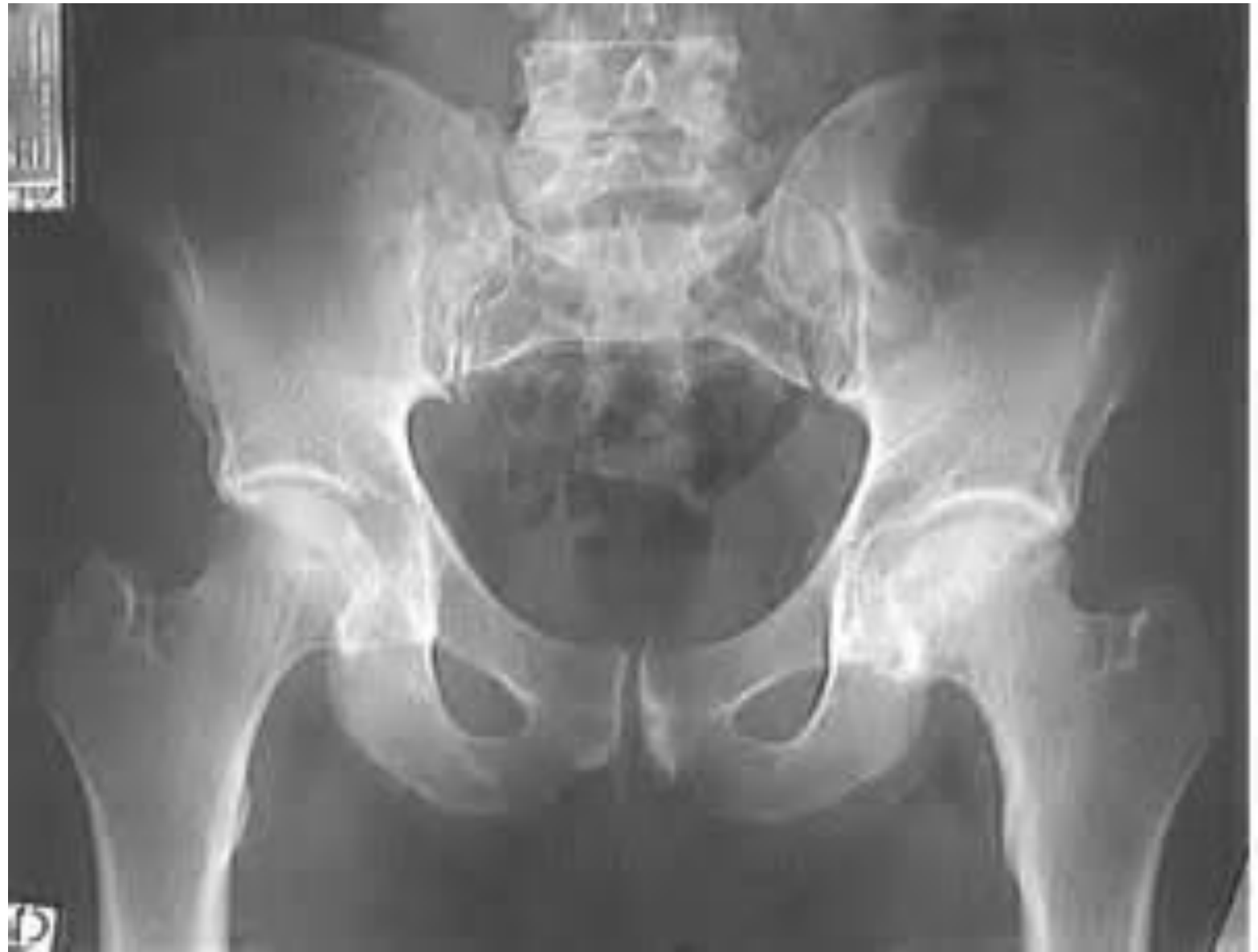

Cours 1

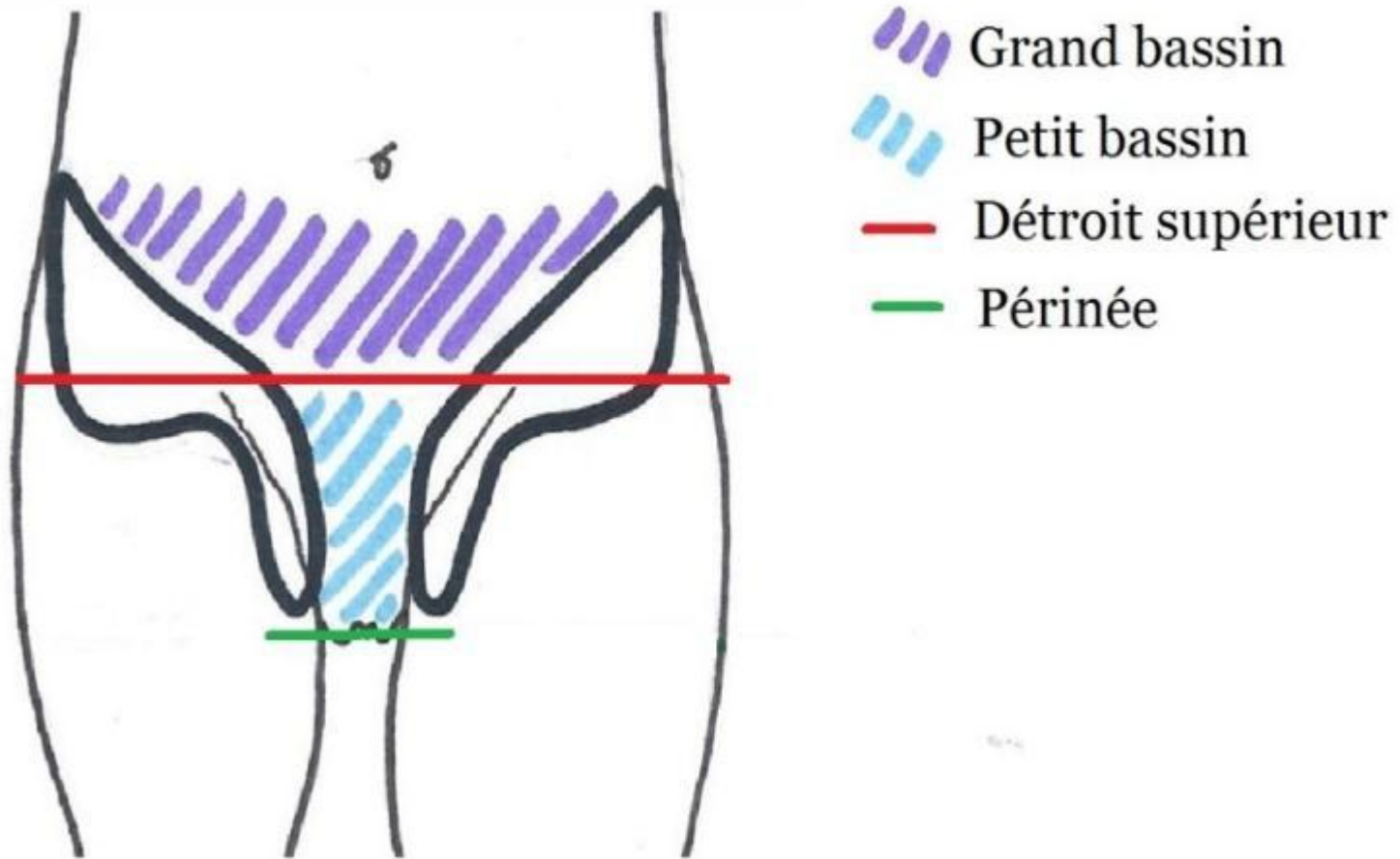
Les parois du petit bassin

Le Petit Bassin : la ceinture pelvienne

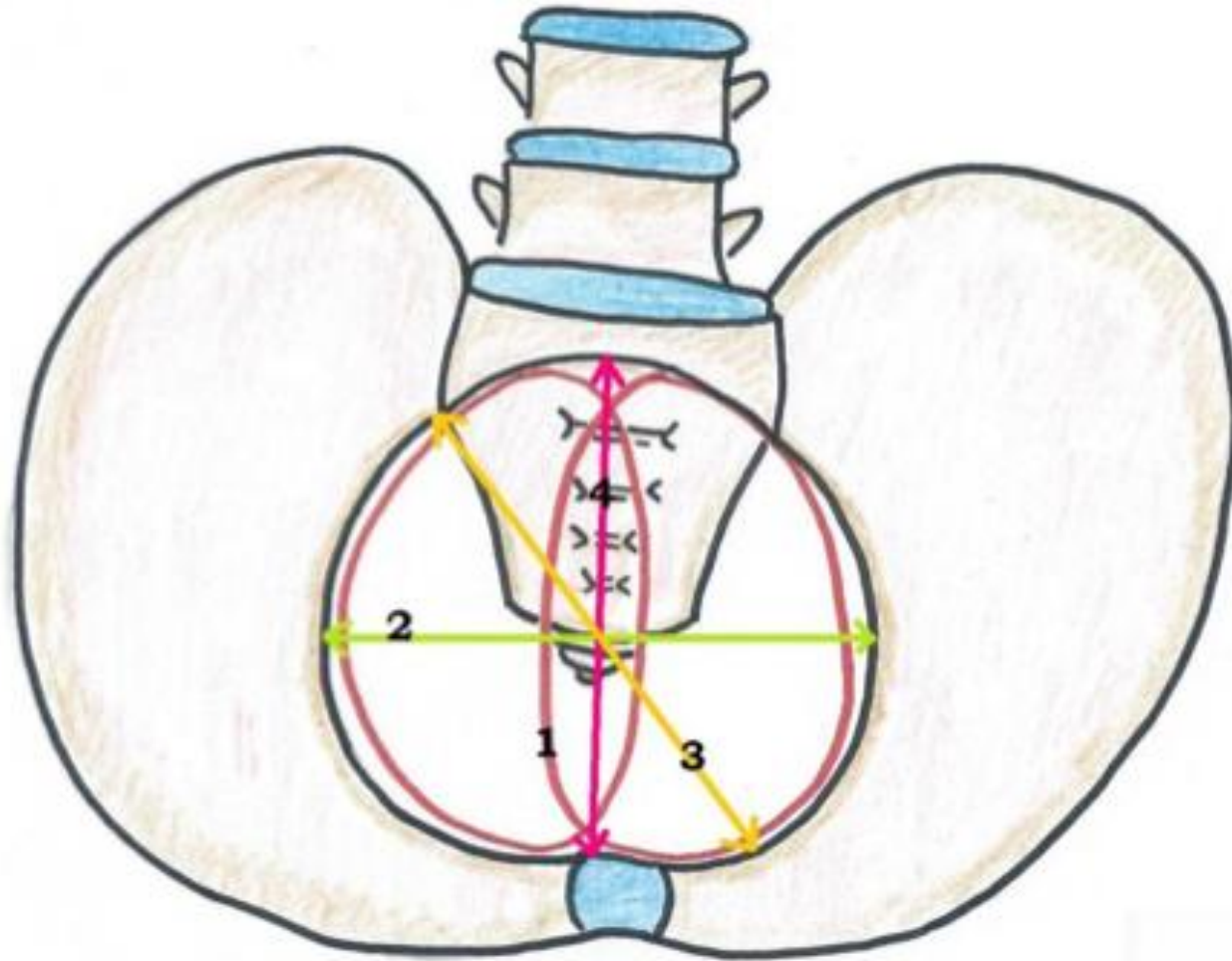




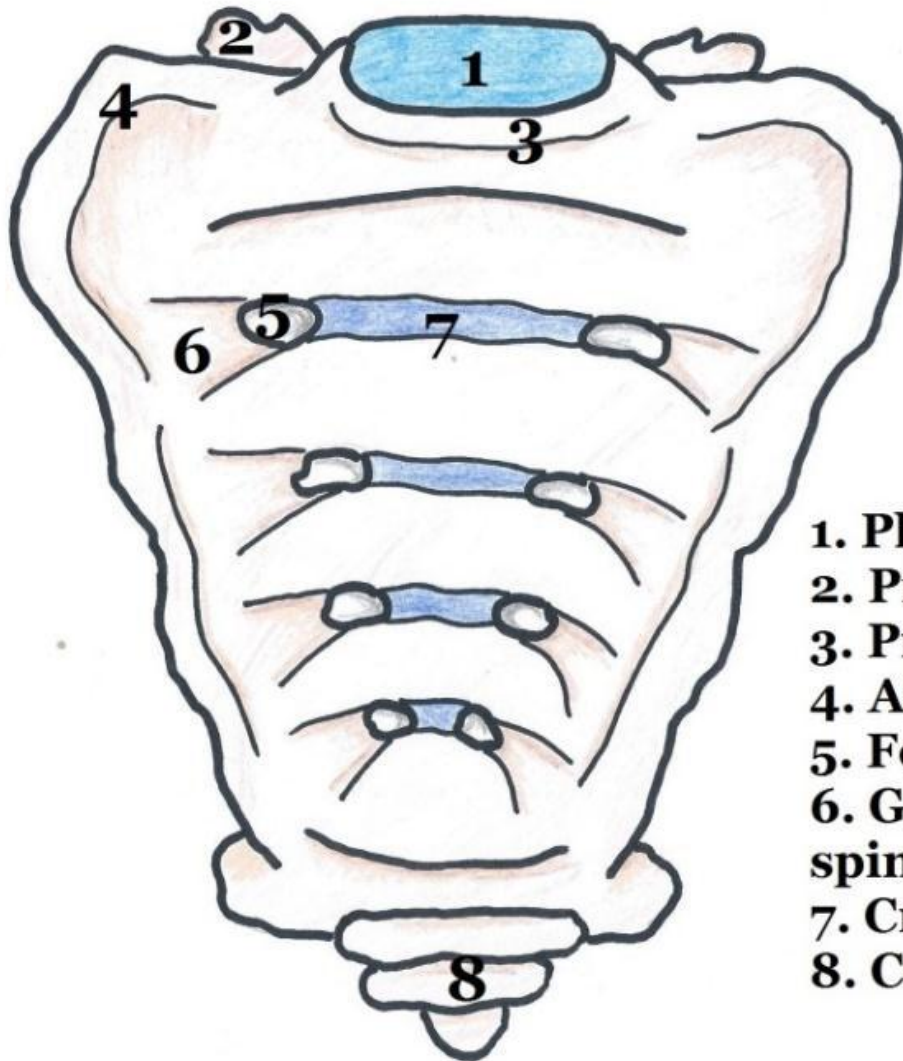
Le Petit Bassin : Généralités



Le Petit Bassin : vue supérieure

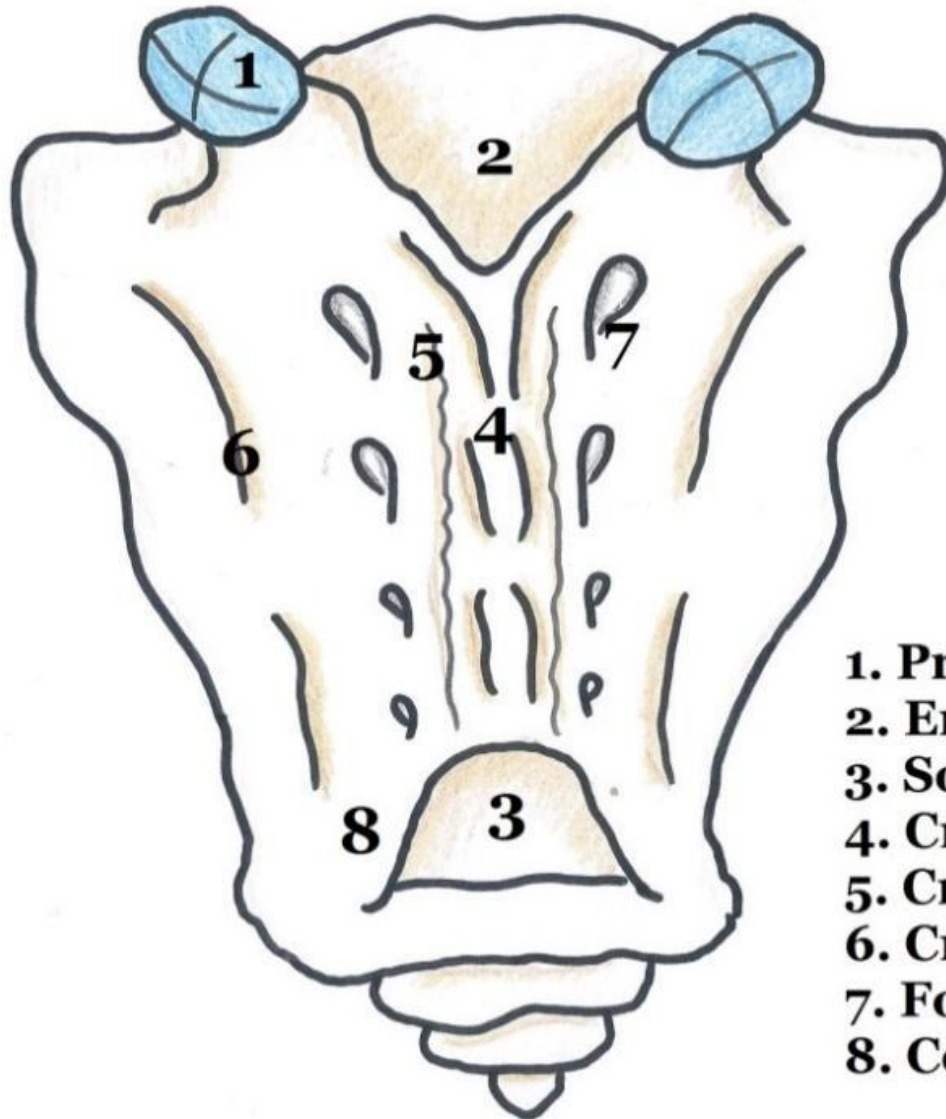


Le Sacrum : vue antérieure



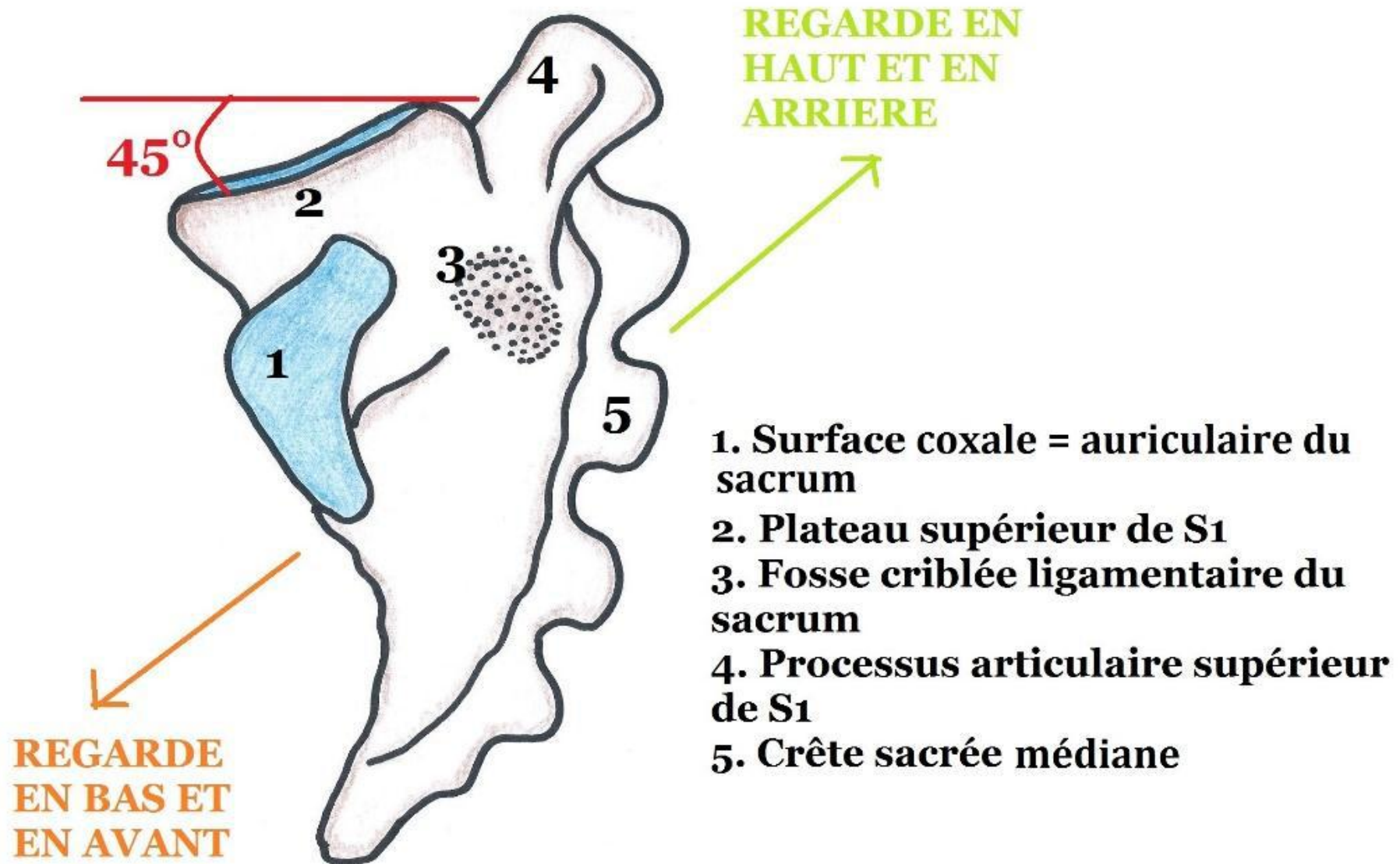
1. Plateau supérieur de S1
2. Processus articulaire supérieur de S1
3. Promontoire
4. Ailerons sacrés
5. Foramen sacré antérieur
6. Gouttière de passage des nerfs spinaux
7. Crêtes synostotiques
8. Coccyx

Le Sacrum : vue postérieure

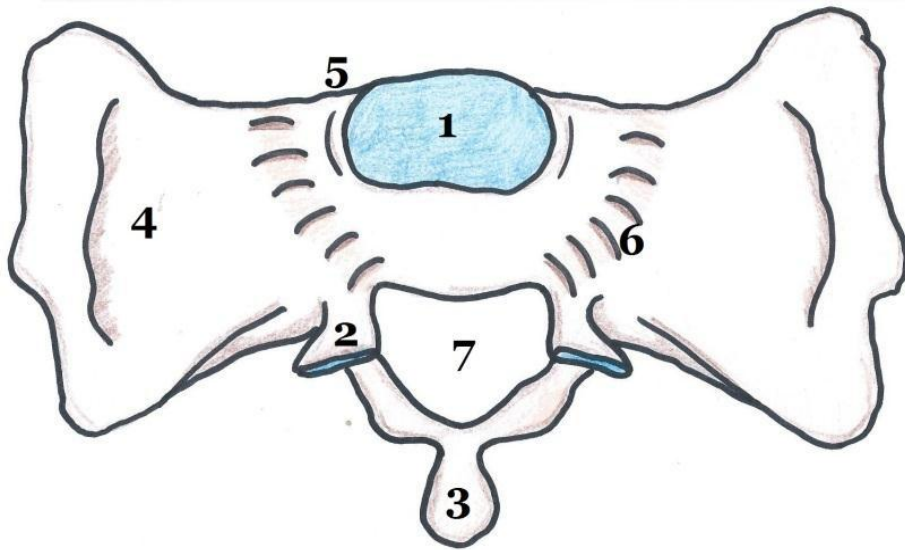


1. Processus articulaire supérieur de S1
2. Entrée du canal sacré
3. Sortie du canal sacré
4. Crête sacrée médiane
5. Crête sacrée interne
6. Crête sacrée latérale
7. Foramen sacré postérieur
8. Corne gauche du sacrum

Le Sacrum : vue latérale

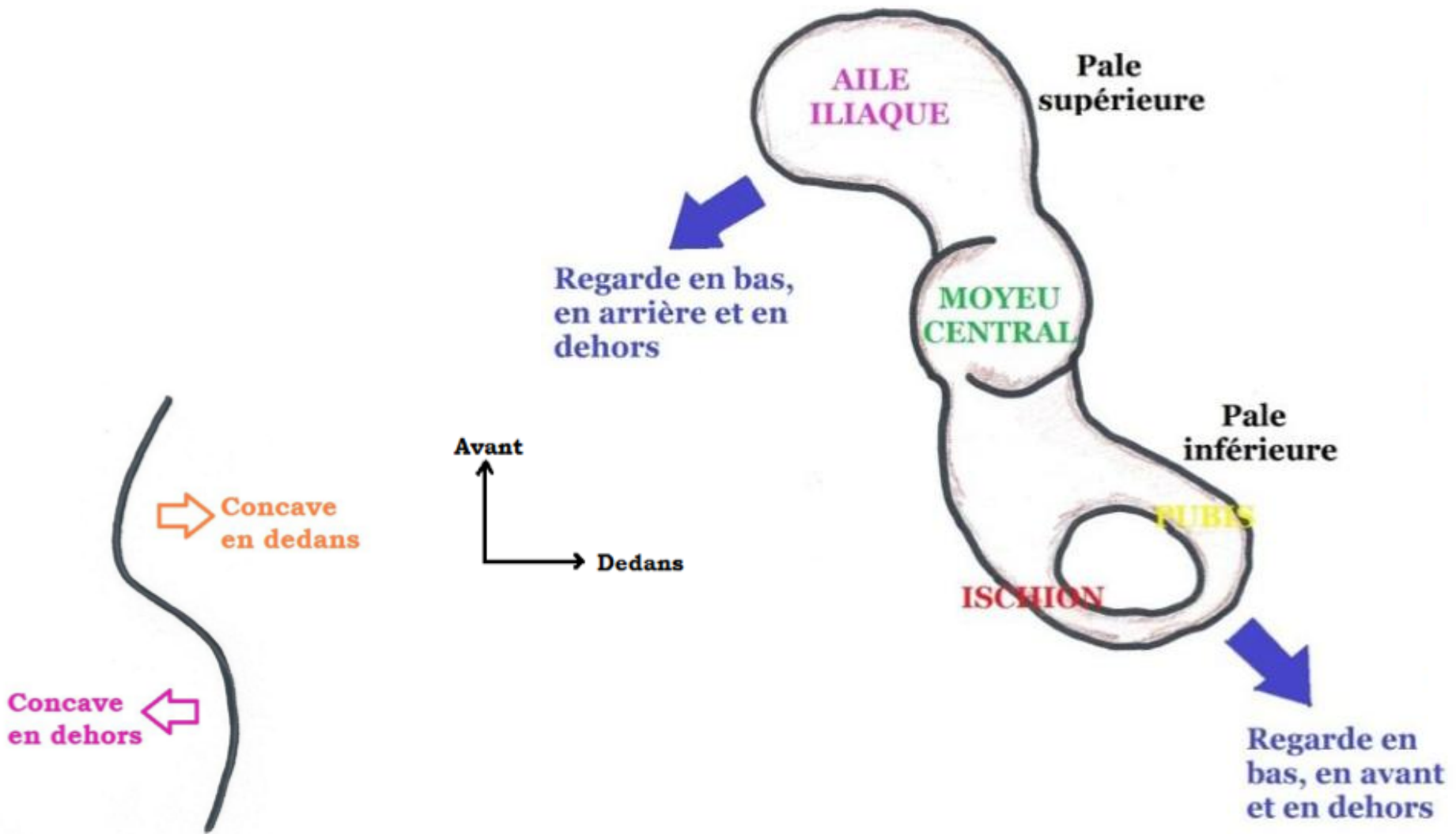


Le Sacrum : vue supérieure



1. Plateau supérieur de S1
2. Processus articulaire supérieur de S1
3. Processus épineux de S1 (début de la sacrée médiane)
4. Aileron sacré gauche
5. Promontoire
6. Gouttière de passage du Tronc Lombo-Sacré
7. Canal sacré

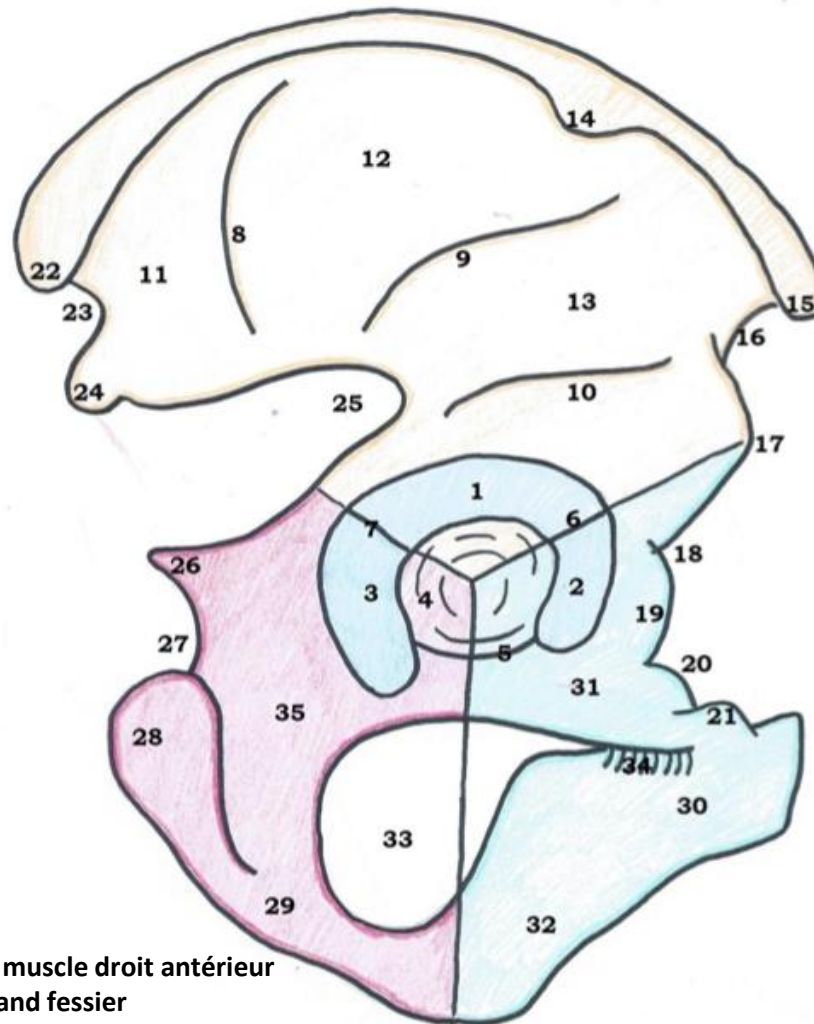
L'os coxal : schéma simplifié et vue supérieure de la crête iliaque



L'os coxal : vue latérale de l'os coxal droit

Cotyle :

1. Toit
2. Corne antérieure
3. Corne postérieure
4. Fosse acétabulaire
5. Echancre ischio-pubienne
6. Echancre ilio-pubienne
7. Echancre ilio-ischiatique



Bord antérieur :

15. Epine iliaque antéro-supérieure
16. Echancre inter-épineuse antérieure
17. Epine iliaque antéro-inférieure
18. Vallée / Gouttière du psoas
19. Eminence ilio-pectinée / ilio-pubienne
20. Bord supérieur du pubis
21. Epine du pubis = tubercule du pubis

Bord postérieur :

22. Epine iliaque postéro-supérieure
23. Echancre inter-épineuse postérieure
24. Epine iliaque postéro-inférieure
25. Grande échancre sciatique / ischiatique
26. Epine sciatique / ischiatique
27. Petite échancre sciatique
28. Tubérosité ischiatique

Sous le cotyle :

29. Branche de l'ischion
30. Corps du pubis
31. Branche supérieure du pubis
32. Branche inférieure du pubis
33. Trou obturateur
34. Gouttière sous-pubienne
35. Corps de l'ischion

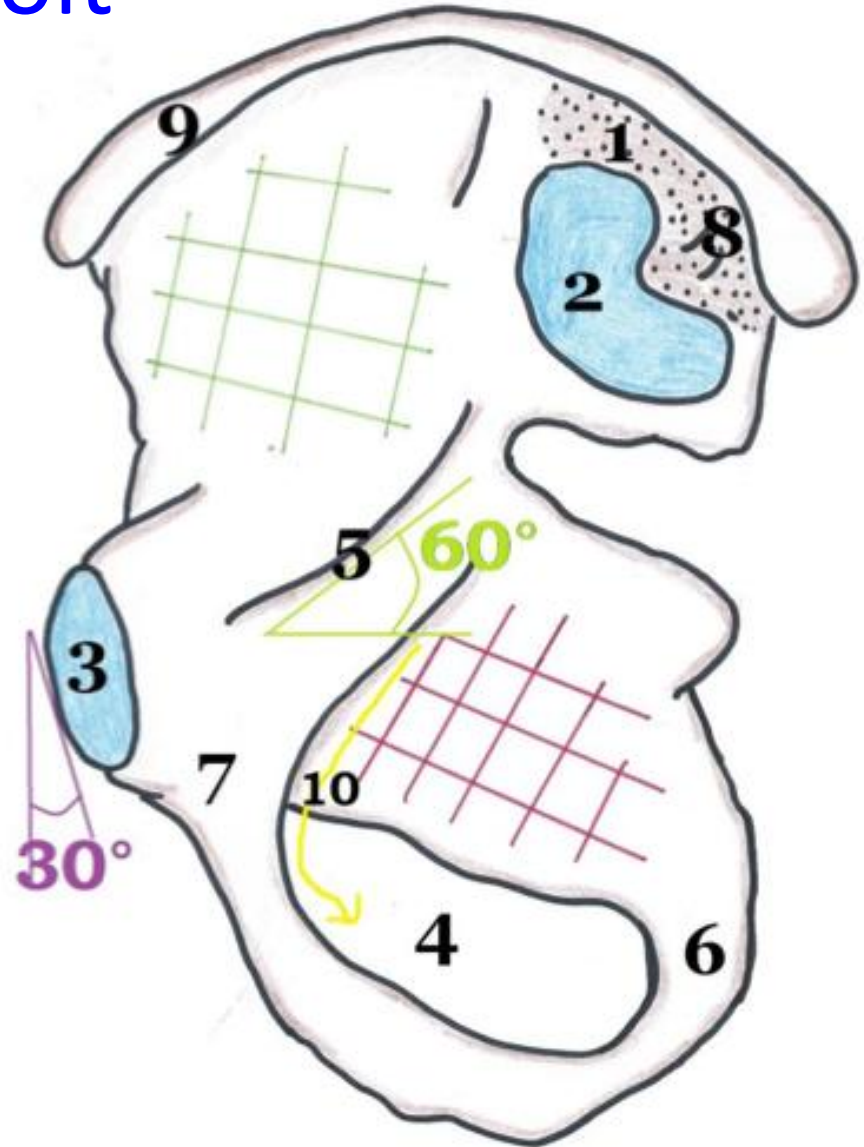
Aile iliaque :

8. Ligne glutéale postérieure
9. Ligne glutéale antérieure
10. Gouttière du tendon réfléchi du muscle droit antérieur
11. Champ d'insertion du muscle grand fessier
12. Champ d'insertion du muscle moyen fessier
13. Champ d'insertion du muscle petit fessier
14. Tubercule du moyen fessier

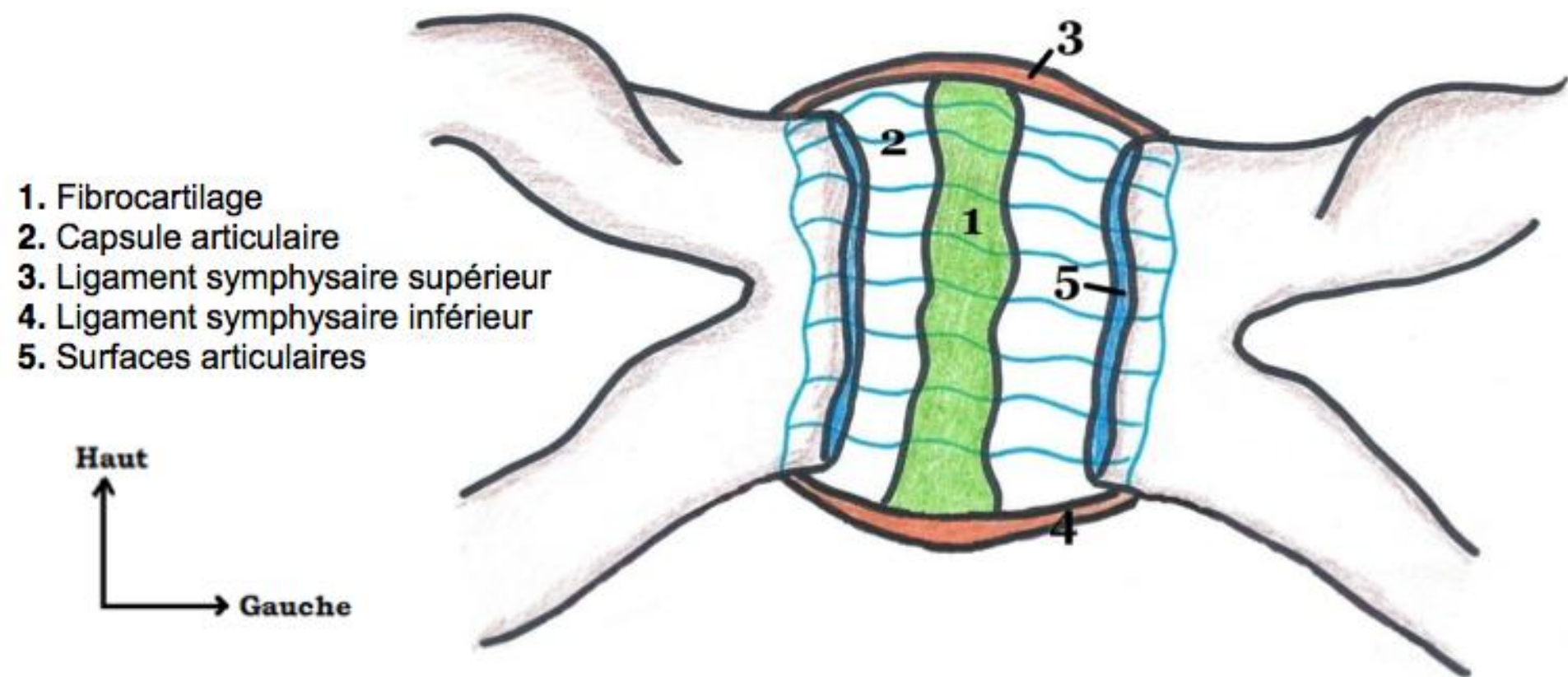
L'os coxal : vue médiale de l'os coxal droit

1. Orifice d'insertion ligamentaire sur la tubérosité iliaque
2. Surface sacrée
3. Surface articulaire de la symphyse pubienne
4. Trou obturateur
5. Ligne arquée
6. Ischion
7. Pubis
8. Tubérosité iliaque
9. Crête iliaque
10. Nerf obturateur

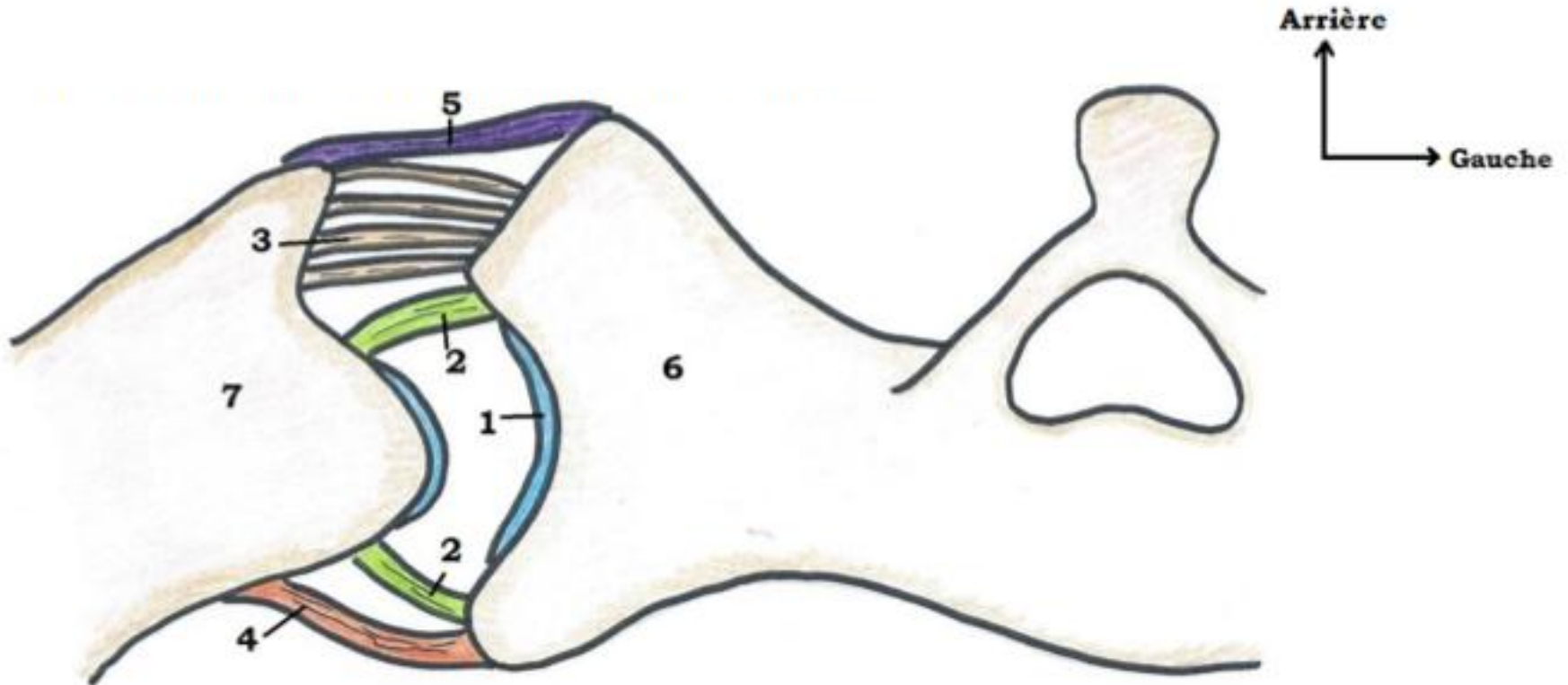
- # Surface quadrilatère = arrière-fond du cotyle
- # Fosse iliaque interne



L'articulation de la symphyse pubienne : vue antérieure

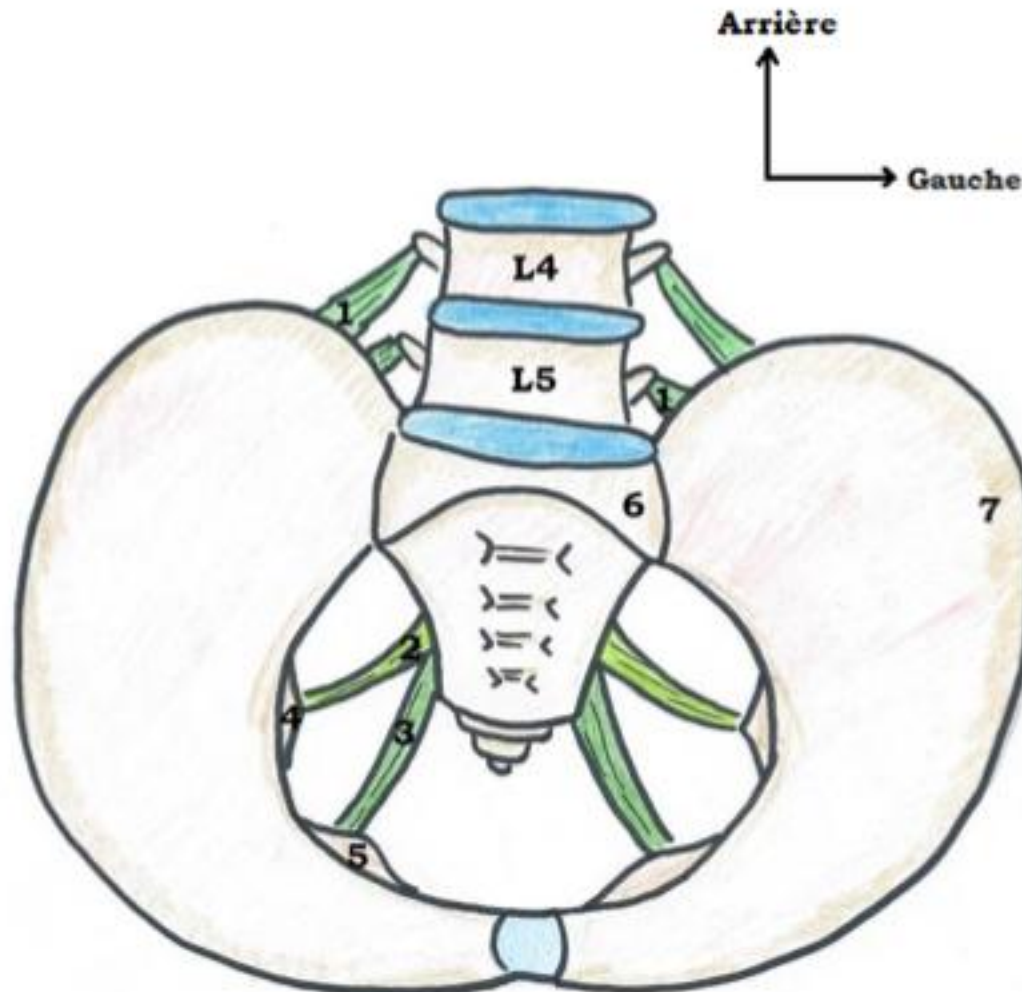


L'articulation sacro-iliaque: vue supérieure



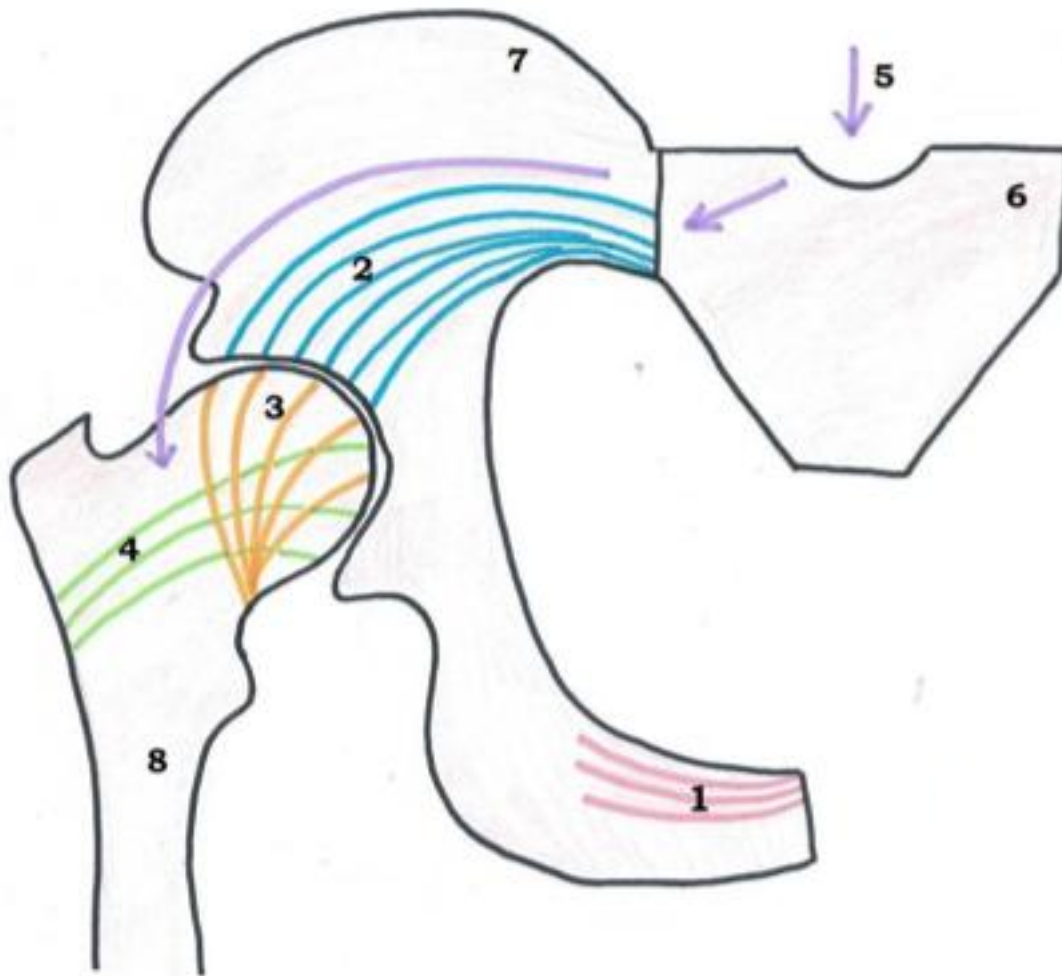
1. Arthrodie
2. Ligament de renforcement articulaire
3. Ligament interosseux
4. Ligament sacro-iliaque antérieur
5. Ligament sacro-iliaque postérieur
6. Sacrum
7. Os coxal

Les ligaments à distance de la hanche : vue supérieure du bassin



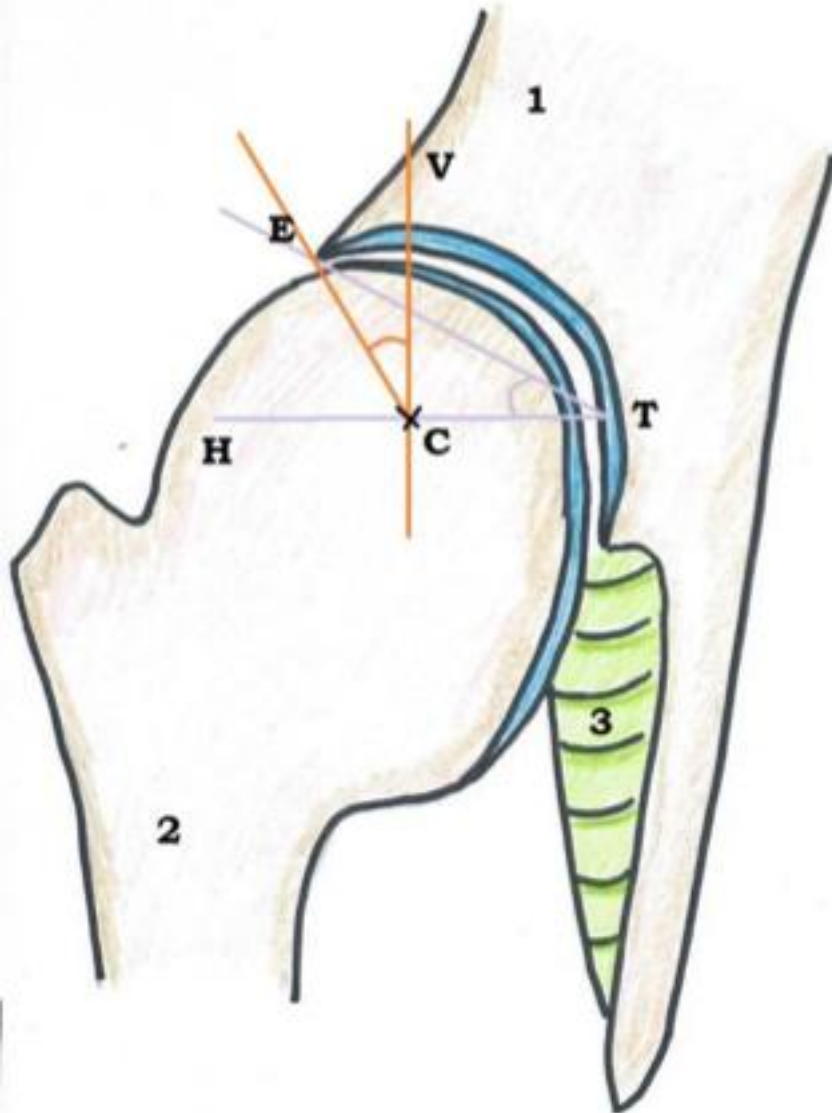
1. Ligament ilio-lombaire (L4 – L5)
2. Ligament sacro-épineux
3. Ligament sacro-tubéral
4. Epine ischiatique
5. Tubérosité ischiatique
6. Sacrum
7. Os coxal

L'articulation de la hanche : coupe frontale du bassin et de l'articulation



1. Arche spongieuse du pubis
2. Arche spongieuse poursuivant l'arche de sustentation
3. Arche de sustentation
4. Arche de traction
5. Cheminement des contraintes
6. Sacrum
7. Os coxal
8. Fémur

L'articulation de la hanche : coupe frontale



H : Ligne horizontale passant par le centre de la tête fémorale

V : ligne verticale passant par le centre de la tête fémorale

C : centre de la tête fémorale

T : point interne du cotyle

E : point externe du cotyle

Angle VCE $\geq 25^\circ$

Angle HTE $\leq 10^\circ$

1. Os coxal

2. Fémur

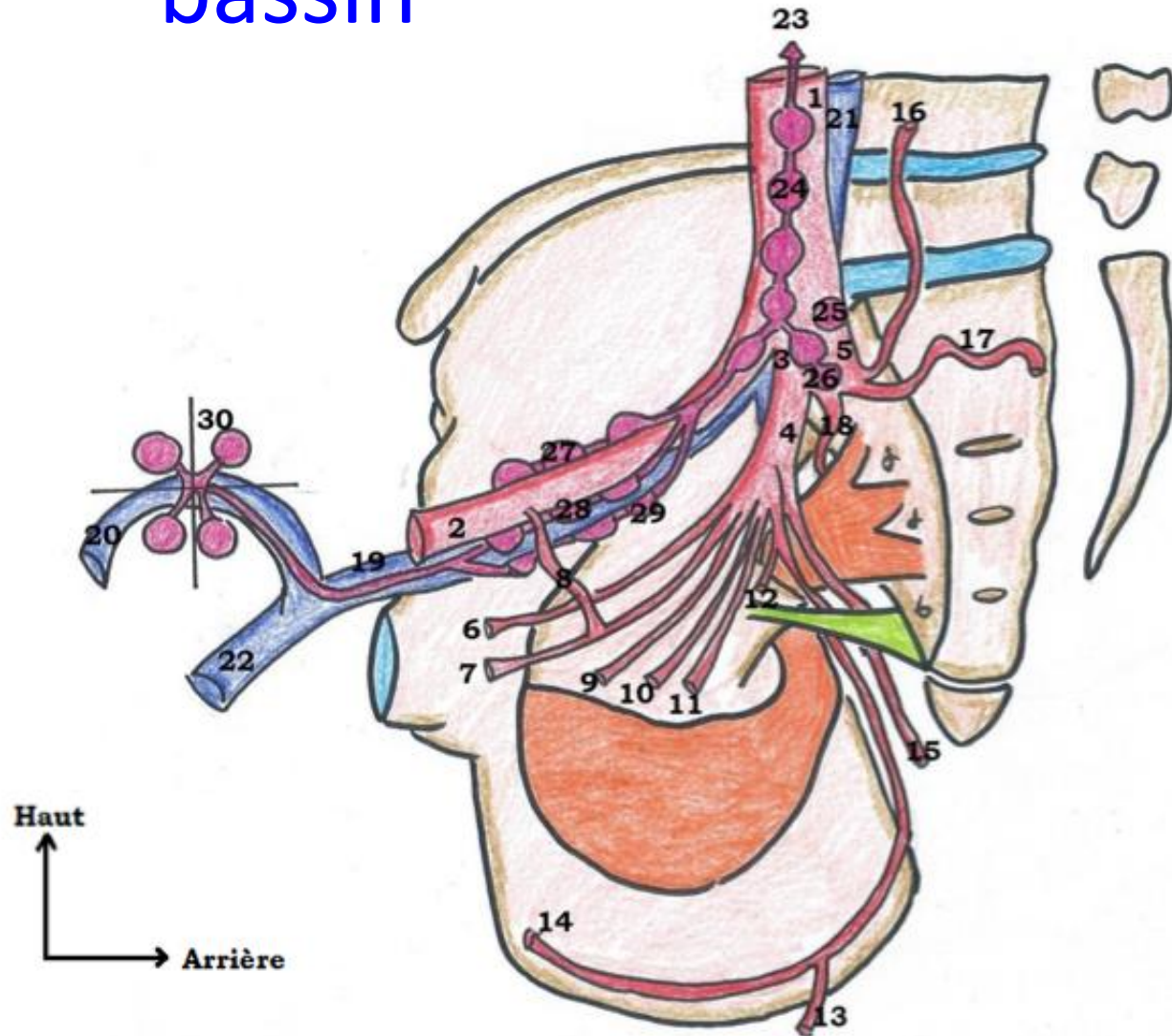
3. Ligament rond

This diagram illustrates the musculature of the right hemipelvis of a cat, specifically focusing on the iliofemoral, iliofibular, and iliotibial bands. The diagram is labeled with numbers 1 through 6. 1: Iliofemoral band, 2: Ilio-fibular band, 3: Iliotibial band, 4: Iliotibial band, 5: Iliotibial band, 6: Iliotibial band.

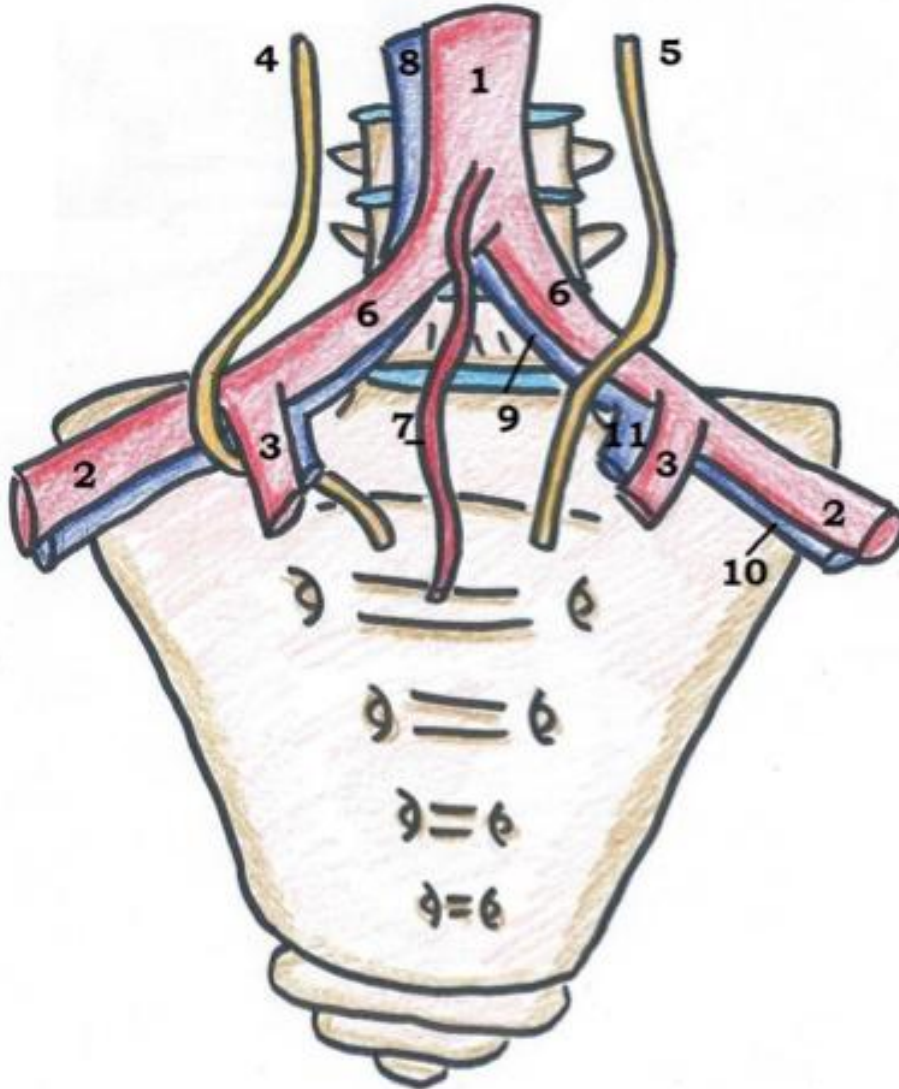
1. Muscle obturateur interne
2. Muscle piriforme
3. Canal sus-pyramidal
4. Canal sous-pyramidal
5. Ligament sacro-épineux
6. Muscle ilio-psoas

Vascularisation : vue médiale du bassin

1. Artère iliaque commune
2. Artère iliaque externe
3. Artère iliaque interne = hypogastrique
4. Tronc antérieur
5. Tronc postérieur
6. Artère ombilicale
7. Artère obturatrice
8. Corona morta
9. Artère utérine
10. Artère vaginale longue
11. Artère vésicale inférieure
12. Artère rectale moyenne
13. Artère rectale inférieure
14. Artère honteuse interne = pudendal
15. Artère glutéale inférieure
16. Artère ilio-lombaire
17. Artère sacrée latérale
18. Artère glutéale supérieure = fessière
19. Veine iliaque externe
20. Crosse de la veine saphène
21. Veine iliaque primitive
22. Veine fémorale
23. Vers les nœuds aorto-abdominaux
24. Chaîne iliaque primitive
25. Nœud du promontoire
26. Chaîne iliaque interne
27. Chaîne iliaque externe latérale = supérieure
28. Chaîne iliaque externe moyenne
29. Chaîne iliaque externe médiale = inférieure
30. Nœuds de la crosse de la saphène



Vascularisation : vue antérieure du sacrum



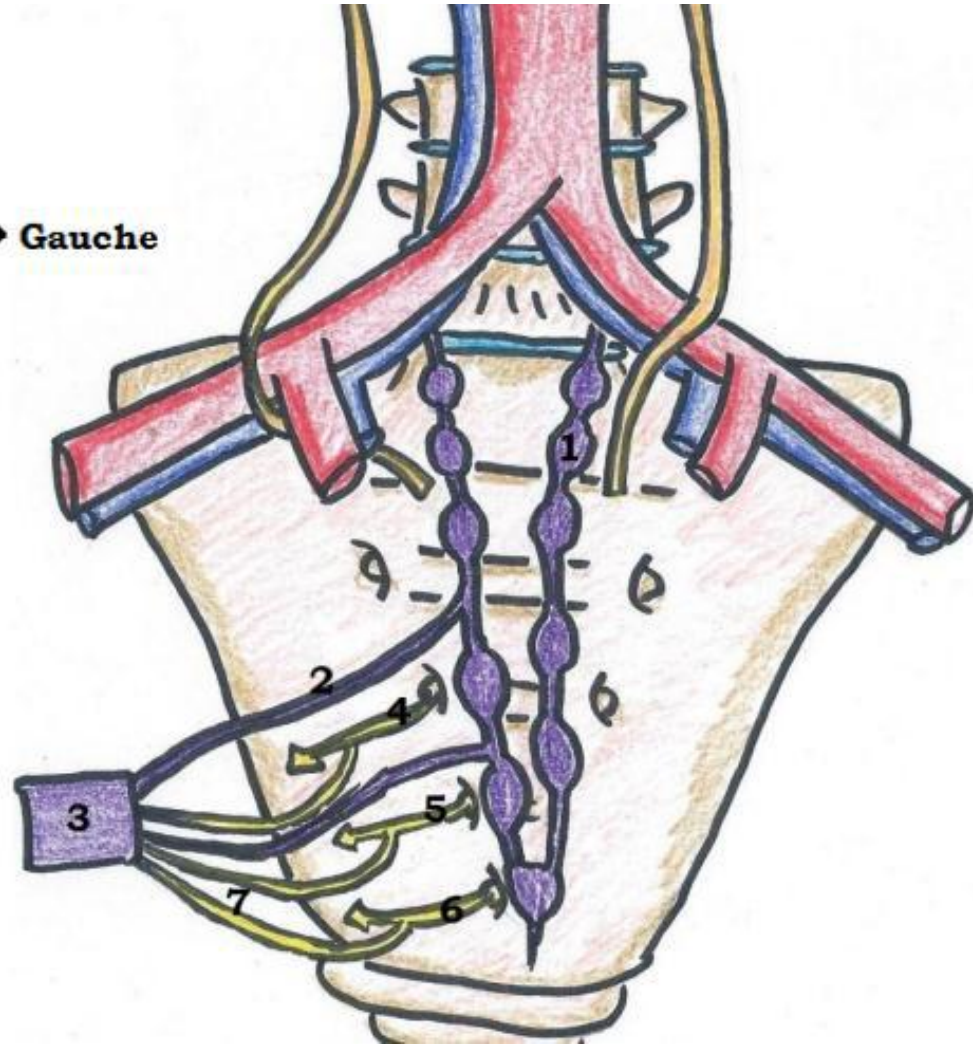
- 1. Aorte abdominale
- 2. Artère iliaque externe
- 3. Artère iliaque interne = hypogastrique
- 4. Uretère droit
- 5. Uretère gauche
- 6. Artère iliaque primitive
- 7. Artère sacrée moyenne
- 8. Veine cave inférieure
- 9. Veine iliaque primitive
- 10. Veine iliaque externe
- 11. Veine iliaque interne

Innervation : vue ant du sacrum

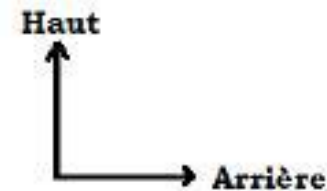
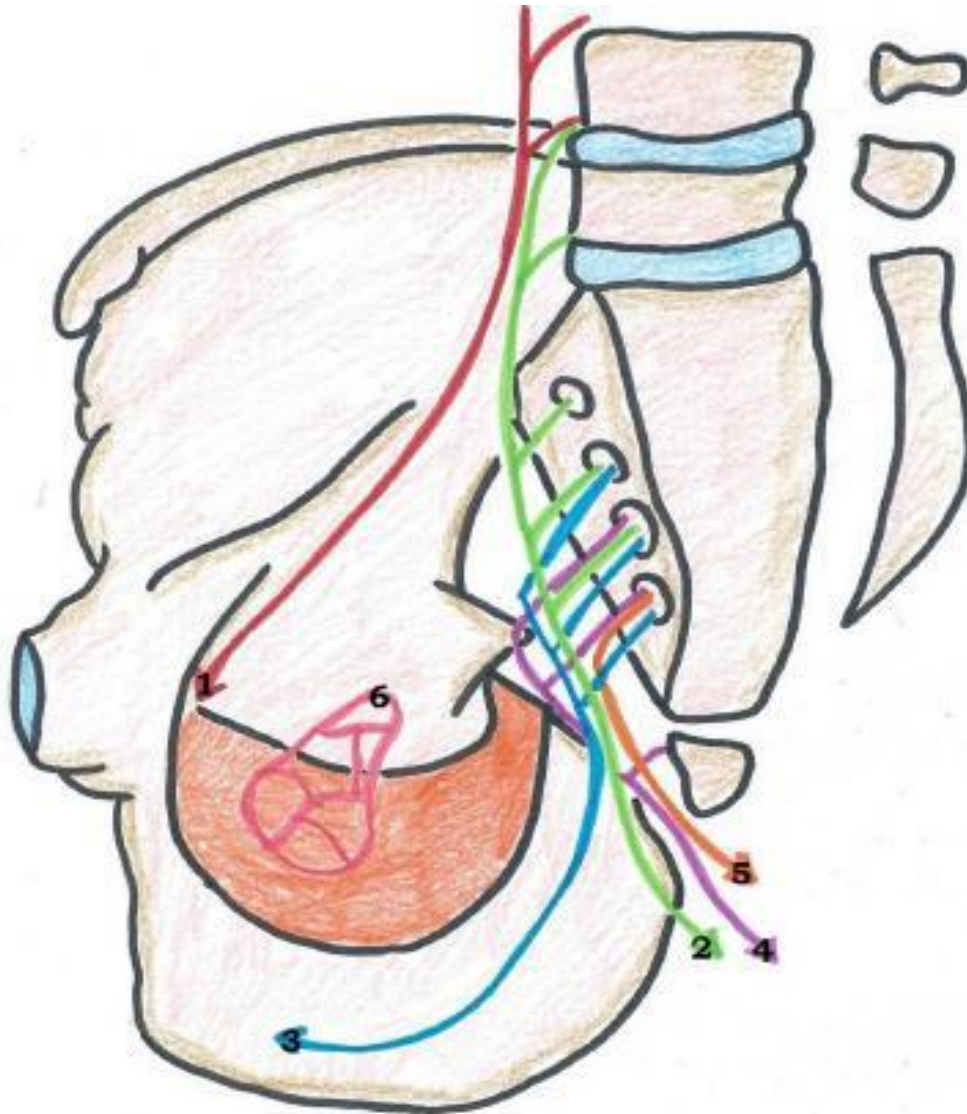
Haut
↑
Gauche →

Schéma 25 : Vue antérieure

1. Tronc sympathique
2. Nerf splanchnique pelvien orthosympathique
3. Plexus hypogastrique inférieur
4. Rameau antérieur de S2
5. Rameau antérieur de S3
6. Rameau antérieur de S4
7. Nerf érecteur



Innervation : vue médiale du bassin



1. Nerf obturateur = L2, L3, L4
2. Nerf sciatique = L4, L5, S1, S2, S3
3. Nerf pudendal = S2, S3, S4
4. Plexus sacro-coccygien = S4, S5, C1
5. Nerf anal / rectal inférieur = S4
6. Plexus hypogastrique inférieur

Plexus lombaire = L1, L2, L3, L4, L5
Plexus lombo-sacré = L4, L5, S1, S2, S3
Plexus sacré = S1, S2, S3, S4, S5