

UE12 : ANATOMIE DE LA TÊTE ET DU COU 2014 / 2015

FICHE Tut rentrée n°2 Pharynx Larynx

Le pharynx est un conduit **musculo-membraneux** qui part **de la base du crâne à C6** (= bouche de l'œsophage).
Dans son ensemble, il a une forme de gouttière (ou cornet) à **concavité antérieure**, formés de muscles plats eux-mêmes en cornets.

Il est composé de 3 parties :

- **Nasopharynx** (= **rhinopharynx** = cavum) : ouvert sur la cavité nasale par les choanes
- **Oropharynx** : ouvert sur la cavité buccale par l'isthme du gosier
- **Laryngopharynx** (= **hypopharynx**) qui se termine :
 - En avant par le larynx
 - En arrière par l'œsophage en C6

Cette gouttière est un carrefour aéro-digestif se croisant au niveau du **laryngopharynx** :

- L'air : nez → **choanes** → nasopharynx → larynx
- Aliments : bouche → **isthme du gosier** → oropharynx → œsophage

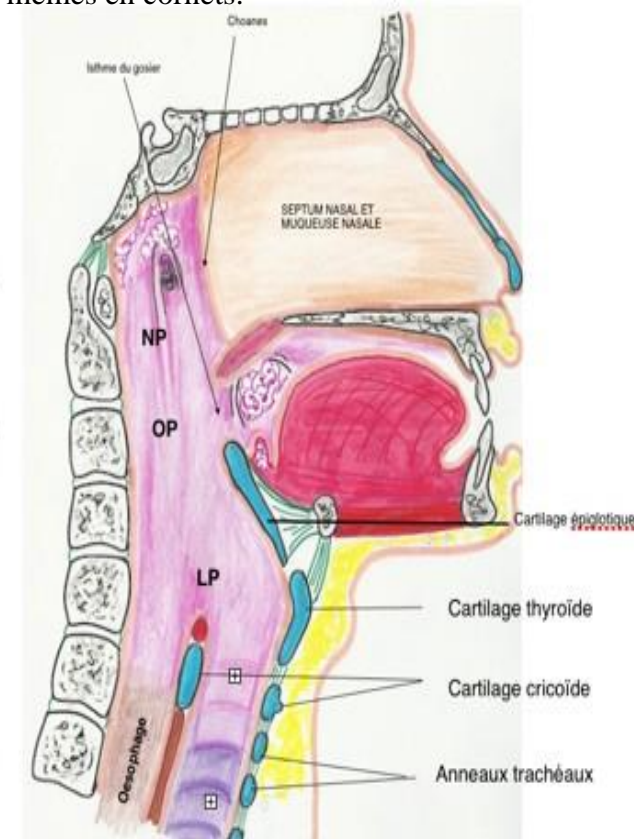
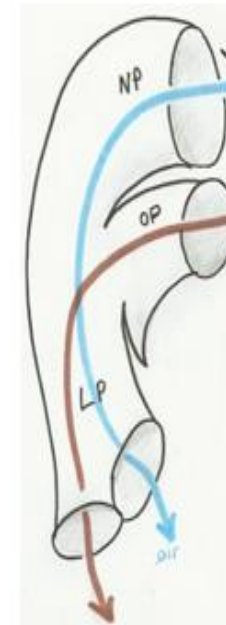
INNERVATION :

- Rameaux du **IX, X et XI**

VASCULARISATION :

- **Artères pharyngées** issues de l'artère carotide externe.

Coupe sagittale
Vue médiale



LE LARYNX :

C'est l'**organe de la phonation** qui relie le pharynx à la trachée.

Les sons sont émis par le larynx = la voix laryngée.

Ils sont **ensuite modulés par** :

- La caisse de résonance (= bouche et fosses nasales)
- Les mouvements de la langue

Le larynx est fermé par l'épiglotte (= valve protectrice). Elle évite les fausses routes lors de la déglutition et reste béante lors de l'inspiration.

Le larynx de l'homme est plus volumineux que celui de la femme et se développe à la puberté, de même il existe un caractère sexuel secondaire qui apparaît chez l'homme : **la saillie du cartilage thyroïde** que l'on appelle « **la pomme d'Adam** »

A) Les cartilages du larynx :

Ils s'articulent entre eux par des syndesmoses mais il ne s'agit pas d'une réelle cavité synoviale et il n'y a pas de cartilage d'interposition.

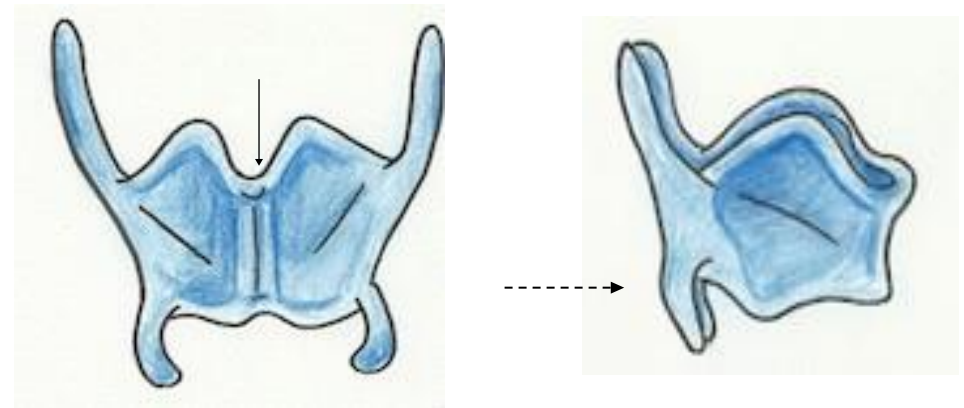
1) Cartilage thyroïde :

-**Impair** et médian

C'est le plus volumineux

Il a la forme d'une **carène de bateau** avec 2 lames quadrilatères formant un **angle antérieur** (= **ouvert en ARRIERE**)

1. Deux lames quadrilatères
2. Deux cornes supérieures (D et G)
3. Deux cornes inférieures (D et G)
4. Une échancrure (=incisure) thyroïdienne
5. Une ligne oblique sur chaque lame quadrilatère



NE PAS CONFONDRE AVEC LA GLANDE THYROÏDE

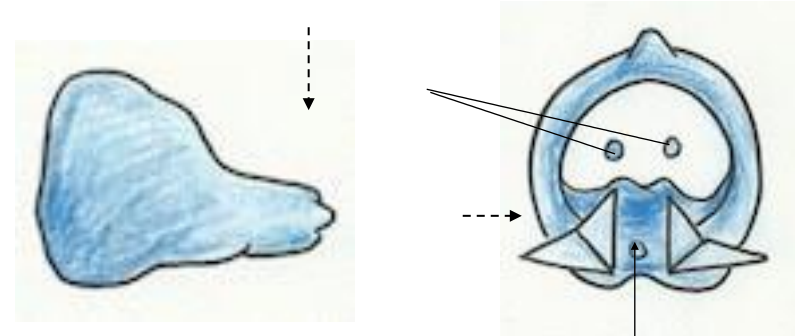
situé en avant des cartilages trachéaux, entre le 2ème et 3ème anneau trachéal.

2) Le cartilage cricoïde :

- Impair** et médian
- Sous le cartilage thyroïde
- la forme d'un anneau (ou d'une cheville) avec :
 1. Anneau antérieur
 2. **Chaton postérieur**

Les cartilages arythénoïdes se posent sur la partie supérieure du chaton

La corne inférieure du cartilage thyroïdien pour la partie moyenne du chaton



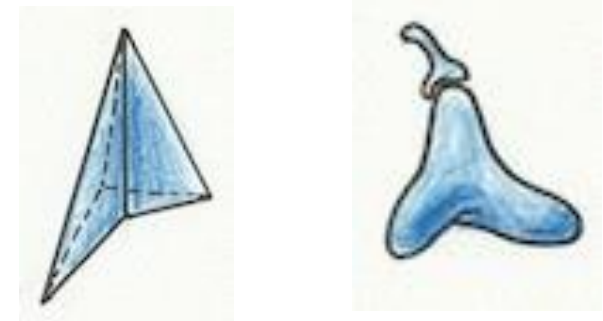
3) Le cartilage arythénoïde :

- Pair et symétrique de forme pyramidale à base triangulaire avec un sommet supérieur
- Posé sur le chaton du cartilage cricoïde
- Présente deux processus :

MEDIAN (antérieur) = processus **VOCAL** sur lequel s'insèrent les vraies cordes vocales

LATERAL (postérieur) = processus **MUSCULAIRE** où s'insèrent les fausses cordes vocales

Ils sont surmontés d'un cartilage accessoire inconstant : le cartilage corniculé



4) Le cartilage épiglottique :

- impair
- forme de feuille avec son pétiole
- se rabat sur le larynx pour éviter la déglutition

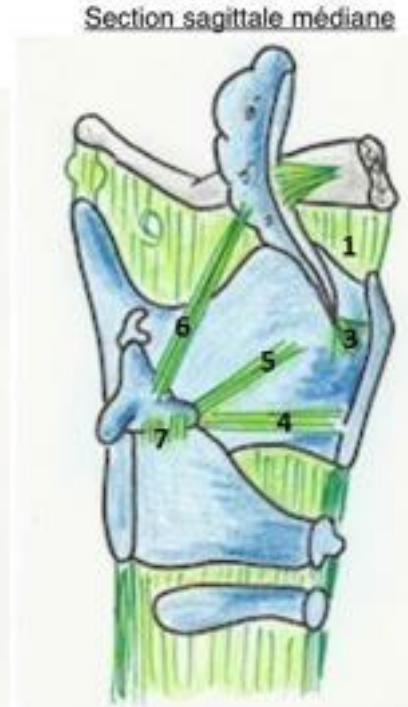
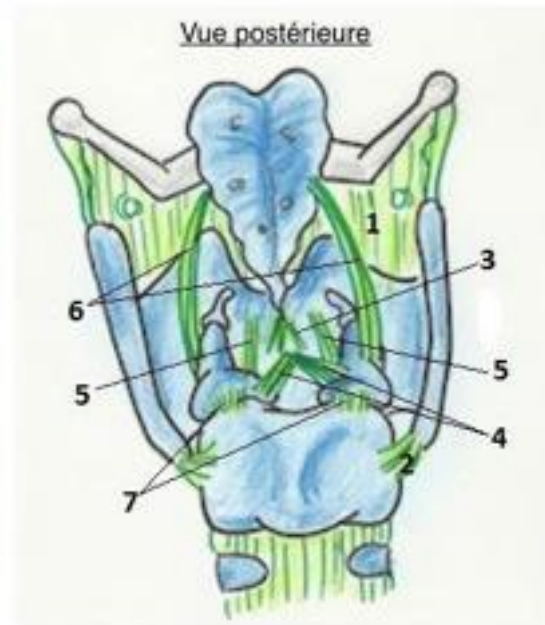
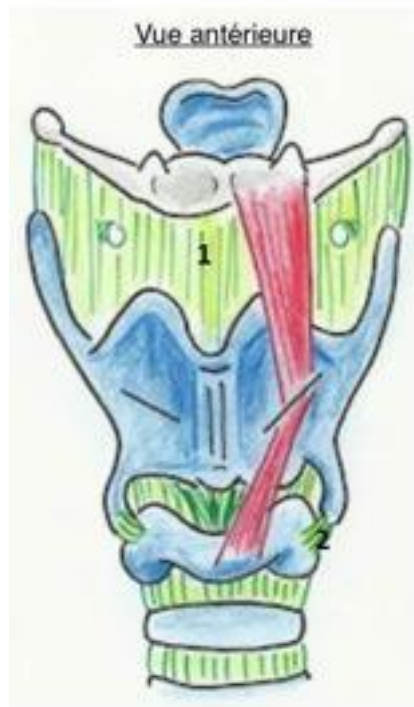5) Les cartilages inconstants :

- Le cartilage **corniculé** (x2)
- Le cartilage inter-arythénoïde
- Le cartilage sésamoïde antérieur (x2), dans le ligament vocal
- Le cartilage tritricé (x2), à l'intérieur du ligament thyro-hyoidien

L'os hyoïde et le cartilage nasal ne font pas partis des cartilages du larynx !!

B) Les ligaments d'union du larynx :



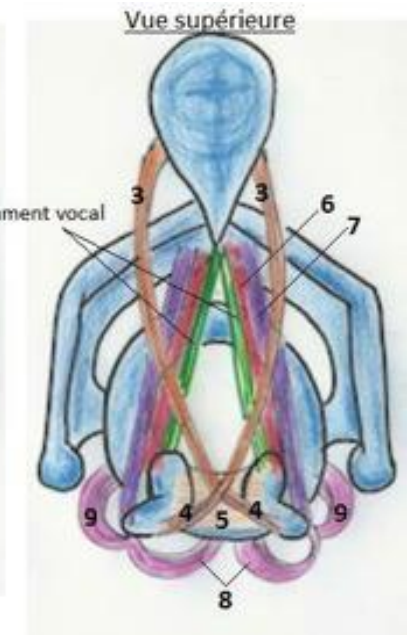
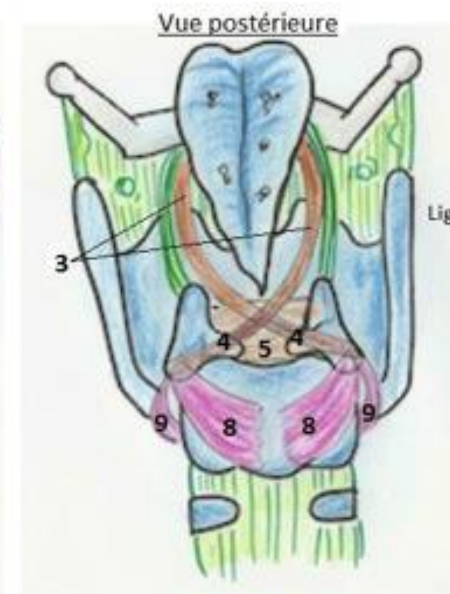
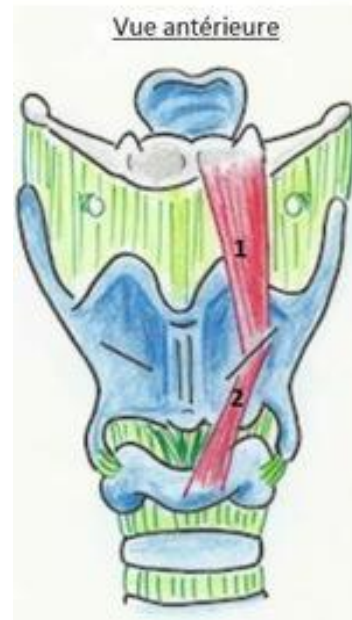Sur une vue antérieure, on ne voit pas le cartilage épiglottique et le cartilage aryténoïde !!!

1. Ligament thyro-hyoïdien
2. Ligament crico-thyroïdien
3. Ligament thyro-épiglottique
4. Ligament **thyro-arythénoïdien inférieur ligament VOCAL** = ligament sous-tendant la corde vocale, inséré sur le **processus médial** ou **processus vocal** de l'arythénoïde.
Ceux sont les vibrations de ce ligament qui vont être responsables du son laryngé.
5. Ligament **thyro-arythénoïdien supérieur = Ligament de la fausse corde vocale/Du pli ventriculaire** inséré sur le processus **latéral (=musculaire)** de l'arythénoïde
6. Ligament ary-épiglottique
7. Ligament arythéno-cricoidien

C) Les muscles du larynx :

Les **muscles tenseurs** des cordes vocales ferment la glotte. Ils sont **contractés en expiration** et lors **d'émission de sons**.

En inspiration, le muscle **dilatateur** (=respiratoire) se contracte : il y a un rapprochement des processus latéraux musculaires et un écartement des processus antérieurs vocaux qui partent en dehors = ouverture des cordes vocales et inspiration.



<u>Les muscles extrinsèques</u>	<u>Les muscles intrinsèques</u>
1. Muscle thyro-hyoïdien 2. Muscle crico-thyroïdien Ceux sont les muscles se trouvant à l'EXTERIEUR du larynx	3. Muscle ary-épiglottique 4. Muscle arythénoïdien oblique 5. Muscle arythénoïdien transverse 6. Muscle thyro-arythénoïdien inférieurs internes= Muscle VOCAL . Tendue entre le cartilage thyroïdien et le processus médial (=vocal) de l'arythénoïde. 7. Muscle thyro-arythénoïdien supérieurs latéraux= faux muscle vocal . Tendue entre le cartilage thyroïde et le processus latéral (=musculaire) de l'arythénoïde. 8. Muscle crico-arythénoïdien postérieurs = DILATATEURS des cordes vocales. 9. Muscle crico-arythénoïdien latéraux.

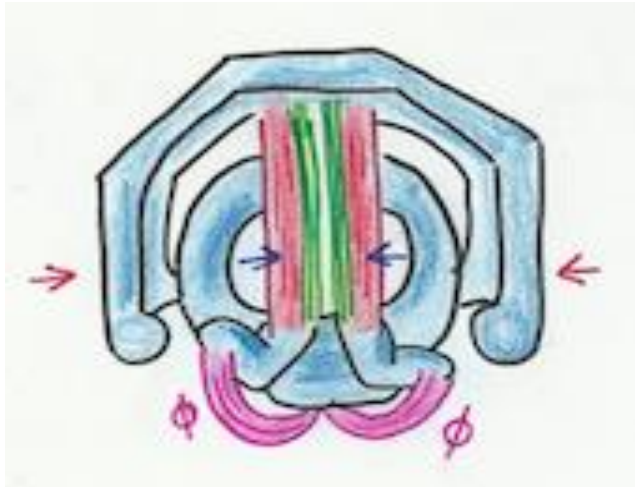Tous les muscles sont **TENSEURS** (= **PHONATOIRES**) des cordes vocales

SAUF UN

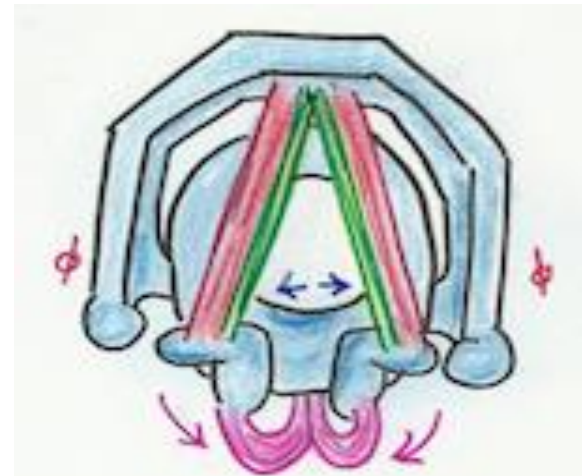Le muscle **crico-arythénoïdien postérieurs** qui est **DILATATEURS** (= **RESPIRATOIRE**) des cordes vocales

Le muscle VOCAL (=thyro-arythénoidien interne et inférieur) et le ligament VOCAL (=thyro-arythénoidien inférieur) forment **la corde vocale**.

Le faux muscle vocal et le ligament thyro-arythénoidien supérieur forment **les bandes (=plis) ventriculaires ou fausses cordes vocales**.



EN EXPIRATION et EMISSION DE SONS



EN INSPIRATION

D) Vascularisation du larynx :

1. Artérielle :

Les artères laryngées supérieures et inférieures, issues des artères thyroïdiennes sup et inf

2. Lymphatiques :

- Chaîne latéro-jugulaire interne
- Chaîne récurrentielle

E) Innervation du larynx :

Le nerf accessoire (XI) donne deux rameaux de deux contingents différents :

- Un rameau **céphalogyre** (pour tourner la tête) = **XI médullaire**
- Un rameau **phonatoire** = **XI bulbaire**

Ce rameau phonatoire= bulbaire se confond avec le X en empruntant son trajet pour donner :

- Le nerf laryngé supérieur
- Le nerf laryngé **inférieur = nerf récurrent**

Le nerf laryngé inf ou récurrent :

- Son origine réelle est le **XI bulbaire**
- Son origine apparente est le **X !!!**

1) **Innervation motrice :**

Essentiellement par le nerf laryngé **INFERIEUR= nerf récurrent pour tous les muscles**

Une atteinte du récurrent entraîne une **PARALYSIE** (et non une anesthésie) de la corde vocale **homolatérale**.

2) **Innervation sensitive :**

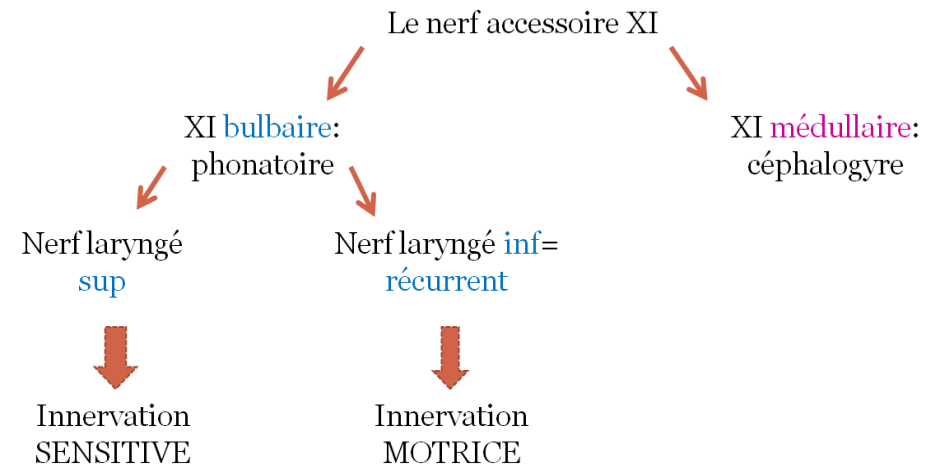
Essentiellement par le nerf laryngé **SUPERIEUR**

Une atteinte du nerf laryngé Supérieur entraîne une **ANESTHESIE** (et non une paralysie) de la corde vocale homolatérale.

Les nerfs laryngés supérieurs et inférieurs sont donc des **nerfs**

MIXTES (= à la fois sensitifs et moteurs) !!

Et il y a parfois une anastomose entre les deux.



Le tutorat est gratuit. Toute reproduction est interdite.