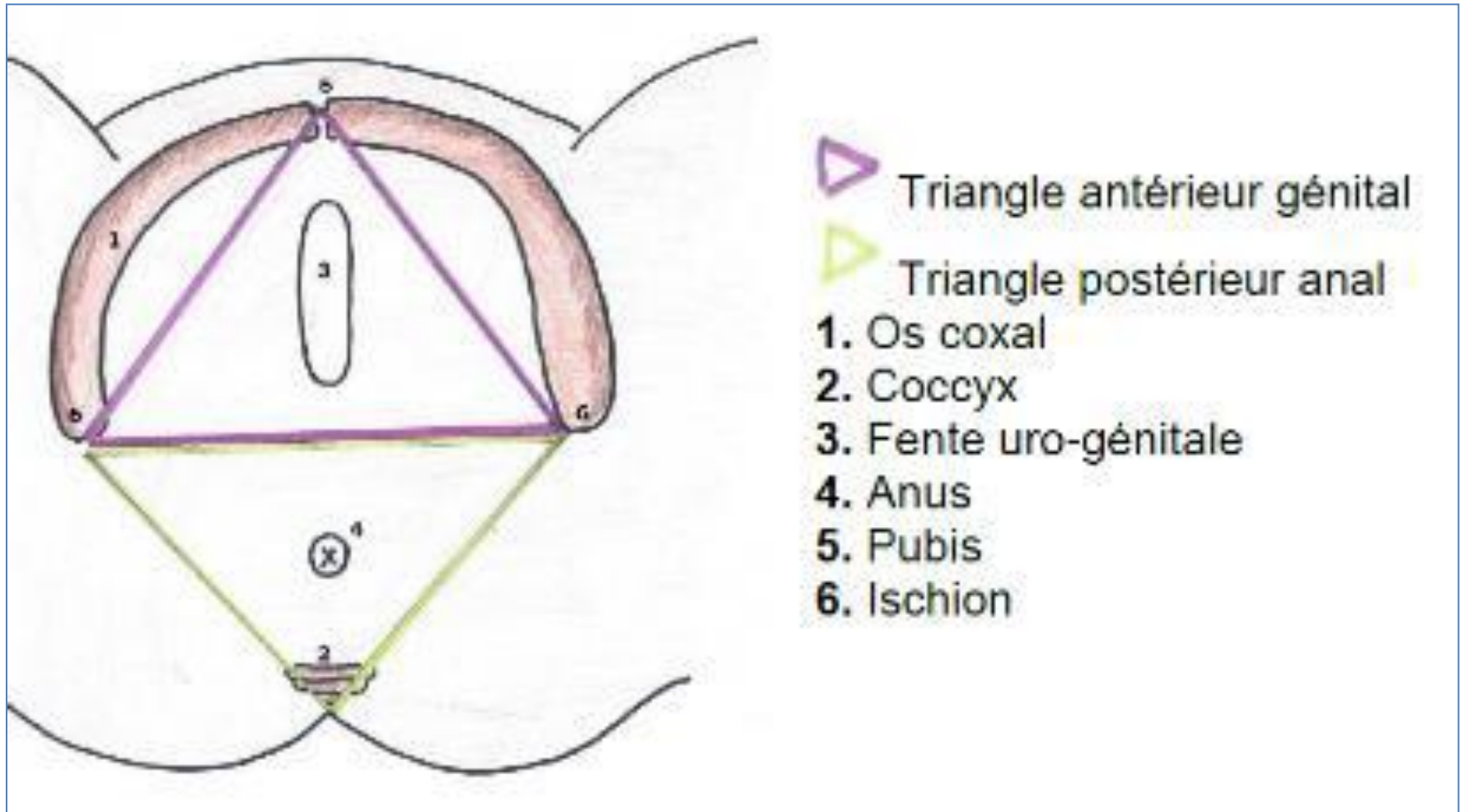


Cours 2

Le périnée

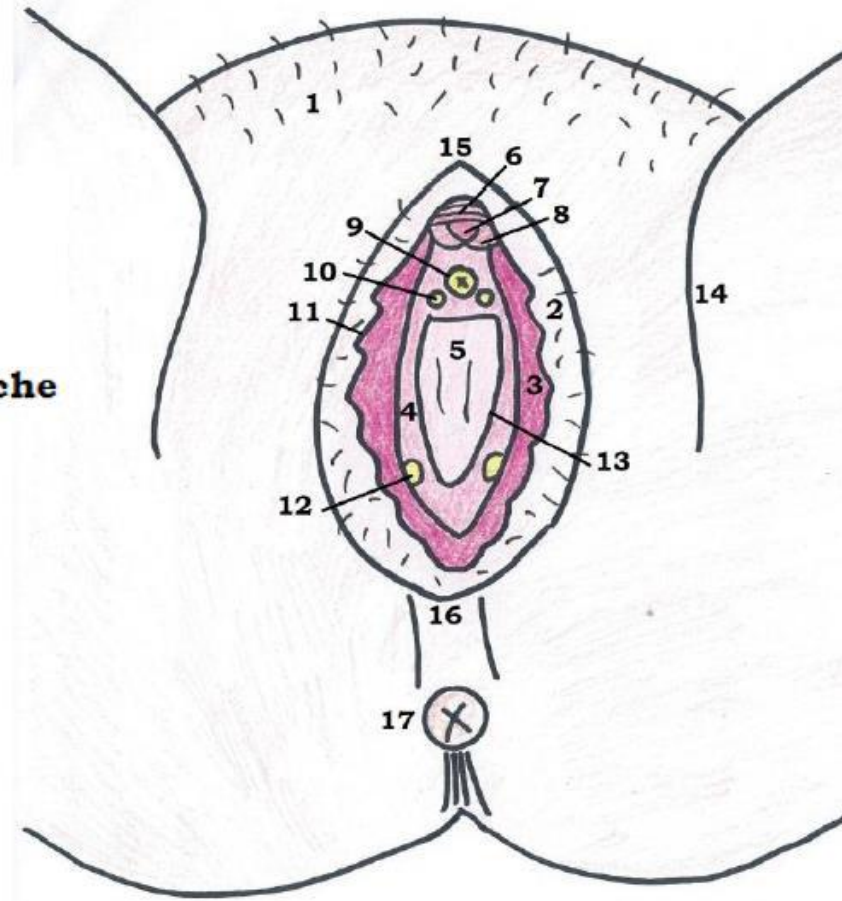
Le périnée : Généralités



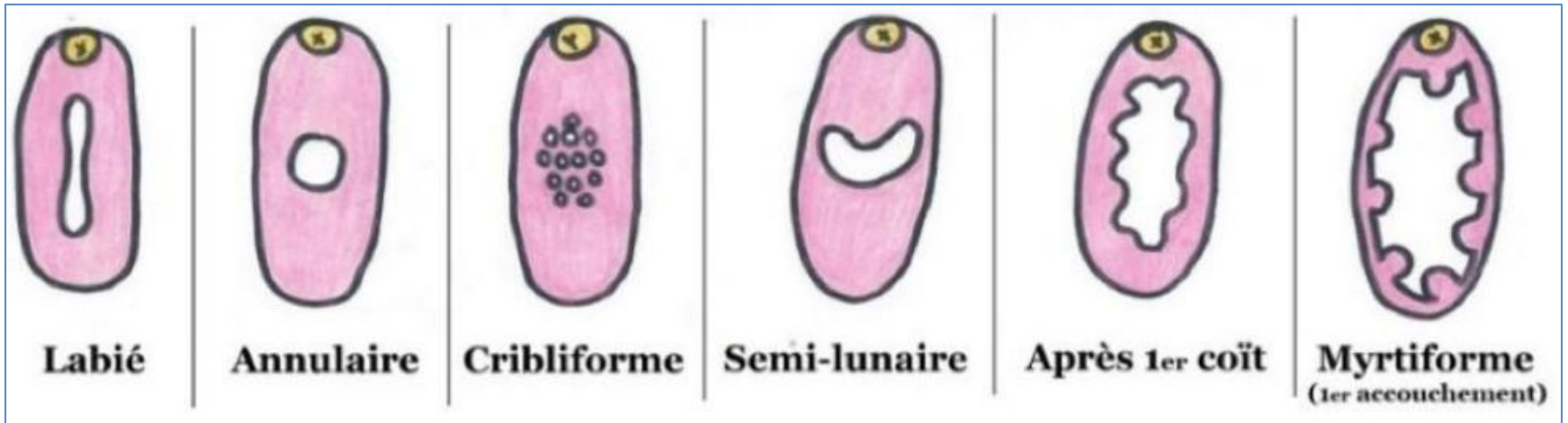
Le périnée cutané : 1^{er} plan

1. Mont du pubis = Mont de Vénus
2. Grandes lèvres
3. Petites lèvres
4. Vestibule du vagin
5. Introït vaginal
6. Capuchon du clitoris
7. Gland du clitoris
8. Frein du clitoris
9. Méat urétral
10. Glande urétrale de Skene
11. Sillon inter-labial
12. Glandes de Bartholin
13. Sillon vestibulaire
14. Sillon génito-fémoral
15. Commissure antérieure des grandes lèvres
16. Commissure postérieure des grandes lèvres
17. Anus

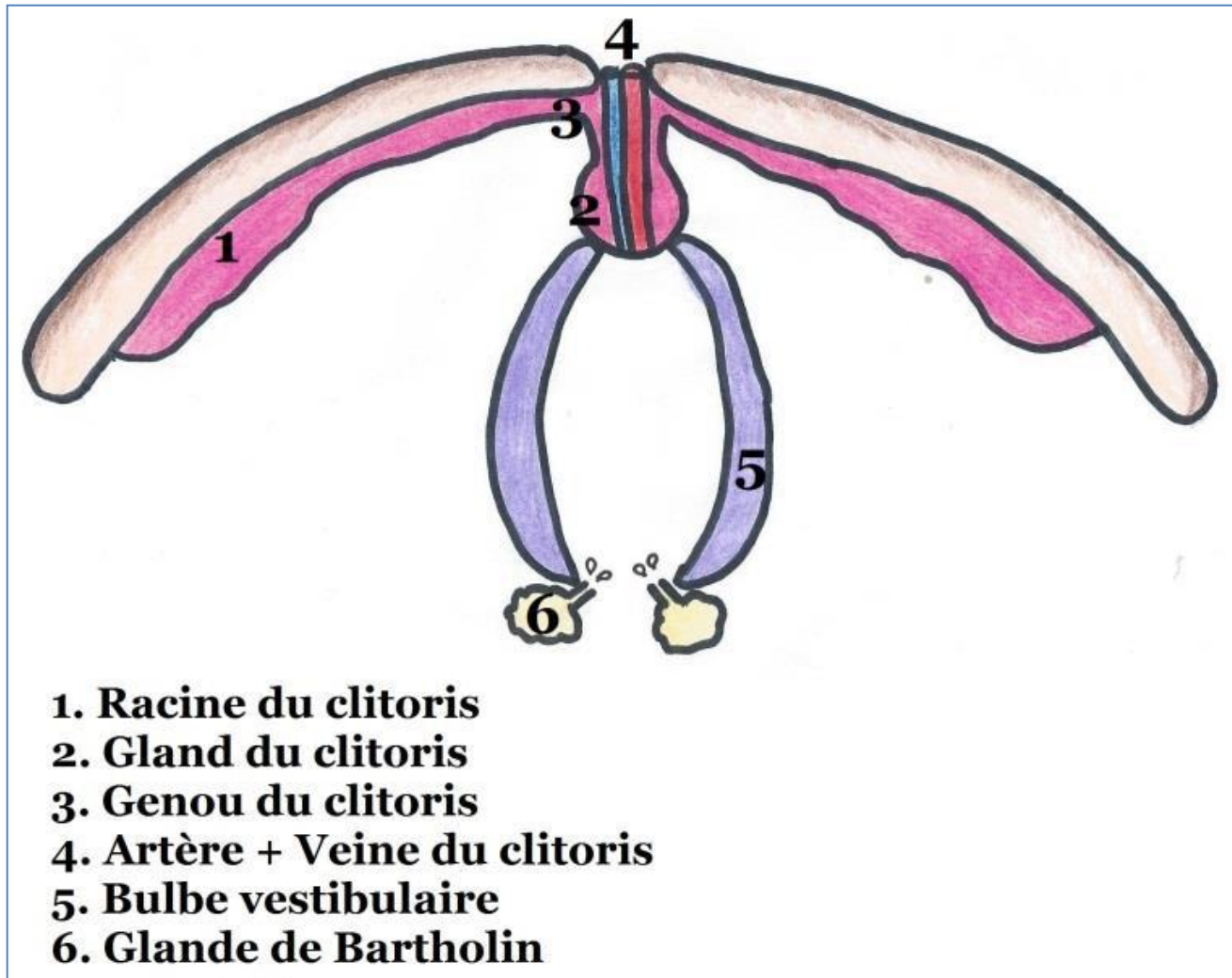
Haut
↑
→ **Gauche**



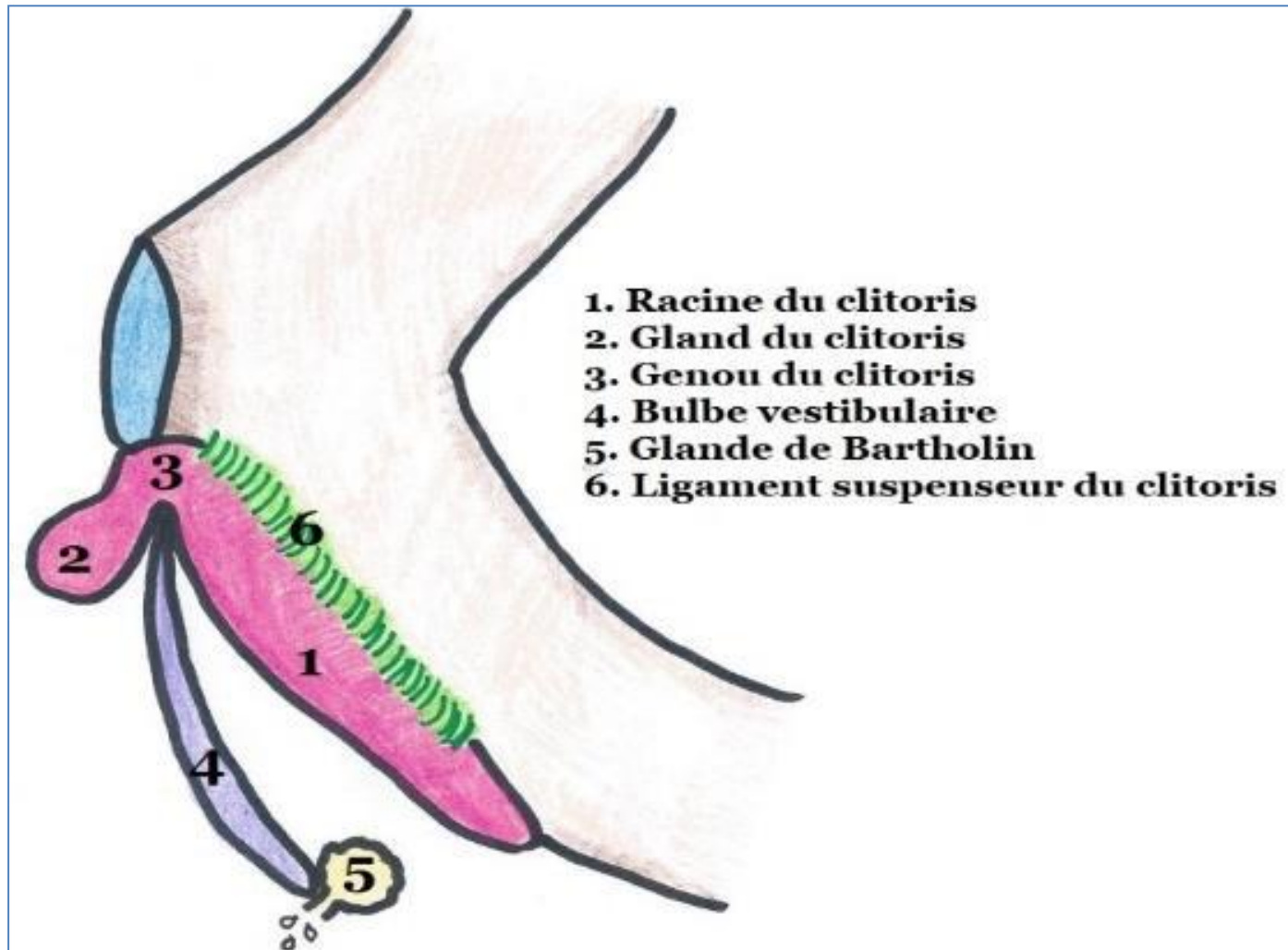
Le périnée cutané : l'hymen



Le périnée cutané : 2^{ème} plan, les corps érectiles en vue inférieure

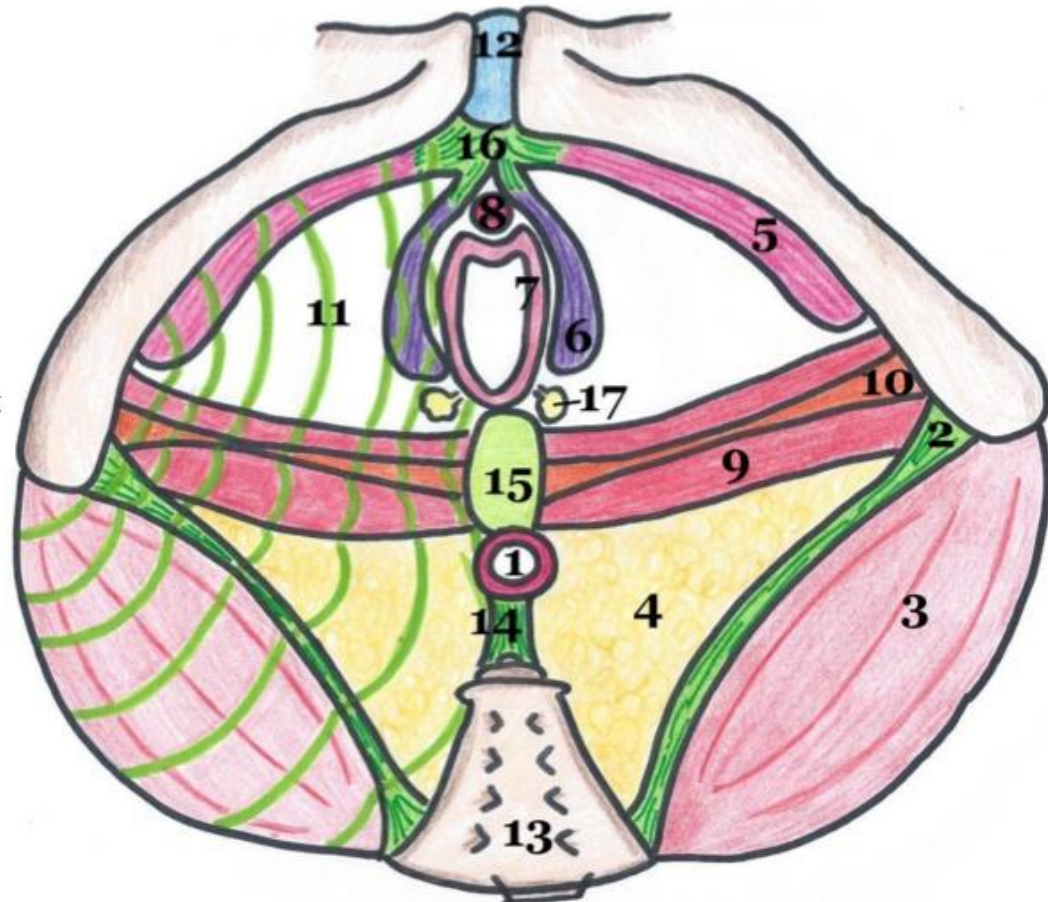


Le périnée cutané : 2^{ème} plan, les corps érectiles en vue latérale

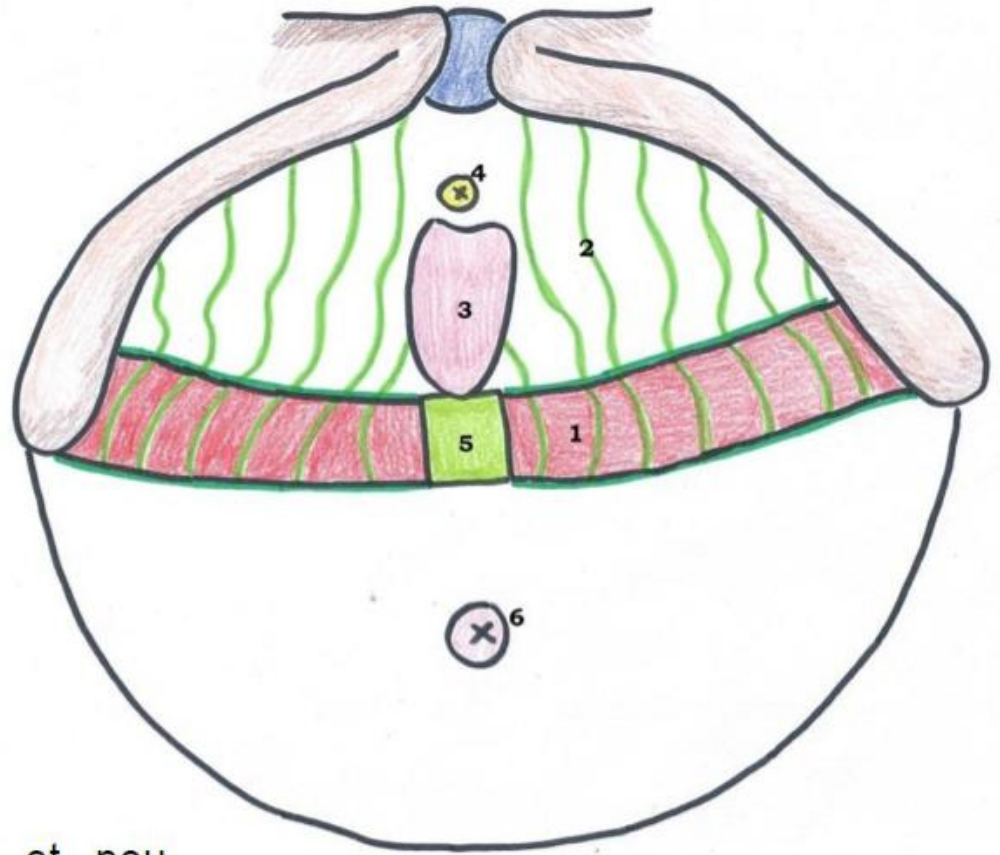


Le périnée musculaire : diaphragme périnéal = diaphragme uro-génital en vue inférieure

1. Sphincter strié de l'anus
2. Ligament sacro-tubéral
3. Muscle grand fessier
4. Fosse ischio-rectale
5. Muscles ischio-caverneux
6. Muscles bulbo-spongieux
7. Muscle constricteurs de la vulve
8. Muscle urétro-vaginal
9. Muscle transverse profond
10. Muscle transverse superficiel
11. Fascia périnéal inférieur
12. Symphyse pubienne
13. Sacrum
14. Ligament ano-coccygien
15. Noyau fibreux central du périnée
16. Tendon commun des muscles ischio-caverneux
17. Glandes majeures de Bartholin



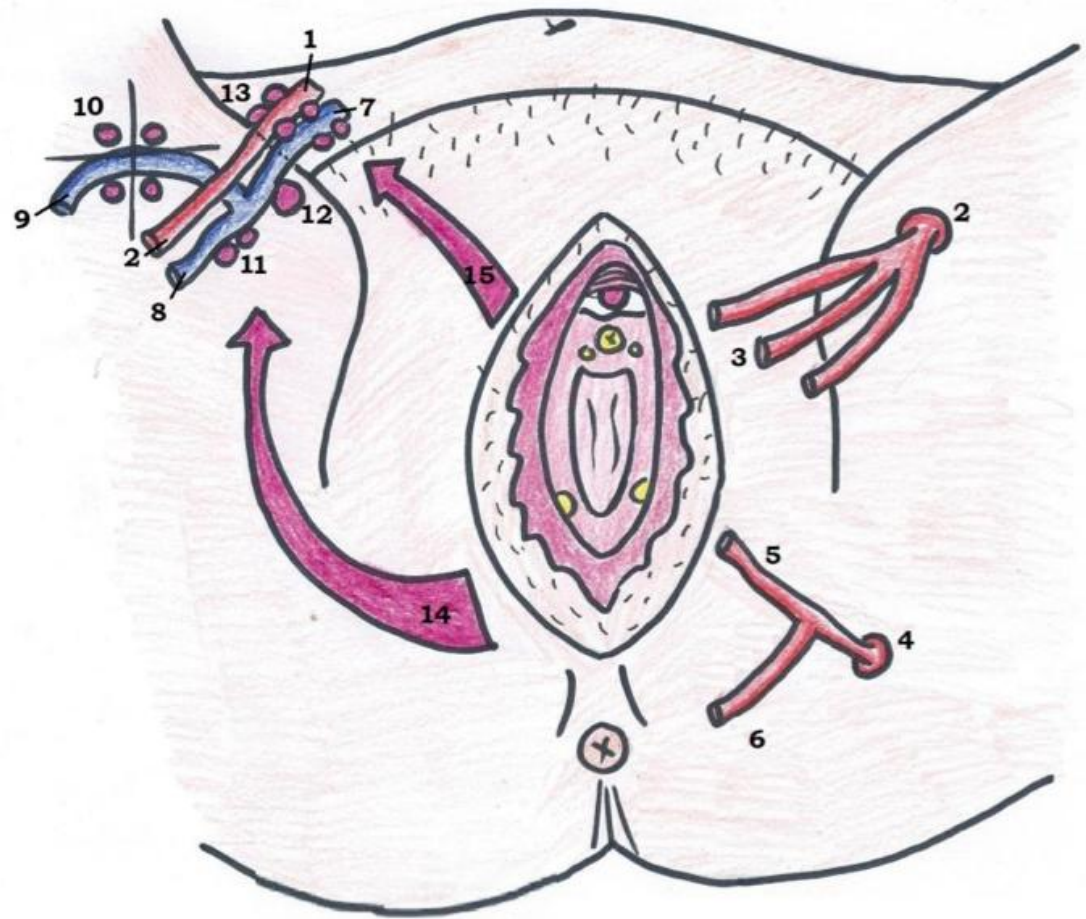
Le fascia périnéal : vue supérieure



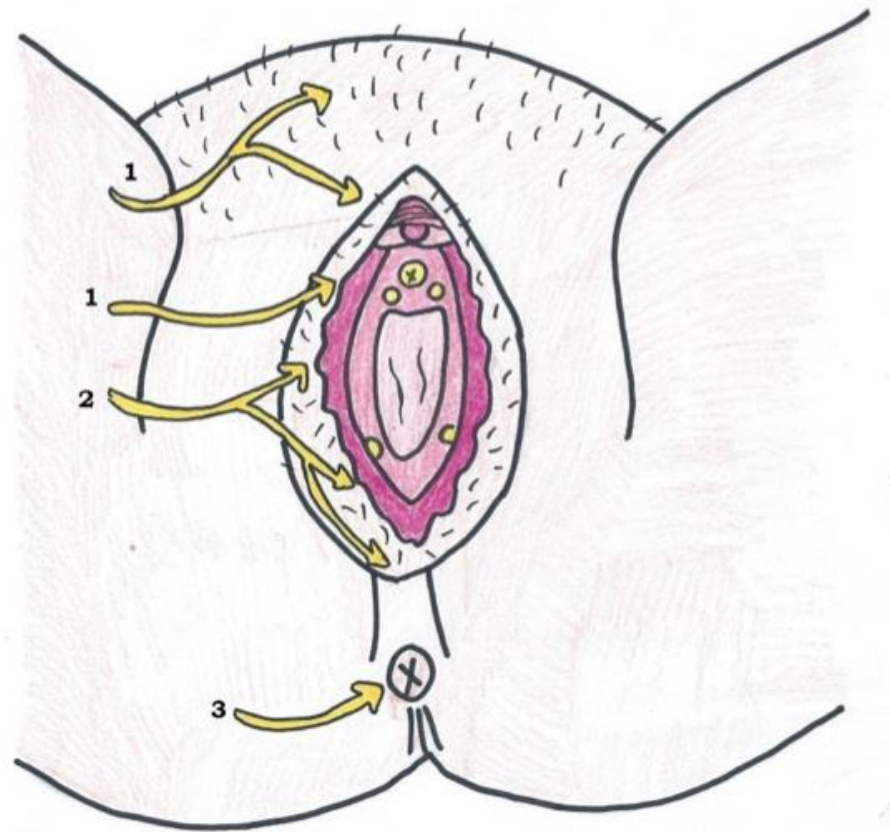
1. Muscle transverse profond
2. Fascia périnéal supérieur très grêle et peu résistant dans le triangle antérieur
3. Vagin
4. Sphincter strié de l'urètre
5. Noyau fibreux central du périnée
6. Anus

Vascularisation de la vulve : vue inférieure

1. Artère iliaque externe
2. Artère fémorale
3. Artère pudendale externe, supérieure et inférieure
4. Artère hypogastrique
5. Artère pudendale interne
6. Artère rectale inférieure
7. Veine iliaque externe
8. Veine fémorale
9. Crosse de la veine saphène
10. Nœuds de la crosse de la veine saphène
11. Nœuds fémoraux
12. Noeud de Cloquet
13. Chaînes iliaques externes
14. Drainage vers les nœuds inguinaux superficiels
15. Drainage vers les nœuds iliaques externes



Innervation de la vulve : vue inférieure



1. Nerf ilio-hypogastrique (L1) et nerf génito-fémoral (L2)
2. Nerf pudendal (S2, S3, S4)
3. Nerf rectal inférieur (S4)