

Cours n°3

Le diaphragme pelvien

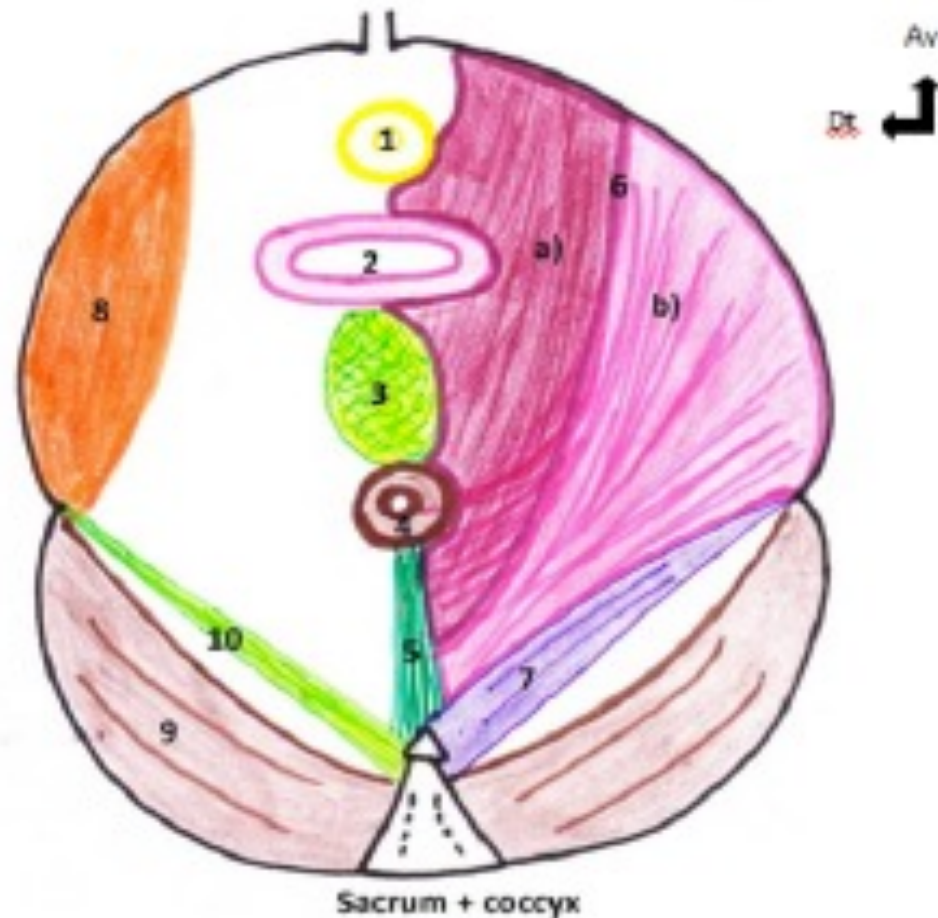
Le diaphragme pelvien : vue inférieure

Schéma n°11 : Le diaphragme pelvien - Vue inférieure

1. Sphincter strié de l'urètre
2. Vagin
3. Noyau fibreux central du périnée
4. Sphincter strié de l'anus
5. Raphé (= ligament) ano-coccygien

Diaphragme pelvien :

6. Muscle Levator Ani
 - a) Faisceau (=muscle) pubo-coccygien
 - b) Faisceau (=muscle) ilio-coccygien
7. Muscle coccygien
8. Muscle obturateur interne
9. Muscle pyriforme (= pyramidal)
10. Ligament sacro-épineux



*Vue inférieure du
diaphragme pelvien*

Le diaphragme pelvien : vue inférieure + basse

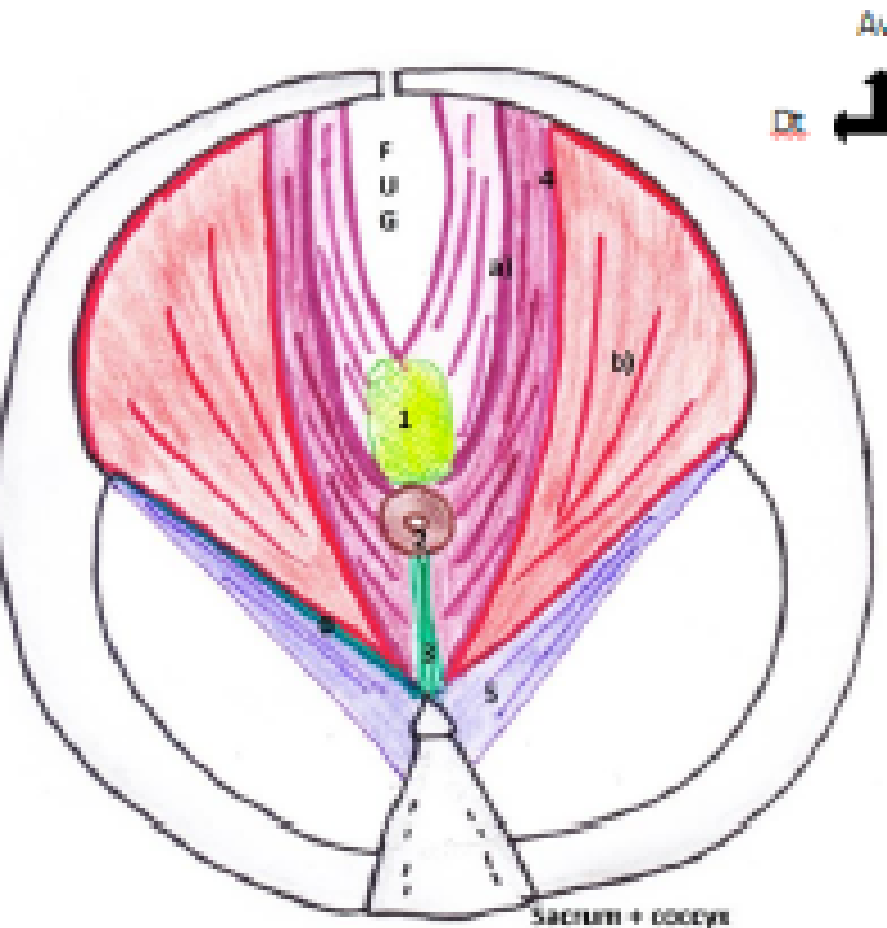


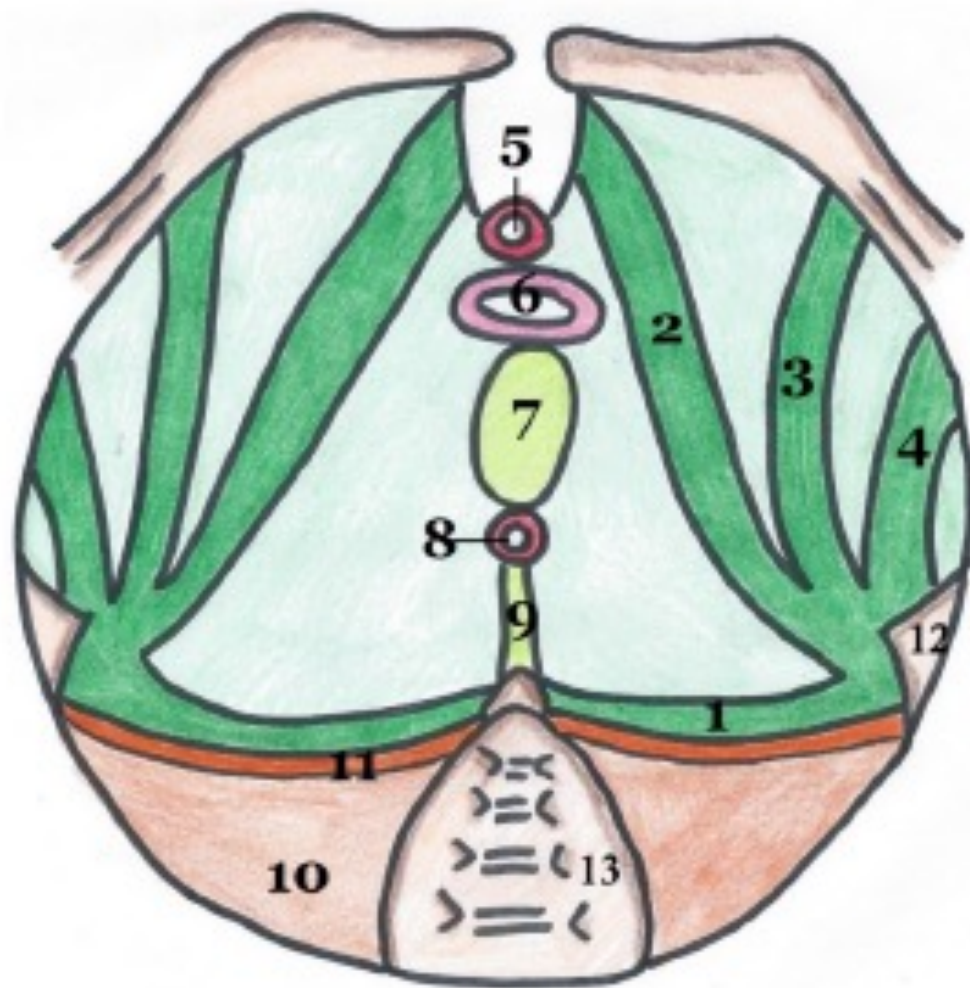
Schéma n°12 : Le diaphragme pelvien - Vue inférieure (mais on coupe + bas que le n°11)

1. Noyau fibreux central du périnée
2. Sphincter strié de l'anus
3. Raphé (= ligament) ano-coccygien

Diaphragme pelvien :

4. Muscle Levator Ani
 - a) Faisceau (=muscle) pubo-coccygien
 - b) Faisceau (=muscle) ilio-coccygien
5. Muscle coccygien
6. Renforcement du fascia pelvien inférieure au niveau du ligament sacro-épineux

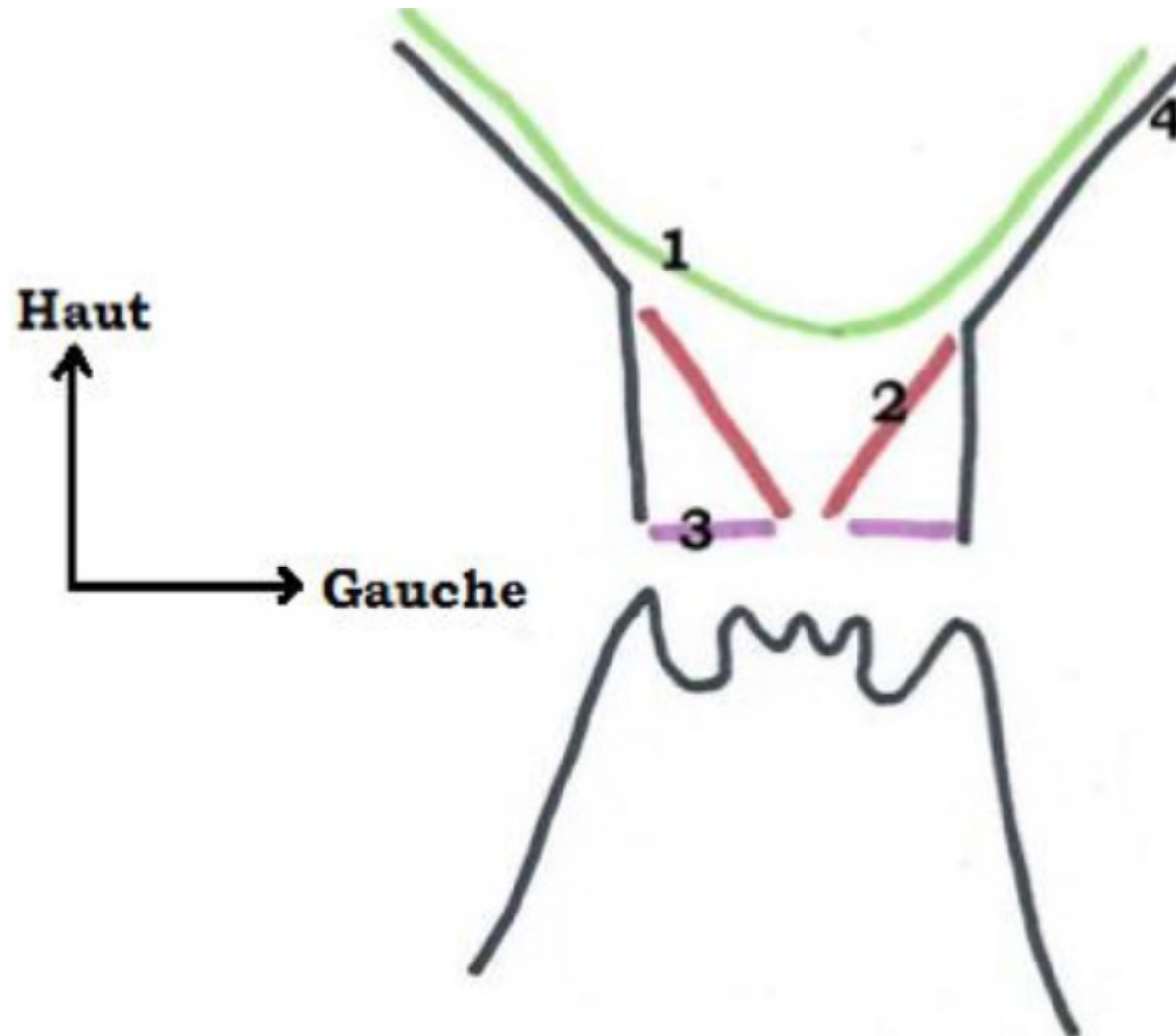
Le fascia du diaphragme pelvien



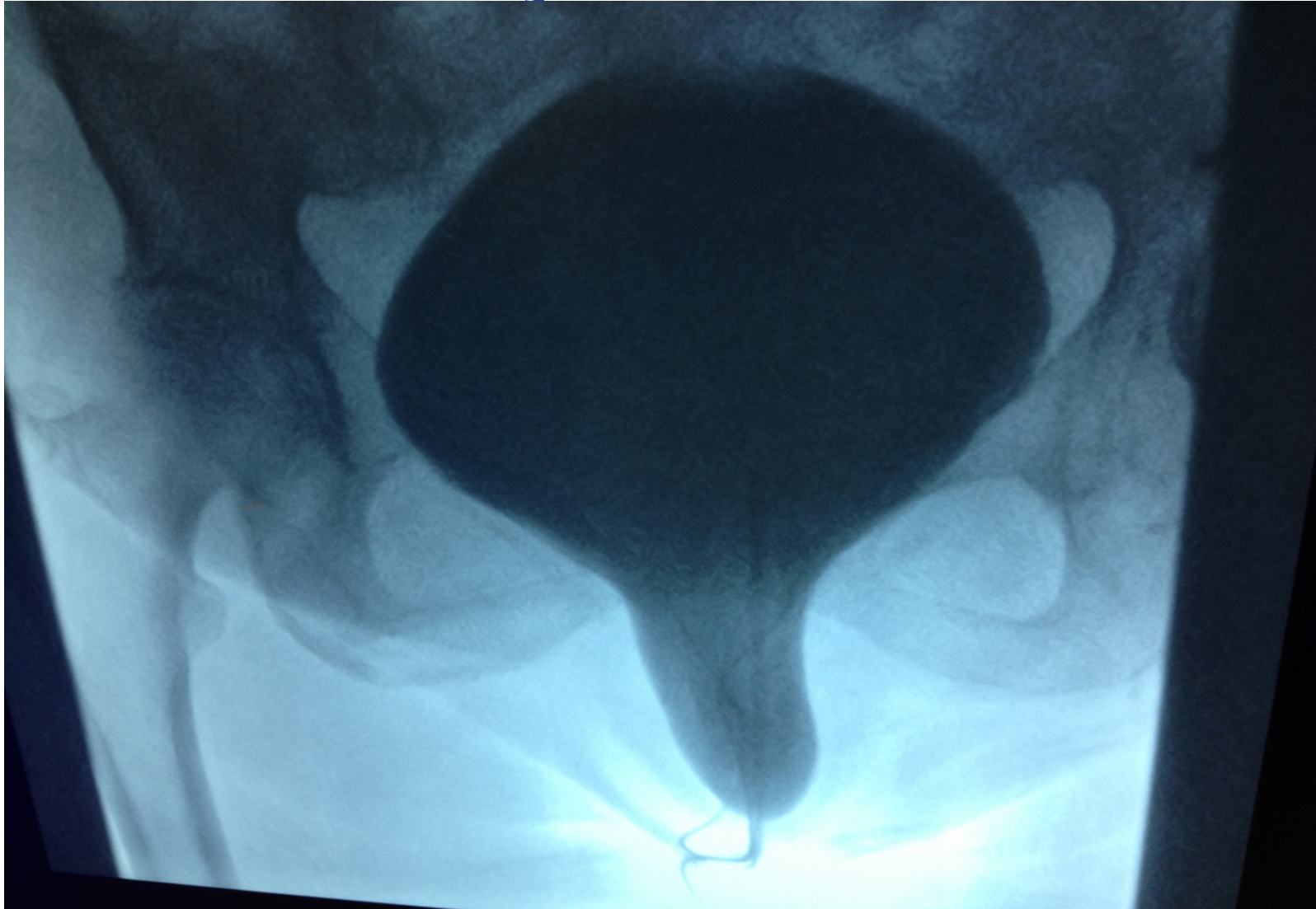
1. Epaississement spino-sacré
2. Epaississement pubien
3. Epaississement obturateur
4. Epaississement ischiatique
5. Sphincter strié de l'urètre
6. Vagin
7. Noyau fibreux central du périnée
8. Sphincter strié de l'anus
9. Raphé/ligament ano-coccygien
10. Muscle piriforme
11. Fascia du piriforme
12. Epine ischiatique
13. Sacrum

*Vue inférieure du
feuillet supérieur du
fascia pelvien*

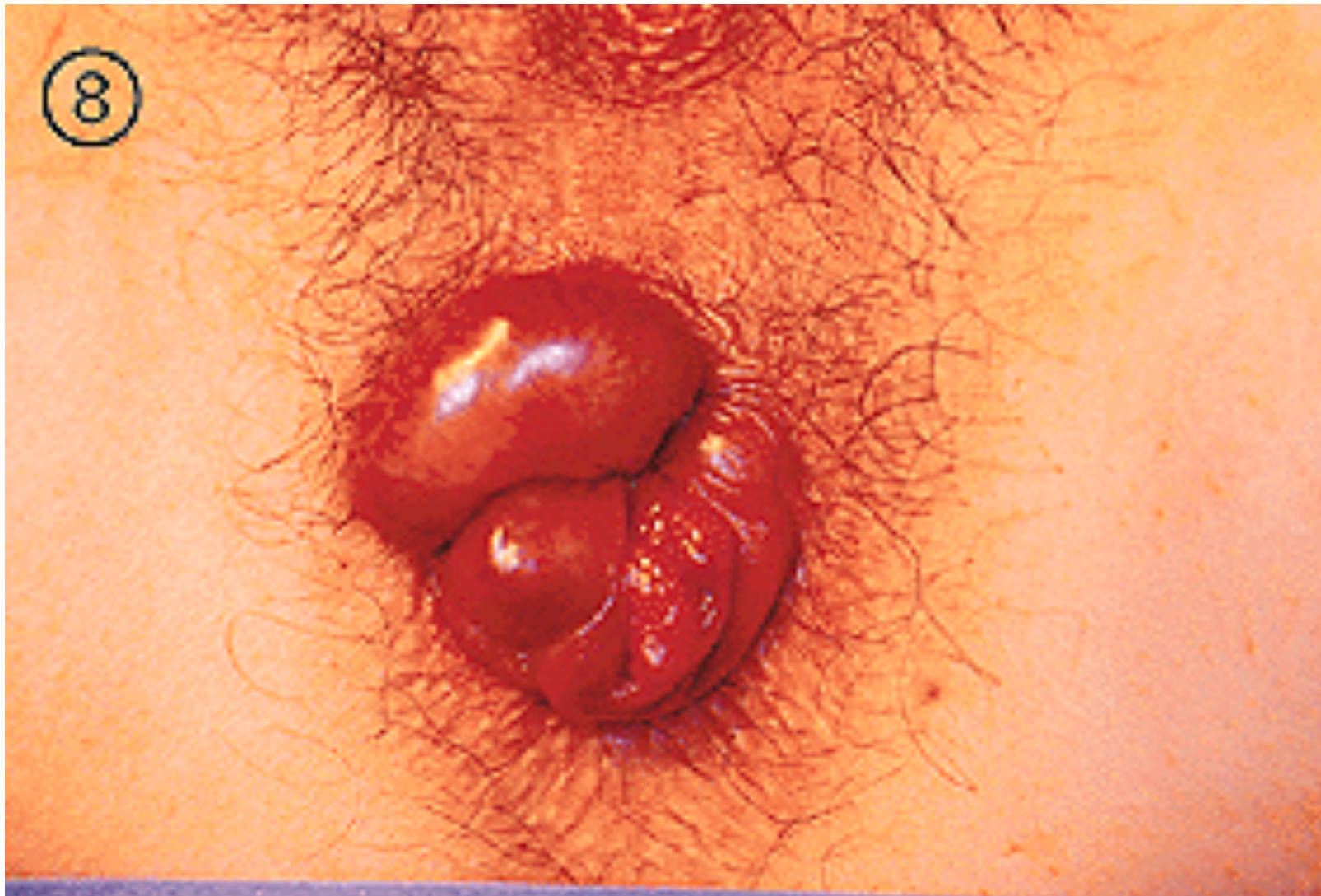Le diaphragme pelvien : projection



Cystocèle



Rectocèle



QCMS TIME ! :D

QCM 1 : A propos du périnée. Donner la (ou les) vraie(s) :

- A) Le périnée ou plancher pelvien est l'ensemble des parties molles qui ferment en bas le petit bassin
- B) Le périnée est délimité en 2 triangles : le triangle antérieur uro-génital et le triangle postérieur anal
- C) Le périnée a une forme losangique dont les sommets sont les 2 ischions, le coccyx et le pubis
- D) Le périnée est constitué d'éléments cutanés, la vulve et d'éléments musculaires, le diaphragme uro-génital
- E) Les propositions A, B, C et D sont fausses

QCM 1 : A propos du périnée. Donner la (ou les) vraie(s) :

- A) Le périnée ou plancher pelvien est l'ensemble des parties molles qui ferment en bas le petit bassin
- B) Le périnée est délimité en 2 triangles : le triangle antérieur uro-génital et le triangle postérieur anal
- C) Le périnée a une forme losangique dont les sommets sont les 2 ischions, le coccyx et le pubis
- D) Le périnée est constitué d'éléments cutanés, la vulve et d'éléments musculaires, le diaphragme uro-génital
- E) Les propositions A, B, C et D sont fausses

Réponses : ABCD

QCM 2 : Cause à effet

Les corps érectiles de la femme, composés du clitoris et des bulbes vestibulaires sont enveloppés par le fascia des corps érectiles

Car

Le fascia des corps érectiles est plus épais au niveau des piliers du clitoris qu'au niveau du gland, pour garder une certaine sensibilité

QCM 2 : Cause à effet

Les corps érectiles de la femme, composés du clitoris et du (ou des) bulbe(s) vestibulaire(s) sont enveloppés par le fascia des corps érectiles

Car

Le fascia des corps érectiles est plus épais au niveau des piliers du clitoris qu'au niveau du gland, pour garder une certaine sensibilité

Réponse : B, les 2 items sont vrais mais non liés

QCM 3 : A propos du diaphragme pelvien et de son fascia, donner la (ou les) vraie(s) :

- A) Le diaphragme pelvien a la forme d'un cône à base supérieure et est constitué de 2 muscles : le levator ani et le coccygien
- B) Le muscle levator ani possède 2 faisceaux musculaires : l'ilio-coccygien dit élévateur et le pubo-coccygien dit sphinctérien
- C) Les 2 contingents du levator ani sont dans un plan oblique en bas et en dehors
- D) Le fascia pelvien inférieur est épais et possède 4 renforcements à partir de l'épine ischiatique : pubien, obturateur, ischiatique et spino-sacré
- E) Les propositions A,B,C et D sont fausses

QCM 3 : A propos du diaphragme pelvien et de son fascia, donner la (ou les) vraie(s) :

- A) Le diaphragme pelvien a la forme d'un cône à base supérieure et est constitué de 2 muscles : le levator ani et le coccygien
- B) Le muscle levator ani possède 2 faisceaux musculaires : l'ilio-coccygien dit élévateur et le pubo-coccygien dit sphinctérien
- C) Les 2 contingents du levator ani sont dans un plan oblique en bas et en dehors
- D) Le fascia pelvien inférieur est épais et possède 4 renforcements à partir de l'épine ischiatique : pubien, obturateur, ischiatique et spino-sacré
- E) Les propositions A,B,C et D sont fausses

Réponse : A

B : C'est l'inverse

C : Ils sont obliques en bas et en dedans

D: C'est vrai pour le fascia pelvien supérieur

QCM 4 : Concernant le diaphragme périnéal (uro-génital), donner la (ou les) vraie(s) :

- A) Le muscle grand fessier se trouve dans le triangle postérieur du diaphragme uro-génital
- B) Le noyau central fibreux du périnée (=NCFP) est la clé de voûte de la statique du périnée, il empêche la descente d'organes
- C) Les muscles transverses du périnée sont tendus entre l'ischion et le NCFP
- D) Dans le triangle antérieur du diaphragme périnéal, on trouve des muscles en cornets, lisses à contraction volontaire qui favorisent l'intumescence des corps érectiles
- E) Les propositions A,B,C et D sont fausses

QCM 4 : Concernant le diaphragme périnéal (uro-génital), donner la (ou les) vraie(s) :

A) Le muscle grand fessier se trouve dans le triangle postérieur du diaphragme uro-génital

B) Le noyau central fibreux du périnée (=NCFP) est la clé de voûte de la statique du périnée, il empêche la descente d'organes

C) Les muscles transverses du périnée sont tendus entre l'ischion et le NCFP

D) Dans le triangle antérieur du diaphragme périnéal, on trouve des muscles en cornets, lisses à contraction volontaire qui favorisent l'intumescence des corps érectiles

E) Les propositions A,B,C et D sont fausses

Réponses : BC

A : Le muscle grand fessier n'appartient pas au diaphragme uro-génital !

D : Ces muscles sont striés +++

Fiiin du cours 2 !