



# LE DIAPHRAGME PELVIEN

Le diaphragme pelvien est une nappe musculaire en forme de cône à base supérieure, totalement circulaire en vue inférieure, constitué de 2 muscles (*striés squelettiques à contraction volontaire, innervés par le plexus sacré*) :

- Le **muscle levator ani** (=LA)
- Le **muscle coccygien**

Les **3 fonctions** du diaphragme pelvien :

- Soutient des organes pelviens
- Permet la manœuvre de Valsalva (*mettre en hyperpression l'abdomen pour soulager le rachis*)
- Rôle sphinctérien sur le rectum (*permet la plicature donc la continence*)

**Le muscle Coccygien** : petit muscle, tendu entre l'ischion, le sacrum et le coccyx, repose sur le ligament sacro-épineux, innervé par le **plexus sacré**

**Le muscle Levator Ani (= muscle élévateur de l'anus)** : tendu entre le pubis, le fascia de l'obturateur interne, l'ischion d'une part et le raphé ano-coccygien, le sphincter strié du rectum, le NFCP, et la fente uro-génitale d'autre part. Il est constitué de 2 faisceaux musculaires :

\* **Faisceaux pubo-coccygien** : élévateur

Part du pubis, s'insère sur le vagin, le NFCP, le sphincter externe du rectum et le raphé ano-coccygien

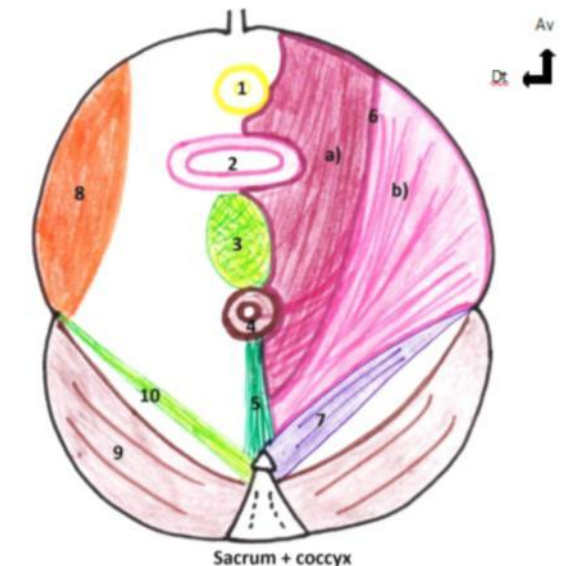
- \* **Faisceaux ilio-coccygien** : **sphinctérien** CAR sa contraction augmente la plicature du cap anal ce qui permet la continence. Part du pubis, s'insère sur le fascia du muscle obturateur interne, sur l'ischion, sur le **sphincter externe du rectum (+++)** et sur le raphé ano-coccygien jusqu'au coccyx

**-> Les fibres pubo-coccygiennes et ilio-coccygiennes s'interpénètrent +++**

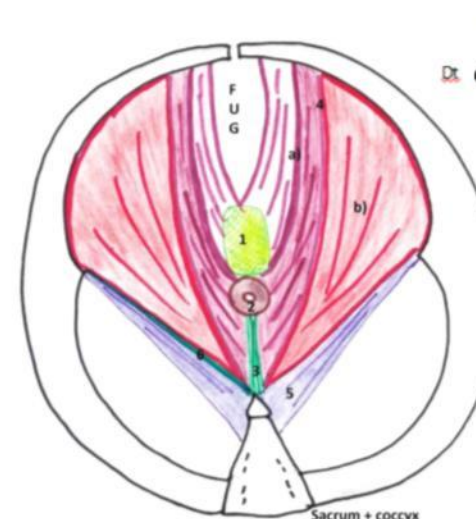
**Le muscle Piriforme** : n'appartient pas au diaphragme pelvien !! Délimite le canal sus et sous-piriformique.

## Schéma n°11 : Le diaphragme pelvien - Vue inférieure

1. Sphincter strié de l'urètre
  2. Vagin
  3. Noyau fibreux central du périnée
  4. Sphincter strié de l'anus
  5. Raphé (= ligament) ano-coccygien
- Diaphragme pelvien :**
6. Muscle Levator Ani
    - a) Faisceau (=muscle) pubo-coccygien
    - b) Faisceau (=muscle) ilio-coccygien
  7. Muscle coccygien
  8. Muscle obturateur interne
  9. Muscle pyriforme (= pyramidal)
  10. Ligament sacro-épineux



Vue inférieure du diaphragme pelvien



## Schéma n°12 : Le diaphragme pelvien - Vue inférieure (mais on coupe + bas que le n°11)

1. Noyau fibreux central du périnée
2. Sphincter strié de l'anus
3. Raphé (= ligament) ano-coccygien

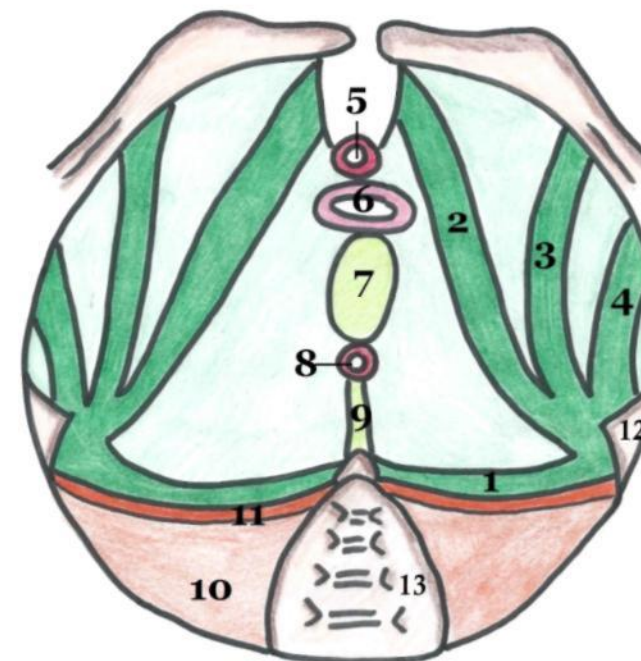
### Diaphragme pelvien :

4. Muscle Levator Ani
  - a) Faisceau (=muscle) pubo-coccygien
  - b) Faisceau (=muscle) ilio-coccygien
5. Muscle coccygien
6. Renforcement du fascia pelvien inférieure au niveau du ligament sacro-épineux

## Le fascia du diaphragme pelvien

Le diaphragme pelvien soutient toute la filière uro-génitale et rectale, il est donc renforcé par le **fascia pelvien** qui est constitué de deux feuillets :

- **Fascia pelvien supérieur = fascia élévateur de l'anus**  
Tapisse la face supérieure du *muscle levator ani*, du *muscle coccygien* et du *piriforme*. Il est assez **épais** et c'est sur ce fascia que repose tous les viscères de la cavité abdominale, mais aussi la vessie, le vagin, les ovaires ...  
Il possède 4 renforcements à partir de l'épine ischiatique :
  - **Epaississement pubien**
  - **Epaississement obturateur**
  - **Epaississement ischiatique**
  - **Epaississement spino-sacré**
- **Fascia pelvien inférieur**  
Extrêmement **grêle** sauf au niveau du ligament sacro-épineux



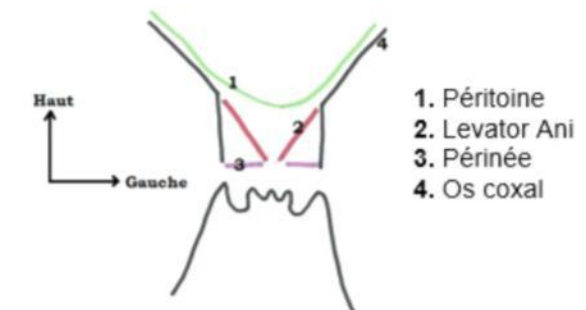
1. Epaississement spino-sacré
2. Epaississement pubien
3. Epaississement obturateur
4. Epaississement ischiatique
5. Sphincter strié de l'urètre
6. Vagin
7. Noyau fibreux central du périnée
8. Sphincter strié de l'anus
9. Raphé/ligament ano-coccygien
10. Muscle piriforme
11. Fascia du piriforme
12. Epine ischiatique
13. Sacrum

Vue inférieure du  
feuillet supérieur du  
fascia pelvien

*Je vous laisse cette dernière partie que le prof n'a pas fais l'année dernière mais les années antérieures. Lisez-la quand même on ne sait jamais, sur un malentendu ça peut retomber ;) Et puis ça permet de mieux comprendre la représentation dans l'espace du diaphragme pelvien :)*

### La projection cutanée du diaphragme pelvien :

Les 2 contingents du levator ani sont dans un plan oblique **en bas / en dedans** et leur face supérieur regarde **en haut / en dedans** → il a la forme d'un entonnoir sur lequel vont reposer les organes pelviens



1. Péritoine
2. Levator Ani
3. Périnée
4. Os coxal

### 🔪 Minute patho' :

Le LA c'est le muscle principal du diaphragme pelvien → c'est sur lui que repose toute la cavité abdominale donc en cas d'affaiblissement (vie sexuelle trop agitée (haha), accouchements,...) du LA il apparaît des descentes d'organes :

- ♥ **Cystocèle** : la vessie glisse et apparaît à travers la vulve
- ♥ **Hystérocèle** : l'utérus glisse dans le vagin et apparaît à travers la vulve
- ♥ **Colpocèle** : le col de l'utérus glisse dans le vagin et apparaît à travers la vulve
- ♥ **Rectocèle** : le rectum glisse et se retourne à l'extérieur du périnée