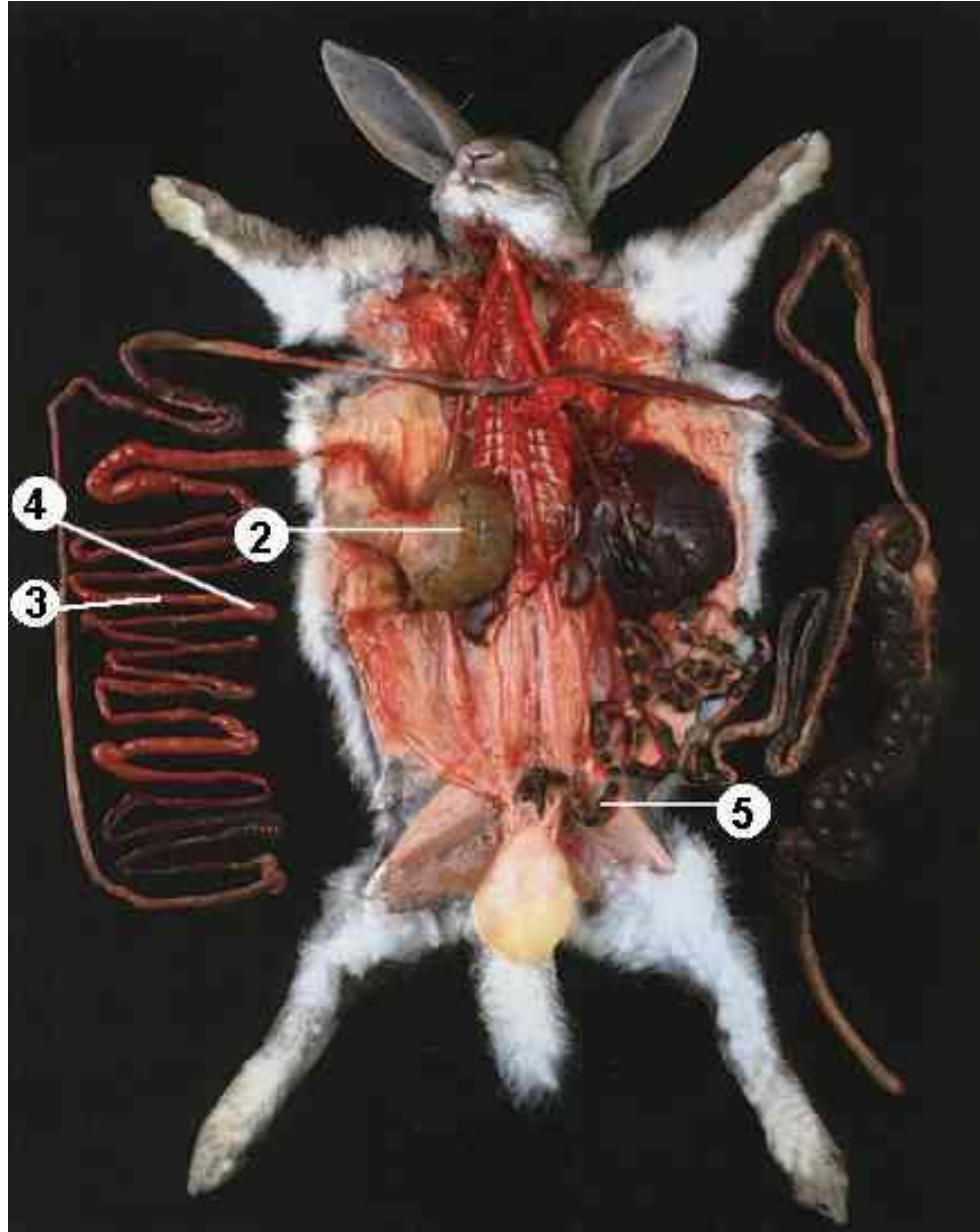


APPAREIL DIGESTIF

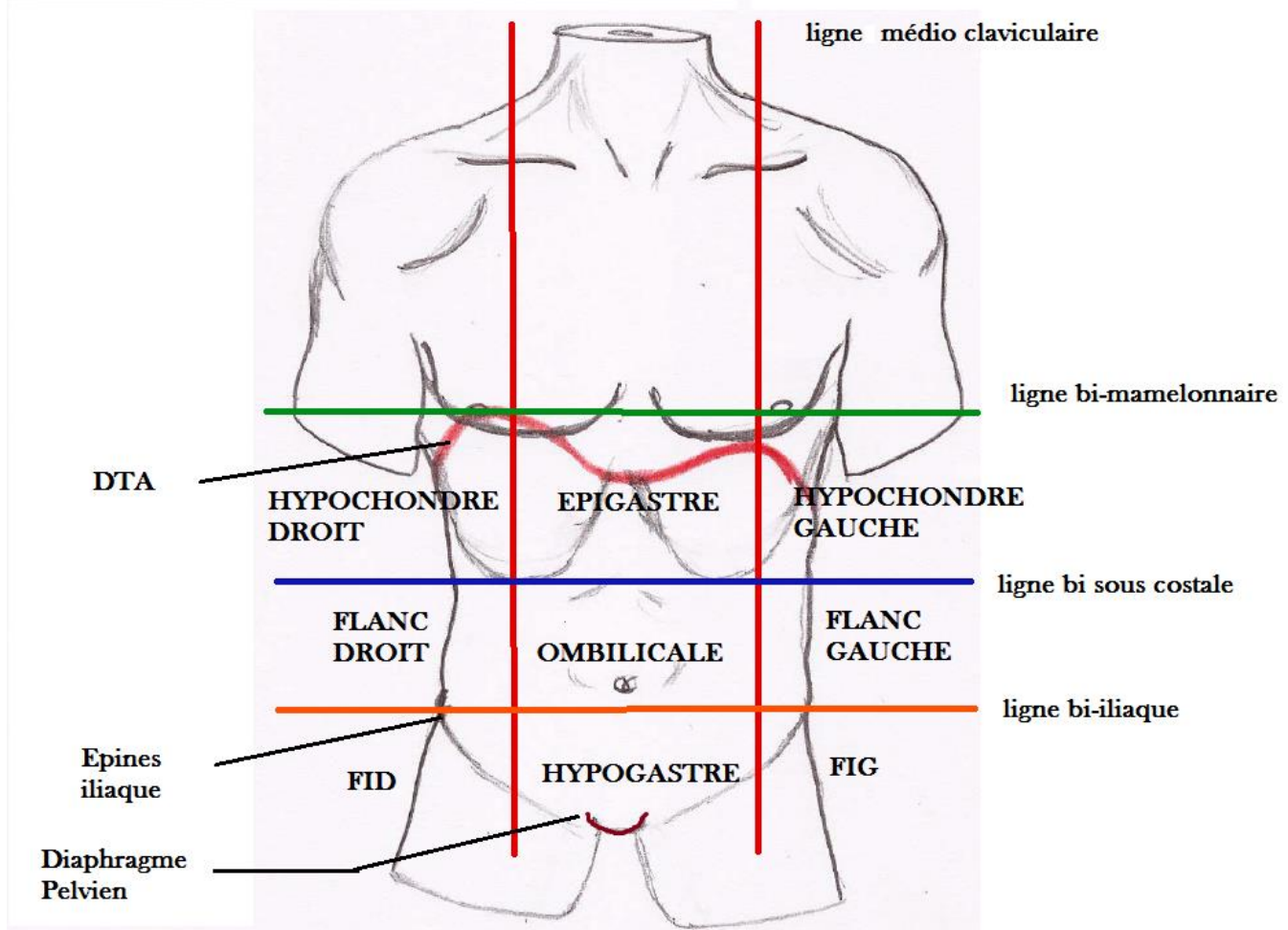


**La Communauté de l'anat – BOB
2015 – 2016**

Le Tutorat est Gratuit, Toute Reproduction est Interdite



Topographie du Tronc _ Anatomie de Surface



Le Tronc est divisé en **deux cavités** par le **diaphragme thoraco-abdominal (DTA)**

- **La Cavité Thoracique** = Thorax
- **La Cavité Abdominale** = Abdomen

Le **DTA** est le muscle de la Respiration, il a la forme de 2 **coupoles asymétriques**

- Coupole droite : Moulée sur le foie, passe en regard du Mamelon droit (4^{ème} espace inter-costal droit)
- Coupole gauche : Plus basse, passe **sous** le mamelon gauche (5^{ème} EICG)

La cavité Abdominale est fermée en bas par le **Diaphragme pelvien**, partie musculaire contenant tous les émonctoires (organes permettant l'évacuation des déchets)

On divise aussi le Tronc en **9 cadrans anatomique** par des lignes imaginaire

- **Les lignes médio-claviculaire** : passent par le milieu des clavicules. Les mamelons se trouvent en dehors de ces lignes.
- **La ligne bi mamelonnaire** : passe par les 2 mamelons
- **La ligne bi sous-costale** : passe par le bord inférieur des côtes
- **La ligne bi iliaque** : passe par les épineuses iliaques antéro supérieures (EIAS)

(Ce sont ces cadrans que le médecin examine quand il palpe votre ventre)

On retrouve alors **4 étages** au niveau du Tronc :

- **Etage Thoracique** : au-dessus de la **ligne bi mamelonnaire** (cœur, poumon, trachée, œsophage...)
- **Etage Thoraco-abdominal** : entre les **lignes bi mamelonnaire** et **bi sous-costale** (Foie, estomac, rate, plus une partie du cœur et des poumons)
- **Etage Abdominal** : entre les **lignes bi sous-costale** et **bi iliaque** (colon, intestin grele)
- **Etage Pelvien** : entre **la ligne bi iliaque** et le **diaphragme pelvien** (caecum, colon sigmoïde, vessie, rectum, organes génitaux...)

/!\ Ne pas confondre les étages (délimités par les lignes imaginaires) et les cavités anatomiques réelles (délimités par le DTA)

Patho : Une plaie pénétrante (ex : arme blanche) au niveau Thoraco-Abdominal peut entraîner des lésions supra ou infra Diaphragmatique

On repère alors 2 points clinique ++++

- Le Point de Murphy (point vésiculaire) : Entre le bord Droit, des muscles grands droits (abdo) droit et le bord inférieur droit des côtes => Vésicule Biliaire	- Le Point de Mc Burney : A la jonction entre le 1/3 Externe et les 2/3 interne du segment entre l'EIAS Dte et le nombril => Appendice (en position modale) ou ovaires
--	--

Pathos :

- **Signe de Murphy :** douleur à la palpation en regard du point de Murphy (colique hépatique, cholécystite...)
- **Une douleur en regard du point de Mc Burney** permet de suspecter une appendicite, ou une salpingite (inflammation des trompes)

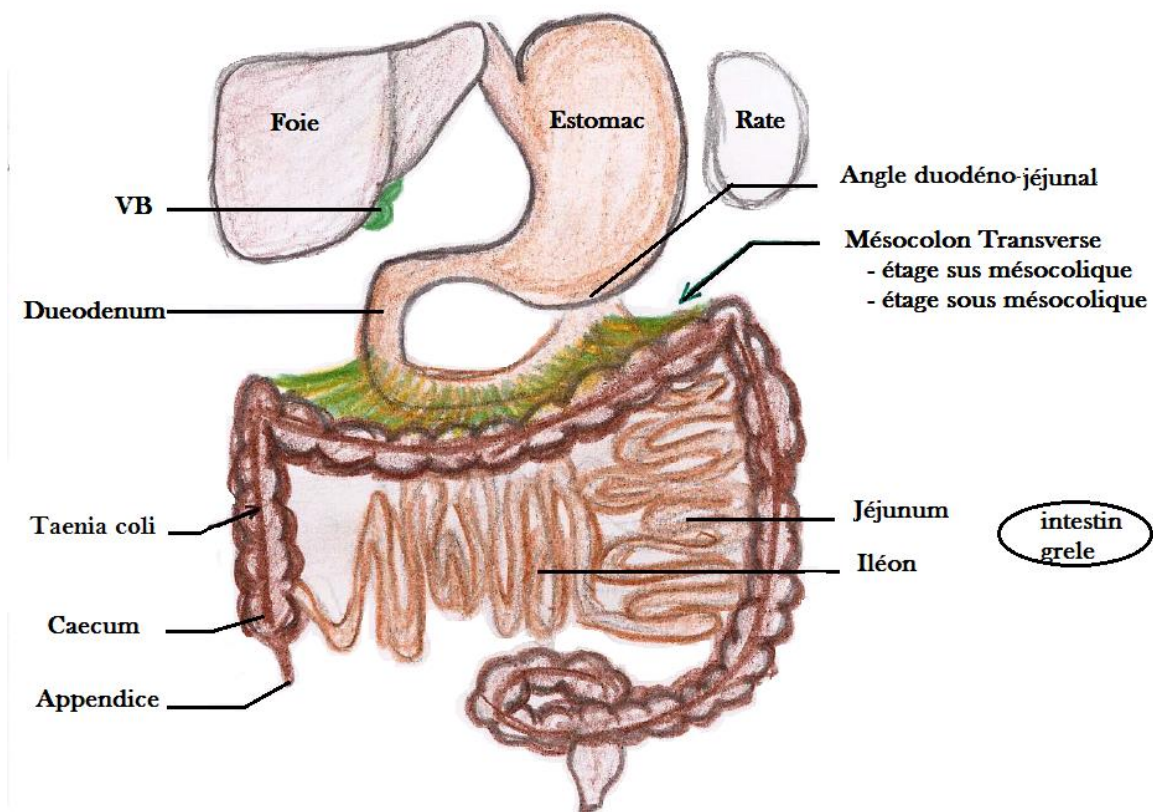
ATTENTION :

Lorsqu'on examine les cadrans de l'abdomen, les organes thoraco-abdominaux, dont le **FOIE** et la **RATE** ne sont physiologiquement pas palpable car ils se trouvent sous les côtes.

On peut quelque fois les palper en cas de pathologie induisant :

- Une hépatomégalie (augmentation du volume du foie)
- Une splénomégalie (augmentation du volume de la rate) en plaçant le patient en décubitus droit

Ouverture sur la cavité abdominale



Généralité sur le tractus digestif :

Délimitation : De la **cavité orale** -> à l'**anus**

- l'œsophage fait suite au Pharynx, et est composé de **3 parties** :

Cervicale : pharynx → incisure jugulaire du sternum

Thoracique : incisure jugulaire → DTA

Abdominale : DTA → estomac

Le **duodénum** fait suite à l'estomac, est relié au colon transverse par le **mésocolon transverse**

- Permet une certaine fixité avec le colon transverse
- Sépare la cavité abdominale en deux étages supra et infra mésocolique

- **Etage SUS/Supra-mésocolique** : Au-dessus du colon transverse, contient l'estomac, le foie et la rate
- **Etage SOUS/Infra-mésocolique** : En dessous du colon transverse, contient les différents colons (ascendant, descendant, sigmoïde), l'intestin grêle

L'**intestin grêle** fait suite au duodénum. Fait entre **3 et 5m**

- **Jéjunum** : est formé de anses plutôt horizontales
- **Iléon** : est formé de anses plutôt verticales

Le **colon** fait suite à l'IG après la jonction iléo-caecale. Aspect **bosselé** = **haustrations coliques**.

- **Colon droit** = **colon ascendant**
- **Colon gauche** = **colon descendant** = **lombo-iliaque**
- **Colon transverse**, assez libre
- **Colon sigmoïde**, forme de verre / corne inversé

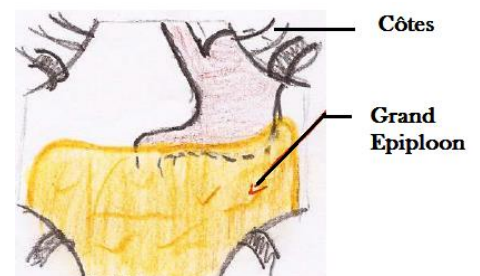Rectum, La forme dépend de son remplissage. Formé de 2 parties :

- **Ampoule rectale**, stockage des matières fécales en attendant leur émission
- **Canal anal ou rectum périnéal**

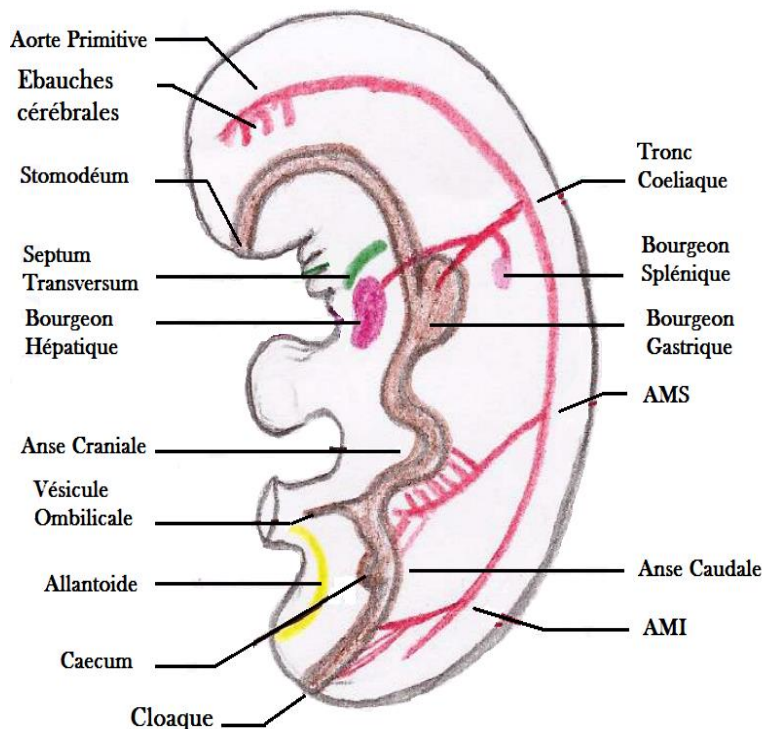
Rate = **organe lymphoïde**. On **peut la retirer** lorsque l'on a des problèmes hémorragiques, c'est le **principal organe atteint lors des traumatismes abdominaux**.

Grand épiploon (grand omentum)

- Vaste nappe graisseuse qui recouvre les viscères
- Structure péritonéale dérivant de différents feuillets embryologiques
- Appendu à la grande courbure de l'estomac comme un tablier. Repose sur le colon transverse et recouvre l'ensemble des viscères sous-mésocolique.
- Il est mobile dans la cavité abdominale
- Il a une capacité de cloisonnement des infections abdominales et immunitaire avec une possibilité de mobilisation spontanée. (*Il se déplace et vient colmater le site infectieux*)
- L'estomac est masqué en partie par les côtes (hypochondre gauche)



EMBRYOLOGIE DU TUBE DIGESTIF _ COUPE SAGITALE D'UN FŒTUS



Embryon de 4 semaines, forme de **haricot**.

Le Tube Digestif Primitif, est initialement dans un **plan sagittal, tout est aligné**.

* **Stomodéum** = Bouche Primitive

* **Septum Transversum** = Futur Diaphragme (au-dessus du foie)

NB : C'est parce qu'il se trouve embryologiquement au niveau des arcs branchiaux, en regard des vertèbres cervicales, qu'il sera par la suite innervé par C4 (nerf phrénique)

* **AMS/AMI** = Artère mésentérique Supérieure / Inférieure

* **Cloaque** = zone de fusion des voies digestives et urinaire, donnera le futur anus.

L'Anse Intestinale Primitive se compose de deux branches :

- ✓ **Branche Crâniale** qui donnera l'Intestin Grêle : **Le jéjunum et une grande partie de l'iléon**.
- ✓ **Branche Caudale** qui donnera la **fin de l'iléon**, le **caecum**, le **colon ascendant** et la **1/2 droite du colon transverse**.

L'Intestin Terminal donnera la **partie gauche du colon transverse, le colon descendant et le colon sigmoïde**

Point Vasculaire :

L'ensemble de l'embryon est vascularisé par **l'ébauche de l'aorte primitive**.

Sur la **face dorsale** de l'embryon, En arrière du tube digestif, va donner plusieurs ébauches (*branches*).

- Le **Tronc Coeliaque**, en arrière des arcs branchiaux, donne l'artère gastrique gauche, l'artère hépatique et l'artère splénique
- **L'Artère Mésentérique Supérieure**, se projette dans l'axe de la vésicule ombilicale, alimente l'Anse intestinale primitive
- **L'Artère Mésentérique Inférieure** qui alimente l'intestin terminal

Coupes transversales d'un fœtus de 4 semaines _ étage sus-mésocolique

La cavité abdominale est tapissée par le **péritoine pariétal**, qui se poursuit en avant par le **péritoine viscéral** qui tapisse les organes. Entre lesquels se trouve la cavité péritonéale (dérivée de l'épithélium de la cavité coelomique)

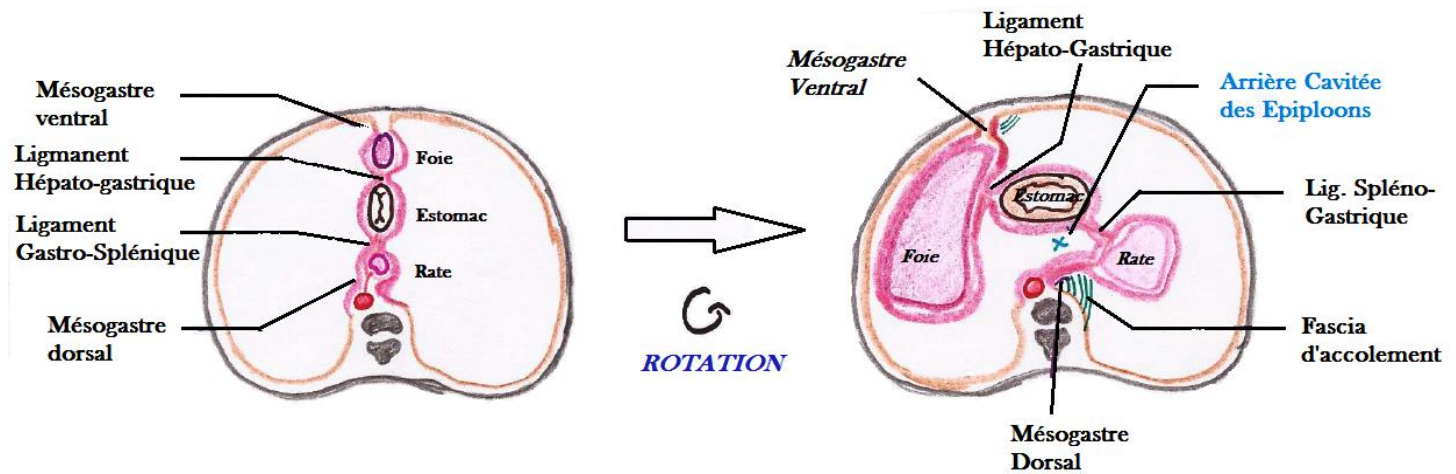
- ✓ **Méso** : Accolement de 2 feuillets de péritoine viscéral. En continuité avec le feuillet pariétal, il unie les viscères à la paroi abdominale.
- ✓ **Ligament** : Accolement de 2 feuillets de péritoine viscéral, entre 2 viscères
- ✓ **Fascia d'accolement** : Accolement d'un méso au péritoine Pariétal

C'est dans l'accolement de ces feuillets que passent les nerfs et les vaisseaux qui vascularisent les organes



Lors du 2ème mois de gestation l'embryon, l'étage gastrique évolue suite à certains événements majeurs permettant la mise en place des organes.

→ Etage gastrique avant / après rotation



On observe une rotation à cet étage autour d'un **axe cranio-caudal** : **LES ORGANES SE FRONTALISENT**

- Le Foie se développe considérablement et migre dans l'hypochondre droit
- L'estomac grossit, tourne sur lui-même en passant d'un plan sagittal à frontal
- La rate se développe et migre vers l'hypochondre gauche + apparition de la glande pancréatique
- Evolution du récessus rétro-gastrique en **bourse Omentale (= arrière cavité des épiploons)** c'est une évagination du péritoine, en arrière de l'estomac.
- Les feuillets péritonéaux accompagnent l'ensemble et **L'Aorte, les vertèbres et les reins ne bougent pas**

Plusieurs types de méso :

- **Mésogastre** : Au niveau de l'estomac. Il en existe un ventral et un dorsal => remplacés par les ligaments après la rotation
- **Mésentère** : Au niveau de l'intestin grêle
- **Mésocolon** : Au niveau du colon

+ Lors de la Rotation, les meso peuvent s'accoler au péritoine pariétal formant des Fascia d'accolement.

Patho : Le Situs Inversus

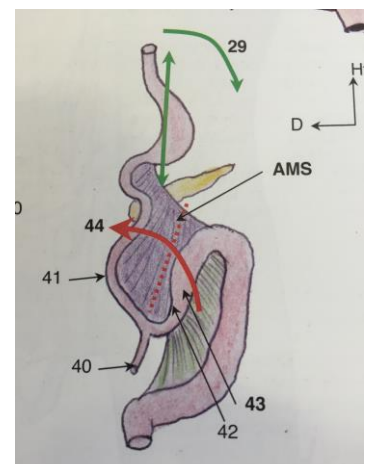
- **La Rotation se fait dans l'autre sens (le foie est à gauche, la rate à droite etc)**

Coupe frontale et rotation de l'étage infra-mésocolique

Au niveau de l'intestin primitif on distingue :

- Une branche crâniale (41)
 - Une branche caudale (42), qui comporte le bourgeon caecal (43)
 - Et entre les deux, le canal vitellin (40)
- ⇒ **L'AMS est au centre et donne de nombreuses branches disposées en peigne fin autour de l'anse intestinale**

**La rotation a lieu AUTOUR de l'AMS
3x 90° dans le sens ANTI-HORRAIRE**



→ Schéma de la rotation de l'anse intestinale IVE autour de l'AMS

=> Mal-rotation de 180°

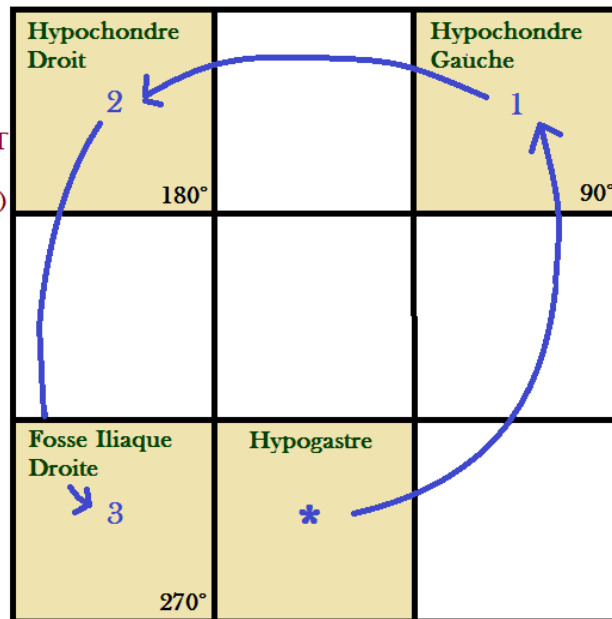
* Caecum en position sous hépatique

/! Grave ***

* Mésentère commun INCOMPLET

* Bride de Ladd (cause d'occlusion intestinale congénitale et de nécrose)

NB: Avant une opération ou en cas de doutes sur l'emplacement du caecum... on peut faire une coelioscopie pour vérifier sa position



=> Une seule rotation de 90°

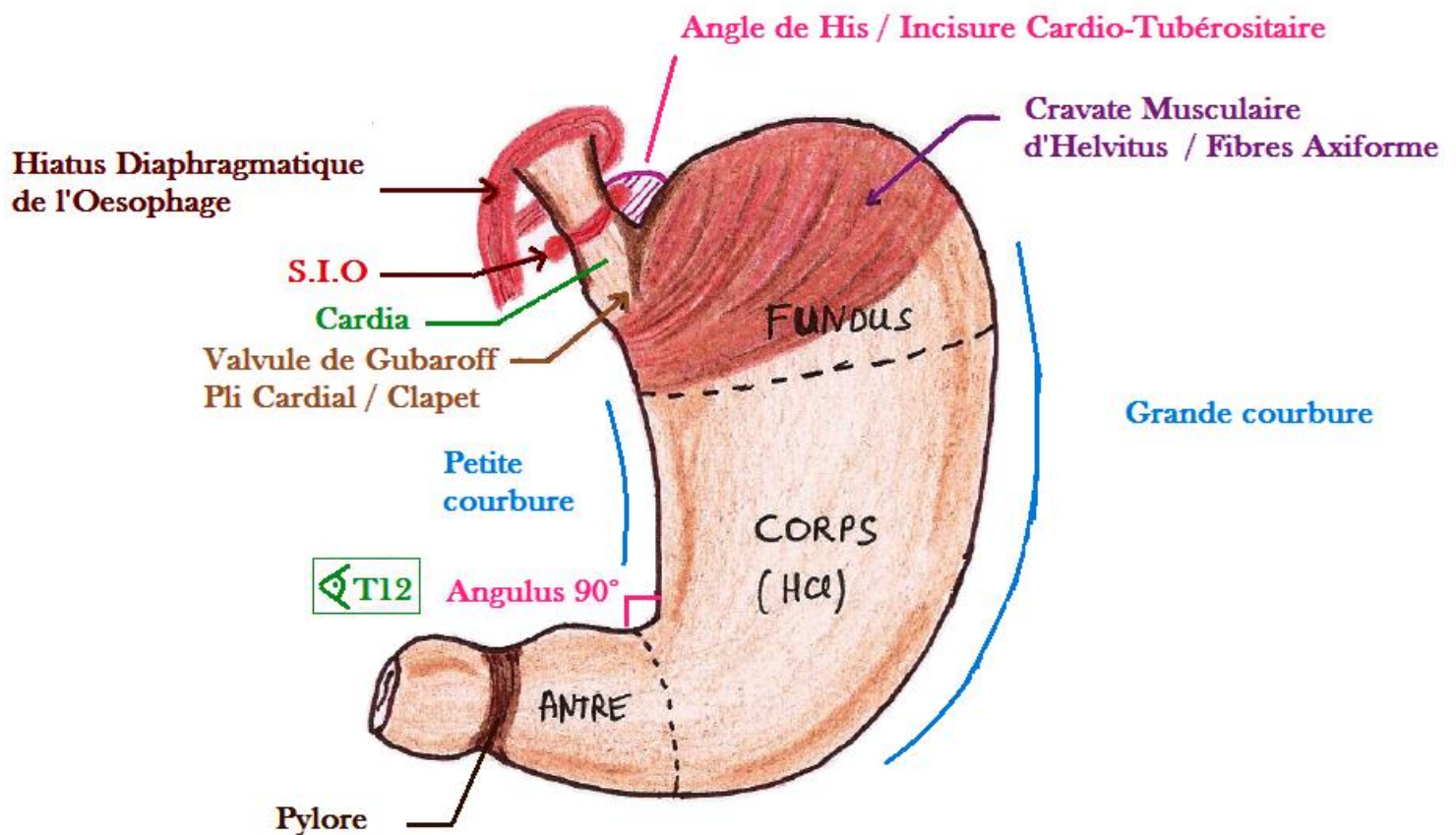
* Colon à gauche / IG à droite

* Mésentère commun COMPLET

/! non pathologique, douleur de l'appendicite dans l'HC gauche

=> Hyper-rotation de 90°
(possible, mais sans grande importance pathologique)

L'Estomac



L'estomac est dans un **plan frontal**. On lui décrit une face ventrale, dorsale et deux bords droit et gauche.

Une fois ingéré, les aliments vont passer dans différentes structures anatomiques, dans l'abdomen le TD est constitué par :

- ✓ L'Œsophage Abdominal (4-5cm) / **oblique**, dirigé EN BAS et A GAUCHE. Traverse le DTA en **T10** et se jette dans l'estomac au niveau du **Cardia**.
- ✓ La région du **cardia** est à la jonction Oeso-Gastrique / jonction cardio-tubérositaire.
- ✓ Le **fundus** = poche à air
- ✓ Le **Corps** où la muqueuse gastrique sécrète de l'HCl (pH < 4) => transformation des aliments en **chyMe**
- ✓ L'**antre gastrique** dont la petite courbure présente l'**angulus gastrique** (90°) en regard de la vertèbre T12
- ✓ Le **Pylore** est à la jonction entre l'Antre et le duodénum :
 - **Epaississement** du muscle lisse de l'estomac. Ne laisse pas passer des aliments > 1mm
 - **Visible macroscopiquement et Palpable**

Patho : Chez certains bébés (de 4 à 6 semaines), on peut retrouver une hypertrophie bénigne du pylore (raison inconnue). Il n'y a donc plus de relaxation. Plus aucuns aliments ne passent dans le TD, l'enfant enchaîne les vomissements alimentaires, on observe un casse de sa courbe de poids. Généralement en moins d'une semaine l'enfant est orienté vers un chirurgien qui sectionnera les muscles.

Ensuite le tractus digestif se continue par le duodénum, l'intestin grêle, le colon, le rectum et l'anus.

Le TD est une cavité virtuelle, qui se remplit avec de l'air, des aliments et du liquide. Il se collabe lorsqu'il est vide

L'estomac comporte une partie verticale (fundus et corps) et une partie horizontale (antre et pylore)

Il comporte aussi 2 bords permettant certaines insertions :

- ➔ **Grande courbure** : est appendu le **grand omentum/épiploon** , **ligament (épiploon) gastro-colique** et **Ligament (épiploon) gastro-splénique**
- ➔ **Petite courbure** : est appendu le **petit omentum/épiploon = ligament gastro-hépatique**

L'estomac est le lieu de la première digestion chimique des aliments (pH = 3)

Au niveau du **cardia** plusieurs caractéristiques anatomiques permettent au contenu acide de l'estomac de ne pas remonter vers l'œsophage, ce sont les **facteurs de continence gastrique**. Il y en a 5 ++++

- ♣ **L'incisure cardio-tubérositaire / angle de His** ➔ Angle aigu entre la grosse tubérosité (Fundus) et le bord gauche de l'œsophage abdominal.
- ♣ **Pli cardial / valvule de Gubarov** ➔ La muqueuse forme un repli valvulaire qui fait clapet sur l'œsophage lorsque l'estomac est plein.
- ♣ **Sphincter Inférieur de l'œsophage (SIO)** ➔ **Epaississement de la musculature circulaire, permettant de resserrer l'œsophage**
- ♣ **Cravate musculaire d'Helvétius** ➔ fibres arciforme : obliques, transversales et profondes. Epaississement de la musculature intrinsèque. Renforcement de la musculature gastrique.
- ♣ **Hiatus Œsophagien** ➔ En regard de **T10**, Piliers musculaires formant un lasso autour de l'œsophage permettant de maintenir la position intra-abdominale et de resserrer l'œsophage.

La position intra-abdominale ➔ En **pression positive** contrairement à la cavité thoracique où la respiration entraine des pressions plutôt négatives. Ce n'est pas un facteur de continence anatomique mais un processus physiologique.

Patho :

- Lorsque ces systèmes sont pris à défaut il y a une tendance au **Reflux Gastro Œsophagien (RGO) = Pyrosis**
Sensation de brûlure rétro sternale.
- Lors de vomissements, il y a expectoration de sucs gastriques (acides). Ils ont une couleur jaune/blanc

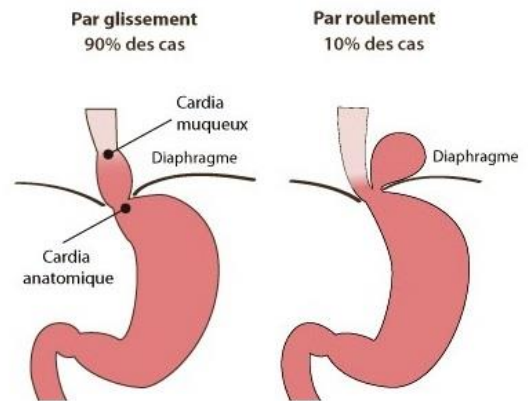
Les Hernies Hiatales :

L'estomac remonte dans le thorax en passant par le hiatus œsophagien.

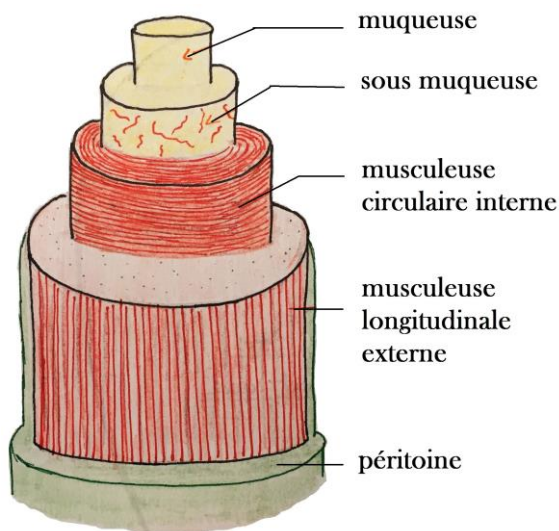
On peut retrouver 2 types de hernies :

- **Par glissement** : Ascension partielle de la jonction œsogastrique dans le thorax. Peu grave, cause moins d'anomalies que la hernie par roulement.
- **Par roulement** : Plus grave, peut induire des complications particulièrement chirurgicales. Responsable d'un reflux beaucoup plus important, voir même d'une nécrose de la partie de l'estomac ascensionnée dans le thorax.

Hernie hiatale



→ Constitution du Tube digestif

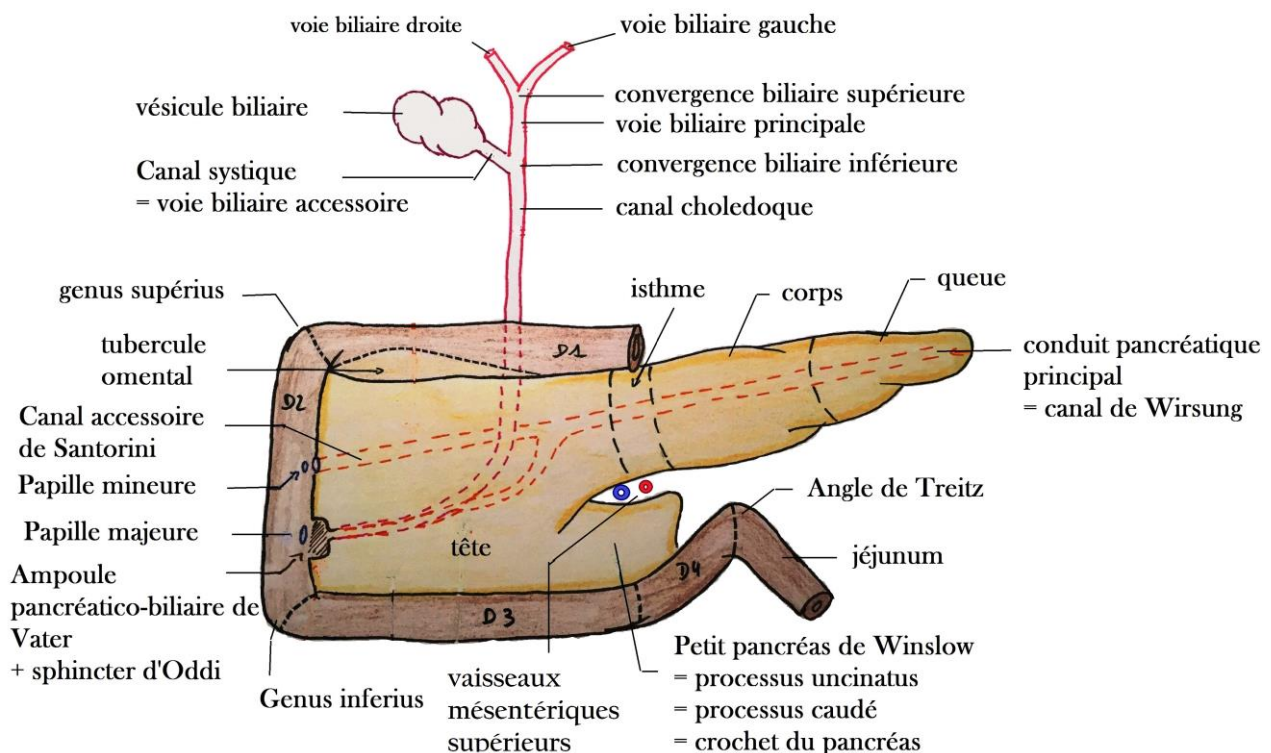


Le tube digestif (de l'œsophage au colon sigmoïde) a une constitution semblable avec :

- Une muqueuse
- Une sous muqueuse = contient les vaisseaux
- Une musculuse = 2 couches
 - * externe longitudinale
 - * interne circulaire
- ⚠ estomac : 3^{ème} couche plus interne oblique
- Une séreuse : le péritoine viscéral

Péristaltisme : ondes propulsives et réflexes effectuées par la musculuse, permettant l'avancée du bol alimentaire dans l'ensemble du TD

Carrefour bilio-duodéno-pancréatique



Le **duodéno-pancréas** est une région intimement liée et **rétro-péritonéale** (+++).

Le duodénum :

- Carrefour entre 3 voies de circulation = aliments / bile / suc pancréatique. Entoure le pancréas comme un pneu autour de sa gante
- Divisé en 4 segments :
 - ✓ **D1** (horizontal) en regard de L1, **D2** (verticale), **D3** (horizontale) en regard de L4, **D4** (oblique)
- Forme 3 angles :
 - ✓ **Génu supérieurs** : entre D1 et D2
 - ✓ **Génu inférieurs** : entre D2 et D3
 - ✓ **Angle de Treitz** = duodéno-jéjunal : entre D4 et le jéjunum qui lui fait suite.
En regard de **L2** / rattaché au ligament ou muscle de Treitz
Fonctionnement d'un **pseudo sphincter** (à cause du coté aigu de l'angle).

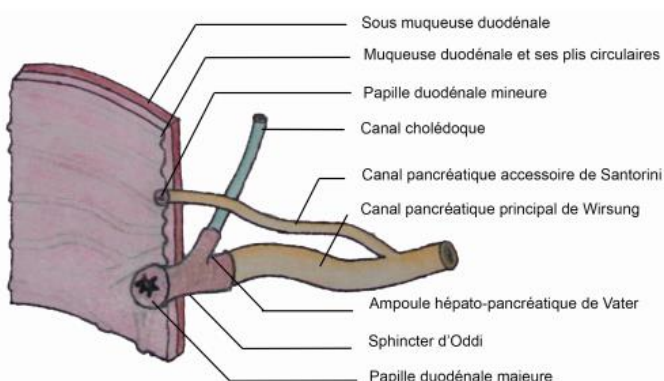
Patho : Lors d'un traumatisme abdominal fermé on peut avoir une **perforation sur les premières anses jéjunales** ou des problèmes d'**hyperpression**.

Le pancréas :

- Glande allongée, posé sur le rachis comme une feuille de chêne.
- Composé de 4 parties :
 - ✓ **La tête** : insérée dans le cadre duodénal. Comprend un **processus caudé**. Entre lesquels passent les artères et veines mésentériques supérieures.
 - ✓ **L'isthme / le corps / la queue** (au contact du hile splénique)

Patho : La rate est l'organe abdominal le plus fragile. En cas de traumatisme de l'abdomen, c'est l'organe qui est le plus à risque de saigner. S'il faut enlever la rate en urgence (**splénectomie**) il est possible de faire involontairement des plaies sur pancréas.

- Deux fonctions principales :
 - ✓ **Exocrine** : synthèse de **sucs pancréatiques** (couleur eau de roche, très clair) par les **acinis**
 - ✓ **Endocrine** : sécrète des hormones (cellules β = insuline, cellules α = glucagon...) régulation de la glycémie
- ⇒ L'écoulement du suc se fait par :
- ✕ **Le conduit principal de Wirsung** : né au niveau de la **queue**, se **coude** et s'abouche au niveau de la **papille majeure** sur la **face médiale de D2**
 - ✕ **Le conduit accessoire de Santorini** : se détache du **canal principal** pour s'aboucher dans la **papille mineure** elle aussi sur la **face médiale de D2**



* **Ampoule hépato-pancréatique de Vater** = union entre le conduit pancréatique principal et le canal cholédoque.

* **Sphincter d'Oddi** = renforcement musculaire.
→ Ceinture / cravate la région de l'ampoule
→ Evite le reflux des aliments vers les voies biliaires et pancréatiques

- ⇒ **Le suc pancréatique** = contient des enzymes inactives = **zymogènes**
- ✓ Déversé dans le duodénum au niveau de D2
 - ✓ Permet de continuer la digestion après activation des enzymes par la **bile** provenant du foie

Les voies biliaires :

- Le foie sécrète la **bile (couleur verdâtre)**, l'évacue par les **voies biliaires** et la stocke dans la **vésicule biliaire**

Vésicule biliaire = forme d'une **poire**.

- ✓ Accolée à la face inférieure du foie.
- ✓ Excrète la bile lorsque le bol alimentaire atteint le duodénum.

Le **conduit cystique** et la **voie biliaire principale** se réunissent au niveau de la **convergence biliaire inférieure** pour former le → **Canal Cholédoque**

Pathos du carrefour Duodéno-bilio-pancréatique :

☠ **Colique hépatique** : Douleur de l'hypochondre droit (Signe de Murphy)

- Mise en tension de la VB par migration d'un calcul dans le conduit cystique

☠ **Cholécystite** : Douleur + Fièvre

- Infection de la VB suite à un calcul qui bloque les voies biliaires

☠ **Angiocholite** : Douleur + Fièvre + ictère = Triade de Charcot

- Blocage des voies biliaires avec migration d'un calcul dans le canal cholédoque ou dans la convergence biliaire inférieure
- La bile ne peut plus s'écouler, elle passe dans le sang et colore les yeux et la peau en jaune → urgence thérapeutique car toute les voies s'infectent

Autres Pathos Abdo :

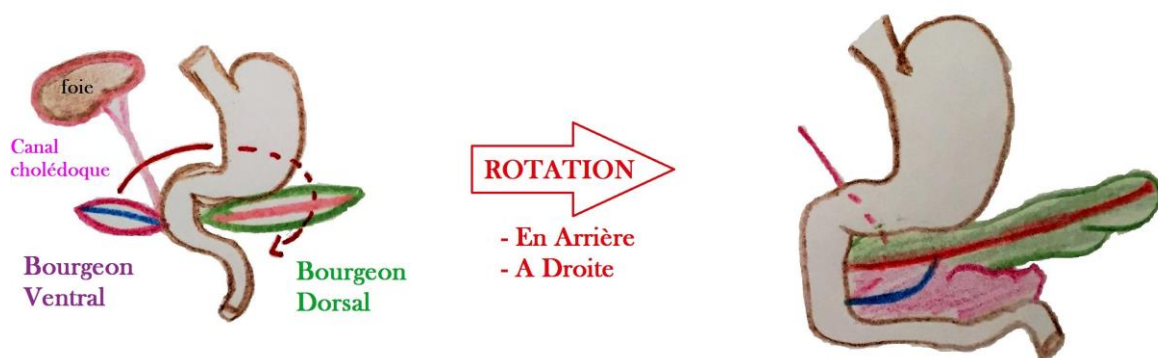
☠ **Colique néphrétique** : Mise en tension brutale de la capsule rénale.

- ♣ Douleurs comparées à celles de l'accouchement

En comparaison on dit que la colique néphrétique est frénétique alors que la colique hépatique est pathétique

☠ **Colite** : Inflammation du colon

Embryologie du Pancreas



Embryologiquement on a 2 pancréas :

- **Bourgeon ventral** : en avant du duodénum → va former la majorité de la tête et le processus caudé
- **Bourgeon dorsal** : en arrière du duodénum → va former le reste de la tête, le corps, l'isthme et la queue

Le bourgeon ventral accompagné des voies biliaires vont tourner autour de l'anse primitive pour fusionner avec le bourgeon dorsal. On observe aussi une fusion des canaux pancréatiques :

- **Canal principal** : Formé par la fusion des canaux des deux bourgeons, la partie **distale** (droite) provient du bourgeon ventral et la partie **proximale** (gauche) du bourgeon dorsal
- **Canal accessoire** : Formé uniquement par le canal du bourgeon dorsal.

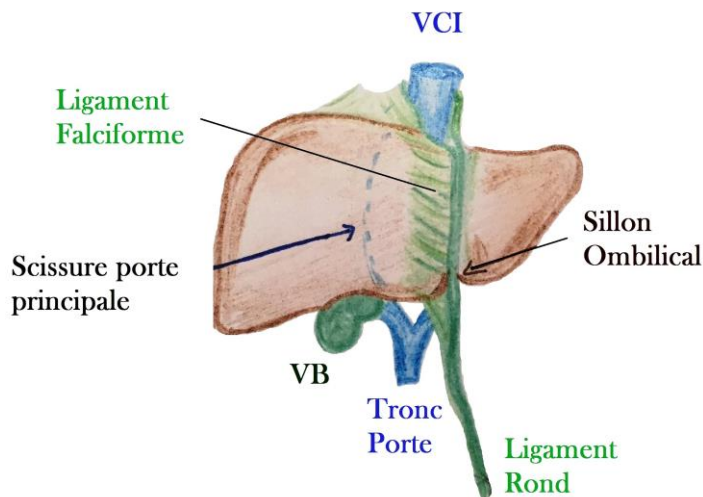
Le Foie

Généralités :

- Organe **thoraco-abdominal** de l'**hypocondre droit**
- Pèse environ 300g
- **Flèche hépatique** = distance gauche/droite, et haut/bas est respectivement de **18 et 15 cm**
- 3 faces : **Supérieure** (diaphragme), **inférieure** (VB) et **postérieure** (VCI, rein droit)

Fonctions principales du Foie :

- ✓ Synthèse de la bile
- ✓ Gestion du Glycogène
- ✓ Synthèse des facteurs de coagulation
- ✓ Epuration du sang

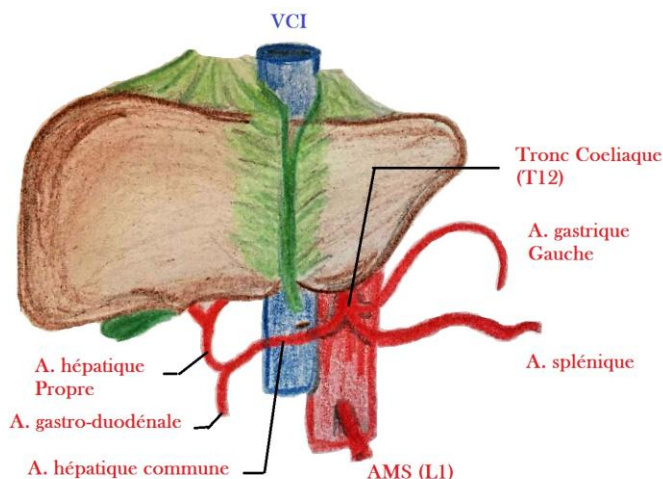


♣ **Ligament Falciforme** : entre la face antérieure du Foie et la paroi antérieure de l'abdomen.
+ Relie le Foie à la coupole droite diaphragmatique.

♣ **Ligament rond** : Prolonge le ligament falciforme jusqu'au nombril.
Résidu embryonnaire de la veine ombilicale gauche

♣ **Scissure portale droite (principale)** : du milieu de la fossette cystique jusqu'au bord droit de la VCI.
Ne correspond pas visuellement à une délimitation du foie, mais a son importance.

Vascularisation artérielle du foie



* **Tronc coeliaque** : Renflement de l'aorte, assure 1/3 de la vascu hépatique grâce à une triple vascularisation via :

♣ **Une artère splénique** : Trajet sinueux sur la face postérieure et supérieure du pancréas (+++).

♣ **Une artère gastrique gauche (coronaire stomachique)** se distribue en couronne au niveau de l'estomac.

♣ **Une artère hépatique commune** qui donnera naissance à :

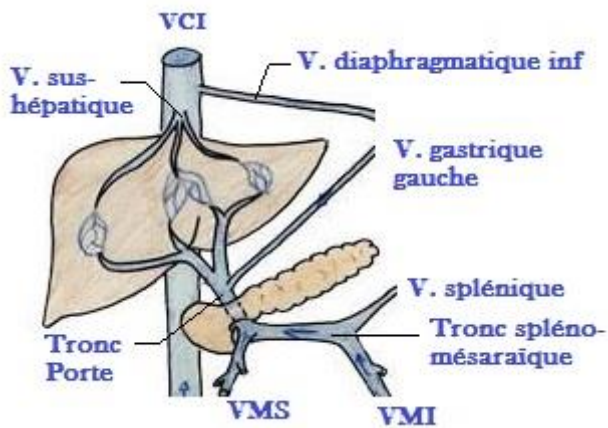
- **l'artère gastroduodénale** sur son bord inférieur. Va passer en arrière de D1.

- **l'artère hépatique propre**. Après division de l'artère hépatite commune en artère gastroduodénale

Le tronc coeliaque se projette en **T12**,
l'AMS en **L1**
l'AMI en **L2/L3**

Patho : C'est important car en cas d'ulcère de la face postérieure de D1, il y a un risque de lésion de cette artère et donc d'ulcère hémorragique grave.

Vascularisation veineuse du foie



♣ **Veines sus hépatiques** : Système efférent du foie, 2 ou 3 veines sus-hépatiques se jettent dans la VCI.

♣ **Veine cave inférieure** : Sur la face **Sup** et **Post** du foie. Un des principaux vaisseaux en diamètre et en flux de l'organisme.

Patho : Sa plaie accidentelle ou traumatique et généralement responsable d'une hémorragie cataclysmique.

♣ **Tronc porte** : réunification en **arrière de l'isthme** pancréatique de la **veine mésentérique supérieure (VMS)** et du **tronc spléno-mésaraïque**

Résume tout le segment veineux intestinal. Apporte tous les nutriments au foie et assure les 2/3 de la vascularisation hépatique.

Le foie a une vascularisation principalement veineuse

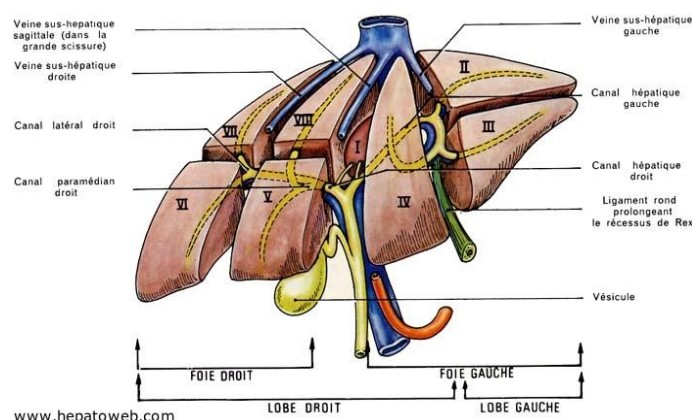
Chir : Transplantation du foie, on décrit 2 types d'ischémies :

- Une ischémie froide : Aucune vascularisation.
- Une ischémie chaude : Lorsque l'on a déjà rebranché le TP.

Patho : Disfonctionnement brutal du foie → mort en quelques heures

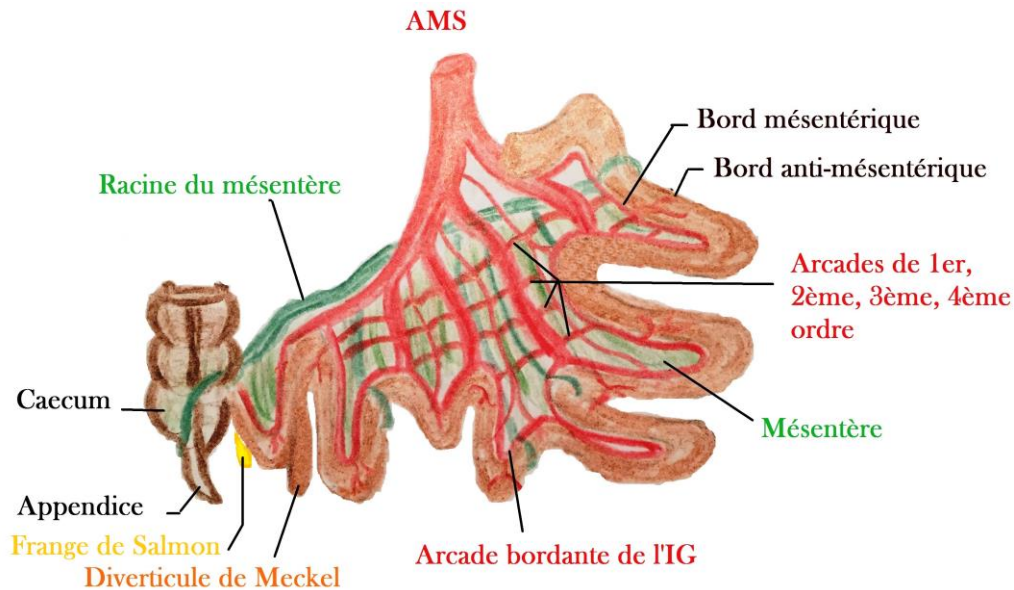
Segmentation hépatique

C'est grâce à la **segmentation portale** qu'on a pu décrire les entités fonctionnelles du foie.



Anatomie descriptive	Anatomie fonctionnelle
Divisé en fonction du ligament falciforme en : → LOBES droit et gauche Lobe gauche : Segments 2 et 3 Lobe droit : Segments 4,5,6,7 et 8	Divisé en fonction des branches du tronc porte en : → FOIE droit et gauche et en 8 segments Foie gauche : Segments 2, 3 et 4 Foie droit : Segments 5, 6, 7 et 8

Vue générale de l'Intestin grêle



Intestin grêle (IG) :

- Lisse, petit calibre. Mesure environ 6 mètres
- Pas de frontière anatomique entre Jéjunum et Iléon.
- Son calibre rétréci au fur et à mesure !!!

Mésentère :

- Méso de l'Intestin grêle = lame adipeuse recouverte de péritoine.
- Racine oblique de haut en bas et de gauche à droite.

Diverticule de Meckel:

- Présent chez 2 à 3 % des sujets
- En regard de la terminaison de l'artère mésentérique supérieure

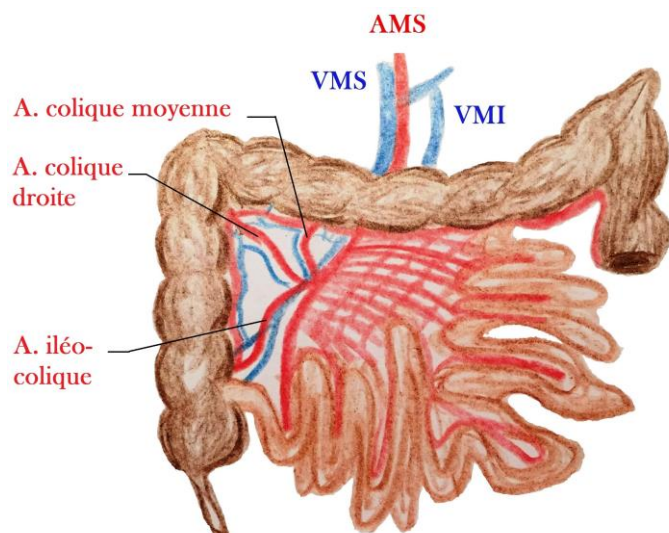
- Se trouve à 40/80 cm du caecum
- Persistance du résidu embryonnaire du canal omphalo-mésentérique

Patho : Peut-être sujet à des Inflammation chez l'enfant, ou des cancers. En clinique les douleurs ressemblent à l'appendicite.

Frange de Salmon : Au niveau de la dernière anse grêle, juste avant la jonction iléo-caecale, frange de gras sur le bord anti-mésentérique de l'IG (repère en chirurgie de la dernière anse grêle).

Point Vascu :

Vascularisation **très riche**, permet l'**absorption** des nutriments et l'apport d'énergie pour le **péristaltisme**



- **Artère mésentérique supérieure** donne :
 - ♣ 3 branches pour le colon droit
 - ♣ 10/12 branches en dent de peigne / en bouquet, pour l'Intestin grêle
 - ♣ De nombreuses anastomoses (= système de suppléance) :
 - ✕ Arcades bordantes de l'Intestin grêle
 - ✕ Arcades de 1^e, 2^e, 3^e, parfois 4^{ème} ordre
- **Veine Mésentérique supérieure** symétrique / accolée à l'artère mésentérique supérieure
- **Veine Mésentérique inférieure** rejoint le rectum

NB : La Vascularisation veineuse est parallèle à l'artérielle.

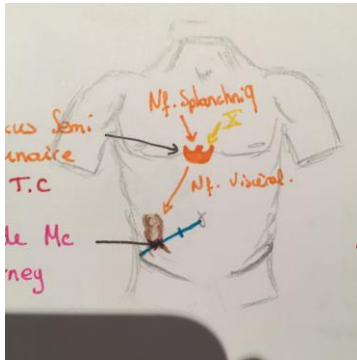
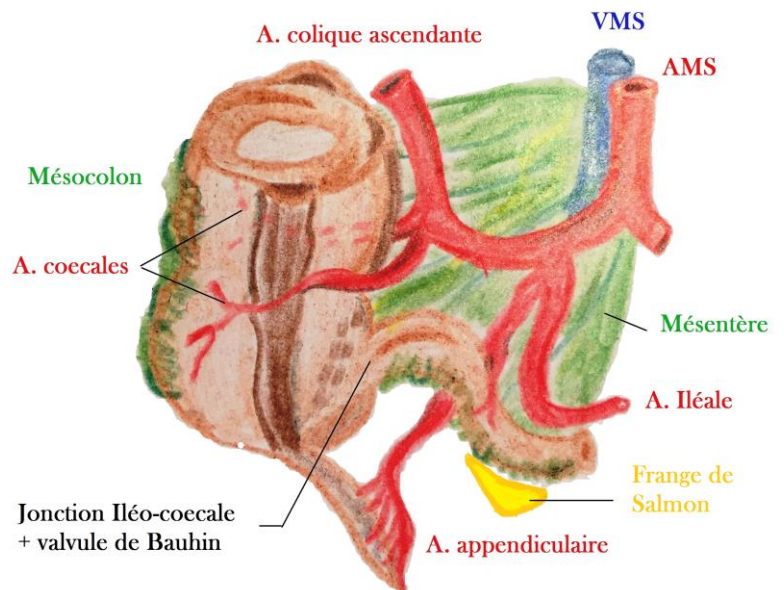
Jonction Iléo-Caecale

- * Valvule de Bauhin : Régule le flux intestinal
- Fait passer le chyle au niveau du Colon ou l'eau sera réabsorbée
- Assèchement des matières fécales, formation des selles.
- Se trouve au niveau du point de Mc Burney

Tænia Coli : Condensation de la couche musculaire longitudinale externe.

- ♣ 1 antérieure
- ♣ 2 postérieures.

→ **Se réunissent au niveau de l'appendice.**
(= repère chirurgical de l'appendice)

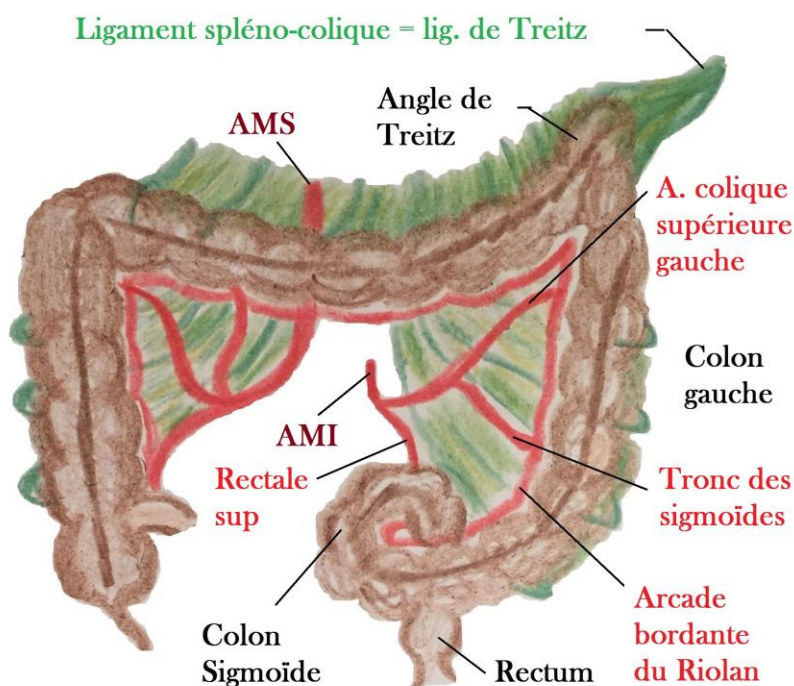


Les plexus où se rejoignent les nerfs du SNV (orthosympathiques / parasympathiques) se trouvent en regard du **tronc céliaque (T12)**. => Innervation des viscères abdominaux

→ La sensibilité viscérale est véhiculée par l'orthosympathique.

Patho : Appendicite → douleur d'abord épigastrique en regard de T12, quand l'inflammation touche le péritoine viscéral, la projection se fait dans la fosse iliaque droite.

Le Colon



Disposé en cadre. Son diamètre et son épaisseur se modifie au fur et mesure :

- **Colon droit** : Plus large mais possède une paroi plus fine.
- **Colon gauche et le colon sigmoïde** : Lumière plus étroite mais une paroi plus épaisse.

♣ **Angle colique gauche** :
Plan sagittal / aigue / fixe / haut.

Vascularisation artérielle du colon :

AMS : Colon Droit, 2/3 proximal du colon transverse

AMI : 1/3 distal Colon Transverse, Colon Gauche, Colon Sigmoïde et partie sup du rectum jusqu'à la jonction tiers médian/tiers inférieur

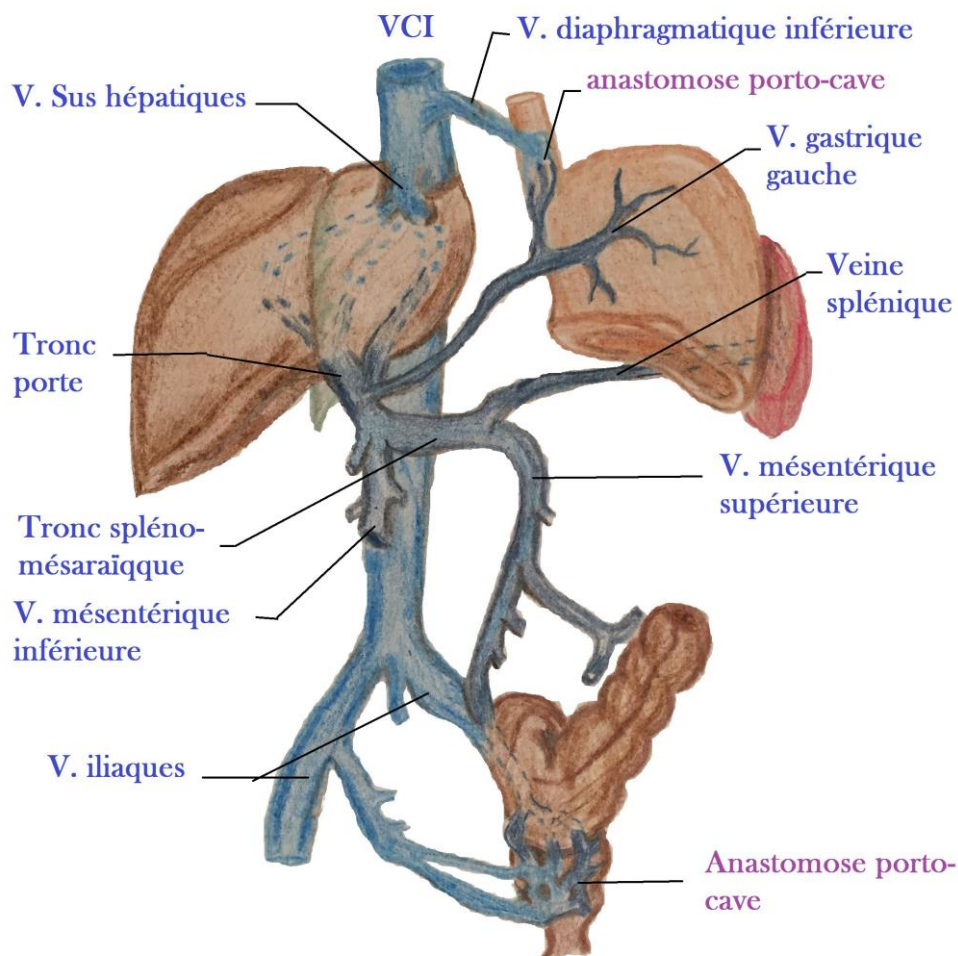
♣ **Arcade bordante de Riolan :**

- Anastomose entre l'**artère mésentérique supérieure** et **Artère mésentérique inférieure**
- Permet en cas de sténose d'une artère, de **maintenir la vascularisation** dans tout le colon qui a besoin d'une grande irrigation (absorption, péristaltisme...)

/!\ **Jonction Colon-Sigmoïde / Rectum**

- Anatomistes : Située en regard de S3.
- Chirurgiens : Située en regard du promontoire (extrémité supérieure du sacrum) lombo-sacré
- Les tænia coli disparaissent à la jonction sigmoïdo-rectale

Anastomose Porto-Cave



Vascularisation veineuse du colon : suit la vascularisation artérielle.

- ♣ **VMI** : s'unit avec la **veine splénique** pour former le **tronc spléno-mésaraïque**.
- ♣ **VMS** : s'unit avec le **tronc spléno-mésaraïque** pour former le **tronc porte**

Anastomoses porto-cave :

- Dans la région **basse de l'œsophage** : Anastomose entre **veine gastrique gauche** et **veine diaphragmatique inf**
- Dans la région la plus **distale du rectum** : Anastomose entre **système mésentérique inférieur** et **système iliaque**

Patho : Hypertension portale

Par exemple dû à un foie malade. Le patient peut avoir des hémorroïdes (dilatation des veines) qui peuvent être responsable d'hémorragies digestives basses