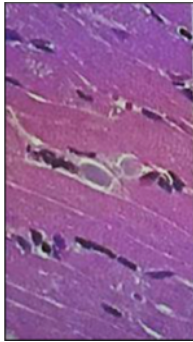
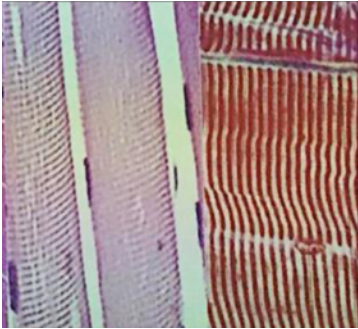
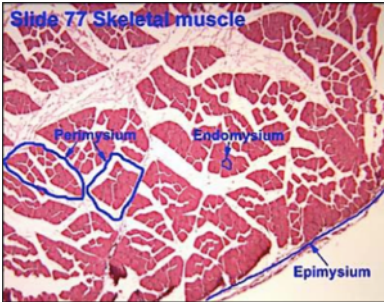
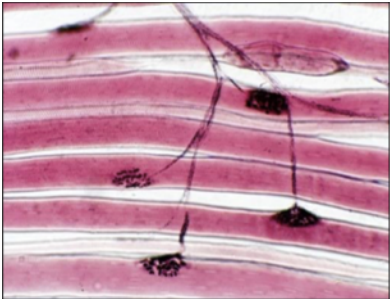
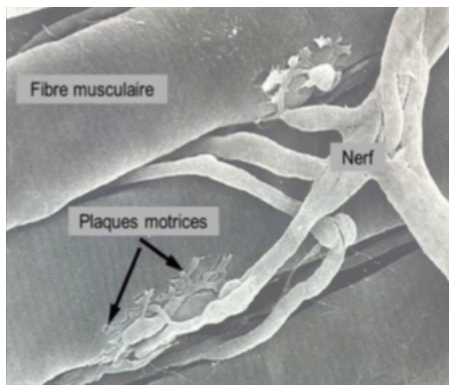
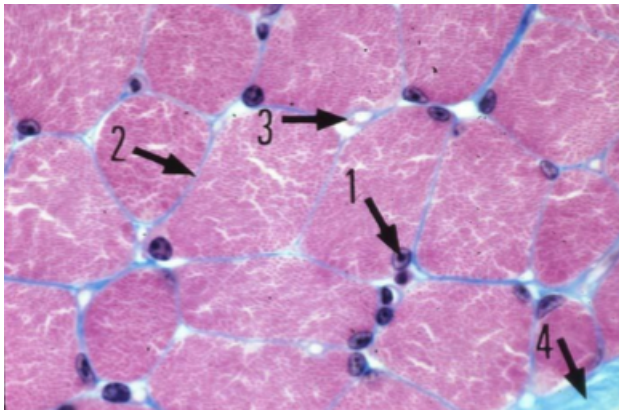


## Coupes histologiques


<u>Photo</u>	<u>Légende</u>
	<p>Muscle strié squelettique Coupe <u>longitudinale</u> MO <i>Traits blancs = limites cellulaires</i></p>
	<p>Muscle strié squelettique Coupe <u>transversale</u> MO <i>Noyaux refoulés à la périphérie des cellules</i></p>
	<p>Muscle strié squelettique Coupe <u>transversale</u> MO</p>
	<p>Unité motrice MO <i>Ramifications du motoneurone alpha entrant en contact avec un rhabdomyocyte</i></p>



Unité motrice  
ME  
*Fibres musculaires gris foncé*  
*Striation perpendiculaire au grand axe des cellules*



Muscle strié squelettique  
*Noyaux périphériques (1)*  
*Tissu conjonctif (2 et 4)*  
*Capillaires sanguins (3)*



Sarcomère  
ME