

LE DIAPHRAGME PELVIEN

1° Généralités

Le diaphragme pelvien est une nappe **musculaire** constituée de 2 muscles **striés** squelettiques et à contraction volontaire.

- Le muscle **levator ani**
- Le muscle **coccygien**

Innervés par le **plexus sacré**, ils ont 2 fonctions :

- **Fermeture** du petit bassin
- Élément de **stabilité** majeur

Le muscle coccygien : petit muscle, il s'insère sur l'**épine ischiatique**, se termine sur le **sacrum** et le **coccyx**, et repose sur le ligament sacro-épineux.

Le muscle Levator Ani : muscle élévateur de l'anus.

Il s'agit d'une nappe musculaire sur lequel reposent les organes pelviens. Il est responsable de la continence anale CAR sa contraction augmente l'angulation du cap anal du rectum.

Le levator ani est constitué de 2 faisceaux musculaires :

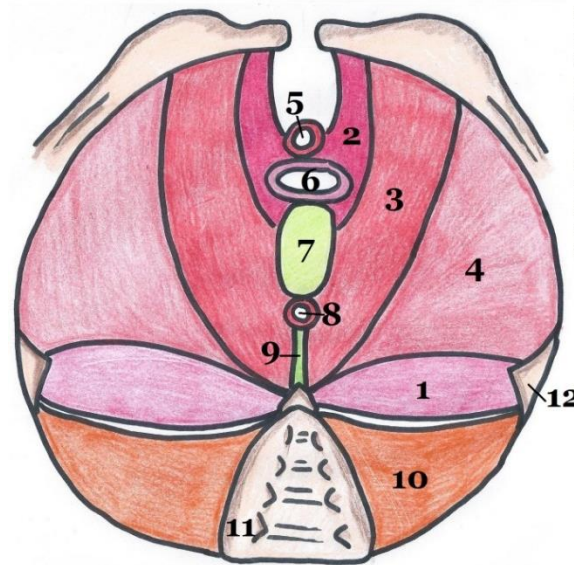
- **Muscle pubo-coccygien** : **partie antérieure élévatrice**

(formé lui-même de 2 sous-faisceaux, non décrits l'an dernier)

- ⇒ **Muscle ou faisceau Pubo-génital** : part du pubis et s'insère sur les organes génitaux et le noyau fibreux central du périnée (NFPC)
- ⇒ **Muscle ou faisceau Pubo-rectal (= pubo-anal)** : située en dehors du pubo-génital + part du pubis pour s'insérer sur le sphincter strié de l'anus, le raphé (= ligament) ano-coccygien.

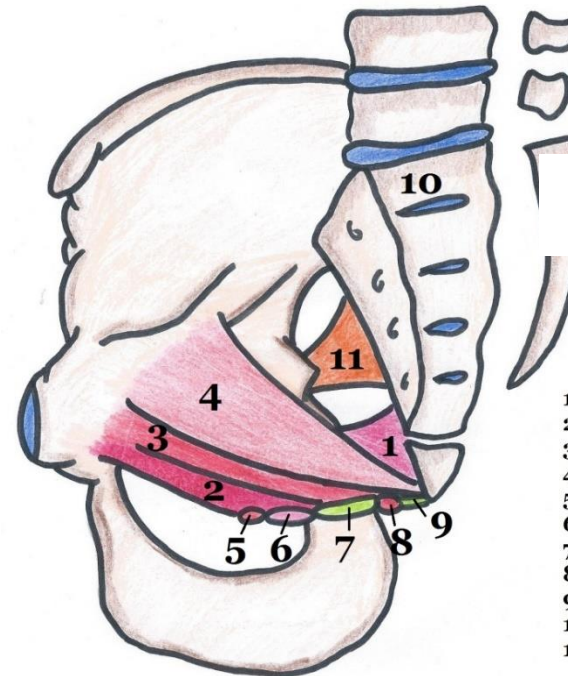
Les 2 muscles pubo-coccygiens D et G délimitent entre eux **la fente uro-génitale**.

- **Muscle ilio-coccygien** : **partie latérale sphinctérienne** CAR sa contraction augmente la plicature du cap anal. Il part du bord post du pubis, et s'insère sur le fascia du muscle obturateur interne, jusqu'au ligament ano-coccygien.



1. Muscle coccygien
 2. Faisceau pubo-génital du muscle pubo-coccygien
 3. Faisceau pubo-rectal du muscle pubo-coccygien
 4. Muscle ilio-coccygien
 5. Sphincter strié de l'urètre
 6. Vagin
 7. Noyau fibreux central du périnée
 8. Sphincter strié de l'anus
 9. Raphé/ligament ano-coccygien
 10. Muscle piriforme
 11. Sacrum
 12. Epine ischiatique
- Muscle Levator Ani

Vue inférieure du diaphragme pelvien



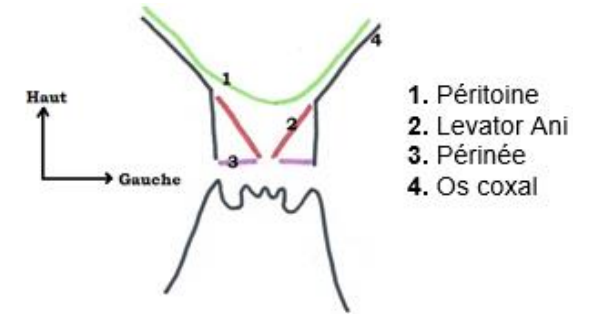
Vue médiale du diaphragme pelvien

1. Muscle coccygien
2. Faisceau pubo-génital du muscle pubo-coccygien
3. Faisceau pubo-rectal du muscle pubo-coccygien
4. Muscle ilio-coccygien
5. Sphincter strié de l'urètre
6. Vagin
7. Noyau fibreux central du périnée
8. Sphincter strié de l'anus
9. Raphé/ligament ano-coccygien
10. Sacrum
11. Muscle piriforme

2° Projection cutanée du diaphragme pelvien :

Les 2 contingents du Levator Ani ont une forme d'entonnoir sur lequel vont reposer les organes pelviens.

- Ils sont dans un plan oblique, dirigé **en bas et en dedans**.
- Leur face supérieure regarde **en haut et en dedans**.



Pathos

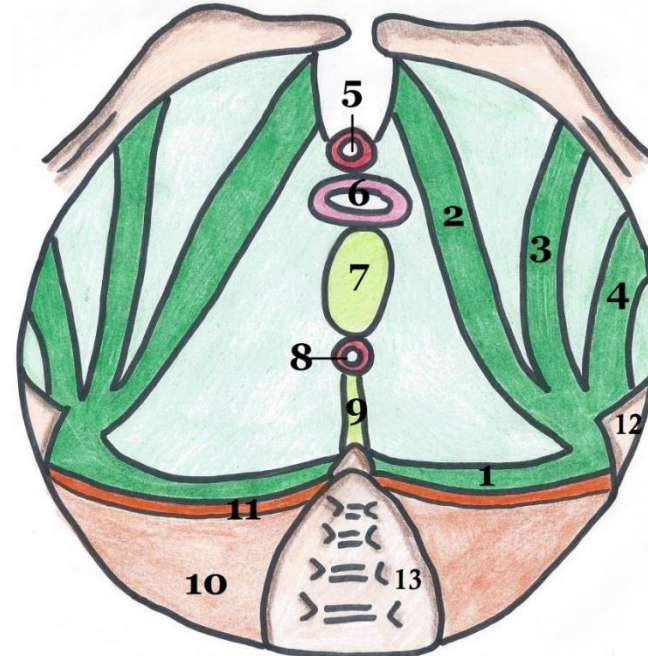
Le Levator Ani est le principal muscle du diaphragme pelvien. C'est sur lui que repose toute la cavité abdominale et, s'il est affaibli (à cause des accouchements, etc.), il peut entraîner des descentes d'organes :

- **Cystocèle** : la vessie glisse et apparaît à travers la vulve
- **Hystérocèle** : l'utérus glisse dans le vagin et apparaît à travers la vulve
- **Colpocèle** : le col de l'utérus glisse dans le vagin et apparaît à travers la vulve
- **Rectocèle** : le rectum glisse et se retourne à l'extérieur du périnée

3° Le fascia pelvien

Le **diaphragme pelvien** soutient toute la filière uro-génitale et rectale. Il est renforcé par le **fascia pelvien**, constitué de deux feuillets :

- **Superficiel = fascia pelvien inférieur**
Il correspond au **ligament sacro-épineux**
- **Profond = fascia pelvien supérieur**
Très épais, il recouvre les 2 muscles Levator Ani et coccygien.
A partir de l'épine ischiatique, on a 4 épaississements de ce fascia, correspondant à des plis de renforcement :
 - **Pubien**
 - **Obturateur**
 - **Ischiatique**
 - **Spino-sacré**



1. Epaississement spino-sacré
2. Epaississement pubien
3. Epaississement obturateur
4. Epaississement ischiatique
5. Sphincter strié de l'urètre
6. Vagin
7. Noyau fibreux central du périnée
8. Sphincter strié de l'anus
9. Raphé/ligament ano-coccygien
10. Muscle piriforme
11. Fascia du piriforme
12. Epine ischiatique
13. Sacrum

*Vue inférieure du
feuillet supérieur du
fascia pelvien*