
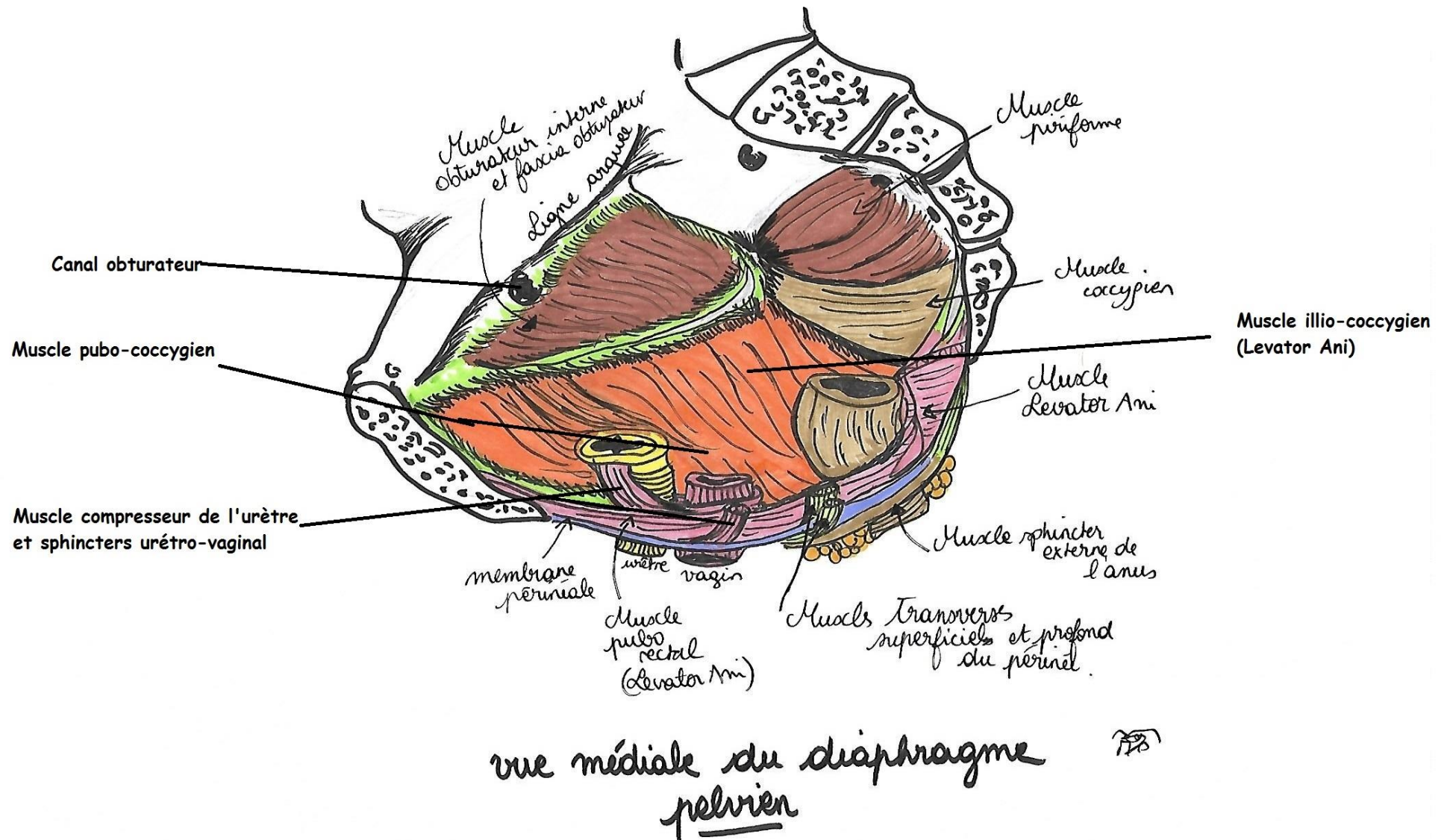


Schémas : Diaphragme pelvien

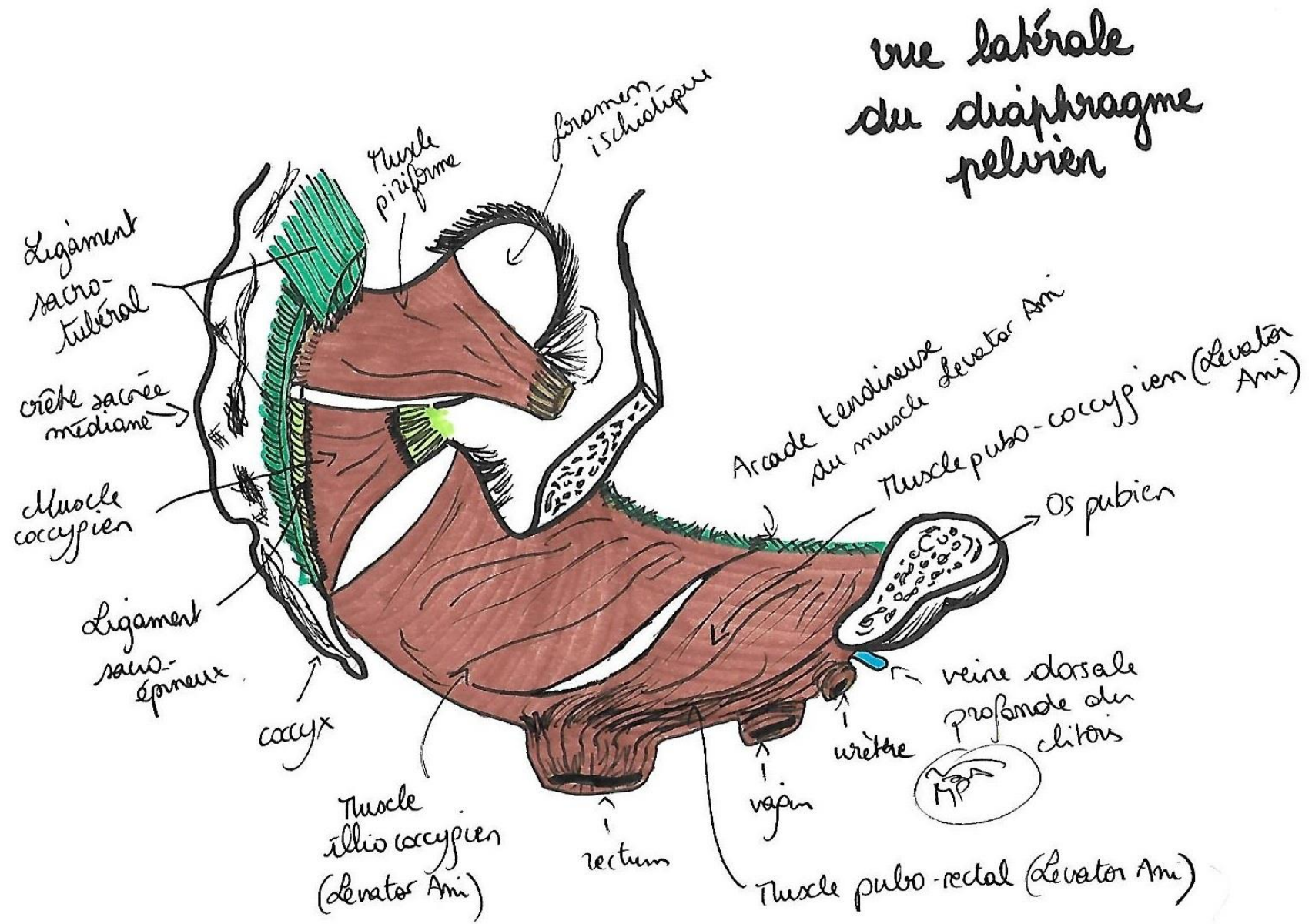
Vue médiale :



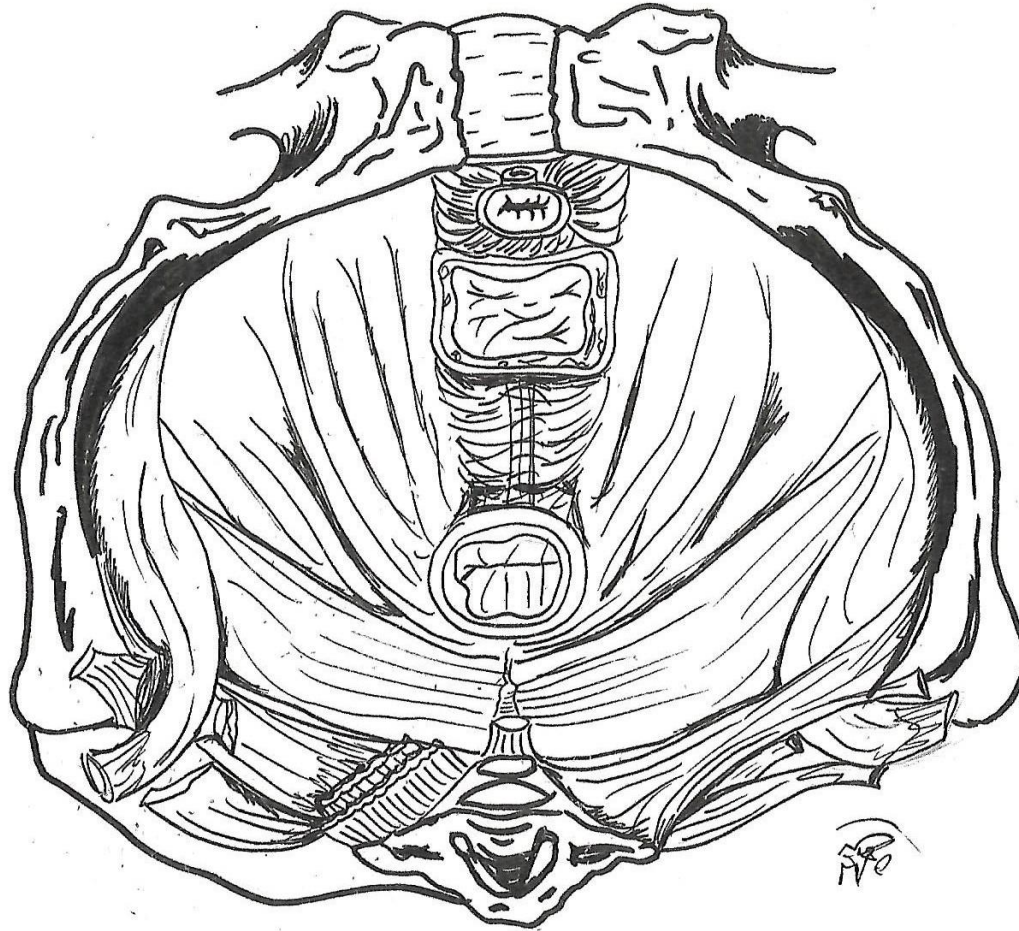


Vue latérale :

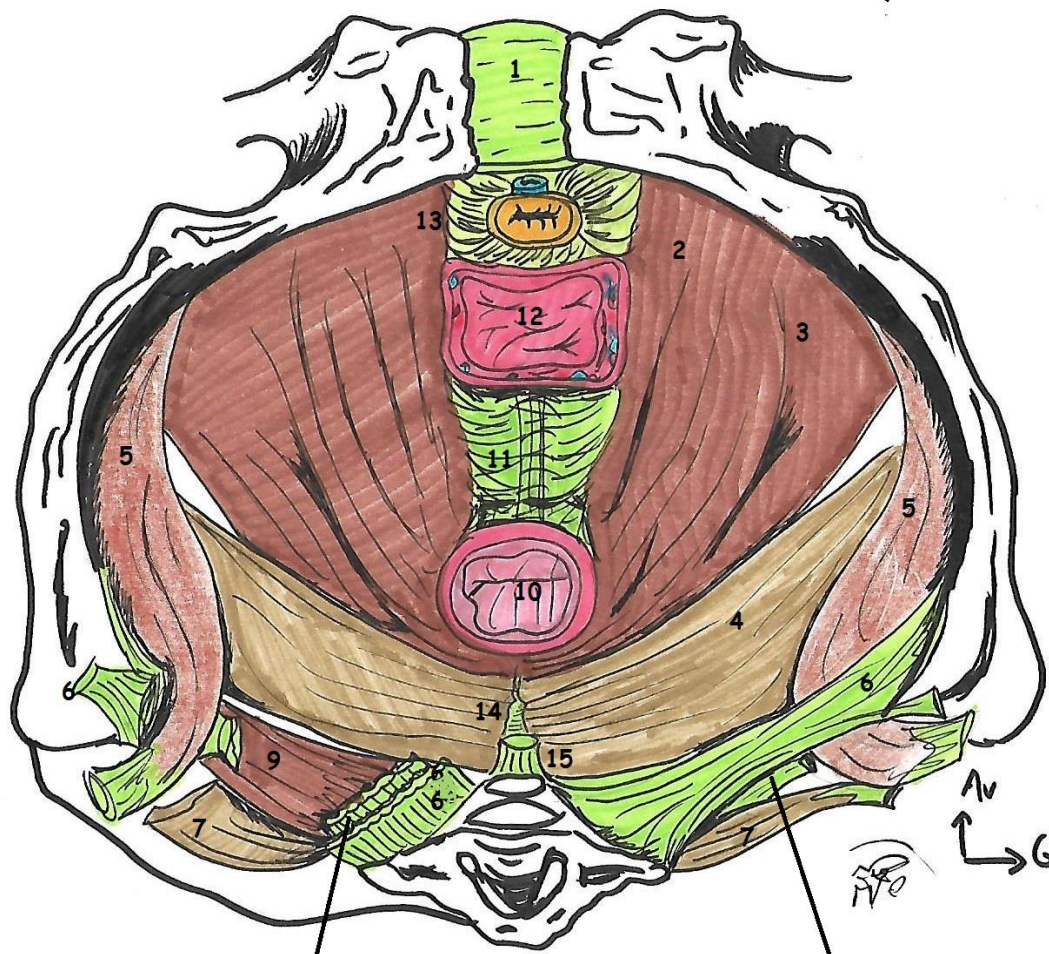




vue inférieure du diaphragme
pelvien



vue inférieure du diaphragme pelvien



1. Symphyse pubienne
2. Muscle pubo-rectal (Levator Ani)
3. Muscle pubo-coccygien (Levator Ani)
4. Muscle ilio-coccygien (Levator Ani)
5. Muscle obturateur
6. Ligament sacro-tubéral
7. Muscle piriforme
9. Muscle coccygien
10. Rectum
11. Noyaux fibreux central du périnée
12. Vagin
13. Veine dorsale profonde du clitoris+urètre+ expansions musculo-fasciales vers l'urètre et le vagin
14. Raphé médian
15. Ligament ano-coccygien

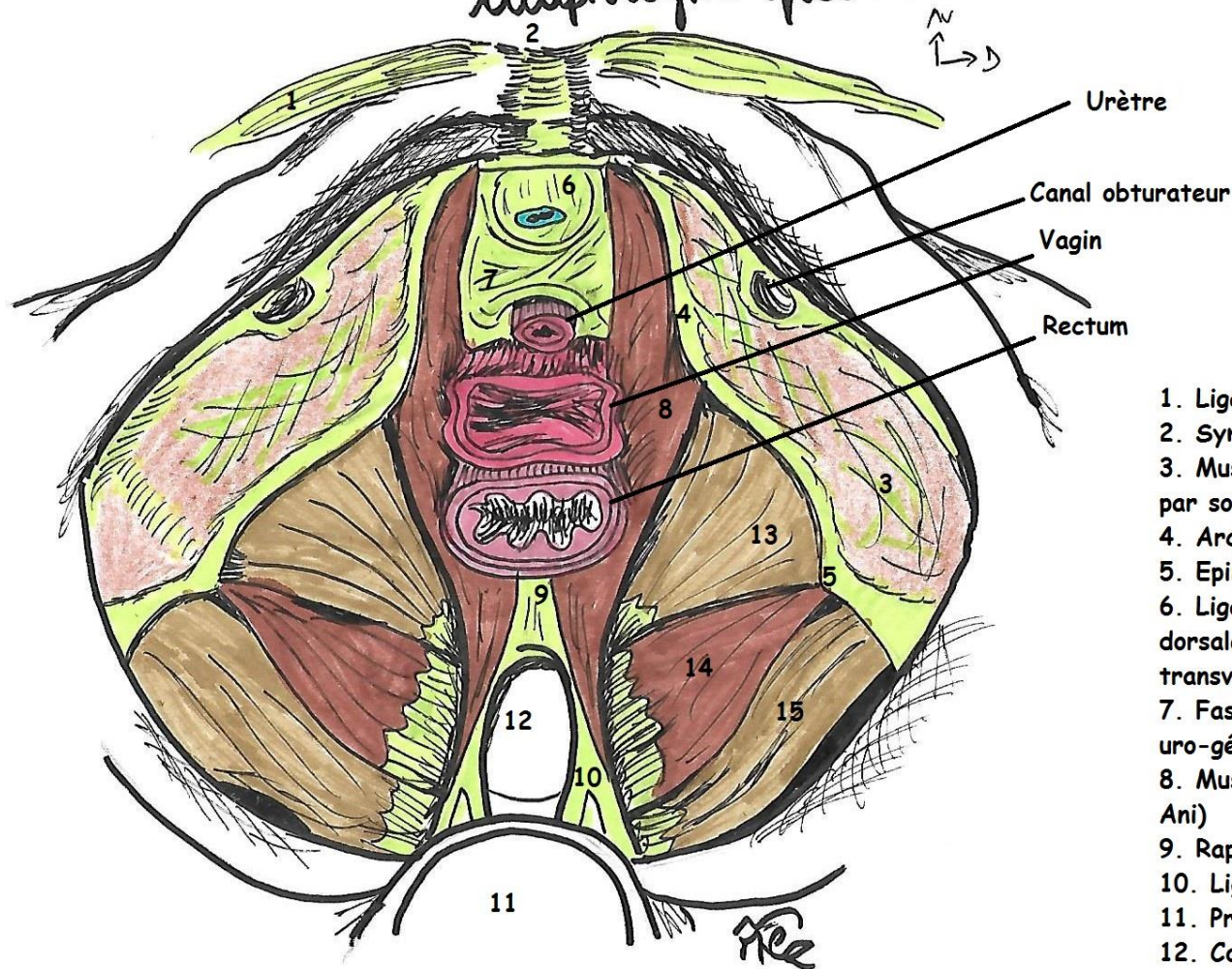
Il n'y a pas de 8, ye sais ye saiiis

Ligament sacro-épineux

Ligament sacro-épineux

vue supérieure du diaphragme pelvien

Vue supérieure :



1. Ligament inguinal
2. Symphyse pubienne
3. Muscle oburateur interne recouvert par son fascia
4. Arcade tendineuse du Levator Ani
5. Epine ischiatique
6. Ligament inférieur du pubis+Veine dorsale profonde du clitoris+Ligament transverse du périnée
7. Fascia supérieur du diaphragme uro-génital
8. Muscle pubo-coccygien (Levator Ani)
9. Raphé médian
10. Ligament sacro-coccygien ant
11. Promontoir sacré
12. Coccyx
13. Muscle illio-coccygien(Levator Ani)
14. Muscle coccygien
15. Muscle pyriforme