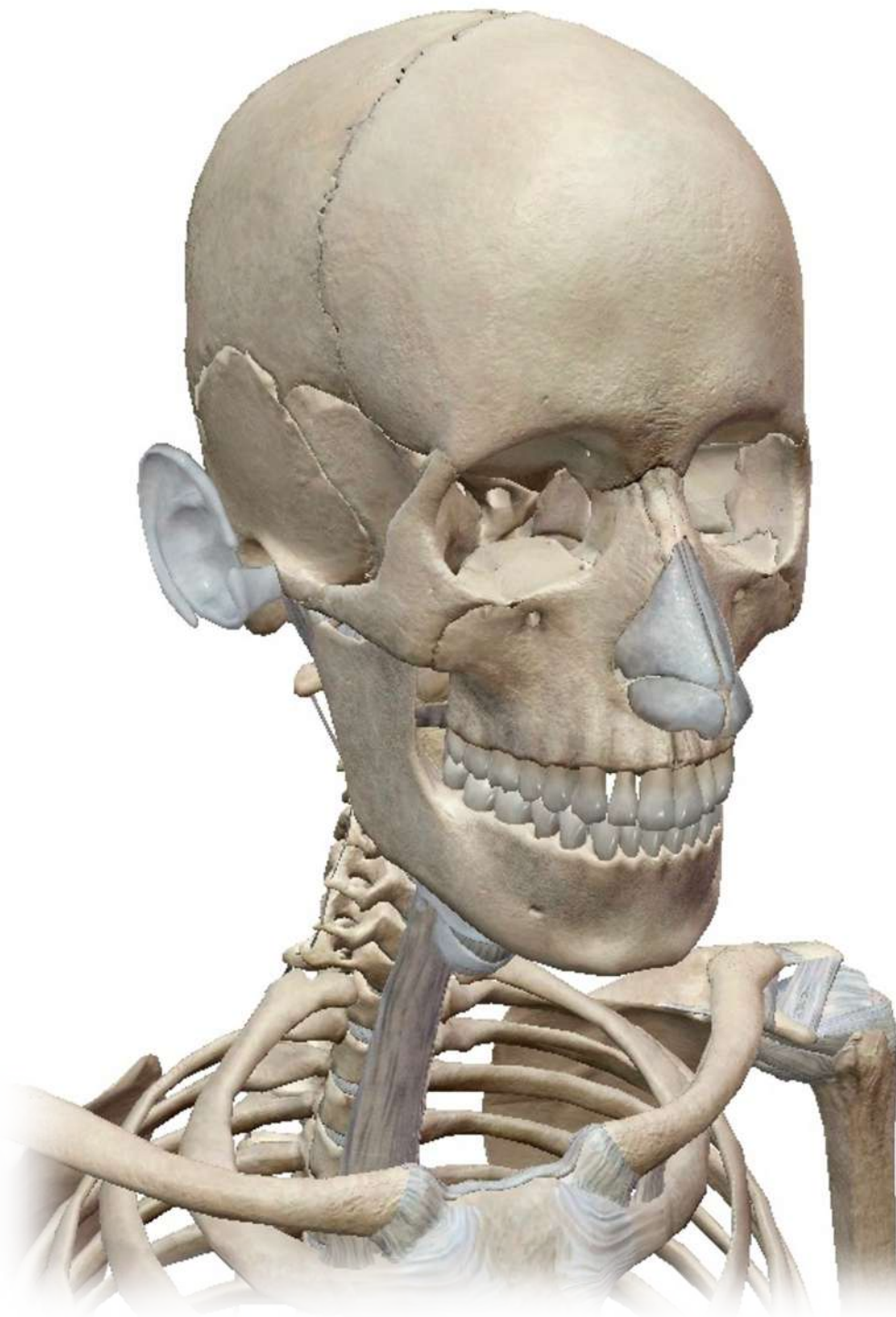

Ostéologie du crâne



Le Tutorat Niçois est gratuit. Toute vente ou reproduction est interdite.

I/ Introduction

➔ Tête vient de « TESTA » = « TERRA », cela vient de « **terre** » : la tête a la forme d'une cruche en terre en vue supérieure.

Nous allons étudier les os du crâne, dans ce cours nous décrirons les principaux et plus importants.

Commençons d'abord par un tour d'anatomie de surface, avec les différentes projections et régions de la tête et du cou, afin de partir sur de bonnes bases.

1. Projections

EN VUE LATÉRALE, ON VOIT :

- L'angle de la mandibule (110°) = **en C2**
- L'os hyoïde = **en C4**
- La première côte K1 (s'articule avec C7 et T1) = **en T1**
- L'incisure jugulaire du sternum = **en T2**

} cela est dû à l'obliquité prononcée de K1 : 45° avec l'horizontale

2. Limites

- Limite **supérieure** de la face :

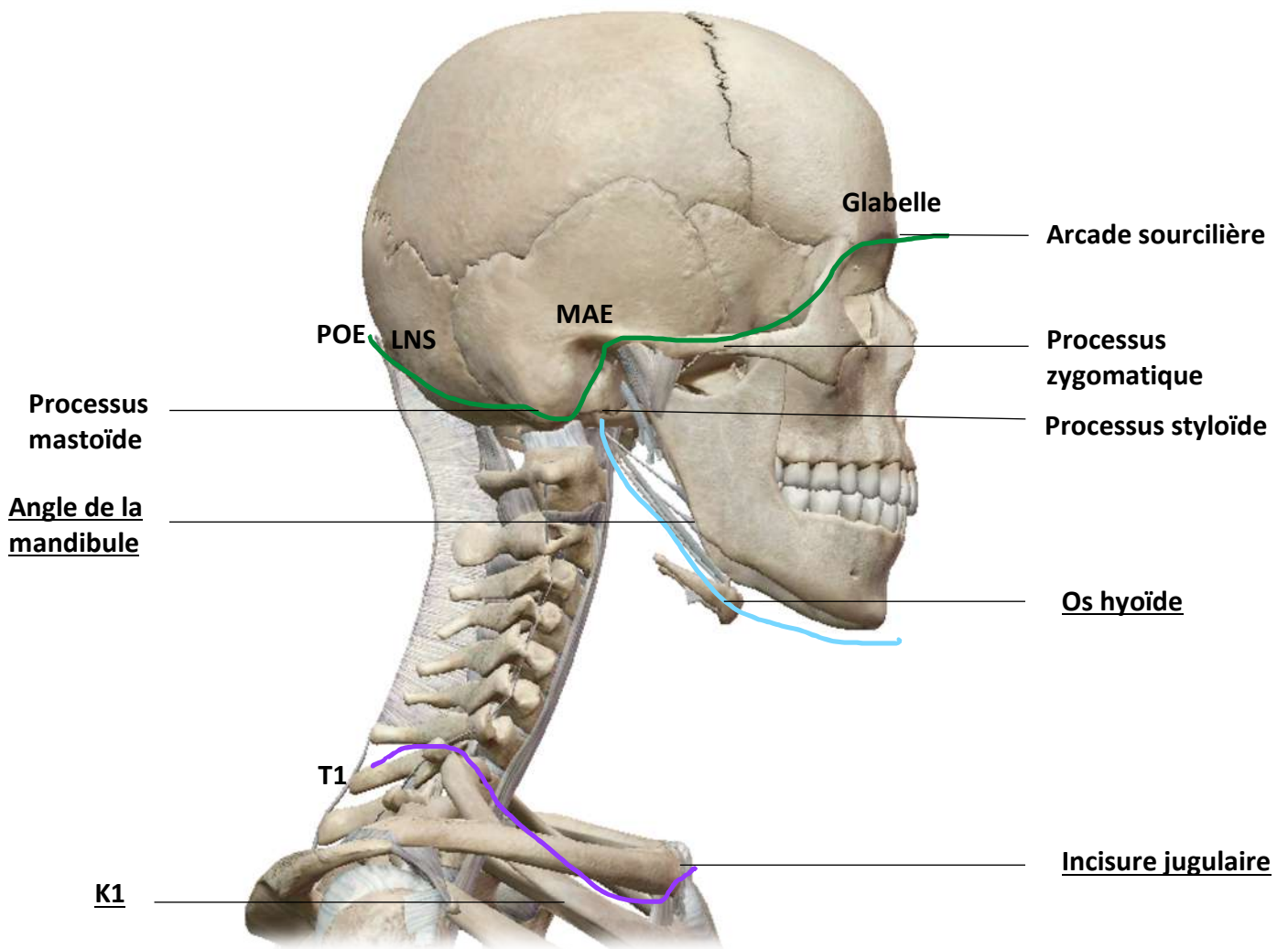
POE > LNS > processus mastoïde > partie SUP du MAE > processus zygomatique > arcade sourcilière > glabella.

- Limite **inférieure** de la face = **supérieure** du cou :

processus styloïde > muscle digastrique ventre POST > ventre ANT.

- Limite **inférieure** du cou = **supérieure** du thorax :

T1 > face SUP de K1 > incisure jugulaire.



L'os hyoïde : Petit os particulier car ne fait pas partie des os du crâne mais n'en est pas moins important (*soutient les muscles et ligaments du larynx etc...*) .

C'est un tout petit os qui a la forme d'un fer à cheval ouvert vers l'arrière. On dit qu'il possède **4 cornes** ; 2 grandes et deux petites (sur celles-ci se trouve le petit ligament qui lie les deux ventres du digastrique).



La REGLE DU POUCE de Léonard de Vinci :

Cette règle stipule qu'il y a l'écartement d'un pouce entre

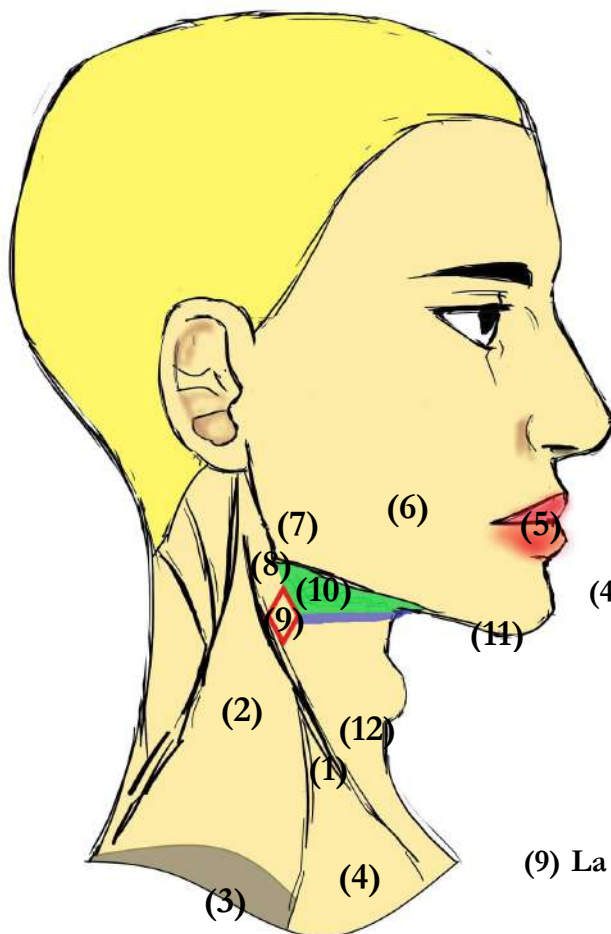
- ➔ La racine des cheveux et la racine du nez
- ➔ La racine du nez et les narines
- ➔ Les narines et le menton
- ➔ Le coin de l'œil et l'oreille

II/ Les régions

On décompose la tête et le cou en différentes régions de manière à faciliter la communication. Nous verrons au fur et à mesure ce qu'il se trouve dans chacune d'entre elles.

NOUS AVONS ICI UNE VUE LATÉRALE

Entre les reliefs de la mandibule et des muscles SCM (sterno-cléido-mastoïdien) et trapèze, on délimite plusieurs régions :



- (1) La région du muscle SCM
- (2) Le grand creux sus-clavier = espace omo-trapézien entre SCM et trapèze
- (3) Les salières = creux sous clavier en gros au fond du grand creux sus clavier
- (4) Le petit creux sus-clavier entre les deux tendons d'insertion du SCM
- (5) La région orale = la région des lèvres
- (6) La région buccale en profondeur, dans la cavité
- (7) La région masséterienne
- (8) La région parotidienne
- (9) La région du trigone carotidien en regard de la bifurcation de la carotide
- (10) La région sous-mandibulaire
- (11) La région supra-hyoïdienne
- (12) La région infra-hyoïdienne

J'admets que c'est pas la partie la plus importante du cours mais c'est important pour se repérer..

Le Tutorat Niçois est gratuit. Toute vente ou reproduction est interdite.



Les régions précédemment évoquées ne sont pas délimitées au couteau, elles s'interpénètrent.

Clinique :

- ➔ Il arrive que l'on ait à faire des ponctions sous-clavières pour arriver aux veines de la région. Dans ces cas-là, on craint de toucher les poumons situés au niveau du creux sous-clavier (3) et de provoquer un **pneumothorax**. C'est pourquoi la ponction s'accompagne toujours d'une radio du poumon. On craint aussi une plaie du dôme pleural lorsque l'on reçoit un patient blessé au niveau des salières.
- ➔ La **glande parotide**, peut dans sa région (8), être atteinte par une maladie virale, les **oreillons**. Il existe aujourd'hui un vaccin pour s'en protéger mais avant ce virus provoquait une hypertrophie inflammatoire et donc un gonflement au-dessous des oreilles.

III/ Les os du crâne

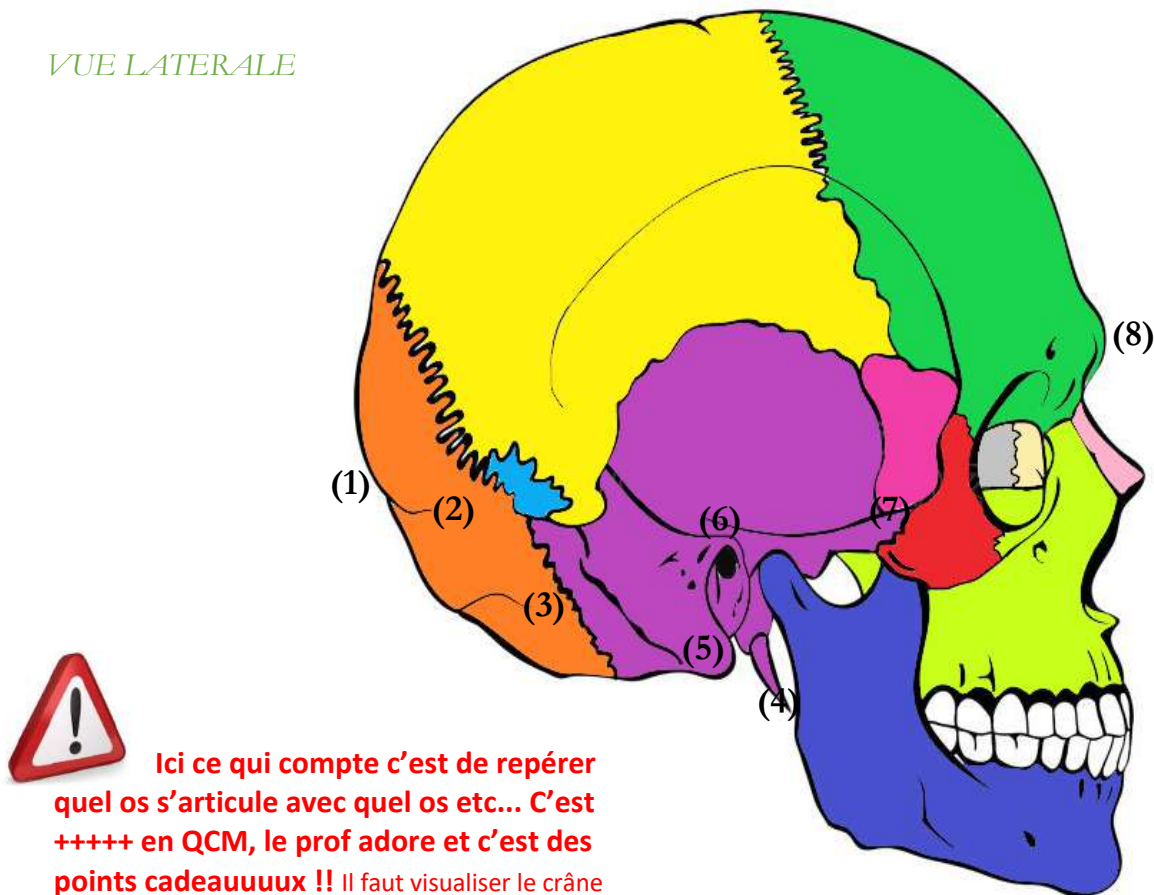
Les os du crâne sont des **os plats**, ou **os de membrane**, avec deux tablettes osseuses et une diploé centrale (pas à savoir, cf. histologie). Ces os se relient pour former la voute du crâne, la base du crâne, ainsi que la face.

Les os du crâne s'articulent entre eux par l'intermédiaire d'articulations fibreuses de type **sutures**, ces sutures sont **dentelées**.

La forme de ces articulations permet de rendre les os **strictement immobiles** les uns par rapport aux autres.

ATTENTION, ce qu'il faut savoir c'est qu'il existe une grande variabilité inter-individuelle à ce niveau, on rencontre donc souvent des individus avec des os surnuméraires = **OS WORMIENS** (*donc variables et extrêmement inconstants*).

VUE LATÉRALE



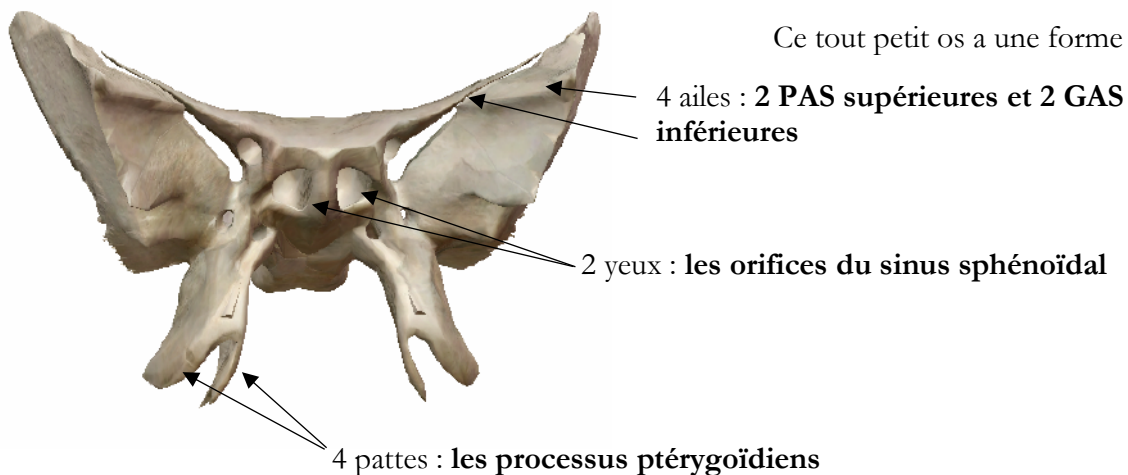
! Ici ce qui compte c'est de repérer quel os s'articule avec quel os etc... C'est +++++ en QCM, le prof adore et c'est des points cadeauuuux !! Il faut visualiser le crâne dans tous les sens et toutes les vues possibles.

Voici les différents os du crâne et de la face :

- L'os **OCCIPITAL**, en position postérieure de la voûte crânienne. On repère en bas la protubérance occipitale externe ou **POE (1)**. Ainsi que les lignes nuchales SUP et INF ; **LNS (2)** et **LNI (3)**.
- L'os **PARIÉTAL**, collé à l'occipital et divisé en deux parties controlatérales D&G, séparées par une suture (revu juste après).
- En avant de l'occipital et sous le pariétal, on trouve l'os **TEMPORAL**. Cet os est une fusion entre le ROCHER, l'ECAILLE et le TYMPANAL. On y observe aussi le **processus styloïde (4)**, la **mastoïde (5)**, le méat auditif externe ou **MAE (6)** et enfin le **processus zygomatique (7)**.

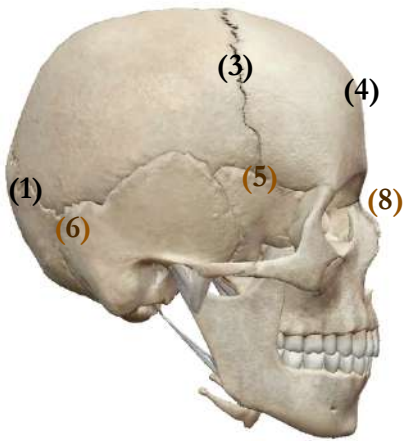
- L'os **FRONTAL**, le plus antérieur, et situé entre le pariétal derrière ainsi que le sphénoïde et le maxillaire en dessous. Cet os présente une protubérance située au-dessus des os du nez, la **glabella** (8).
- L'os **NASAL** au-dessous.
- L'os **MAXILLAIRE**, entre le zygomatique, le frontal, le nasal ainsi que la mandibule.
- La **MANDIBULE**, détaillée dans l'étude de l'ATM, os de la face qui s'articule avec l'arcade dentaire inférieure au même titre que l'os maxillaire avec la supérieure.
- L'os **ZYGOMATIQUE** ou os malaire. C'est un os très saillant qui forme le relief des pommettes. Le corps de cet os est extrêmement résistant mais ses trois pieds (**frontal, temporal et maxillaire**) sont très fragiles. On l'appelle le pare-chocs de l'œil car il a tendance à prendre le choc en premier et à s'enfoncer lorsque ses pieds se cassent.
- Le **SPHENOÏDE**, sur cette vue on ne voit que la grande aile (**GAS**).

LE SPHENOÏDE

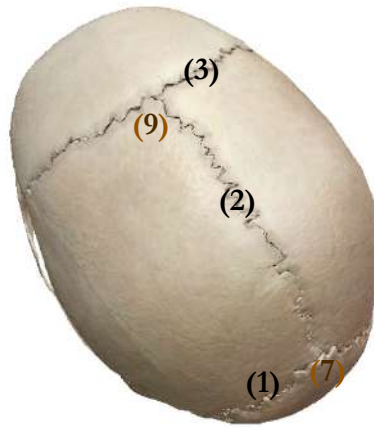


→ Le corps du sphénoïde est creux, c'est une **cavité aérienne**.

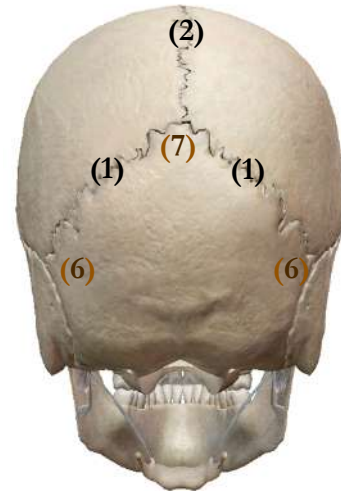
Certaines sutures sont importantes à connaître et ont un nom particulier :



VUE LATÉRALE D



VUE SUPÉRIEURE



VUE POSTÉRIEURE

- (1) Suture lambdoïde entre OCCIPITAL et PARIÉTAUX
- (2) Suture sagittale entre les PARIÉTAUX contralatéraux
- (3) Suture coronale entre les PARIÉTAUX, le FRONTAL et la GAS
- (4) Suture métopique qui ne se voit que très peu, vestige de la fusion de deux os frontaux embryonnaires en un seul os FRONTAL

➔ Les sutures se rejoignent et forment des points de croisement que l'on nomme :

- (5) Le point ptérion entre FRONTAL, SPHÉNOÏDE et PARIÉTAL (mon mémo c'était SPF)
- (6) Le point astérion entre TEMPORAL, OCCIPITAL et PARIÉTAL (ici c'était TOP, je pensais aux astres qui sont at the top, lol)
- (7) Le point lambda au croisement des sutures lambdoïdes et sagittale
- (8) Le point nasion, au-dessous de la Glabella, au départ de l'os NASAL
- (9) Le point bregma, à l'intersection des sutures coronale et sagittale

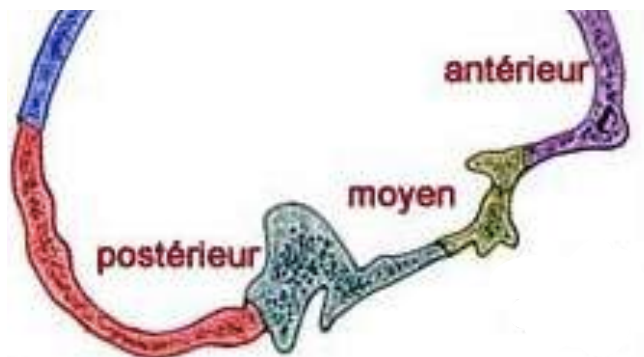
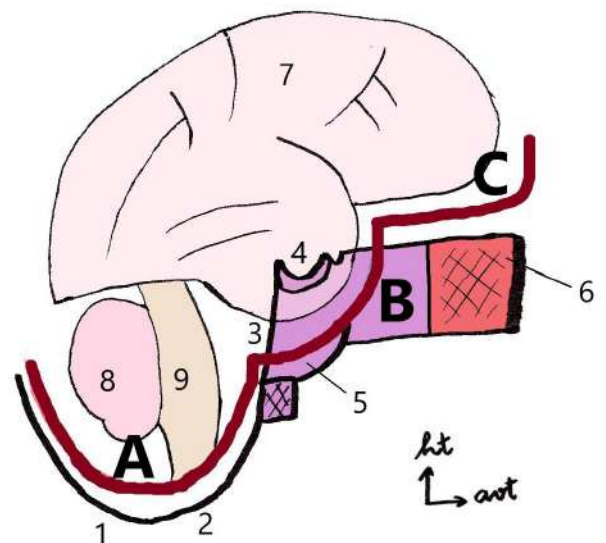
IV/ Vue endocrânienne de la BASE DU CRANE

C'est parti pour la dernière partie de cette fiche, pas des plus simples à comprendre, ici il faut un max de visualisation mais ne vous inquiétez pas, on se met au calme, et au bout de quelques fois ça finit par rentrer. Le prof adore+++

Nous allons étudier ce qui se trouve à la base du crâne quand on enlève la calotte crânienne.

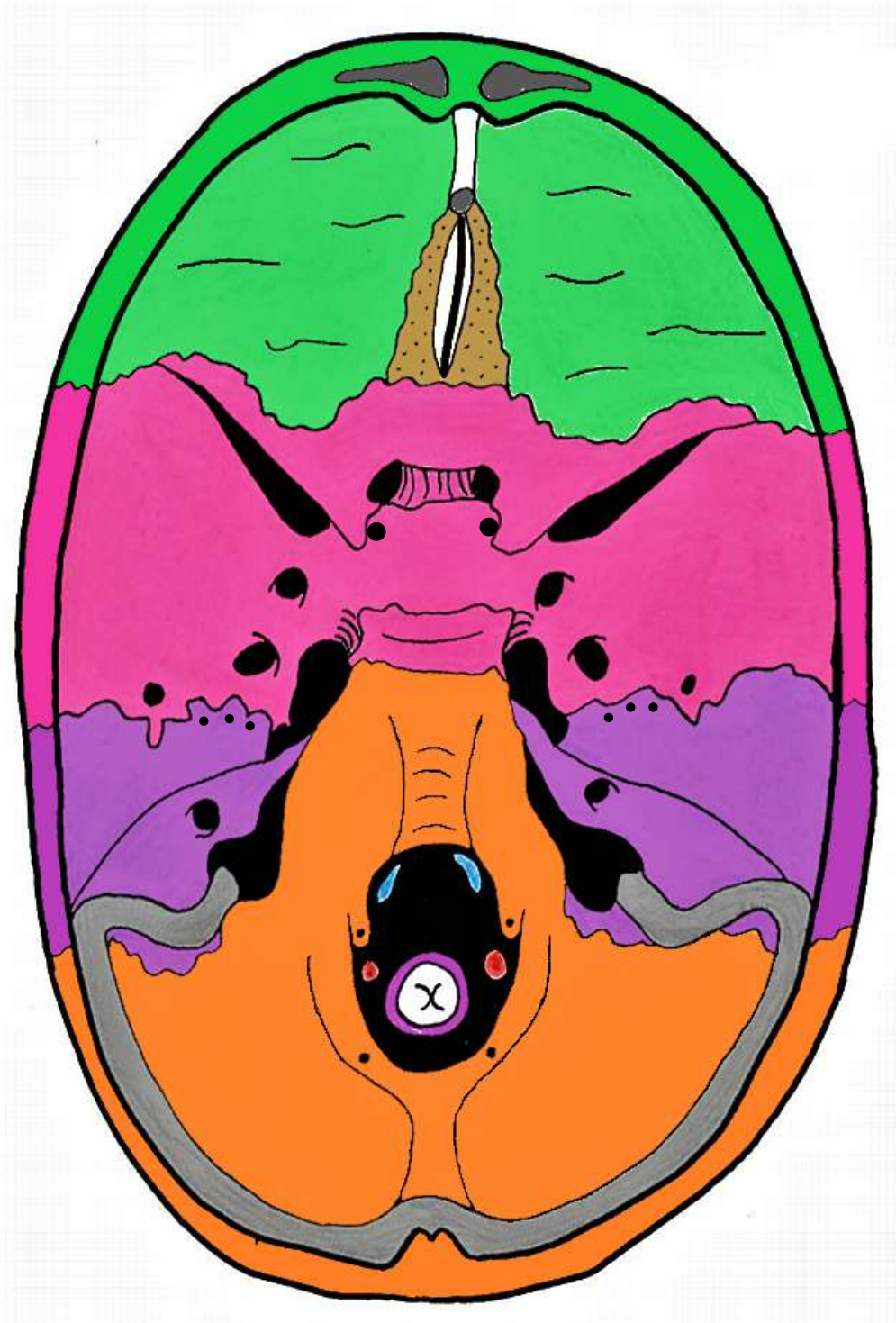
De profil on peut découper cet espace du crâne en **3 étages** :

- **A Étage postérieur** : c'est une « fosse » qui est en arrière de la selle turcique (4)
- **B Étage moyen** : il est formé par le rocher du temporal et par la GAS, il est centré par la selle turcique
- **C Étage antérieur** : en avant de la PAS

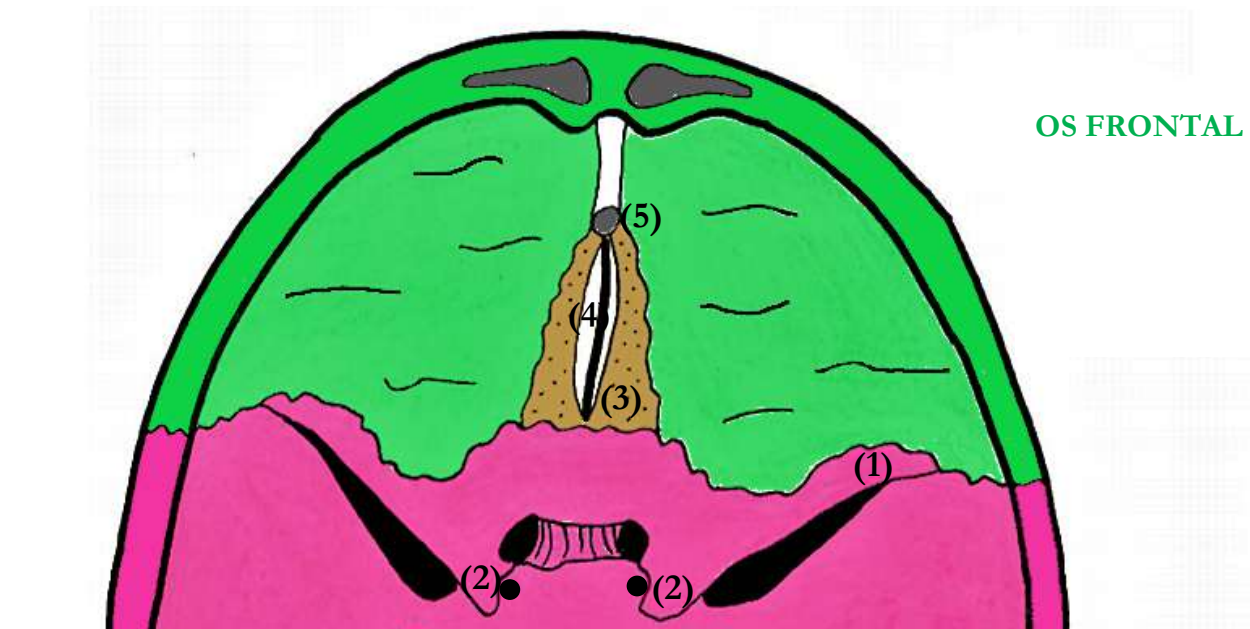


- ➔ Le cerveau est dans l'étage **antérieur** et **moyen**
- ➔ Le cervelet est dans la fosse **postérieure**

VUE ENDOCRANIENNE DE LA BASE DU CRANE



1) Étage ANTERIEUR



Il est limité en arrière par les petites ailes du sphénoïde (1).

La partie antérieure de la scelle turcique (que l'on verra mieux lors de l'étude de l'étage moyen) délimite les processus clinoides antérieurs (2).

En avant, au milieu de l'os frontal, se trouve la lame criblée de l'ethmoïde (3), centrée par le processus crista galli (4) (c'est ici que s'insère la faux du cerveau). La lame criblée de l'ethmoïde est traversée par les filets du nerf I.

En avant on retrouve enfin le trou borgne (5).

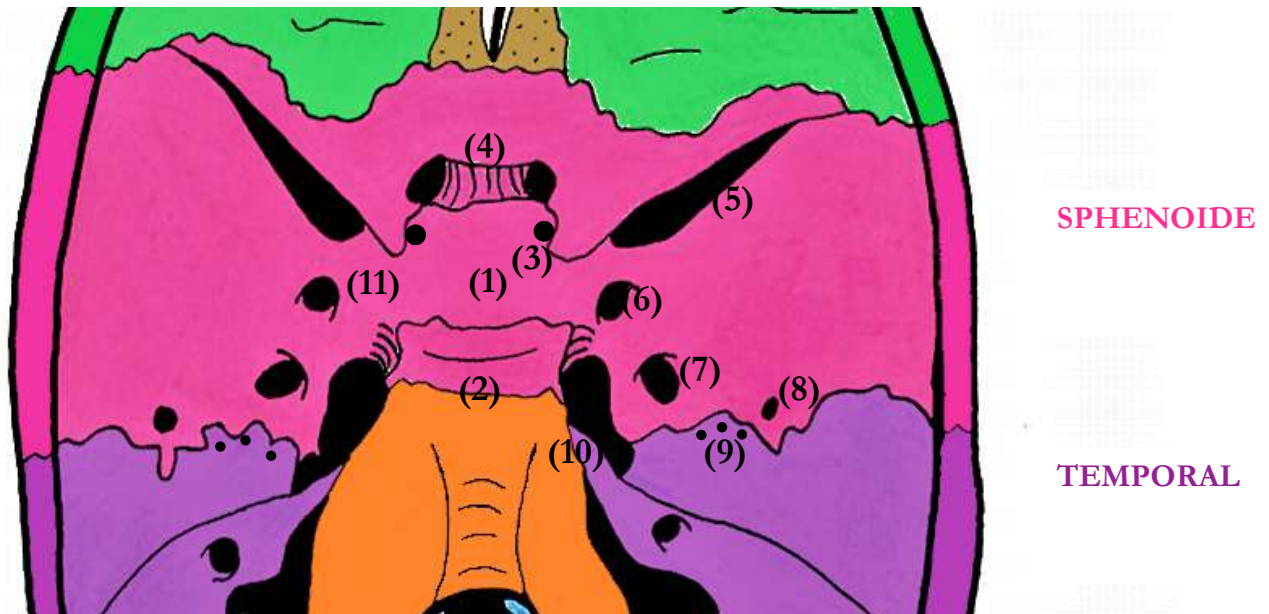
L'os frontal environnant forme le toit de la cavité orbitaire (revue en détail dans une autre fiche).

→ Il y a des **IMPRESSIONS DIGITIFORMES**, c'est-à-dire des stigmates du relief des gyrus du cerveau sur les os du crâne.

Clinique :

Une fracture de la lame criblée de l'ethmoïde risque d'atteindre les filets du I, et donc d'entraîner une **perte de l'olfaction**. Le goût étant formé par association avec le sens de l'olfaction, une perte de ce sens entraînera une **perte de goût**.

2) Étage MOYEN



Vous avez dû comprendre que je mettais en place un genre de code couleur avec les titres (ici j'ai mis **rose**), bon en vrai **l'étage moyen est occupé par 2 os** : le **SPHENOIDE** (GAS et PAS) et une partie du **TEMPORAL**.

Cet étage est centré par la scelle turcique (1), qui correspond au corps du sphénoïde, cet espace forme la **loge de l'hypophyse**. Le dos de cette scelle appartient au même os et est appelé le dorsum sellae (2).

En dessous des processus clinoides antérieurs, au niveau de la PAS, on retrouve les orifices endocrâniens des canaux optiques (3), reliés de droite à gauche par la gouttière optique (4) où se positionne le **chiasma optique**.

Entre la PAS et la GAS, se trouve la portion endocrânienne de la FOS (Fissure Orbitaire Supérieure) (5) où passe le **V1**. Lorsque ce dernier passe ici, il est PARFOIS déjà divisé en ses trois branches terminales ; **frontale, lacrymale et nasale**.

Au niveau de la FOS passent aussi **les nerfs III, IV et VI** (les nerfs moteurs de l'œil).

Taillés dans la GAS, 3 orifices importants où passent des éléments :

- TROU ROND (6) > **V2**
- TROU OVALE (7) > **V3**
- TROU EPINEUX (8) > **artère méningée moyenne**

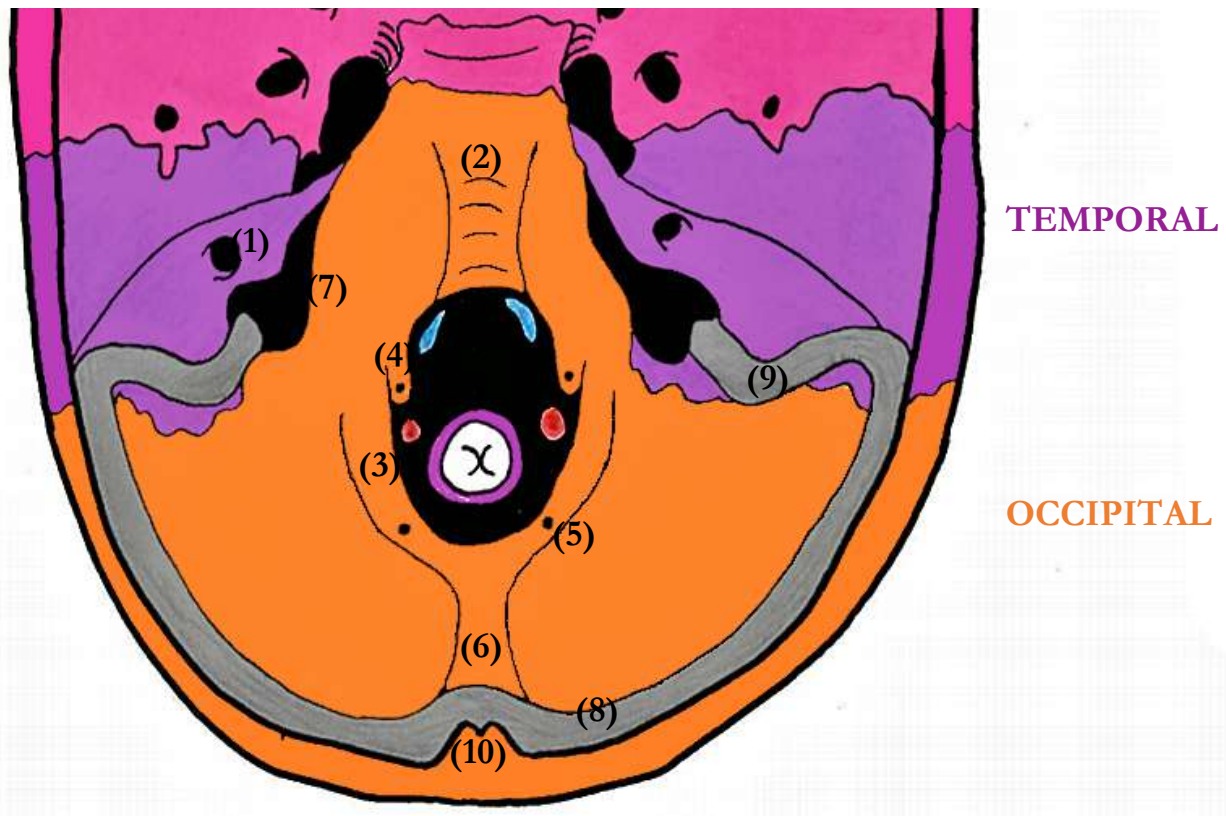
Cette dernière se divise elle-même en trois rameaux ; **antérieur, moyen et postérieur**.

En arrière de la GAS, se trouve l'arrête du rocher (rappel : un des os qui forme le temporal, avec l'écaille et le tympanal).

Au niveau de sa face supérieure, des petits hiatus où passent les branches du nerf VII ou nerf pétreux (9).

A la pointe du rocher, au niveau de la jonction avec le corps du sphénoïde, on observe le foramen déchiré (10). C'est par ce trou que sort l'**artère carotide interne**. Elle va ensuite circuler dans une gouttière (11), formée par les deux côtés de la selle turcique, et y former le siphon carotidien.

3) Étage POSTÉRIEUR



Pareil j'ai mis orange mais cet étage est formé par l'**OCCIPITAL** et une partie du **TEMPORAL**.

Tout d'abord, à la face postérieure et verticale du rocher, est creusé l'orifice du mét auditif interne (MAI), où passent le **VII** et le **VIII** (1).

Puis on observe une fusion osseuse entre le **dorsum sellae** du sphénoïde et le **processus basillaire** (=pars basilaris) de l'occipital. Cette synostose porte le nom de clivus (2).

Taillé dans l'écaille de l'occipital (la portion étalée vers l'arrière), on trouve un énorme orifice appelé le foramen magnum (3). A ce niveau-là, passent ; **la moelle spinale entourée des méninges, les artères et veines vertébrales de part et d'autre** ainsi que le **XI médullaire**.

Autour du foramen magnum, il y a les trous condyliens ; les antérieurs (4), où passent les **nerfs XII**, et les postérieurs (5), traversés par les **veines condyliennes**.

Il existe, en arrière et au-dessus du foramen magnum, une protubérance occipitale interne = POI (6), plus ou moins en regard de l'externe.

Le Tutorat Niçois est gratuit. Toute vente ou reproduction est interdite.

Entre l'écaille de l'occipital, le clivus, et le rocher, se trouve le foramen jugulaire (7). *Cet orifice a la forme d'une virgule a grosse extrémité postérieure et à extrémité antérieure ascendante.*

- Dans sa partie antérieure et effilée, passent **le IX, le X et le XI bulbaire**
- En arrière passe **la veine jugulaire interne**, on dit qu'elle est au niveau du golfe de la jugulaire.

L'os est creusé de gouttières traversées par des sinus.

2 parties à distinguer : - la gouttière du sinus transverse (8)

- la gouttière du sinus sigmoïde (9), plus profonde

➔ Les deux sont en continu et l'ensemble forme le sinus latéral.

Récap : dans l'ordre = sinus transverse > sinus sigmoïde > golfe de la jugulaire

Tous les sinus qui drainent la région se rejoignent au niveau du carrefour des sinus (10).

Récap TOTAL de la vue endocrânienne :

ANTERIEUR	Lame criblée de l'ethmoïde	Filets du I
	Trou borgne	RIEN
MOYEN	Orifice du canal optique	Nerf optique (II)
	FOS	V1, III, IV, VI
	Trou rond	V2
	Trou ovale	V3
	Trou épineux	Artère méningée moyenne
	Hiatus du canal du VII	Nerfs pétreux
	Trou déchiré	Artère carotide interne
POSTERIEUR	MAI	Nerfs VII et VIII
	Foramen magnum	Moelle, méninges, artères vertébrales, veines vertébrales, XI médullaire
	Trou condylien ANT	XII
	Trou condylien POST	Veines condyliennes
	Foramen jugulaire ANT	IX , X, XI bulbaire
	Foramen jugulaire POST	Veine jugulaire interne