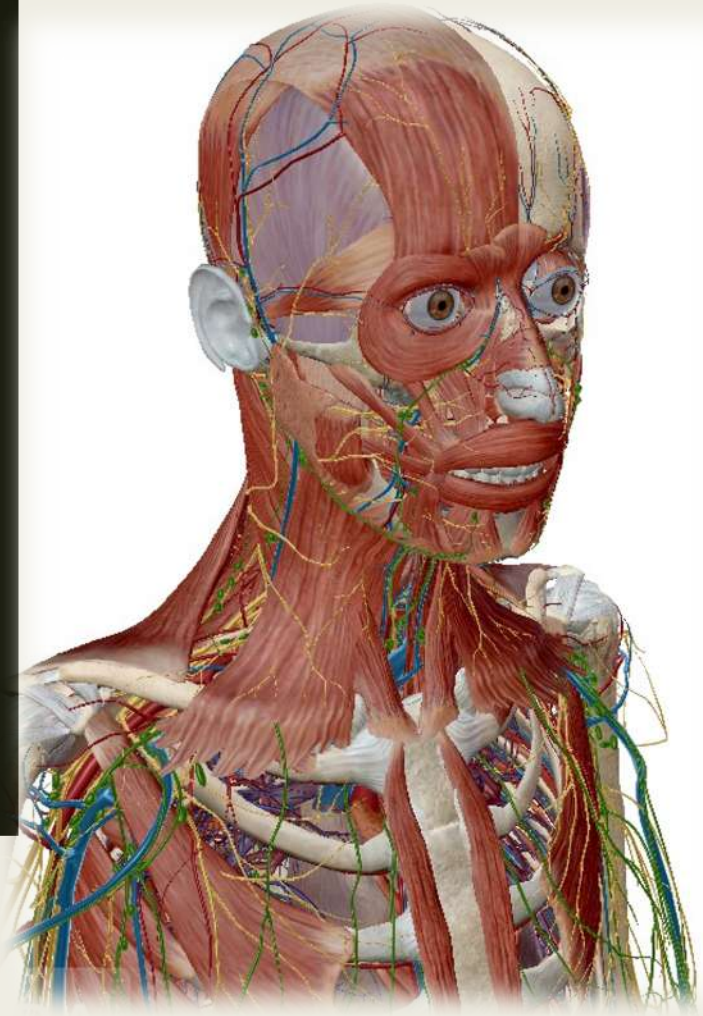

UE12 :
ANATOMIE
DE LA TÊTE
ET DU COU

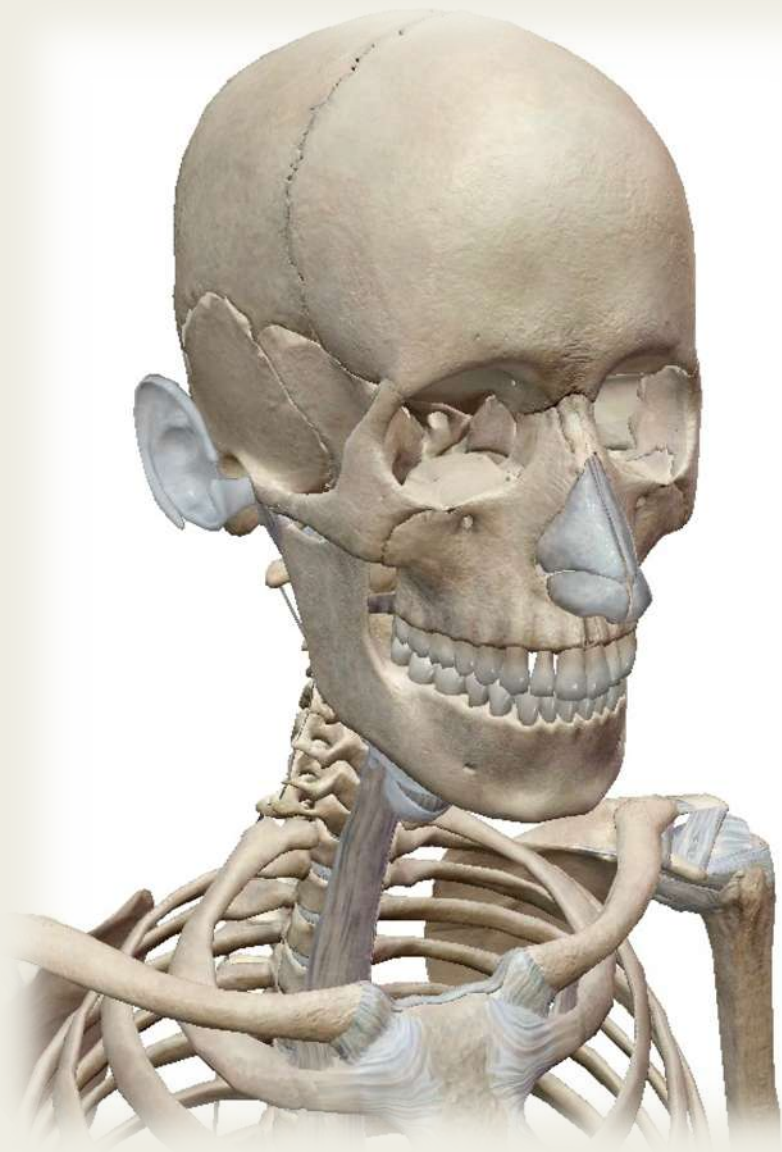Qu'est-ce que c'est ?



- Vos deux tuteurs : Valentin (**Valencéphale**) et Charlotte (**charlottozor**)
 - **15h de cours** par le fameux Professeur FDP (trop le sang u know)
 - Au concours : **20min** pour répondre à **15QCM** qui rapportent **60points**
- C'est cadeau alors pas d'impasse++++++

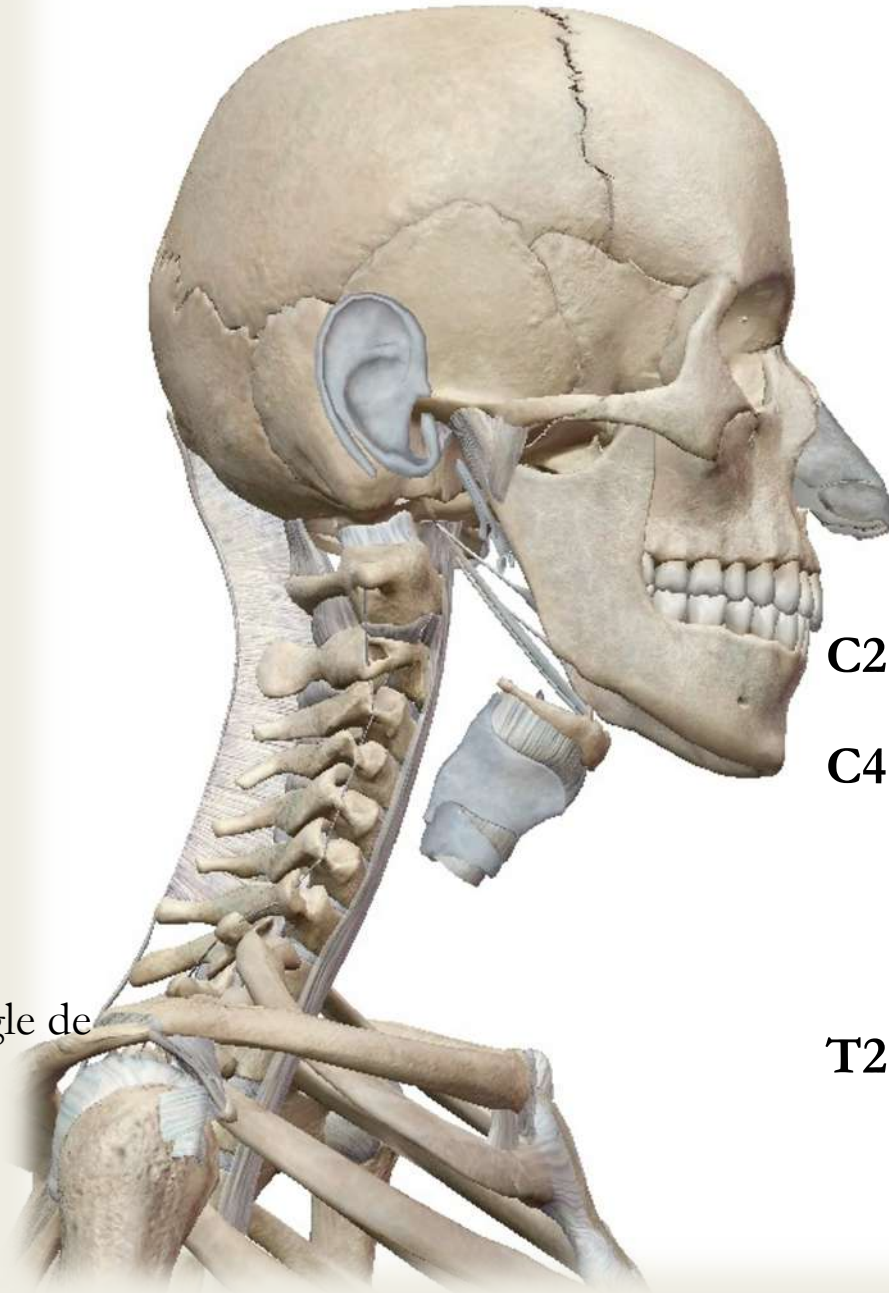
Au programme de cette TTR :

- ✓ L'ostéologie du crâne
- ✓ L'ATM (Articulation Temporo-Mandibulaire)
- ✓ La vascularisation de la tête et du cou
- ✓ L'innervation de la tête et du cou



OSTÉOLOGIE DU CRÂNE

Projections :



C2 ➡ angle de la mandibule (110°)

C4 ➡ os hyoïde

T2 ➡ incisure jugulaire du manubrium

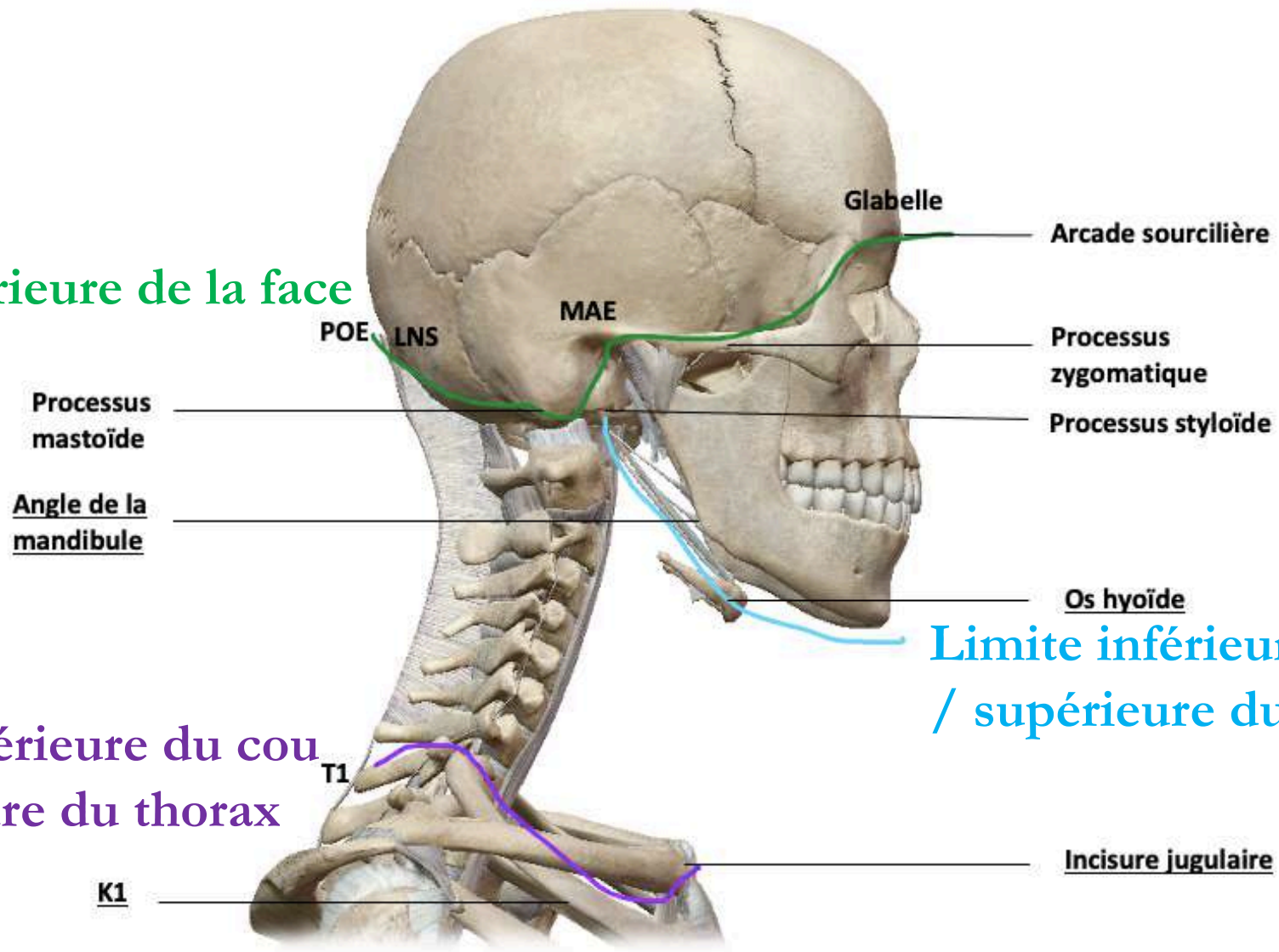
T1 ➡ première côte K1

(oblique vers le bas et l'avant, angle de 45° avec l'horizontale)

Limites :

Limite supérieure de la face

Limite inférieure du cou
/ supérieure du thorax



Limite inférieure de la face
/ supérieure du cou

RÉCAP :

- Limite supérieure de la face :

POE > LNS > processus mastoïde > partie SUP du MAE > processus zygomatique > arcade sourcilière > glabella.

- Limite inférieure de la face = supérieure du cou :

processus styloïde > muscle digastrique ventre POST > ventre ANT.

- Limite inférieure du cou = supérieure du thorax :

T1 > face SUP de K1 > incisure jugulaire.

A propos des projections et des limites de la tête et du cou, donnez la (les) réponse(s) vraie(s) :

- A) La limite supérieure de la face se trouve au sommet du crâne
- B) La limite supérieure de la face ne passe pas par l'arcade sourcillière
- C) En revanche, elle passe par la partie supérieure du MAE
- D) Mais non, elle passe par sa partie inférieure
- E) Les propositions A, B, C et D sont fausses

Réponse : C

A) Faux : le sommet du crâne est la limite supérieure du crâne... à ne pas confondre avec la FACE

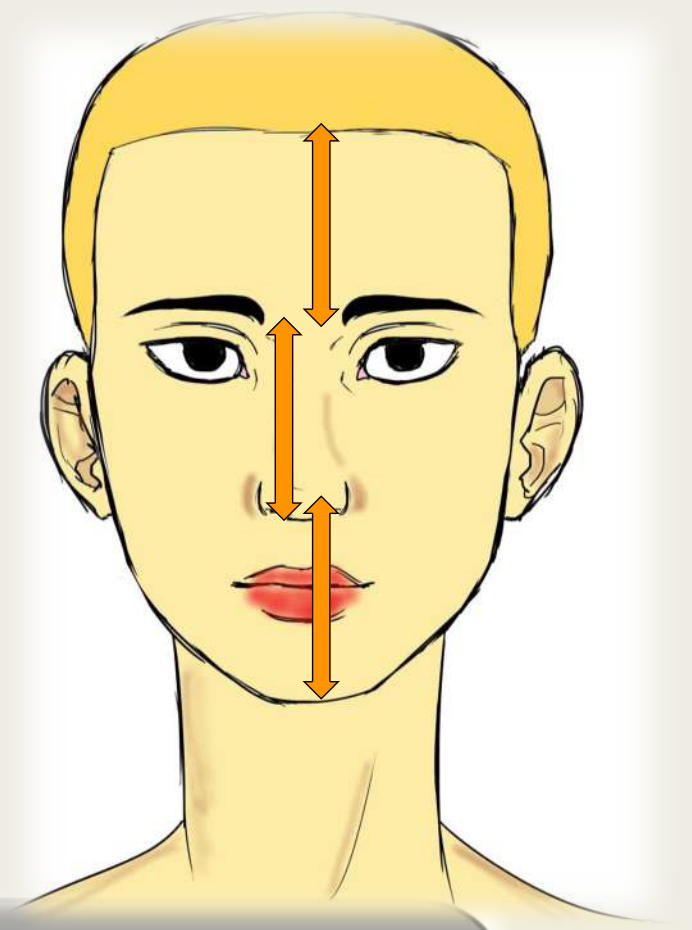
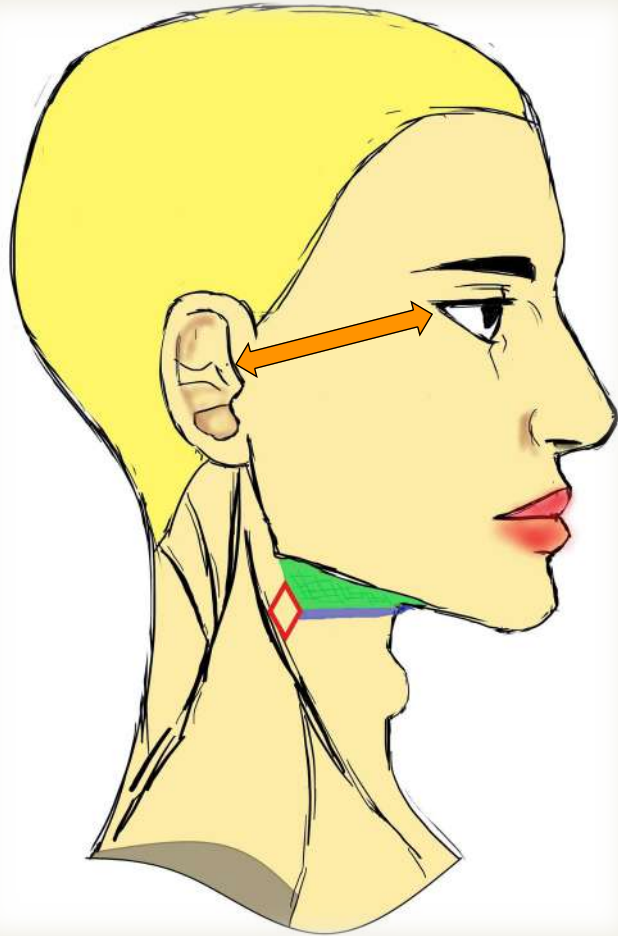
B) Faux : Elle y passe

C) Vrai

D) Faux : ATTENTION C'EST LA PARTIE SUP DU MAE

E) Faux

Petite anecdote esthétique :



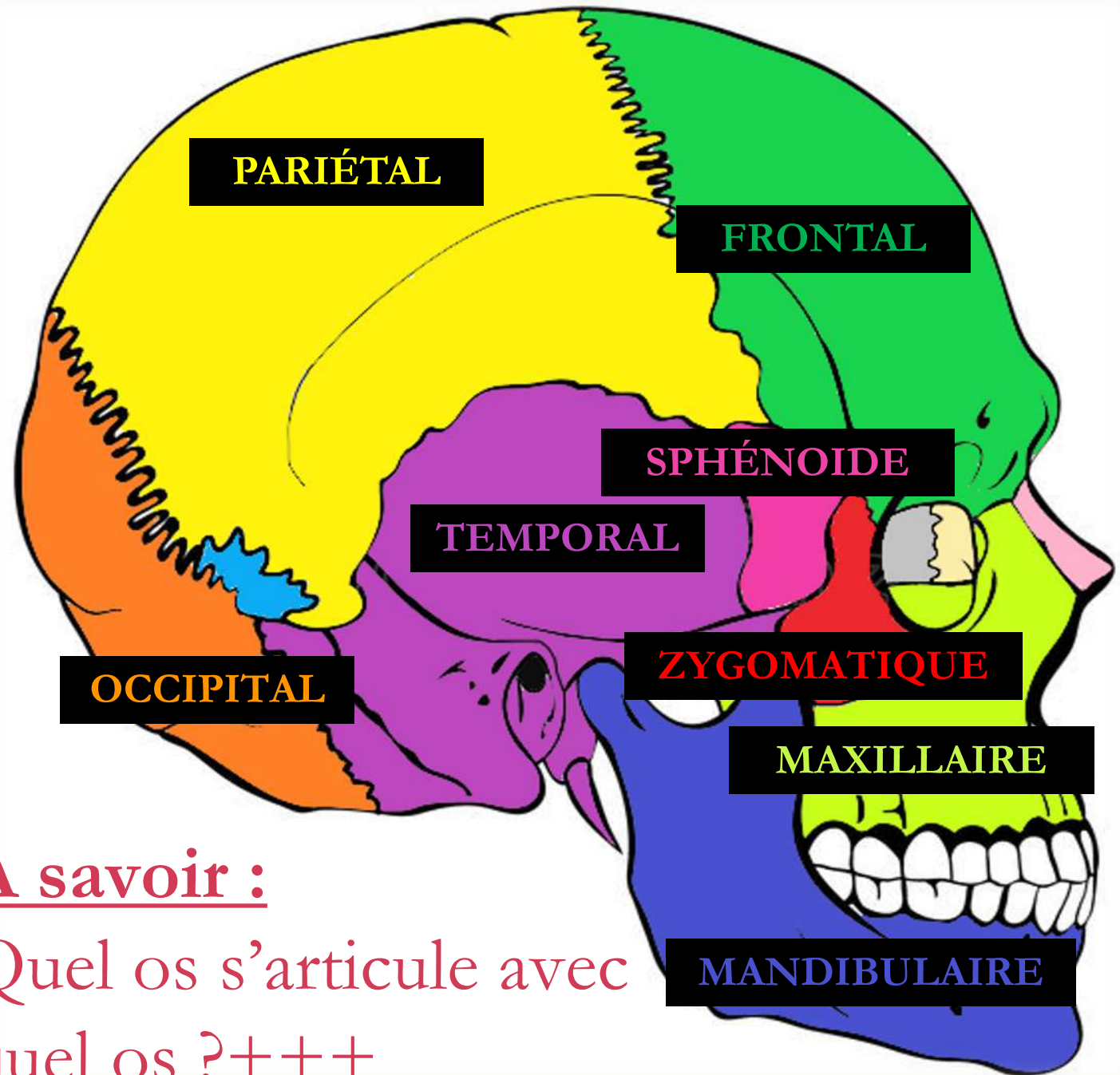
La REGLE DU POUCE de Léonard de Vinci :

Cette règle stipule qu'il y a l'écartement d'un pouce entre

- ➔ La racine des cheveux et la racine du nez
- ➔ La racine du nez et les narines
- ➔ Les narines et le menton
- ➔ Le coin de l'œil et l'oreille

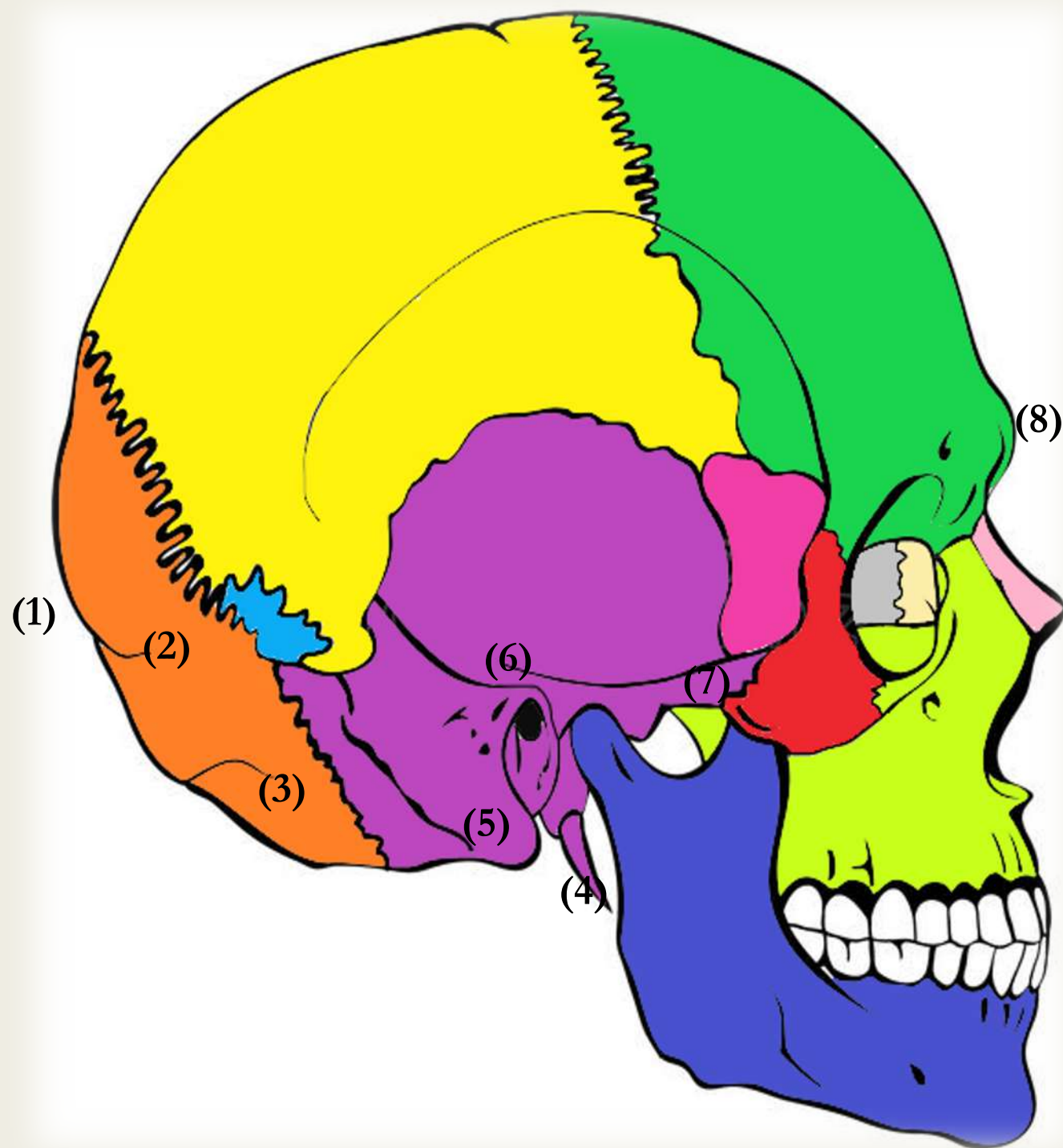
Les os du crâne :

- Il peut exister des **os surnuméraires**, placés de manière aléatoire au niveau des articulations



À savoir :

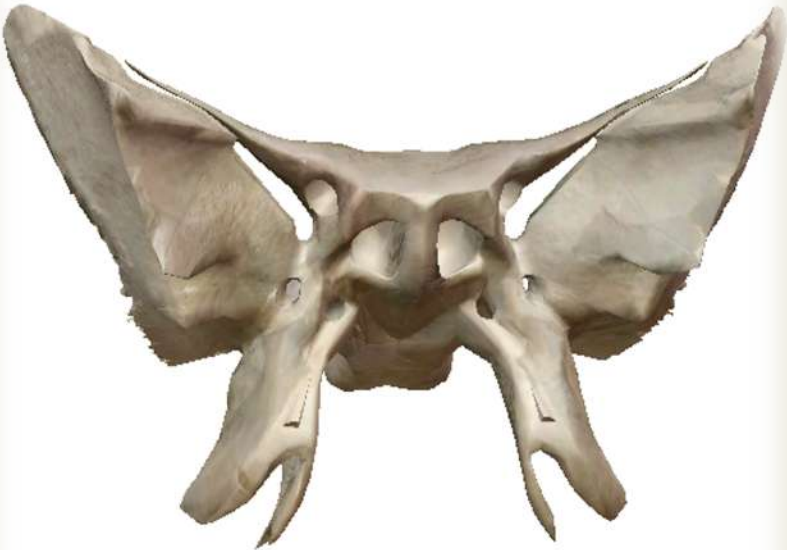Quel os s'articule avec
quel os ?+++



- (1) Protubérance occipitale externe (POE)
- (2) Ligne nucale supérieure
- (3) Ligne nucale inférieure
- (4) Processus styloïde
- (5) Mastoïde
- (6) Méat auditif externe
- (7) Processus zygomatique
- (8) Glabeller

Zoom sur certains os :

Le sphénoïde



- ✓ 4 ailes : 2 **PAS** (sup) 2 **GAS** (inf)
- ✓ 4 pattes : les **processus ptérygoïdiens**
- ✓ 2 yeux : les orifices du **sinus sphénoïdal**

L'os hyoïde



- ✓ **N'est pas un os du crâne à proprement parler**
- ✓ 4 cornes : 2 **petites** et 2 **grandes**

A propos des articulations de la voûte du crâne, donnez la (les) réponse(s) vraie(s) :

- A) L'os sphénoïde s'articule avec l'os temporal et l'os frontal avec sa petite aile
- B) Cet os a quatre pattes; les processus ptérygoïdiens
- C) Au niveau de l'os temporal, se forment plusieurs processus. Le processus styloïde lui permet de s'articuler avec l'os zygomatique
- D) Les deux os formant la mâchoire sont l'os zygomatique et l'os mandibulaire
- E) Les propositions A, B, C et D sont fausses

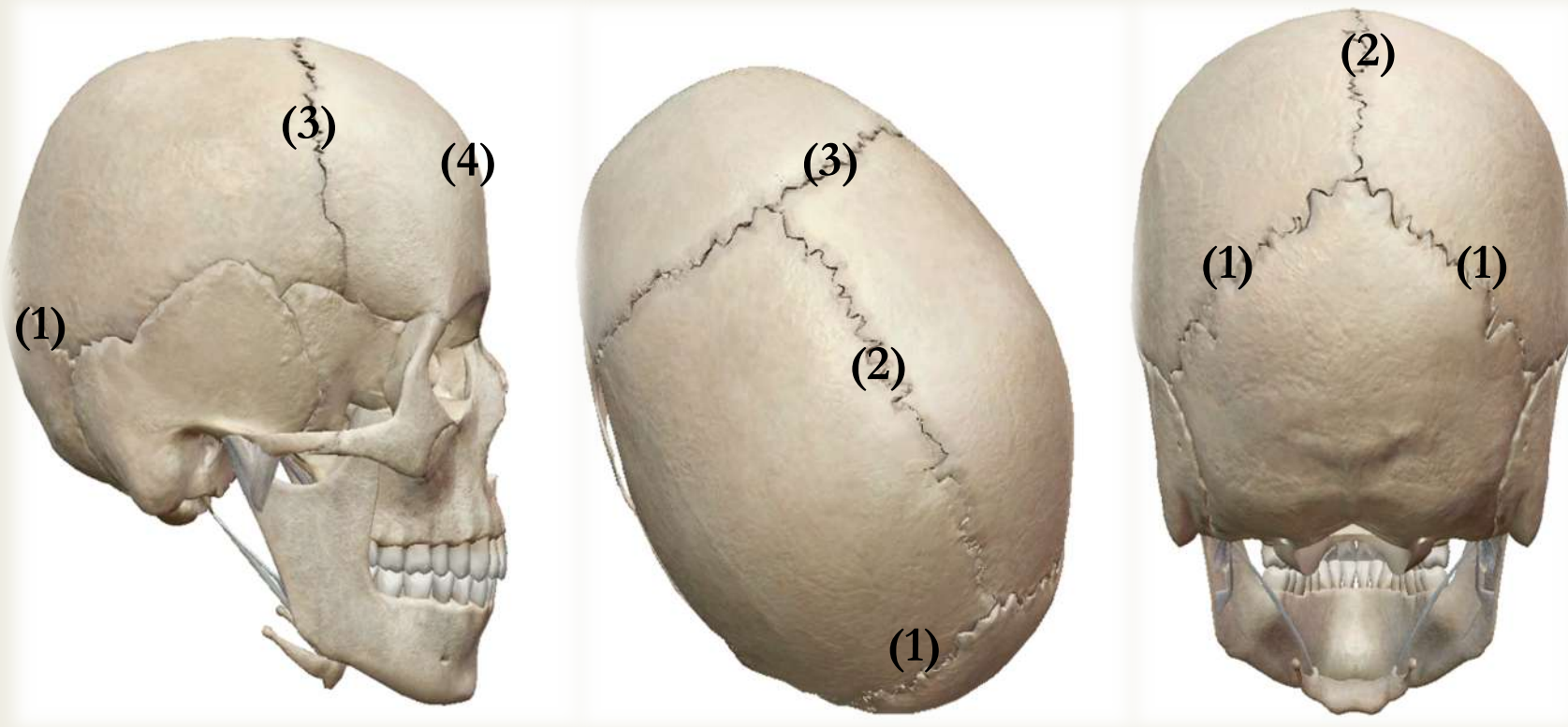
Réponse : B

- A) Faux : au niveau de la grande aile, la petite n'est pas visible au niveau de la voûte du crâne
- B) Vrai
- C) Faux : c'est grâce au processus zygomatique...
- D) Faux : ces deux os sont la mandibule et l'os maxillaire
- E) Faux

Les articulations :

- Articulations **fibreuses** : sutures
- Sutures dentelées
- **STRICTEMENT IMMOBILES** les unes par rapport aux autres

➤ Certaines sutures ont un nom et sont importantes à connaître :



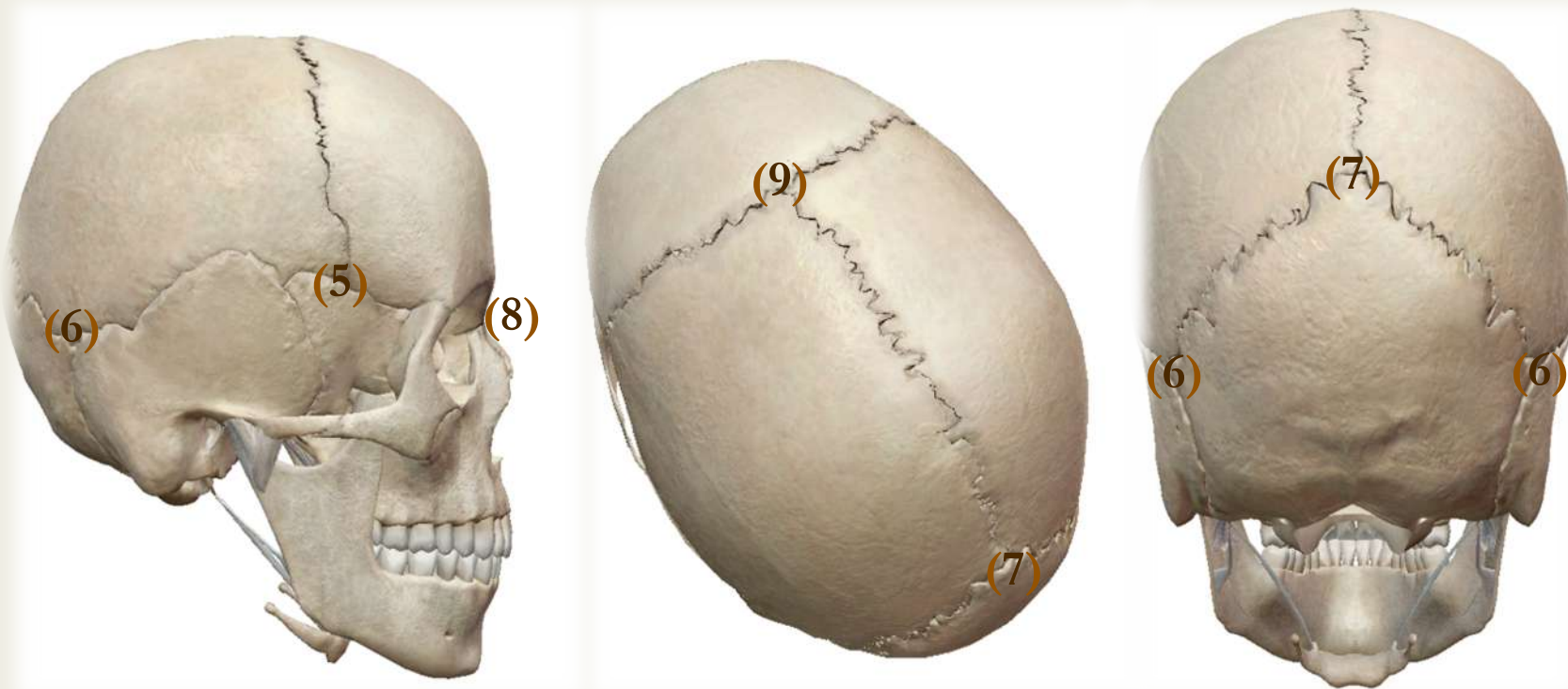
(1) Suture lambdoïde

(2) Suture sagittale

(3) Suture coronale

(4) Suture métopique

➤ Les croisement de ces sutures forment des points qui portent aussi des noms :



(5) Point ptérion (SPF)

(8) Point nasion

(6) Point astérion (TOP)

(9) Point bregma

(7) Point lambda

A propos des articulations entre les os du crâne, donnez la (les) réponse(s) vraie(s) :

- A) La suture coronale sépare le pariétal du temporal
- B) Le point de croisement entre la suture sagittale et la suture coronale porte un nom, c'est le point bregma
- C) Il existe une suture, très rare, entre les deux vestiges embryologiques de l'os frontal, ces deux os s'étant reliés pour former l'os frontal
- D) Cette suture est rare et peu connue, c'est la suture ptérique
- E) Les propositions A, B, C et D sont fausses

Réponse : BC

- A) Faux : le PARIETAL du FRONTAL , elle est d'ailleurs dans le plan de même nom
- B) Vrai
- C) Vrai : cette suture est rare et souvent prise par une trace de fracture de l'os par les médecins légistes ignorants son existence
- D) Faux : wtf ? suture métopique
- E) Faux

Vue endocrânienne de la base du crâne :

(A) Etage postérieur : fosse,

en arrière de la selle turcique

→ Cervelet

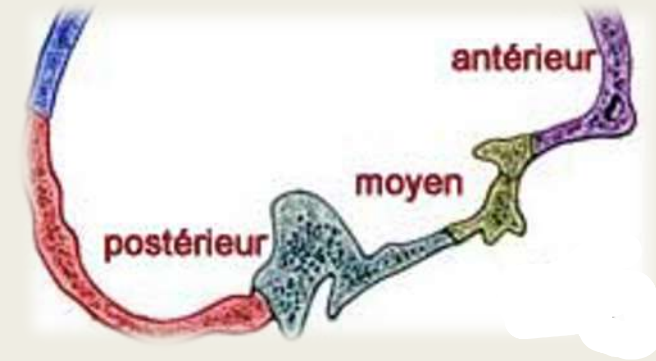
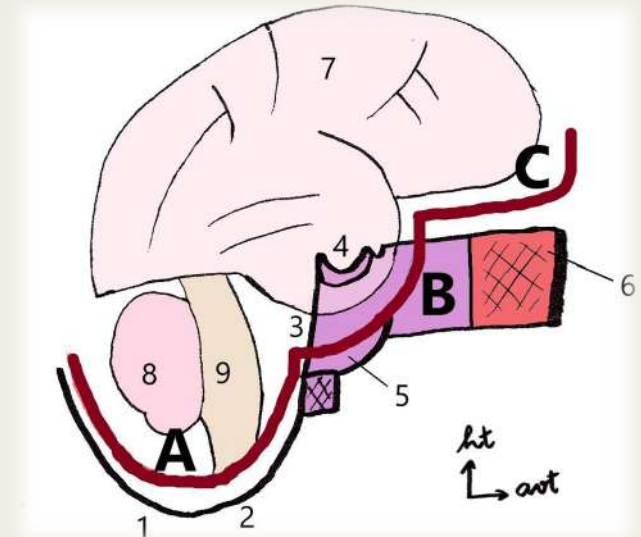
(B) Etage moyen : rocher +

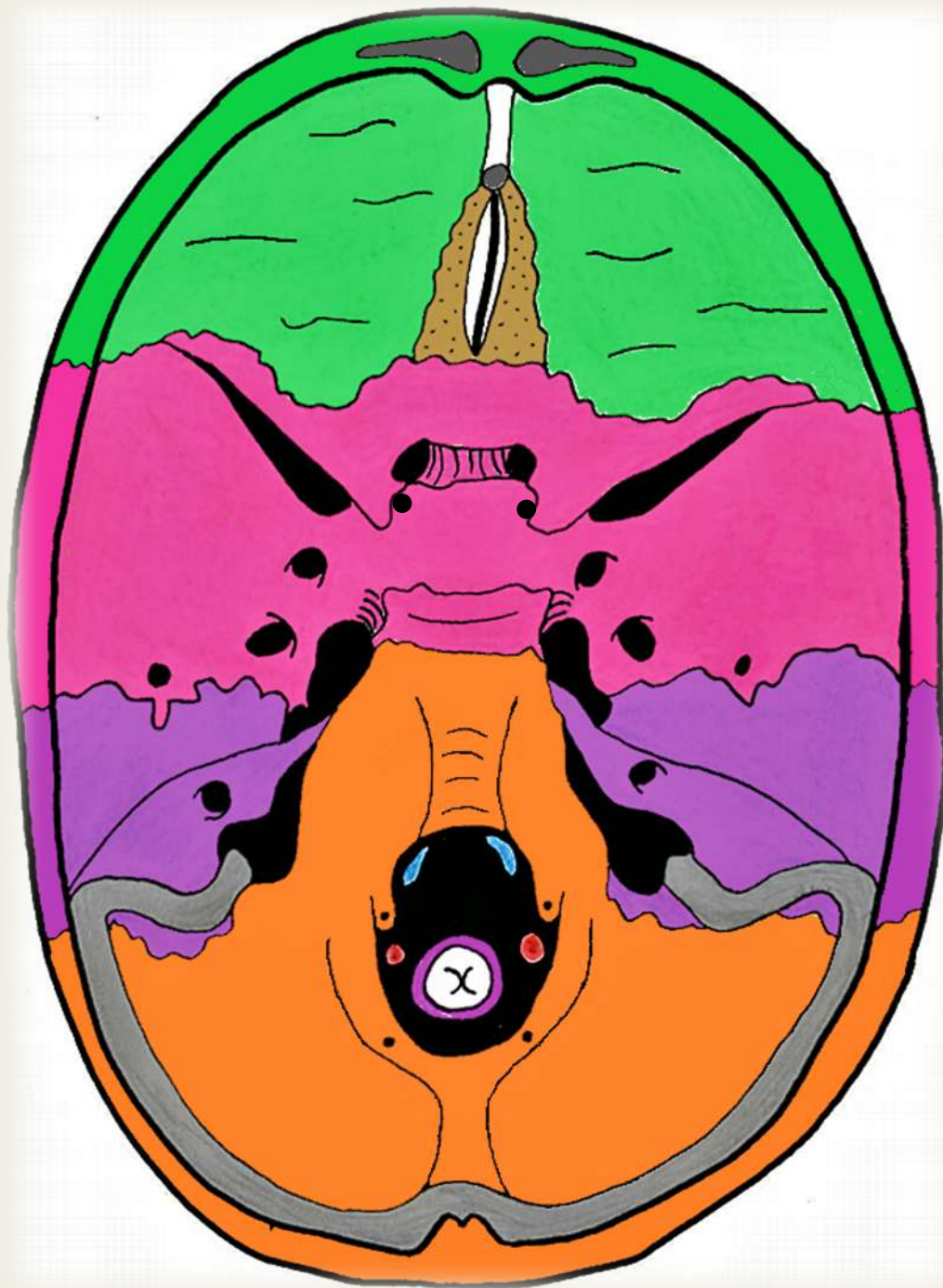
GAS, centré par la selle turcique

Cerveau

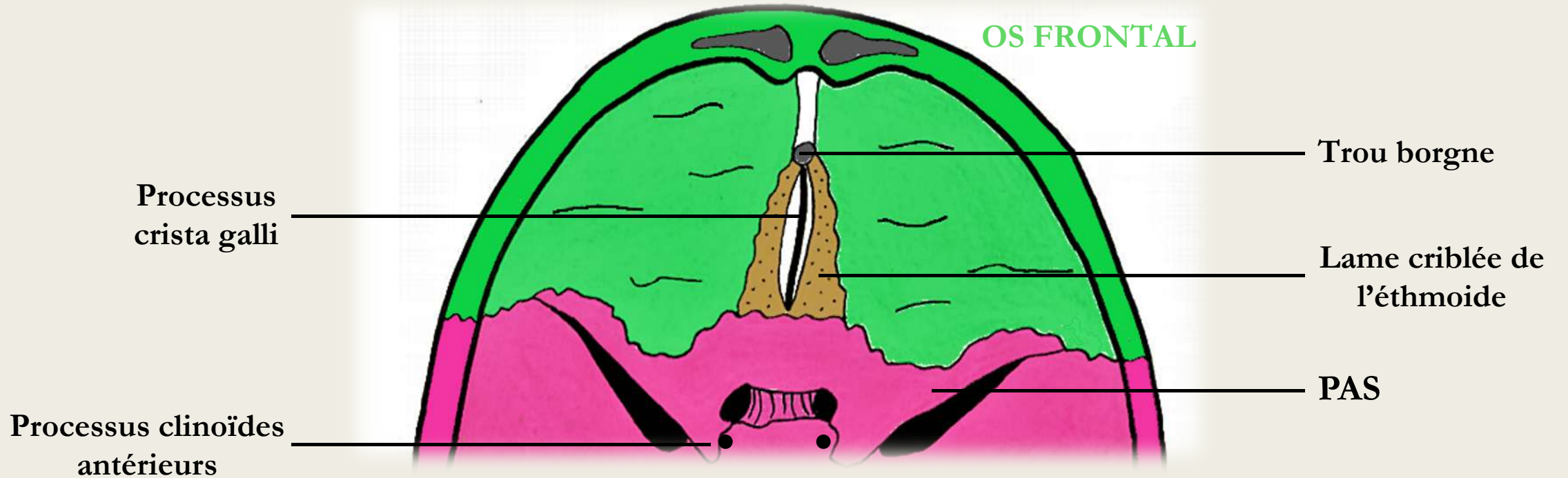
(C) Etage antérieur : en

avant de la PAS



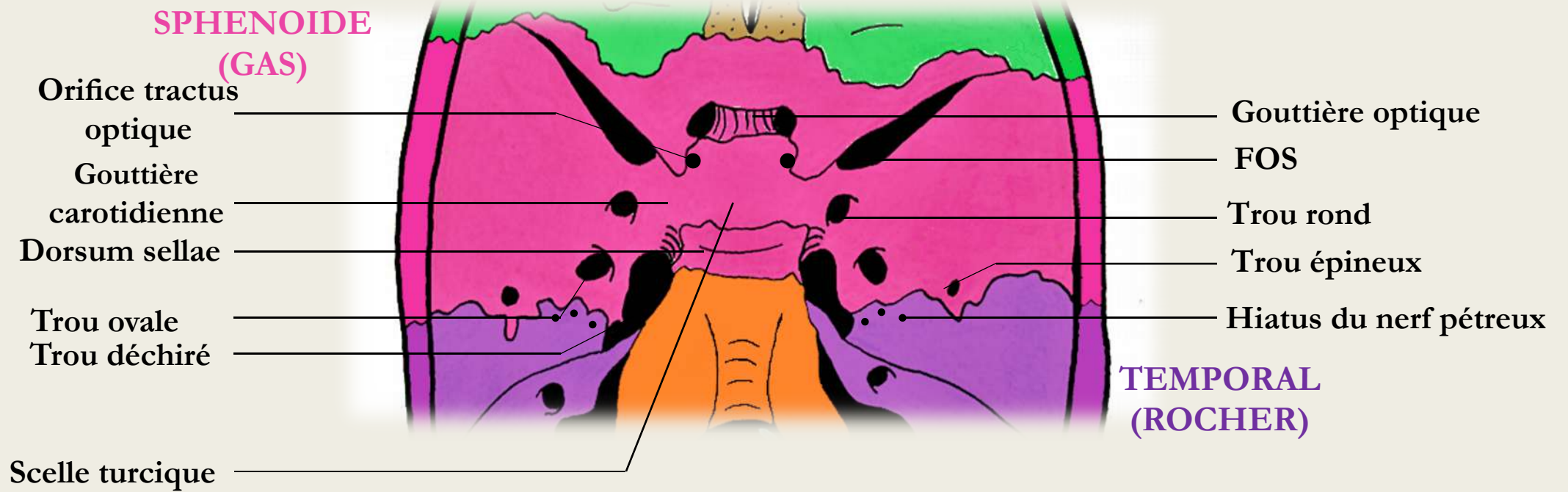


➤ Etage antérieur :

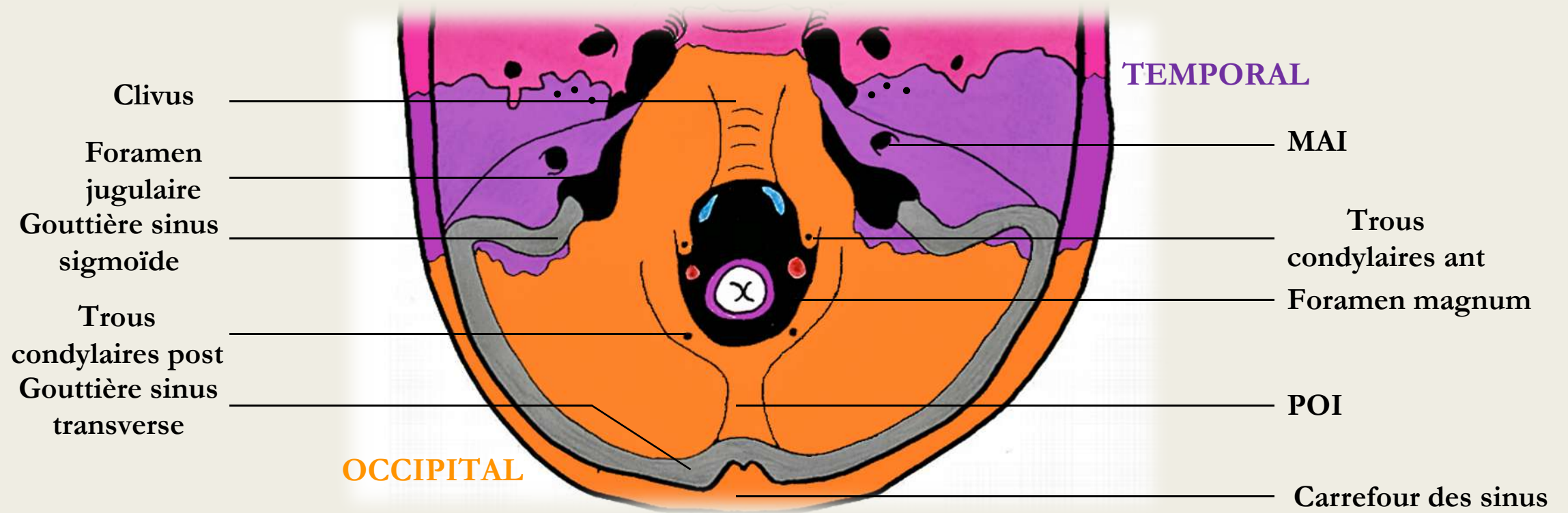


➡ IMPRESSIONS DIGITIFORMES : stigmates du relief des gyrus du cerveau sur les os du crâne

➤ Etage moyen



➤ Etage postérieur



➤ Récap :

ANTERIEUR	Lame criblée de l'ethmoïde	Filets du I
	Trou borgne	RIEN

MOYEN	Orifice du canal optique	Nerf optique (II)
	FOS	V1, III, IV, VI
	Trou rond	V2
	Trou ovale	V3
	Trou épineux	Artère méningée moyenne
	Hiatus du canal du VII	Nerfs pétreux
	Trou déchiré	Artère carotide interne

POSTERIEUR	MAI	Nerfs VII et VIII
	Foramen magnum	Moelle, méninges, artères vertébrales, veines vertébrales, XI médullaire
	Trou condylien ANT	XII
	Trou condylien POST	Veines condyliennes
	Foramen jugulaire ANT	<u>IX</u> , X, XI bulbaire
	Foramen jugulaire POST	Veine jugulaire interne

A propos de la vue endocrânienne, donnez la (les) réponse(s) vraie(s) :

- A) L'étage postérieur correspond à tout ce qui est en arrière de la scelle turcique (rocher du temporal, os occipital)
- B) L'étage antérieur correspond à tout ce qui se trouve en avant des petites ailes du sphénoïde
- C) Dans le trou rond (étage moyen), passe le nerf maxillaire (V2)
- D) Dans le trou épineux (étage postérieur), passe l'artère méningée moyenne
- E) Les propositions A, B, C et D sont fausses

Réponse : BC

- A) Faux : tout est vrai sauf que c'est le tympanal du temporal que l'on trouve au niveau de l'étage postérieur, le rocher lui est au niveau de l'étage moyen
- B) Vrai
- C) Vrai
- D) Faux : l'artère méningée moyenne passe bien par le trou épineux mais c'est au niveau de l'étage moyen et non de l'étage postérieur
- E) Faux

