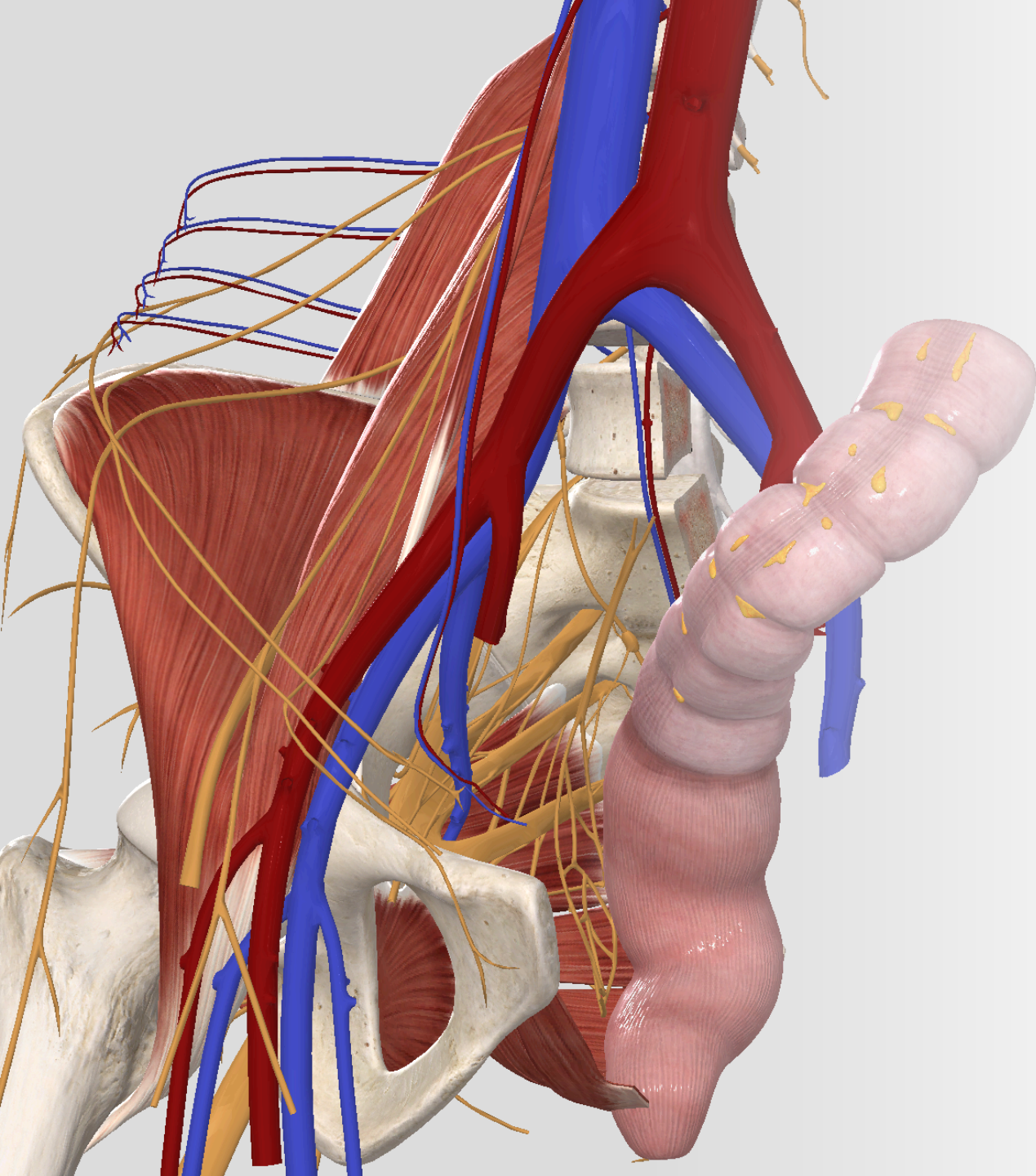

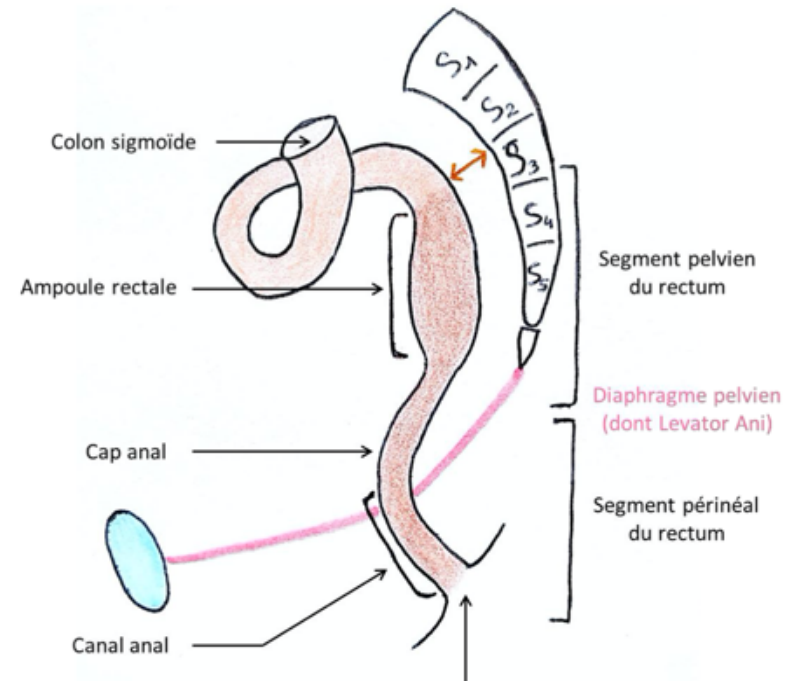
# ***LE RECTUM***

---

# GÉNÉRALITÉS

- Le rectum est composé de 3 parties et de deux segments :
- Ampoule rectal
- Cap anal
- Canal anal
- Segment Pelvien
- Segment Périnéal

**Schéma n°1 : Situation anatomique du rectum**



*Le rectum anatomique commence en S3*

# L'ANUS

Schéma n°2 : Vue antérieure du rectum

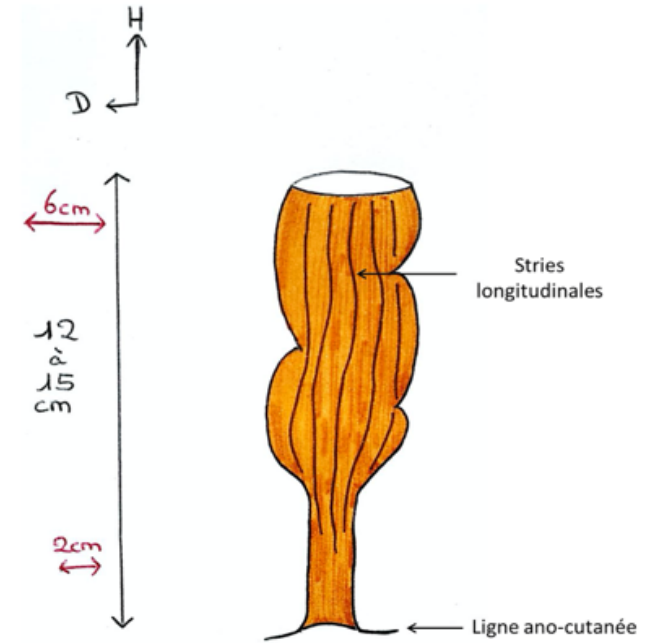


Schéma n°3 : Marge de l'an

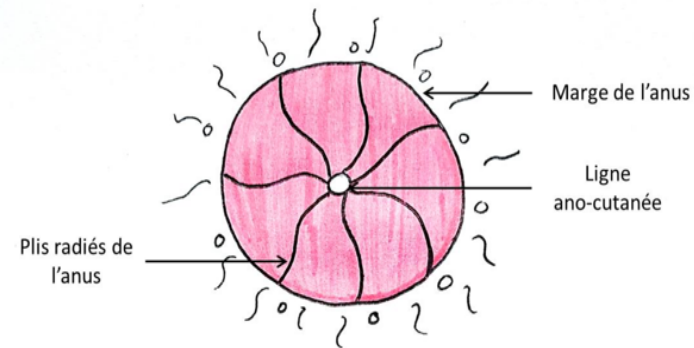
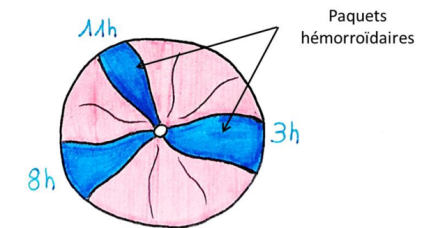
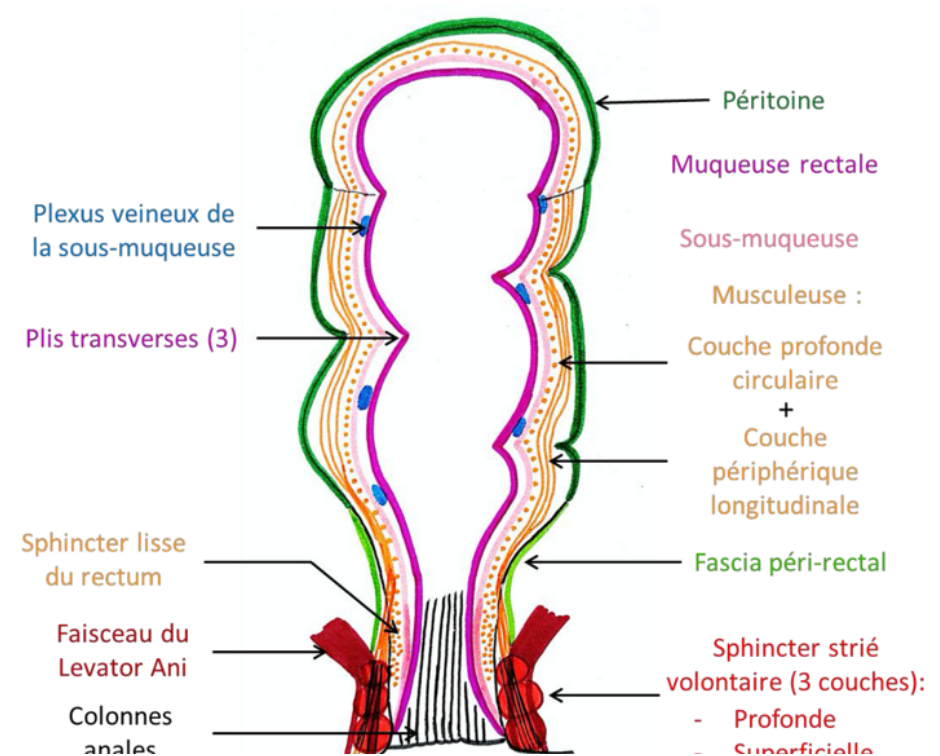


Schéma n°4 : Les hémorroïdes



# LES TUNIQUES DU RECTUM

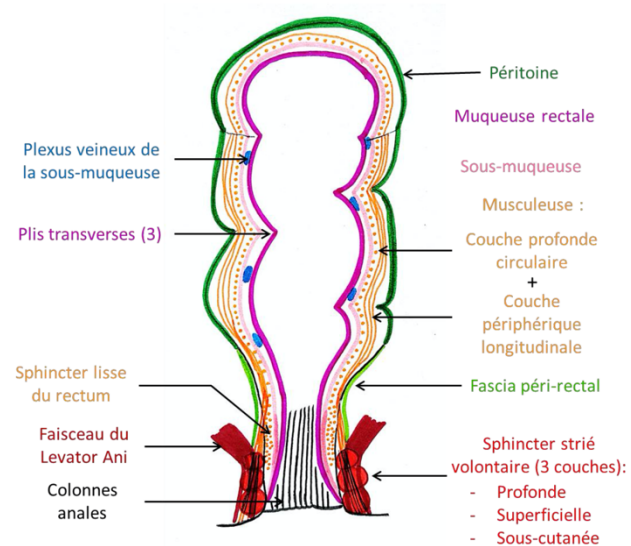
- Muqueuse
- Sous muqueuse
- Musculeuse
- Adventicielle



# LE SPHINCTER STRIÉ DE L'ANUS

Il est formé de 3 couches musculaires

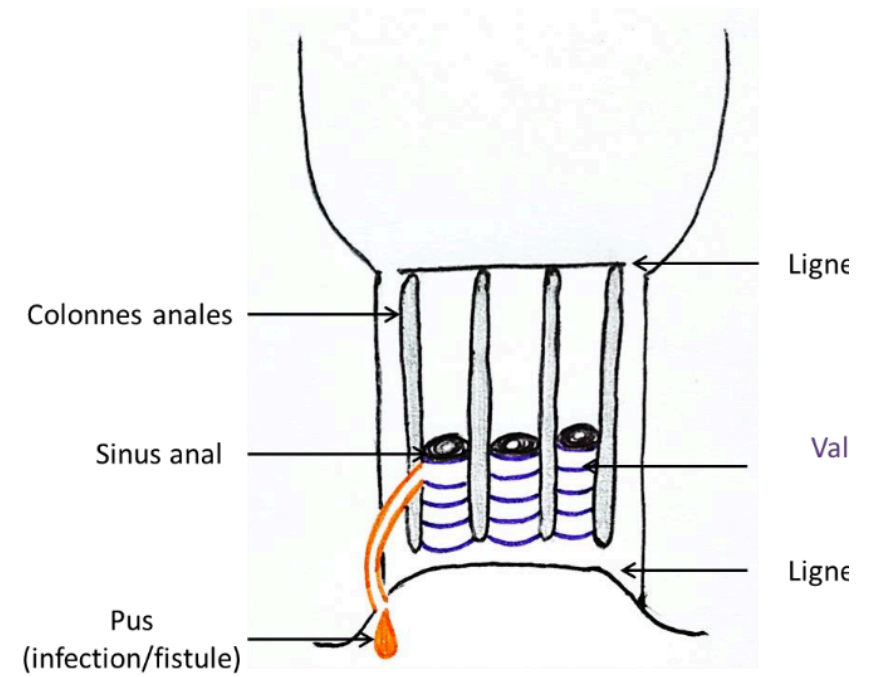
Schéma n°5 : Coupe frontale du rectum



# LE CANAL

- Lignes ano-rectal
- Lignes ano-cutanée
- Colonnes de Morgagni
- Valvules de semi-lunaires

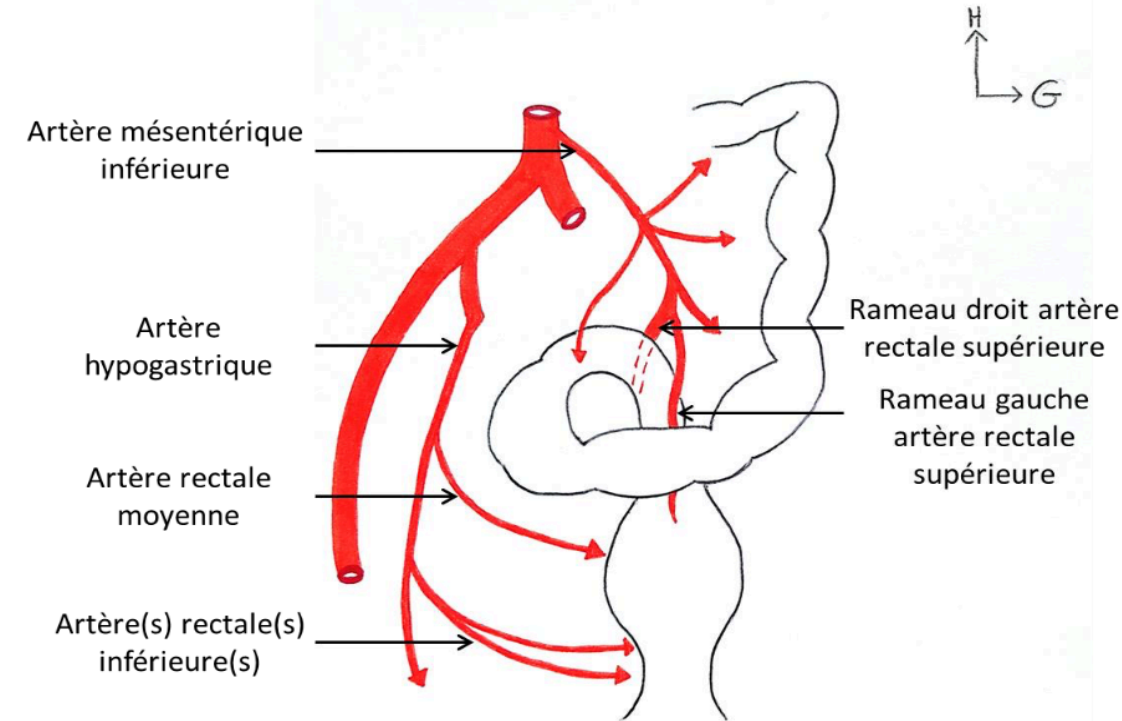
Schéma n°6 : Zone Columnaire





# VASCULARISATION

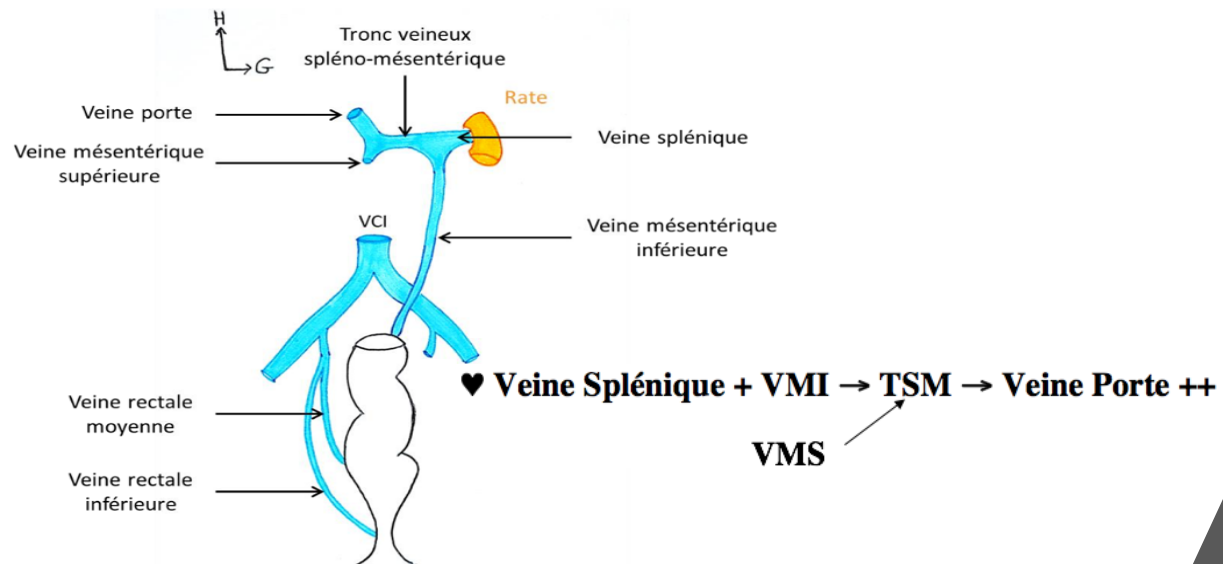
Schéma n°7 : Vascularisation du rectum



♥ AMI → ARS droite + ARS gauche ++

♥ A hypogastrique → ARM + ARI +++

Schéma n°8 : Drainage veineux du rectum

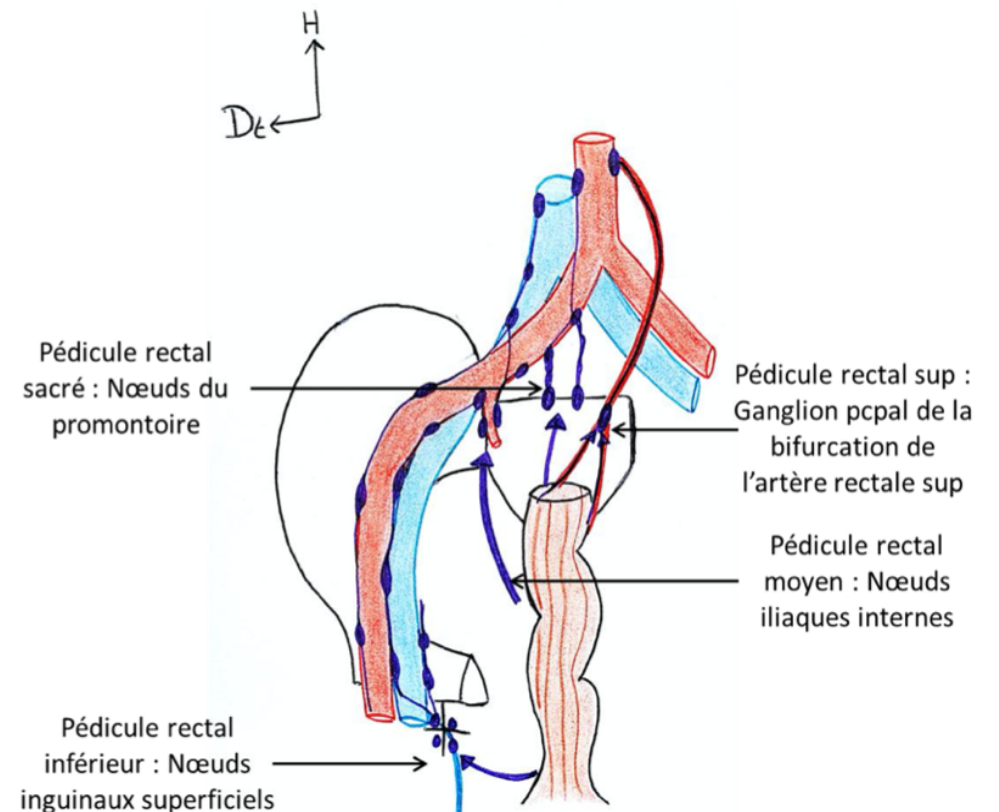


# DRAINAGE LYMPHATIQUE

- Il possède quatres pédicules lymphatiques au niveau du rectum:

- Inférieur
- Moyen
- Supérieur
- sacrée

**Schéma n°9 : Drainage lymphatique du rectum**





# QCM TIME

**A propos du rectum, donnez la (les) proposition(s) exactes**

- A) Le un angle de  $110^{\circ}$  ouvert en avant
- B) Le rectum a la forme d'un homme assis
- C) Le rectum commence anatomiquement en S3
- D) C'est l'organe de la miction
- E) Toutes les réponses sont fausses

# QCM TIME

- A) FAUX : ouvert en arrière
- B) VRAI
- C) VRAI
- D) FAUX : organe de la défécation