

# Appareil Locomoteur

## I – Les Os

### A/ Squelette et classification osseuse

Les os sont les poutres de soutien de l'organisme, constitué essentiellement de tissu osseux. L'ensemble des os forme le squelette duquel on peut distinguer 3 parties :

- **Le squelette axial** : Colonne vertébrale, crâne et os hyoïde.
- **Le squelette thoracique** : Côtes et sternum.
- **Le squelette appendiculaire** : Il s'agit du squelette des **membres** et des **ceintures** (=os qui permet de relier les membres au reste du squelette) qui sont l'os coxal pour le membre inférieur/pelvien et la scapula et la clavicule pour le membre supérieur/thoracique

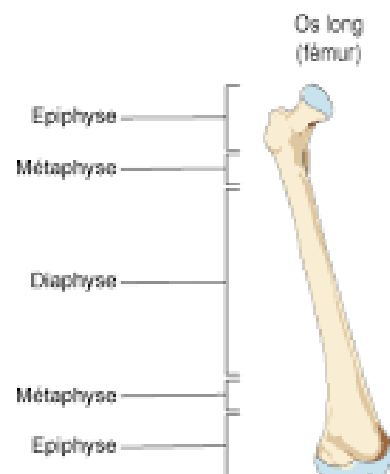
#### 1) Classification des os :

##### Les os longs

Ils possèdent une **dimension** qui est bien **plus importante** que les 2 autres (longueur >> largeur/épaisseur). On possède des os longs de tailles variées (Fémur, métatarsien, métacarpien...)

On peut distinguer plusieurs zones sur les os longs :

- Les **épiphyse** : situées aux extrémités, elle se définit par la zone de l'os encroutée de cartilage (bien qu'une partie soit recouverte de périoste).
- La **diaphyse** : située au centre.
- Les **métaphyses** : Zone de jonction entre épiphyse et métaphyse



##### Les os courts

Ils ne possèdent **pas de dimension qui se démarque** véritablement des autres, on ne peut distinguer d'épiphyse ou de diaphyse. (os du tarse, du carpe, des vertèbres...)

Ex : le talus, os du tarse possède différentes surfaces articulaires mais on ne distingue pas de zone spécifiques comme pour les os longs.

## Les os plats

Ils possèdent une **épaisseur très faible**. La scapula est presque translucide en son centre, l'os coxal est très fin également.

### 2) Les reliefs osseux :

Les os possèdent de nombreux reliefs de tailles et de formes différentes ainsi que des cavités remarquables. Il peut s'agir d'incisure, d'échancrure, de forams, de sinus de gouttières, de lignes, d'éminences, des épines, des processus (nom donné aux épines très prononcées).

## B/ Structures des os

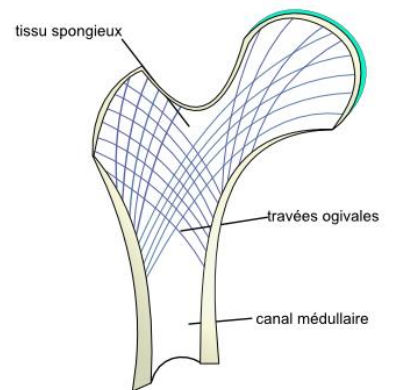
### 1) Une structure fibrillo-lamellaire :

L'os est recouvert en tout point de périoste **SAUF** aux endroits recouverts de cartilage. La membrane périostée est décollable et est plus épaisse chez l'enfant que chez l'adulte. Juste sous le périoste se trouve la corticale de l'os qui est un tissu dense, il est responsable de la dureté de l'os ( $\neq$  solidité).

Sous l'os cortical, on retrouve :

- **Le tissu spongieux** : (aux extrémités de la diaphyse et aux niveau des épiphyses). Formé de lamelles osseuses, il s'oriente en fonction des lignes de force. C'est une structure ogivale, en **voûte gothique**, de type cintre brisé.

*Ex : Ici on observe au niveau du col du fémur l'orientation des travées osseuses due à l'inflexion médiale de la tête du fémur, les lamelles sont donc incurvées en dedans. On retrouve en médial un éventail de sustentation et en latéral une arche de traction.*



Remarque : Pour toutes les parties de l'os, la structure est **fibrillo-lamellaire ++**

Point histo du S1 :

la structure de la corticale de l'os est torsadée comme les fibres d'une corde. Il y a un maillage des fibres de collagène, les lamelles osseuses concentriques renferment au centre le canal de Havers.

Les microfibrilles, de par leur structure sont responsables de la résistance de l'os à la compression (mais **PAS à la torsion**, imaginez que vous tourniez les fibres dans le mauvais sens).

L'unité osseuse au niveau de la corticale est l'ostéon qui est en perpétuel remaniement.

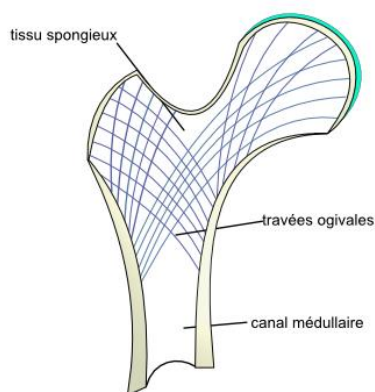
## 2) Cavité médullaire et contrainte :

La cavité médullaire de la diaphyse des os longs contient en son centre de la moelle osseuse grasse, jaune. Les épiphyses et métaphyses contiennent de la moelle rouge hématopoïétique au milieu des fibres écrasées.

La cavité médullaire est délimitée et tapissée par une membrane : **l'endoste**

**// Donc le périoste délimite la corticale de l'os, l'endoste délimite la cavité médullaire //**

Lors d'une compression, des contraintes se créent lors de la flexion de l'os, elles sont **positives en concavité** et **négatives en convexité** (pas de contraintes au centre de la poutre !)



## C/ Vascularisation des os :

### 1) Diaphyse

Les artères **périostées** proviennent des muscles du voisinage et vascularisent le 1/3 externe de la diaphyse.

Les artères propres de l'os ou **endostées** vascularisent les 2/3 internes de la diaphyse et pénètrent dans les canaux nourriciers.

Il est préférable de ne pas enlever le périoste lors de chirurgie pour ne pas amener d'ischémie osseuse.

### 2) Métaphyses

Les métaphyses sont bien vascularisées par les artères du voisinage, il en résulte que les ischémies vasculaires des métaphyses sont très rares.

### 3) Épiphyses

L'épiphyse des os longs sont irrégulièrement et mal vascularisées.

## D/ Propriétés mécaniques des os :

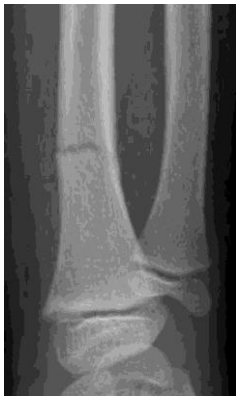L'os est un matériau élastique, il peut se tordre sous la contrainte et reprendre sa forme initiale à son arrêt. Le Module d'élasticité de Young de l'os est très faible.

Ce qui signifie que l'os est un matériau plus élastique que la plupart des métaux. Les chirurgiens utilisent le titane pour simuler les propriétés de l'os car leur module de Young est très proche.

Si la contrainte appliquée à l'os est trop importante, l'os peut subir plusieurs types de fractures :

Point Tut : La formule de Young relie la **déformation** d'un matériau et la **contrainte exercée** sur ce dernier, plus le module est faible, plus le matériau est élastique

- **Fracture Fragile** : fracture **soudaine** (*l'os se brise comme un bout de verre en deux bouts*)
- **Fracture incomplète** : l'os peut se **déformer** en motte de chez l'enfant ou en bois vert (*Seul une corticale sur les deux se casse, l'autre se plie, amenant une déviation de l'axe de l'os*).



Ex : Ici on voit l'extrémité distale du radius gauche, une seule partie de la corticale s'est brisée.

- **Tassements** : (oui ce sont des fractures), **compression** du corps vertébral (*la résistance diminue inversement à l'âge du patient*).
- **Fracture de fatigue** : La fracture est due à des contraintes légères et répétées ce qui entraîne la fissuration de l'os. (*Le 2<sup>e</sup> métatarsien chez les randonneurs est soumis à de nombreuses contraintes répétées et est donc un lieu de fracture de fatigue fréquente*).
- **Fractures pathologiques** : la poutre osseuse peut casser suite à une fragilisation

+++ La poutre osseuse est plus solide in vivo que in vitro ! +++

*Mais qu'est-ce que je vous baragouine ?*

On peut expliquer ce phénomène de plusieurs façons :

### a/ Pour les os longs :

● Théorie de Rabischong et Avril : L'os est une **poutre composite** formée de 2 parties, une partie musculaire et une partie squelettique. Lorsque qu'une contrainte est exercée sur le bras, une partie des contraintes est absorbée par le squelette mais une deuxième partie est absorbée par les

muscles ! C'est pour ça qu'en théorie, notre avant-bras ne se casse pas lorsqu'on porte un poids de 50kg alors que les os de l'avant-bras se cassent lorsqu'ils sont soumis à une telle contrainte.

● Théorie des haubans de Powels : (théorie plus populaire) La poutre osseuse (os de l'avant-bras) est ici comparée à une grue qui serait soutenue par des haubans (muscles du bras). Ces haubans permettent donc d'absorber une partie des contraintes de la poutre osseuse.

### **b/ Pour les os courts et au niveau des métaphyses :**

La solidité est comparée à celle d'un bidon d'huile.

En effet, les os courts et les métaphyses sont remplis du **tissu spongieux** entouré d'une fine couche de **corticale**. Si l'os était **vide** (seulement la corticale), une faible pression suffirait à **écraser** l'os comme un bidon vide. Par conséquent, étant donné que l'os est **plein** (rempli de tissu spongieux), il ne **s'écraiera pas** lorsque l'on exerce une pression.

Donc, C'est **l'association du tissu spongieux et de la corticale** qui est responsable de la solidité des os courts et des métaphyses.

## **II – Ostéogénèse**

### **A/ Formation initiale de l'os :**

#### **1) Ossification endochondrale :**

L'appareil locomoteur provient du **mésoblaste** (rappel d'embryo : feuillet intermédiaire entre l'ectoblaste et l'endoblaste) qui dérivera pour donner :

- Le sclérotome : os, articulations et ligaments
- Le myotome : muscles
- Le dermatome : le derme

L'ossification endochondrale concerne les os longs, courts et plats de l'ensemble de l'organisme **SAUF ceux du crâne** (je vais piéger la dessus).

La base de l'ossification endochondrale nécessite la présence d'une maquette cartilagineuse (cartilage entouré du périchondre) qui va voir apparaître à un âge déterminé (différent en fonction de l'os en question) des **points d'ossifications** (PO):

- **Primaires**, au centre de la maquette amenant ainsi une vascularisation dans le cartilage. Ce PO va grandir pour donner au final la **cavité médullaire**. C'est la cavité de la diaphyse de l'os. Ce PO1 grandit en même temps qu'il se creuse.

- **Secondaire**, aux extrémités amenant aussi une vascularisation au niveau de l'épiphyse. Plus tard, les PO2 individualiseront le cartilage articulaires des 2 extrémités des os longs. Les PO2 proximaux et distaux grandissent.

Le cartilage **articulaire** est issu du périchondre.

(Il peut aussi il y avoir des points d'ossifications tertiaires et quaternaires mais ils ne seront pas détaillés.)

Les PO2 et PO1 vont donc croître à l'intérieur de la maquette cartilagineuse. Le cartilage primitif présent entre les PO2 et le PO1 devient le cartilage épiphysaire (=de croissance = de conjugaison)

### ATTENTION !!!

Il ne faut pas confondre cartilage articulaire et cartilage épiphysaire :

| Type         | Cartilage épiphysaire  | Cartilage articulaire  |
|--------------|--|--|
| Localisation | Au niveau de la <b>métaphyse</b>   | Au niveau des extrémités des épiphyses   |
| Devenir      | Zone séparant PO1 et PO2 aux extrémités, donnera par la suite un vestige cartilagineux entre épiphyse et métaphyse la <b>physe</b> | Issu du périchondre, il participera à la formation des articulations (logique) |

Au final, on aura une croissance complète des PO2 supérieur et inférieur avec la cavité médullaire entre les deux. Le périchondre en périphérie deviendra le **périoste**.

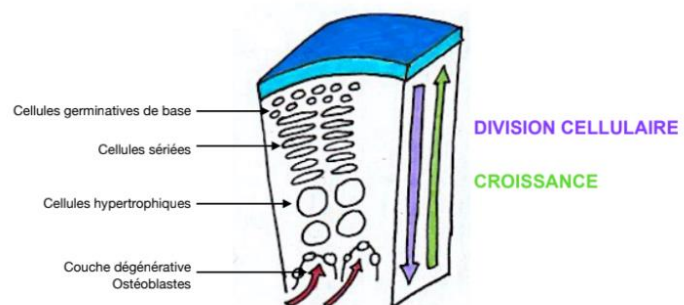
Le cartilage primitif devient alors le cartilage épiphysaire, qui sépare l'épiphyse de la diaphyse, donc en récap nous avons :

- L'**épiphyse** qui est la partie évasée
- La **diaphyse** qui est la partie centrale
- La partie évasée jouxtant l'épiphyse est la métaphyse, il y apparait le **cartilage épiphysaire**.

## 2) Formation du point d'ossification :

On se place au niveau du cartilage articulaire des épiphyses, on peut y observer différentes couches :

- La couche de **cellule germinatives** : elle se **divisent** et se trouve juste en dessous du futur cartilage articulaire.
- La couche de **cellule sériées** : organisées en pile d'assiette
- La couche de **cellule hypertrophiques** : ces cellules sont pénétrées par les vaisseaux sanguins



- Et enfin la **couche dégénérative** : avec apparition des cellules osseuses, les ostéoblastes.

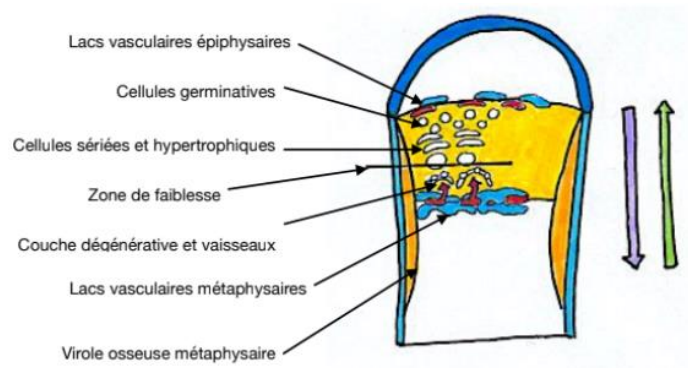
On observe que la division cellulaire se fait de la couche germinative à la couche dégénérative alors que la croissance osseuse se fait de la couche dégénérative à la couche germinative. La **croissance** est **centrifuge** tandis que la **division** cellulaire est **centripète**.

### 3) Croissance des épiphyses :

Au niveau des épiphyses se forme le cartilage épiphysaire (≠cartilage articulaire).

Le périoste entoure les os en tout point **SAUF au niveau du cartilage articulaire**.

Le cartilage épiphysaire est de même type que le cartilage articulaire avec les mêmes couches (germinatives, sériées, hypertrophiques et dégénératives). De la même manière, on a encore la croissance qui est centrifuge et la division qui est centripète.



- Les lacs vasculaires épiphysaires et métaphysaires sont des lieux de forte vascularisation. Les **veines** sont en général **plus volumineuses** que les artères et les lacs vasculaires **métaphysaires** sont plus **grands** que les lacs vasculaires épiphysaires. Les vaisseaux qui pénètrent la couche dégénérative vont favoriser la division des ostéoblastes qui vont former l'os.

- Lorsque les lacs vasculaires rentrent en contact, cela provoque l'**arrêt de la croissance osseuse** +++

- Il est important de noter une **zone de faiblesse** située au niveau de la couche hypertrophique et dégénérative, endroit où les fractures du cartilage de croissance peuvent avoir lieu. Elles peuvent être bénignes mais peuvent aussi avoir de graves conséquences en cas de **contact** entre les lacs vasculaires épiphysaires et métaphysaires, provoquant soit un arrêt de la croissance osseuse entraînant une **asymétrie**.

- En périphérie, on retrouve une virole osseuse, elle forme l'os métaphysaire issue du périoste. Elle permet la croissance en épaisseur des métaphyses.

- La croissance des épiphyses ne se fait pas uniformément. En effet on retrouve chez l'enfant une épiphyse fertile. Elle est responsable des **2/3 de la longueur des os**. Le 1/3 restant provient de l'épiphyse opposée.

Les épiphyses fertiles sont toujours localisées **près du genou et loin du coude** +++

*Pour le fémur, l'épiphyse fertile sera l'épiphyse distale (près du genou) tandis que pour l'humérus, elle sera l'épiphyse proximale (car loin du coude).*

### Point patho :

- Les **ostéomyélites** primitives des os longs touchent principalement Les lacs vasculaires métaphysaires (*car plus volumineux que les lacs épiphysaires*) suite à la stagnation du sang au niveau des lacs.
- Les **cancers** (ostéosarcomes) surviennent essentiellement au niveau des épiphyses fertiles (*car la prolifération cellulaire est plus importante qu'au niveau des épiphyses opposées*).
- Les **épiphysiodèses** : c'est le processus physiologique qui permet l'arrêt de la croissance lors du contact des lacs vasculaires épiphysaires et métaphysaires entre eux. Cependant, il existe des épiphysiodèses pathologiques qui peuvent entraîner l'arrêt total ou partiel de la croissance en cas de contact prématuré.

En conclusion, les épiphyses fertiles sont un **lieu de croissance** majeur mais aussi un lieu propice au développement de **pathologies**.

## B/ Croissance de l'os :

La croissance des os est régulée par des hormones et est accentuée lors des poussées de croissance (premières années de vie et puberté).

**Loi de Delpeche** : La croissance osseuse est accrue dans les zones de faible pression. Il faut donc avoir un équilibre des pressions afin d'avoir une croissance osseuse harmonieuse, c'est nécessaire pour le remodelage osseux.

On détermine pour une population donnée un âge osseux correspondant à l'âge auquel apparaissent les différents points d'ossifications, ceci permet de déterminer l'âge osseux grâce à une radiographie, permettant ainsi de prédire la croissance osseuse.

### Pathos :

- La **Coxa valga** dans la poliomyélite, il y a une asymétrie des contraintes au niveau des hanches, cela entraîne une verticalisation du col du fémur soumis à une contrainte moins importante, entraînant une déformation.
- La **scoliose neurogène** : suite à une asymétrie des contractions musculaires sur la colonne vertébrale, elle va créer des courbures lors de son développement.

## C/ Développement du segment céphalique :

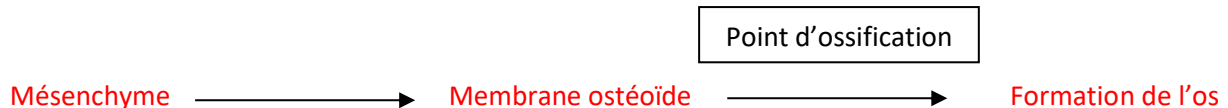Le squelette du cou et du crâne provient des somites occipitaux et cervicaux ainsi que des 5 paires d'arcs branchiaux.

Par simplification, on peut dire que la **base** du crâne a une ossification **endochondrale** (précédemment décrite) tandis que la **voute** du crâne a une **ossification de membrane**.



Au sein du mésenchyme apparaît une membrane ostéoïde qui mime la future forme de l'os. C'est de cette manière que les os de la voûte du crâne sont formés. Ensuite, c'est dans la membrane ostéoïde qu'un point d'ossification apparaît et croît de manière centrifuge pour envahir progressivement l'intégralité de la membrane. Cela permettra la formation de l'os définitif. A la naissance, la membrane n'est pas totalement transformée en os pour permettre le développement de la boîte crânienne.

En résumé :



On nomme fontanelles les vestiges de la membrane ostéoïde qui persistent entre les différents os en formation. Elles sont visibles sur le crâne de l'enfant. Il en existe plusieurs dont 2 principales :

- La fontanelle antérieure (grande fontanelle ou fontanelle bregmatique entre frontal et pariétaux), elle sert à la présentation céphalique du nourrisson lors de l'accouchement.
- La fontanelle postérieure (petite fontanelle ou fontanelle lambdoïde entre occiput et pariétaux)

Le médecin va palper les fontanelles pour évaluer la tension intracrânienne.

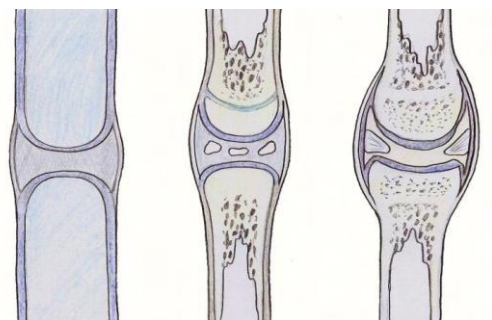
### III - Arthrogénèse

#### A/ L'arthrogénèse des articulations synoviales :

Les articulations synoviales sont caractérisées par la présence d'une **membrane synoviale** (logique) ainsi que d'une véritable cavité articulaire.

On part de 2 maquettes cartilagineuses qui vont être relié par l'articulation en formation, chacune entourée de péricondre.

Les mouvements qui vont avoir lieu au niveau de cet interzone va participer à un phénomène de **cavitation**. Au fur et à mesure, les cavitations vont confluer afin de donner une **cavité articulaire**.



Les vestiges du péricondre vont participer aussi à la formation de parties de l'articulation tels que les ménisques les bourrelets, les disques ... qui seront abordés dans la prochaine partie. Il s'agit de fibro-cartilage d'interposition **intra-articulaires**.

*On voit sur le 3<sup>e</sup> schéma l'apparition progressive des épiphyses ossifiées ainsi que du cartilage épiphysaire.*

## B/ L'arthrogénèse des articulations cartilagineuses :

Pour les articulations cartilagineuses, il n'y a **pas de phénomène de cavitation**. Du cartilage rempli petit à petit l'interzone qui se transforme petit à petit en fibrocartilage d'interposition. Il est soudé au cartilage articulaire, et adhère à la capsule issue du périchondre. Les articulations cartilagineuses concernent souvent les os **plats et courts** de l'organisme.

## IV - Anatomie des articulations :

Les articulations permettent de lier les os entre eux, ce sont des éléments d'union.

### A/ Articulations fibreuses :

La cavité articulaire est comblée de **tissu fibreux ligamentaire d'interposition** (≠ Fibrocartilage d'interposition !). Ce tissu fibreux ligamentaire est **caractéristique** des articulations fibreuses. Le ligament d'union est **intra-articulaire**. Il en existe de plusieurs types :

- **La syndesmose** : le prof n'en connaît qu'une seule : la syndesmose tibio-fibulaire. Elle concerne l'articulation **inférieure** entre le **tibia** et la **fibula**. Composée de ligaments d'union intra-articulaire et d'une cavité articulaire située entre les ligaments antérieur et postérieur. Attention ! Il n'y a pas d'encroûtement cartilagineux des surfaces articulaires !

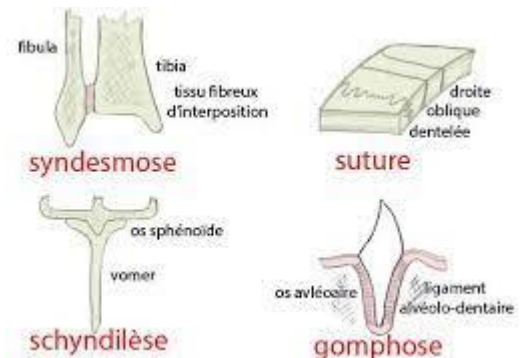
- **Les sutures** : Très présentes au niveau de la voûte du crâne, on en retrouve de plusieurs formes :

**Dentelées** : les plus fréquentes, les os n'ont aucune mobilité car ils sont imbriqués comme des légos.

**Squameuses**

**Planes** : très rares.

- **La schyndilèse** : Il s'agit de l'articulation d'un rail plein avec un rail creux (*articulation sphéno-vomérienne*).



- **La gomphose** : C'est une exception, c'est l'articulation entre les dents et la mandibule ou le maxillaire, cependant les dents ne sont pas des os, le prof ne le considère pas vraiment comme une articulation.

## B/ Articulations cartilagineuses :

Ici, les deux surfaces sont encroutées de cartilage, comme vu précédemment lors de l'arthrogénèse, la cavité articulaire est remplie de fibro-cartilage d'interposition qui s'insère donc sur la lame cartilagineuse des extrémités des os. La capsule fermant l'articulation est renforcée par des ligaments à distance.

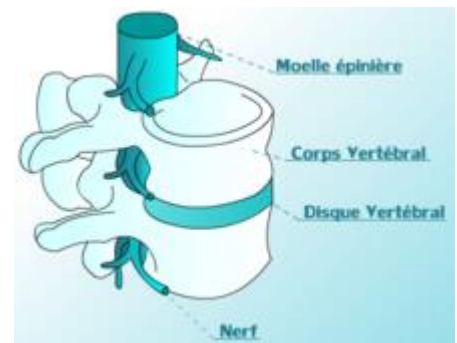
- **Symphyse pubienne** : Elle relie les deux os coxaux et présente une capsule articulaire. La capsule est bien remplie de fibrocartilage d'interposition encrouté sur le cartilage articulaire.

- **L'articulation intervertébrale** : Les corps vertébraux sont reliés entre eux par un fibro-cartilage d'interposition appelé disque intervertébral (DIV). Au niveau de ce cartilage, on décrit deux formation distinctes :

- L'annulus fibrosus : situé en périphérie c'est la partie fibreuse.
- Le nucléus pulposus : situé au centre, c'est une formation plutôt pulpeuse.

Lorsque l'annulus fibrosus se fragmente, la formation pulpeuse peut s'échapper du DIV et peut donc toucher un nerf, on aura donc une hernie discale.

L'articulation possède aussi des ligaments de renforcement sont propre à l'articulation ou à distance.



*Ex : ligament intertransversaire ou ligament vertébral commun antérieur (revus sur le cours sur le rachis).*

## C/ Articulations synoviales :

### 1) Description :

Les articulations synoviales sont celles qui offre le plus de **mobilité** aux os. La cavité de l'articulation synoviale est **virtuelle** (en gros elle n'existe pas mais peut être créée). Les surfaces articulaires sont donc en contact les unes avec les autres (vu qu'il n'existe pas d'espace libre).

Le **cartilage** des surfaces articulaires est de type **hyalin**. Les fibrocartilages **augmentent** la **congruence** des articulations, permettant un meilleur glissement d'une surface articulaire sur l'autre.

On retrouve :

- Les **ménisques** : en croissant de lune et creux, de section triangulaire
- Les **bourrelets** : circulaire et creux, section triangulaire
- Les **disques** : circulaire et plein, section plane

*Vous retrouverez des exemples de chacun dans le cours sur les membres*

La capsule ferme l'articulation et est recouverte à l'intérieur d'une **membrane synoviale** qui va sécréter le liquide synovial. Ce liquide, visqueux et riche en acide hyaluronique permet de lubrifier l'articulation. Il peut aussi exister des **ligaments de renforcement** capsulaires intra-articulaires (*ligament rond de la tête du fémur*) ou à distance (*ligaments trapézoïde ou conoïde pour l'articulation acromio-claviculaire*) ainsi que du **tissu graisseux synoviale** afin de boucher les trous de la cavité articulaire et obtenir une capsule étanche et virtuelle.

Donc **articulation synoviale** : Cavité virtuelle, liquide et membrane (+++) synovials, capsule, ligaments et fibro-cartilages.

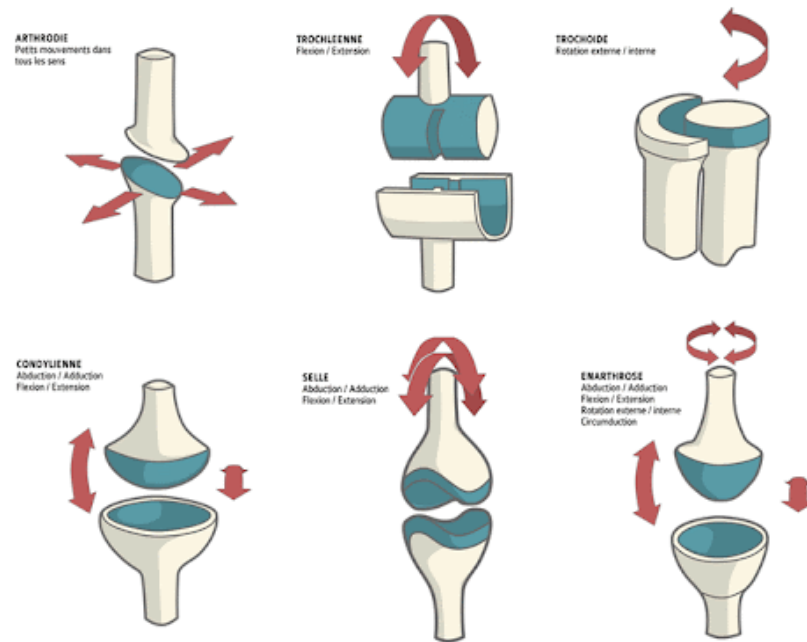
**Attention !** : les **articulations synoviales** peuvent contenir du fibro-cartilage, mais ce qui est caractéristique de ces articulations est la **membrane synoviale**, il faut donc bien les différencier des articulations cartilagineuses.

### Classification des articulations synoviales :

(+++ ça tombe tout le temps +++)

| <u>Nom</u>                                     | <u>Forme</u>   | <u>Axe de mobilité</u>           | <u>Exemple</u>                                  |
|--|--|----------------------------------|---|
| <b>Enarthrose</b> :<br>(= sphéroïde)           | Sphère pleine dans une sphère creuse                           | <b>3</b>                         | Articulation coxo-fémorale                      |
| <b>Condylienne</b> :<br>(= éllipsoïde)         | Ellipse pleine dans une ellipse creuse                         | <b>2</b>                         | Articulation tibio-fémorale (double éllipsoïde) |
| <b>Trochoïde</b> :<br>(= cylindroïde)          | Cylindre plein dans un cylindre creux                          | <b>1</b>                         | Articulation radio-ulnaire                      |
| <b>Trochlée (ou Ginglyme)</b><br>(= en poulie) | Rail plein dans un rail creux                                  | <b>1</b>                         | Articulation huméro-ulnaire                     |
| <b>Torroïde</b><br>(= en selle)                | C'est un fragment de tore plein dans un fragment de tore creux | <b>2</b>                         | Articulation sterno-claviculaire                |
| <b>Arthrodie</b><br>(= plane)                  | Deux surfaces planes l'une en contact de l'autre               | Une infinité de faible amplitude | Articulation acromio-clavicualire               |

Ce tableau est à **connaître par cœur** +++ il tombe tous les ans.



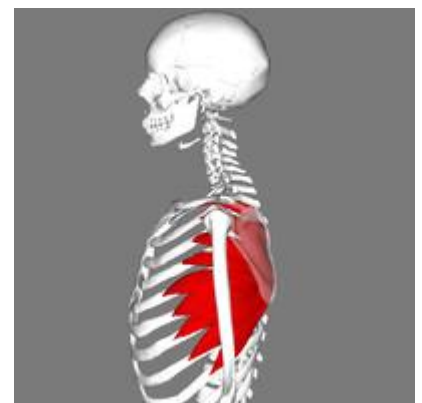
## 2) Vascularisation et innervation des articulations :

Concernant la **vascularisation**, les épiphyses sont mal vascularisées. La capsule et la membrane synoviale sont quant à elles bien vascularisées par les artères du voisinage. Enfin, le fibrocartilage est irrégulièrement vascularisé. En effet, il est nourri **seulement sur sa périphérie** (c'est la zone rouge du cartilage) ce qui explique que seule les extrémités du fibrocartilage peuvent cicatriser.

En ce qui concerne l'innervation, les nerfs du voisinage permettent l'innervation **sensitive** du cartilage articulaire, et l'innervation **proprioceptive** de la capsule et des ligaments grâce à des récepteurs de tension qui permettent de connaître la position des articulations les yeux fermés, cette innervation s'accompagne d'une innervation **végétative** grâce au SNV.

## 3) La syssarcose :

C'est une articulation qui s'établit entre des os en mouvement (*la scapula*) et des structures fixes (musculaires) (*muscle serato major*). En effet, la scapula est rattachée à la cage thoracique par une syssarcose, le muscle serato major, de par sa contraction, va provoquer le glissement de la scapula. Il y a donc 2 espaces de glissement, le premier entre le serato major et la scapula et le



deuxième entre le muscle et la cage thoracique. Ces espaces sont remplis de tissu graisseux permettant la mobilité.

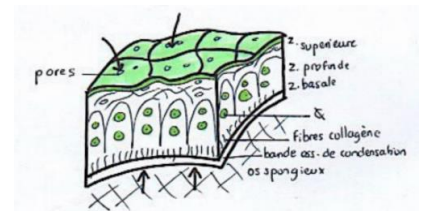
## D/ Biomécanique du cartilage hyalin :

On rappelle que le cartilage hyalin est le cartilage articulaire.

### 1) Structure du cartilage hyalin :

Au-dessus de l'os épiphysaire se trouve une couche de condensation dense correspondant à l'os sous chondrale. Au-dessus de cette couche se trouve le cartilage articulaire qu'on peut décrire en **3 couches** :

- **La zone basale** : la plus profonde contenant les fibres de collagène denses organisées perpendiculairement à l'os sous chondrale.
- **La zone profonde** : (Qui n'est pas la **plus** profonde !), les fibres de collagène ici organisées en maille emprisonnent les chondrocytes et un gel riche en muco-polysaccharides et en chondroïtine sulfate. C'est une structure en **nid d'abeille**.
- **La zone superficielle** : on y retrouve encore une fois des fibres de collagène organisée horizontalement par rapport à la surface articulaire.



La surface du cartilage articulaire est **bleue, nacrée, brillante** et bosselé, on parle de **tôle ondulée**.

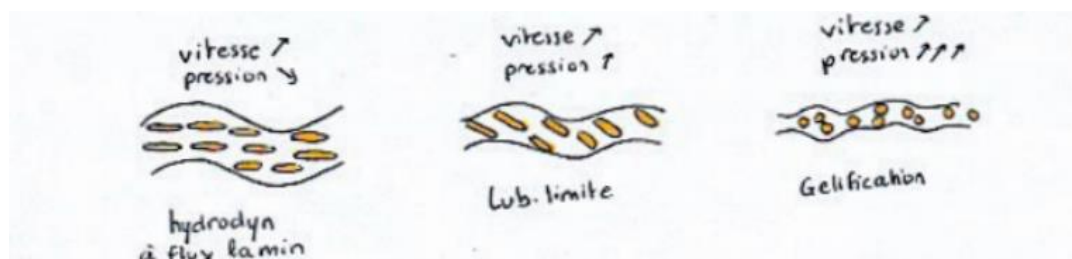
Elle est perforée de pores mais ne contient pas de vaisseaux. La **vascularisation** est comme pour l'épiphyse, très **précaire**.

Le cartilage est élastique, il peut s'adapter à la contrainte en se déformant (surtout un aplatissement) pour reprendre ensuite sa forme initiale à l'arrêt de la contrainte.

- Par contre, si la contrainte est trop importante, on peut avoir une **usure par fibrillation** : Le sommet de la structure nid d'abeille apparaît, visible macroscopiquement. Cet aspect est dit en chair de crabe.

### 2) Lubrification du cartilage :

Nous avons vu précédemment que la membrane synoviale produisait du liquide afin de faciliter les glissement des surfaces articulaires. Cela permet donc d'éviter l'usure du cartilage comme vu précédemment.



- A **vitesse élevée mais sous une faible pression**, les molécules d'acide hyaluronique vont s'organiser parallèlement à la surface de contact (Pas aux ondulations du cartilage !)
- A **vitesse élevée sous une pression forte**, les molécules vont ici adhérer à la paroi cartilagineuse afin d'éviter tout contact entre les surfaces, empêchant ainsi l'usure du cartilage.
- A **vitesse élevée mais pression très élevée**, l'acide hyaluronique va se gélifier pour former des rouleaux, les surfaces vont donc glisser grâce à ce système de roulement à bille.

L'usure n'advient que lorsque des conditions extrêmes de pression entrent en jeu.

### 3) Amortissement et propulsion du cartilage articulaire :

Nous allons prendre l'exemple de la marche.

Lors de l'attaque du talon au sol (lorsqu'on pose son pied), nous avons la phase d'**amortissement**, assurée par le muscle jambier antérieur.

Lorsque le pas est portant (lorsqu'on est en appui sur le pied), c'est la phase de **support**, la plante du pied adhère donc totalement au sol.

Lors de la phase de **propulsion**, le pied est projeté en avant.

## V - Myologie

### A/ Classification des muscles :

Les muscles peuvent être :

| Fonction                   | Contraction  | Vitesse | Détails                                  |
|----------------------------|--------------|---------|--|
| Strié rouges squelettiques | Volontaire   | rapide  | Principalement les muscles du squelette  |
| Myocarde                   | Involontaire | Rapide  | Muscle du cœur                           |
| Lisses                     | Involontaire | Lente   | Muscles innervé par le système végétatif |

Ils peuvent avoir différentes formes :

- **Orbiculaires** (*Sphincter, orbiculaire des lèvres*) de forme circulaire ou d'anneau.
- **Courts** (*masséter*), muscle principalement de petite taille.
- **Longs** (*Quadriceps, biceps...*), la longueur est bien plus importante que la largeur
- **Plats** (*muscles abdominaux, obliques...*), caractérisés par une épaisseur très faible.

Ils peuvent aussi être monogastriques (avec une seul ventre -> Brachial antérieur) ou plurigastriques (plusieurs ventres). Les différents ventres peuvent être organisés en parallèle (plusieurs ventres parallèles -> *quadriceps*) ou en dérivation (plusieurs ventres qui se suivent -> *muscles abdominaux*)

**A partir de là, nous verrons les terminaisons et insertions des tendons et des muscles :**

Les muscles ont différentes terminaisons, ils peuvent se terminer par des tendons, mais ils peuvent aussi se terminer sur la peau (*orbiculaire des lèvres*) ou sur une aponévrose (*lame tendineuse aplatie*).

Pour les tendons, on dénombre plusieurs terminaisons différentes :

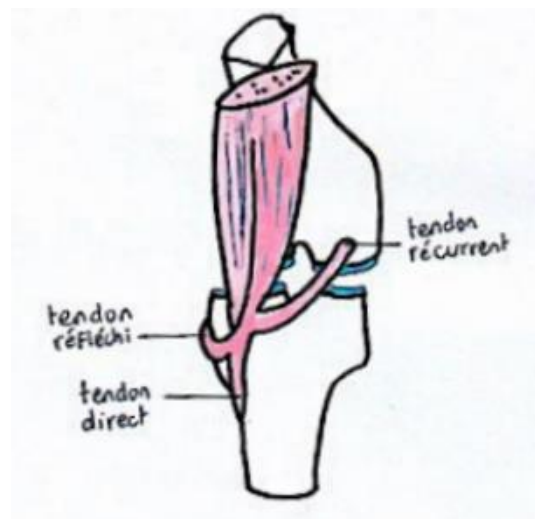
- **Direct** : Le tendon poursuit dans le direction du muscle
- **Réfléchi** : Le tendon fait un angle de 90° avec l'axe du muscle
- **Récurrent** : Le tendon s'insère dans le sens inverse du muscle



*Le muscle demi-membraneux s'insère à son extrémité distale par les 3 types de tendons différents.*

Les muscles maintenant peuvent avoir aussi des terminaisons particulières :

- **Bout à bout** : Les fibres tendineuses poursuivent les fibres musculaires.
- **Fusiforme** : Les fibres musculaires se concentrent en un point et finissent par le tendon.
- **Unipennée** : Les fibres musculaires s'insèrent sur les côtés du tendon comme les barbes d'une plume.
- **Bipennée** : Comme unipennée mais sur 2 côtés cette fois.
- **Multipennée** : Comme unipennée mais sur de multiples côtés.



Enfin, après avoir vu les différentes terminaisons et Insertions, il reste à voir les terminaisons des tendons.

Il peut y avoir l'enthèse qui est l'insertion tendineuse dans l'os ou l'enthèse musculaire qui est l'insertion du tendon dans le muscle.

La majorité des enthèses sont fibrocartilagineuses c'est-à-dire que les fibres traversent une fine couche de cartilage avant de s'enraciner dans l'os ce qui donne une très bonne résistance.

Cependant, lors d'arrachement musculaire, il peut y avoir aussi arrachement de fragments d'os (comme un arbre qui serait déterrée, il reste de la terre sur les racines).

Patho : enthésite -> il s'agit de l'inflammation de la région, fréquente dans la spondylarthrite ankylosante.

## **B/ Innervation et vascularisation des muscles :**

### **1) Innervation :**

La chaîne neuronale de la motricité est **mono-neuronale** : le motoneurone alpha naît au niveau de la corne **antérieure** de la moelle épinière, l'axone emprunte ensuite un nerf spinal pour rejoindre sa cible, un groupe de fibres musculaires. Le tout forme donc l'unité motrice (unité motrice = motoneurone + fibres innervés)

La finesse du mouvement est **inversement proportionnelle** au nombre de fibres musculaires par neurones : Donc plus un neurone innerve un nombre important de fibre musculaire, moins le mouvement sera précis. ++

*La finesse est très élevée au niveau des doigts (donc peu de fibre par neurone donc beaucoup de neurones -> précision) mais est très faible au niveau des quadriceps (beaucoup de fibre pour un neurone donc peu de neurones par rapport au nombre de fibre -> peu précis).*

Les nerfs vont innerver les muscles au niveau de la plaque motrice qui correspond au point moteur ou de stimulation électrique du muscle par le nerf. Si le muscle est innervé par plusieurs nerfs il possède donc plusieurs plaques motrices.

On peut différencier l'innervation tronculaire et l'innervation radiculaire :

- **Radiculaire/segmentaire** : On prend en compte **les racines nerveuses** (donc issues de la moelle et qui vont au muscle) .
- **Tronculaire** : Ici c'est les on prend en compte le nerf formé par ces racines et qui va au muscle.

*Le deltoïde est innervé par les myélomères C5 à C6 avec souvent une prédominance de C5, c'est l'innervation RADICULAIRE car on parle des racines.*

*Les myélomères C5 et C6 vont donner le nerf axillaire qui correspond à l'innervation TRONCULAIRE.*

L'innervation végétative concerne principalement les vaisseaux pour la vascularisation en ce qui concerne la vasoconstriction (froid ou repos) et la vasodilatation (effort).

## 2) **Vascularisation** :

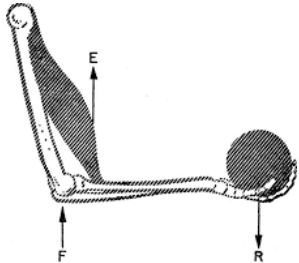
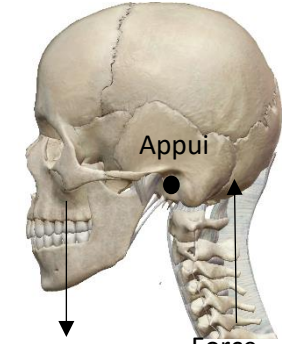
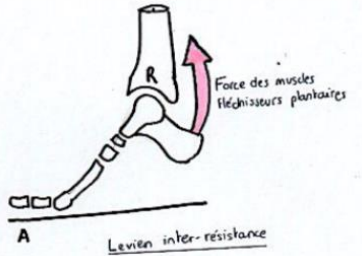
Les veines vont former des réseaux plexiformes et sont plus volumineuses que les artères (de l'ordre de 2 à 3 fois supérieur). On distingue plusieurs types d'apports vasculaires :

- Les muscles sont **polarisés** s'ils reçoivent en un point un seul pédicule.
- Ils sont **vascularisés en échelle** s'ils reçoivent plusieurs pédicules de taille identique.
- Ils peuvent aussi recevoir plusieurs pédicules pas forcément égaux.

Plus un muscle possède de pédicules, plus sa chirurgie sera problématique, on cherchera donc à sauvegarder le pédicule principal.

## B/ Anatomie fonctionnelle des muscles :

### 1) Leviers ostéo-musculaires :

|                         |   |  |  |
|-------------------------|---|--|--|
| Levier Inter-force      | L'appui et la résistance (ou la contrainte) sont opposés par rapport à la force appliquée | Lors d'une flexion du bras, la résistance sera au niveau de la main, le biceps qui représente la force sera en avant par rapport à l'appui qui est le coude  |  <p>Fig. 5. — Votre bras est un levier.</p> |
| Levier inter-appui      | La force et la résistance sont opposés par rapport à l'appui                              | Le crâne tient en équilibre sur la colonne vertébrale (appui), la résistance est appliquée en avant tandis que la force pour le maintien de la tête droite s'exerce sur l'occipital  |    |
| Levier inter-résistance | Force et appui sont opposés par rapport à la résistance.                                  | Au niveau du pied lorsque les orteils sont au sol, l'appui est donc en avant du pied, la résistance qui correspond au poids du corps est appliquée sur la cheville tandis que les muscles fléchisseurs sont en arrière de la cheville. |  <p>Levier inter-résistance</p>           |

## 2) Testing et contraction musculaire :

Il y a **6 niveaux** de contraction musculaires classés de stade 0 à 5

|         |   |
|---------|---|
| Stade 0 | Absence de contraction                            |
| Stade 1 | Contraction perceptible au toucher sans mouvement |
| Stade 2 | Mouvement en apesanteur                           |
| Stade 3 | Mouvement contre pesanteur                        |
| Stade 4 | Mouvement contre pesanteur plus résistance        |
| Stade 5 | Contraction normale                               |

Le raccourcissement d'un muscle est **proportionnel** à sa longueur (environ la moitié)

Si le raccourcissement est fait sans diminution de volume, le muscle change de forme (se gonfle), on peut voir les muscles bouger sous la peau.

Contraction **isométrique** : contraction sans raccourcissement -> correspond à une mise sous tension du muscle

Contraction **isotonique** : Contraction avec raccourcissement -> le mouvement est dynamique

La **force** est **proportionnelle** au volume du muscle.

## 3) Elasticité et fonction musculaire :

On peut décrire les muscles par rapport à un mouvement. On décrit les muscles **agonistes** (qui vont favoriser le mouvement) et les muscles **antagonistes** (qui vont s'opposer au mouvement).  
*Pour la flexion du bras, les muscles agonistes sont le biceps brachial, et le brachial antérieur, tandis que le muscle antagoniste est le triceps.*

**Le mouvement est réalisé grâce aux muscles agonistes sous le contrôle des muscles antagonistes**

+++

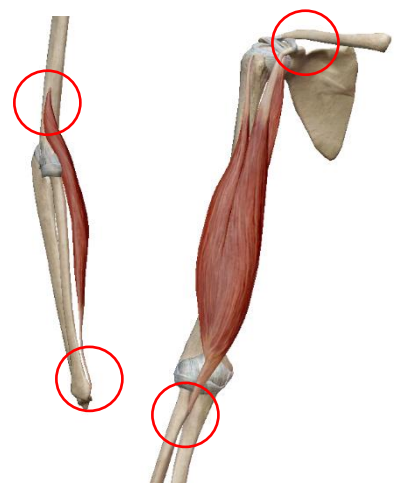
Il peut y avoir des muscles mono-articulaires (le muscle ne va shunter qu'une articulation)

➔ *Le Brachio-radial (avant-bras) traverse seulement le coude.*

Ou polyarticulaires.

➔ *Le biceps brachial (bras) traverse à la fois le coude et l'épaule.*

*Les zones d'insertions des tendons sont entourées en rouge.*



Enfin, les fonctions des muscles sont liées aux mouvements qu'ils permettent. Ils peuvent être

- Fléchisseur
- Rotateur
- Extenseur
- **Abducteur** : Le membre s'éloigne de l'axe du corps (*élévation latérale du bras*)
- **Adducteur** : le membre se rapproche de l'axe du corps (*l'inverse*)

*GROS clap de fin, je sais la fiche est longue et le contenu pas des plus passionnants mais ce cours est vraiment important et sera une base indispensable pour les cours sur les membres +++ (Beaucoup tombé l'an dernier).*

*Petites places aux dédis :*

*A cette belle team d'anatomie, toujours prête à se péter la panse*

*A cette famille qu'est le tutorat, des crèmes ces tuteurs*

*Dédi à oscar, petit dom qui aimait quand on se prenait la tête*

*Dédi à anis, homme aux goûts sublimes*

*Dédi à élise, le duo de TD, on aura survécu fièrement à Momo*