



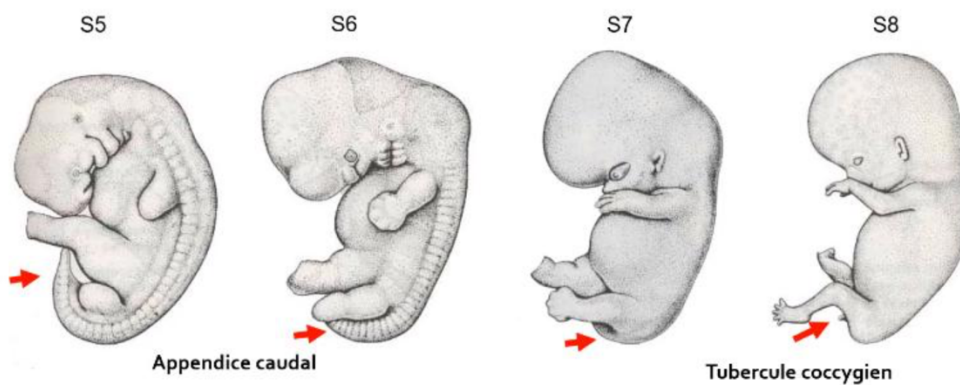
Évolution de face ventrale et de l'ébauche caudale

I. L'ébauche caudale

À la fin de la 4^{ème} semaine, l'embryon présente une **longue ébauche caudale** qui va ensuite évoluer :

→ en **appendice caudal**, qui commence à **régresser durant la 6^{ème} semaine**

→ en **simple tubercule coccygien** qui **régresse à partir de la 8^{ème} semaine**.



II. La face ventrale

La **face ventrale** :

→ a un aspect très **arrondi**

→ car est **soulevée** par la **saillie cardio-hépatique** (=saillie contenant le cœur et le foie)

On remarque également une **insertion large et caudale** du **cordon ombilical**, en partie liée au **développement** de l'**anse intestinale primitive**.

