

Tut Rentrée 2022-2023 : JTut'

---

# La 3ème semaine de vie embryonnaire

---

CarlaPuce



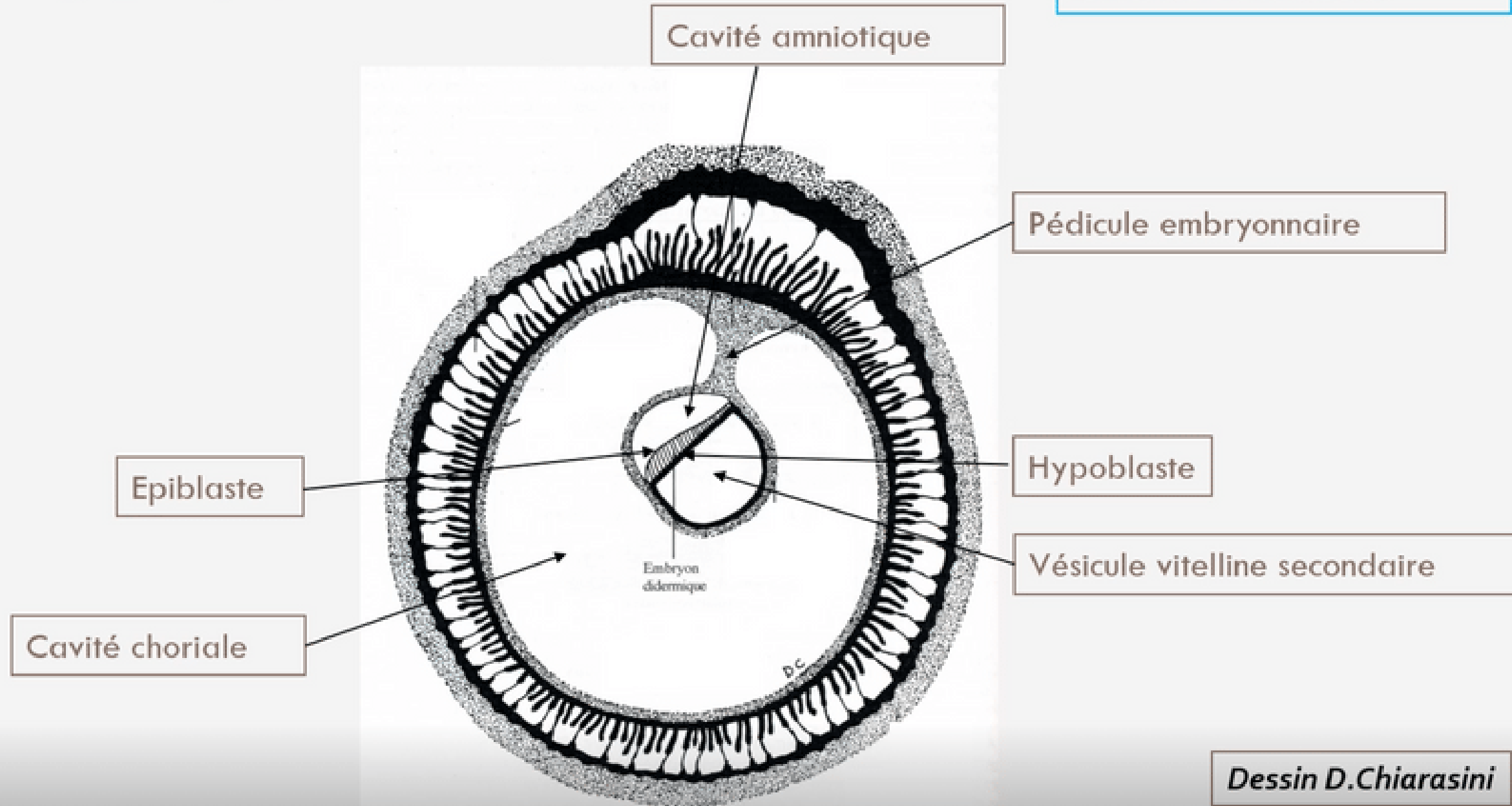
# En fin de deuxième semaine embryonnaire :



## Pré-Requis

### Le disque embryonnaire à la fin de S2

Disque embryonnaire  
0.2 mm de diamètre



DED mesure 0,2 mm, 2 feuillets  
embryonnaires :  
->épiblaste  
->hypoblaste

# Évènements marquants de la 3ème semaine :

I. Troisième semaine et diagnostics de grossesse

II. Evolutions du disque embryonnaire

II.1 : Gastrulation et mise en place des trois feuillets primitifs

II.2 : Formation et évolution de la chorde

II.3 : Evolution du mésoblaste intra embryonnaire

II.4 : Neurulation primaire

III. Evolution des annexes

IV. Anomalies du développement de la 3ème semaine

# I. Troisième semaine et diagnostics de grossesse

→ Le **STT** va sécréter l'**hCG** (hormone chorionique gonadotrope)

→ Maintien du **corps jaune ovarien** avec production des **oestrogènes** et de la **progestérone**



## Diagnostics biologique possibles:

 Dosage sanguin de  $\beta$ hCG

 Dosage urinaire de  $\beta$ hCG

} Fraction  $\beta$  qui permet le diagnostic

## Diagnostics cliniques possibles:

 Révélation de l'Amménorrhée = absence de règles par la sécrétion de **progestérone**

# Diagnostics dites "sympathiques" possibles:

- Ceux liés aux doses élevées de **progestérone** (hyperprogestéronémie) :
  - Digestif : nausées et vomissements
  - Urinaire : polyurie (urine plus abondante en quantité) et pollakiurie (uriner plus souvent)
  - Somnolences
- Ceux liés aux doses élevées d'**œstrogènes** (hyperestrogénie) :
  - Tension mammaire



Votre tête les filles  
maintenant quand vous  
irez aux toilettes  
plusieurs fois dans la  
journée

## II. Evolutions du disque embryonnaire

II.1 : Gastrulation et mise en place des trois feuillets primitifs

II.2 : Formation et évolution de la chorde

II.3 : Evolution du mésoblaste intra embryonnaire

II.4 : Neurulation primaire



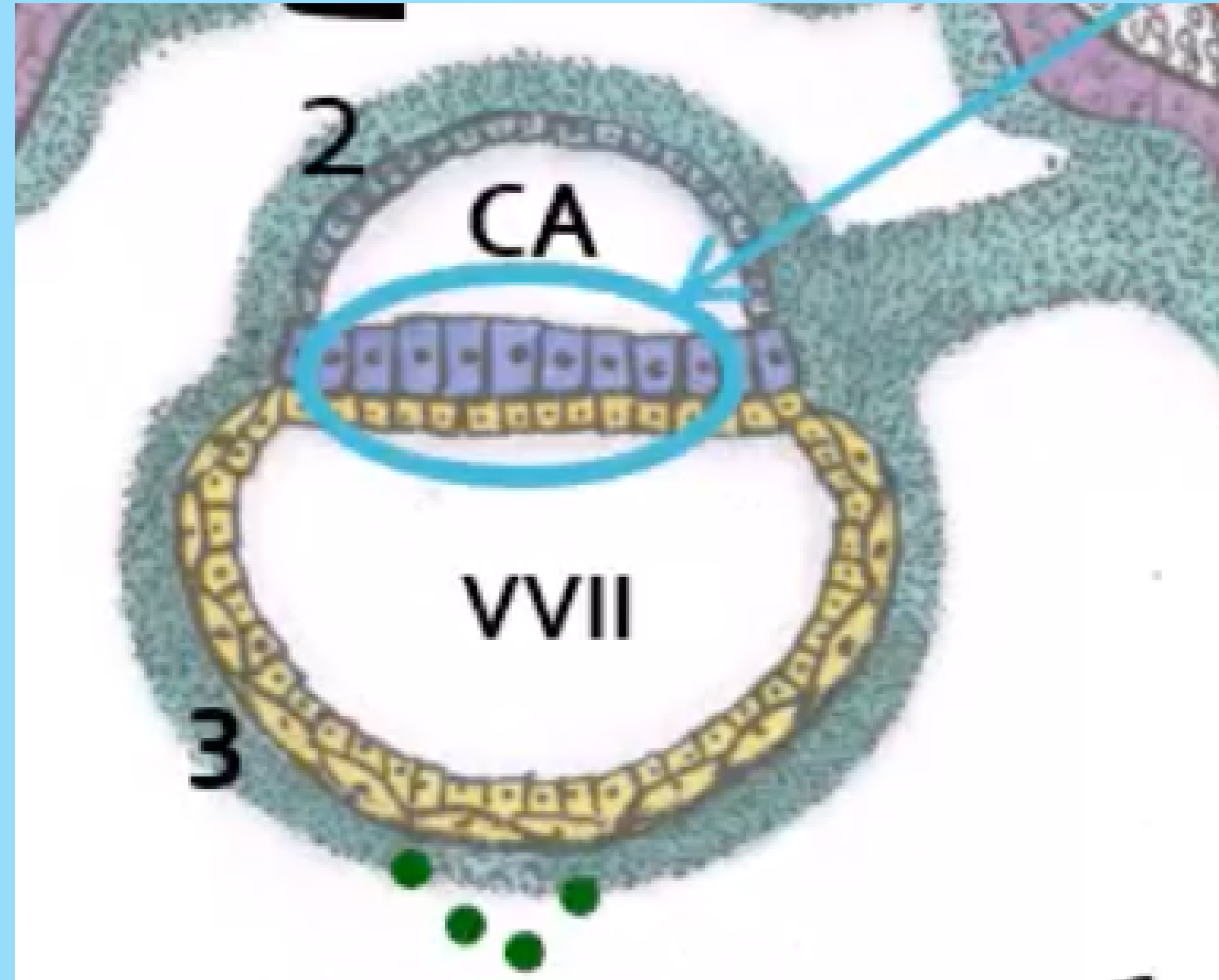
# II. Evolution du disque embryonnaire :

## II.1 : Gastrulation et mise en place des 3 feuillets primitifs

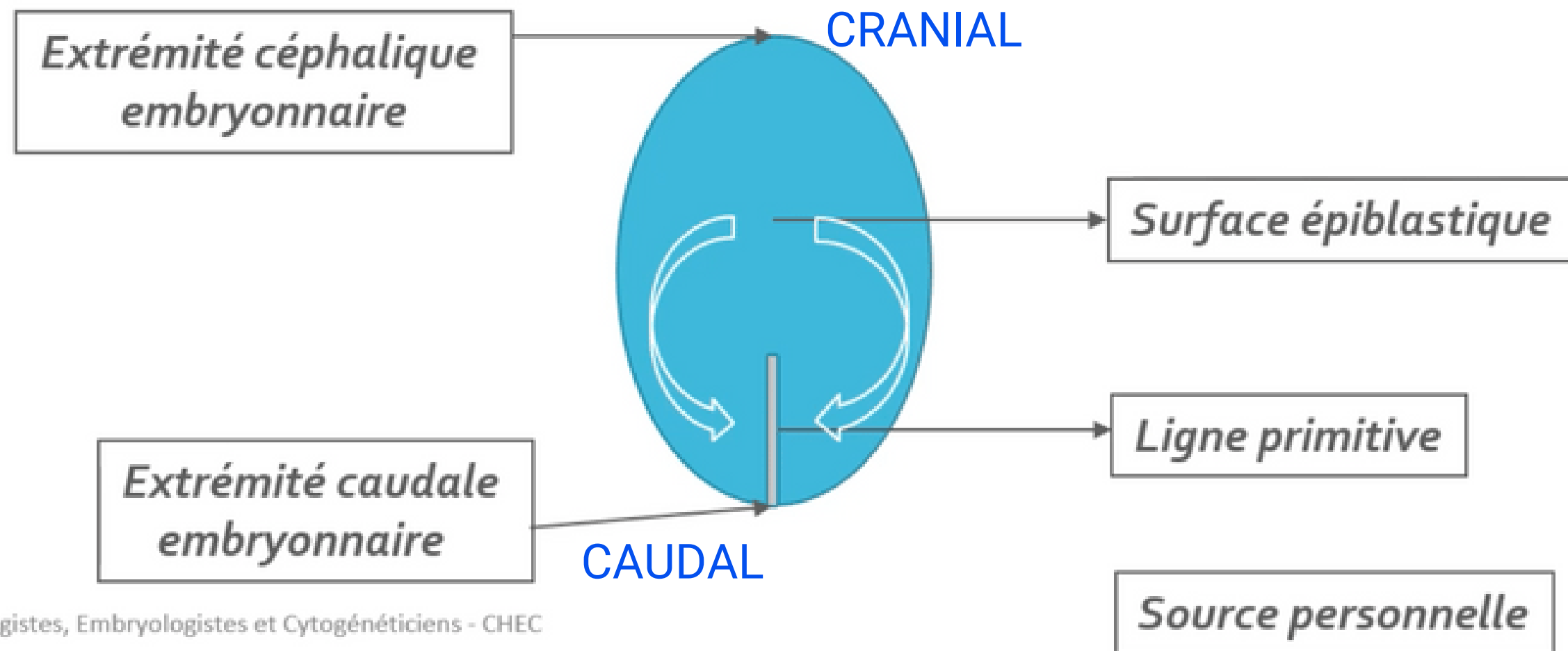


### Qu'est ce que la gastrulation ?

- succession d'évènements permettant la mise en place des **3 feuillets primitifs**
- mécanisme embryologique se déroulant en **3 étapes**



# 1. La mise en place de la ligne primitive



La ligne primitive est la traduction morphologique des cellules


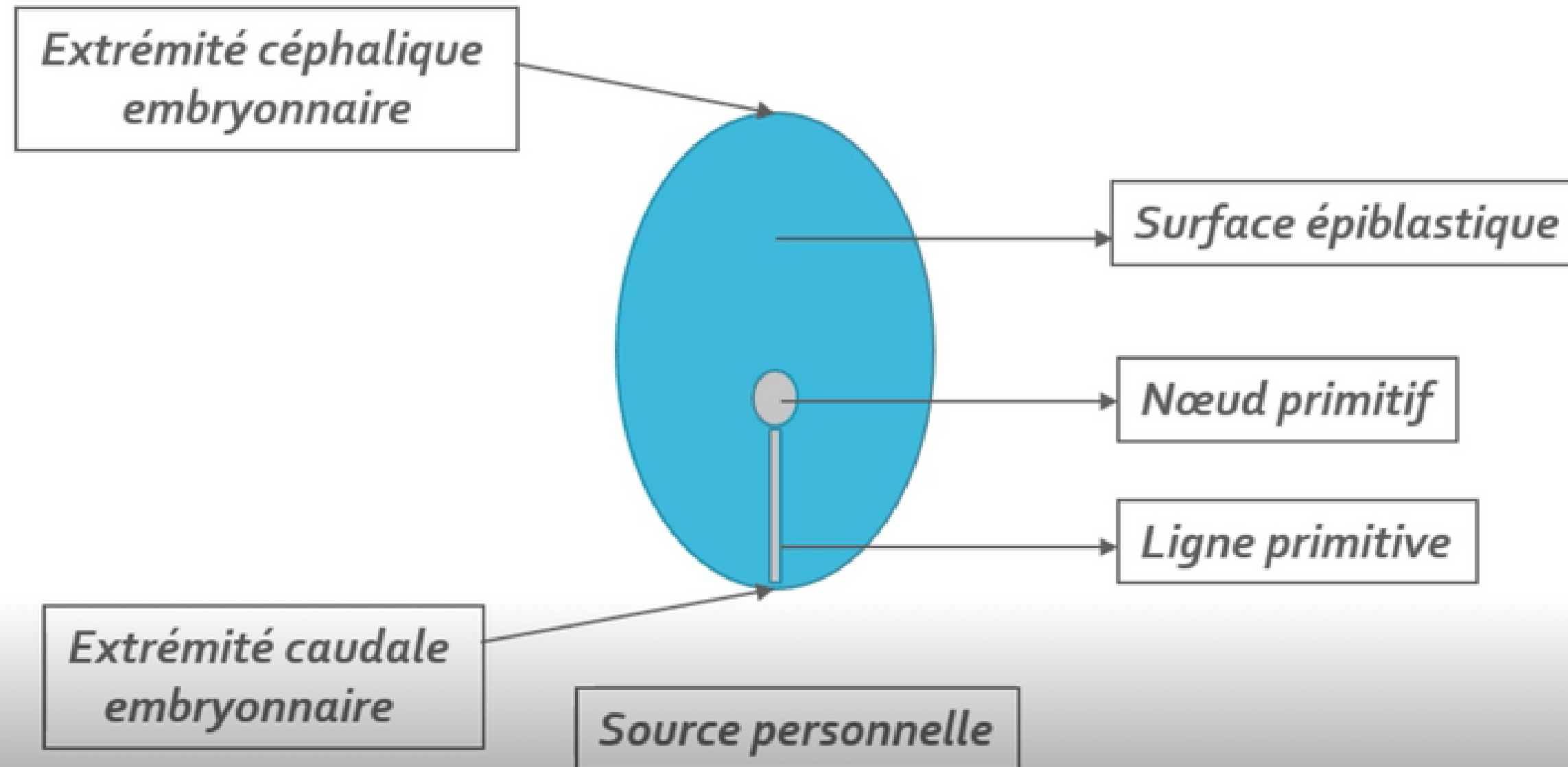
⚡ A partir de quelles cellules ? Par convergence des **cellules épiblastiques latérales**

Où ? Sur la **partie caudale** de la ligne **médiane** de la **surface épiblastique**

Quel axe ? **Cranio-caudal** (d'avant en arrière)



## 2. Formation du noeud primitif

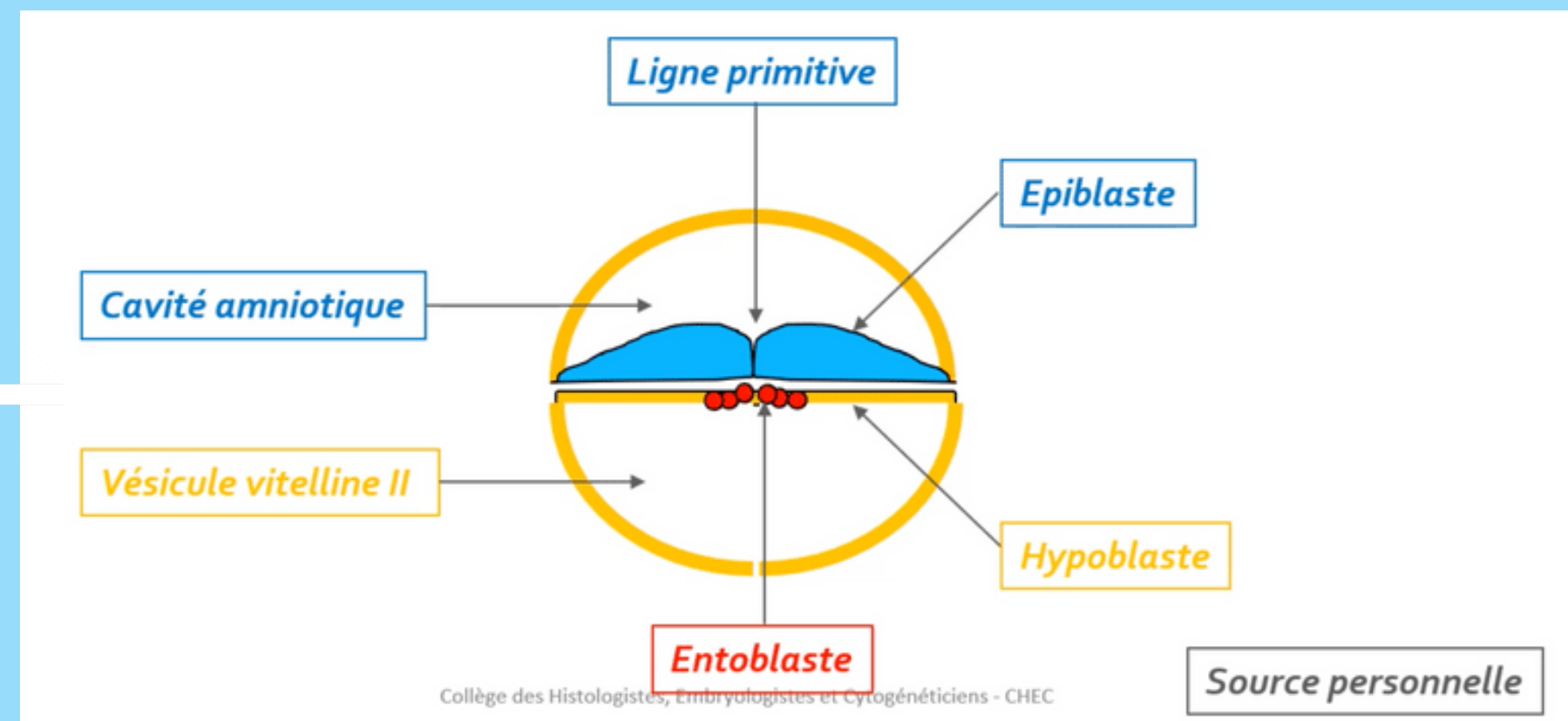
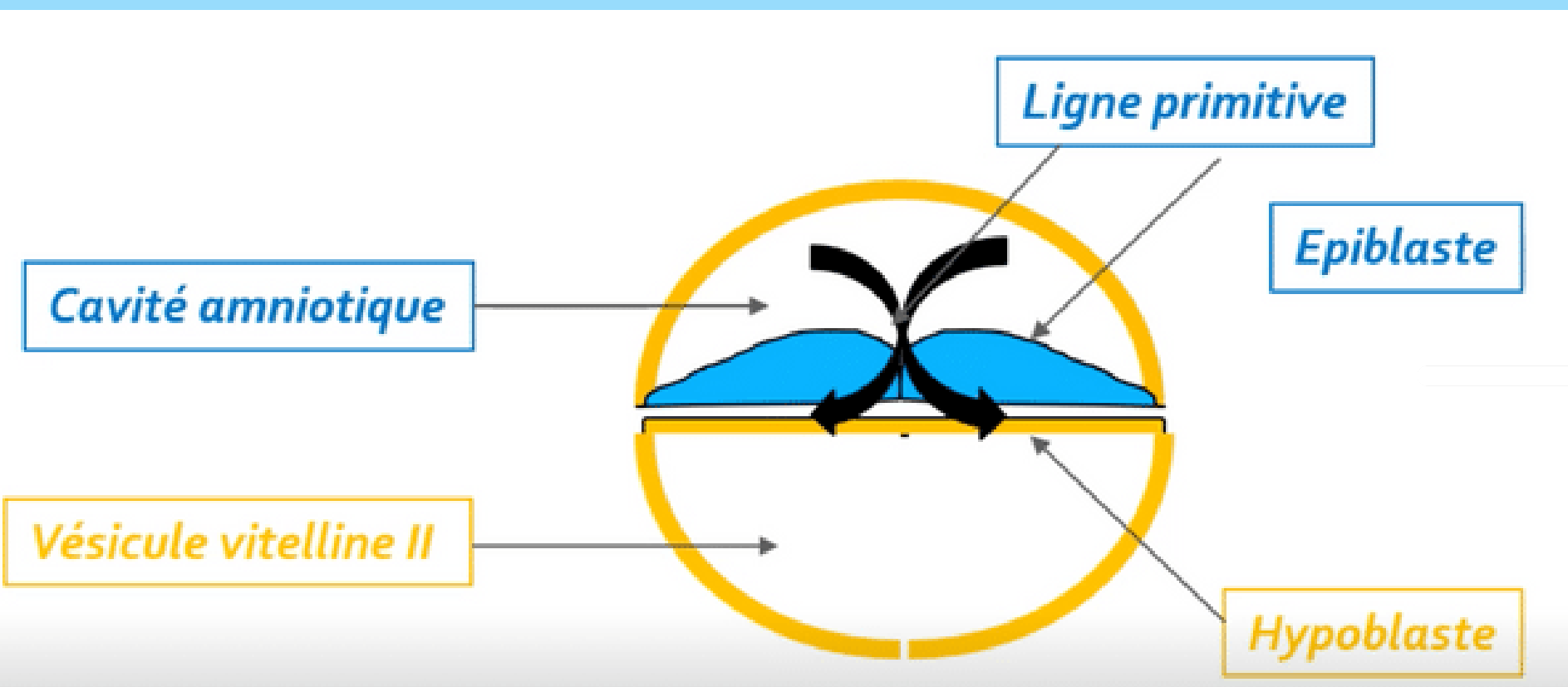


⚡ Où ? A l'extrémité **céphalique** (*en avant*) de la **ligne primitive**



# 3. Mise en place des 3 feuillets primitifs

☀ Par phénomène de **migration**



⚡ Comment ? Les cellules **épiblastiques** vont proliférer, se détacher et **migrer sous la ligne primitive** s'intégrant aux cellules **hypoblastiques**

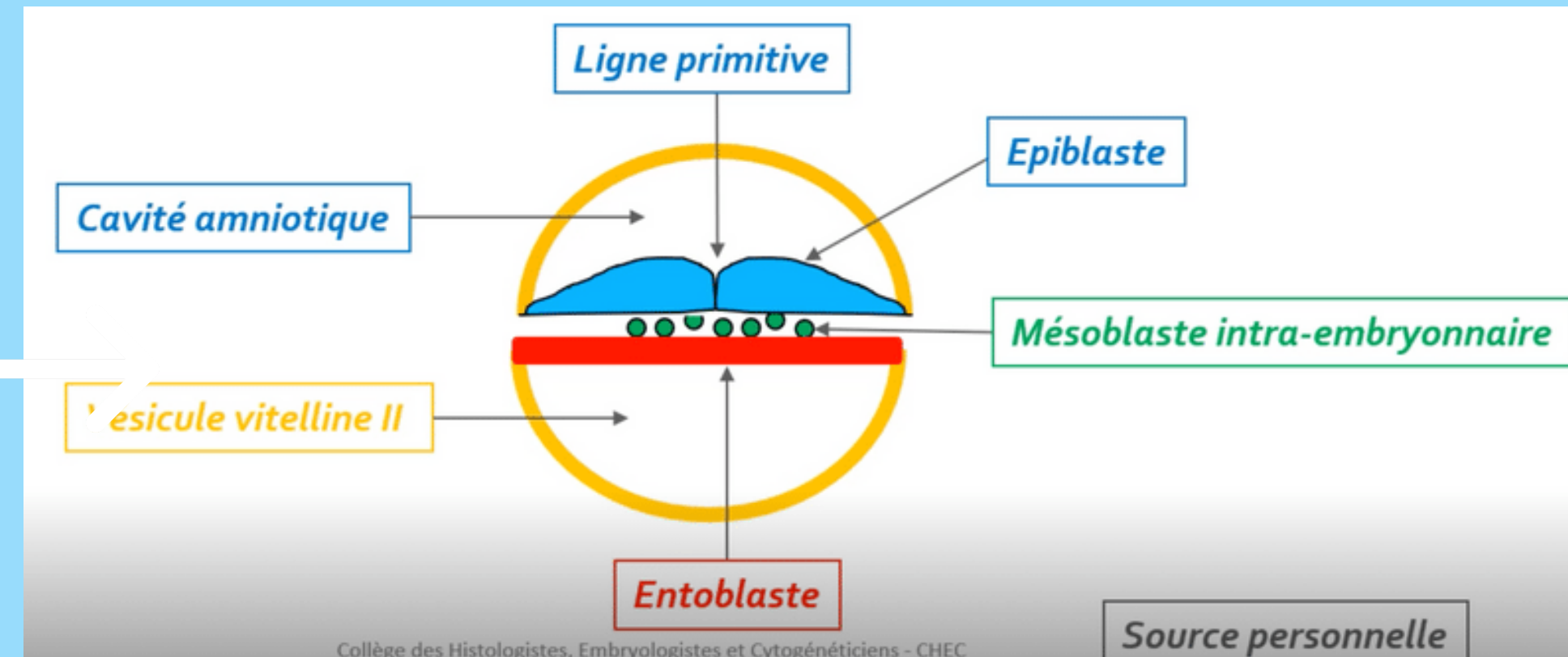
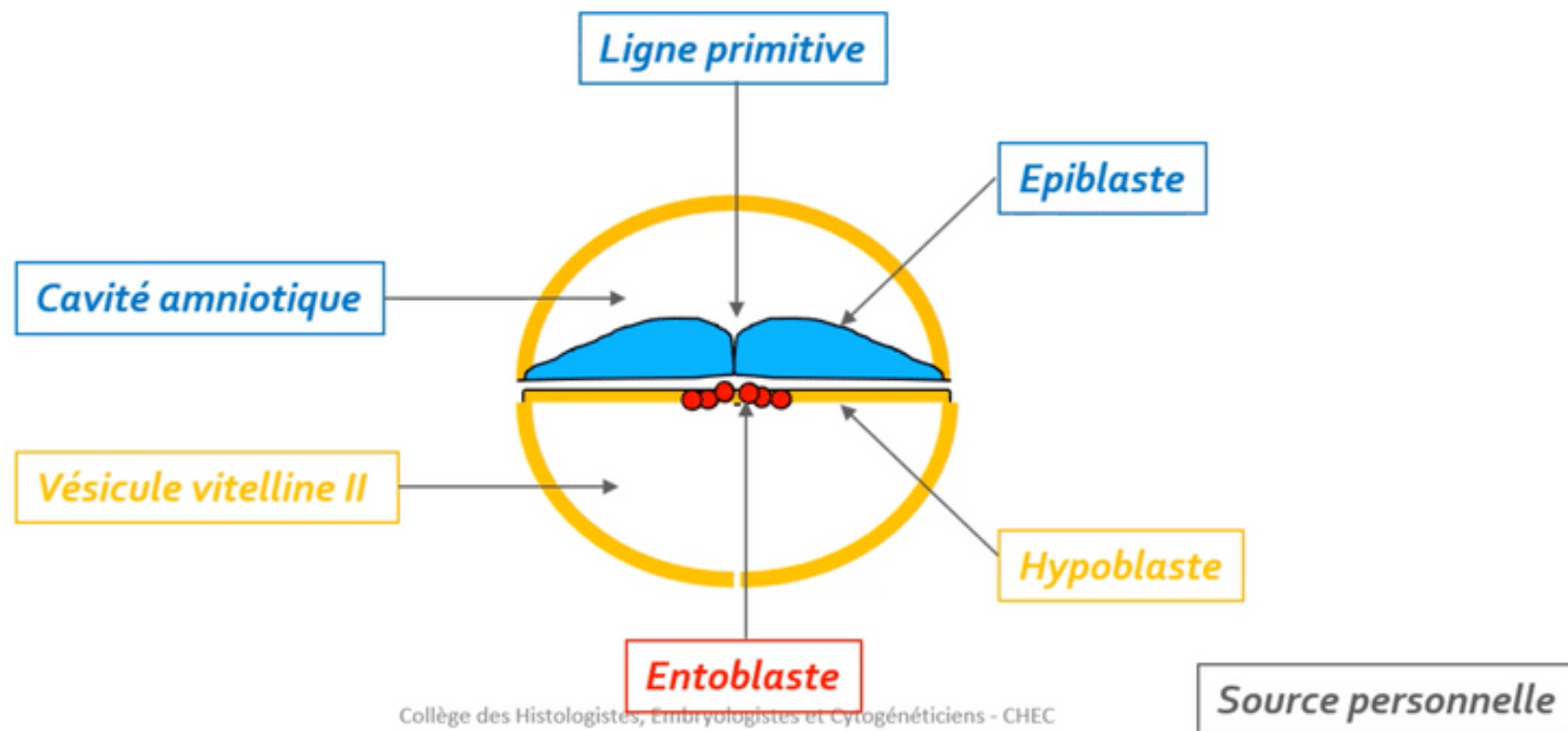
} **ENTOBLASTE**

# 3. Mise en place des 3 feuillets primitifs

 Par phénomène de **migration**



ATTENTION : les trois feuillets primitifs se forment uniquement par phénomène des cellules épiblastiques



Comment ? Les cellules **épiblastiques** vont plonger transversalement entre l'**épiblaste** et l'**entoblaste**

NB : le mésoblaste est en contact avec le mésenchyme extra-embryonnaire

**MÉSOBLASTE**

### 3. Mise en place des 3 feuillets primitifs



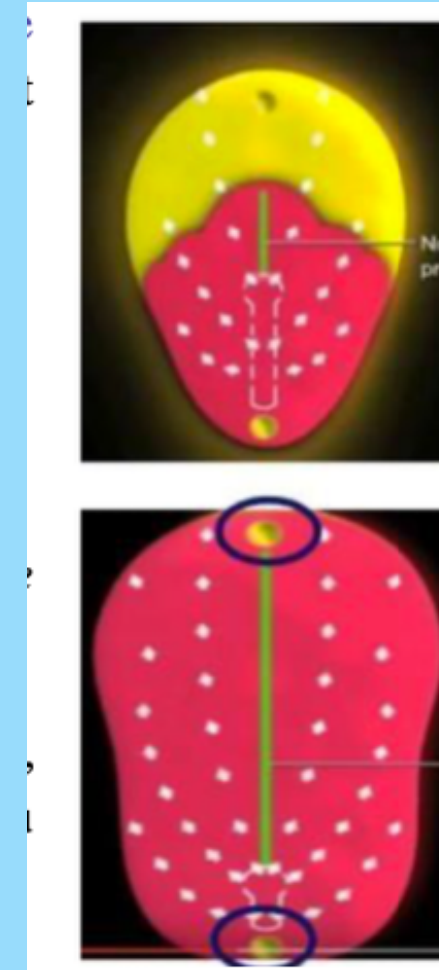
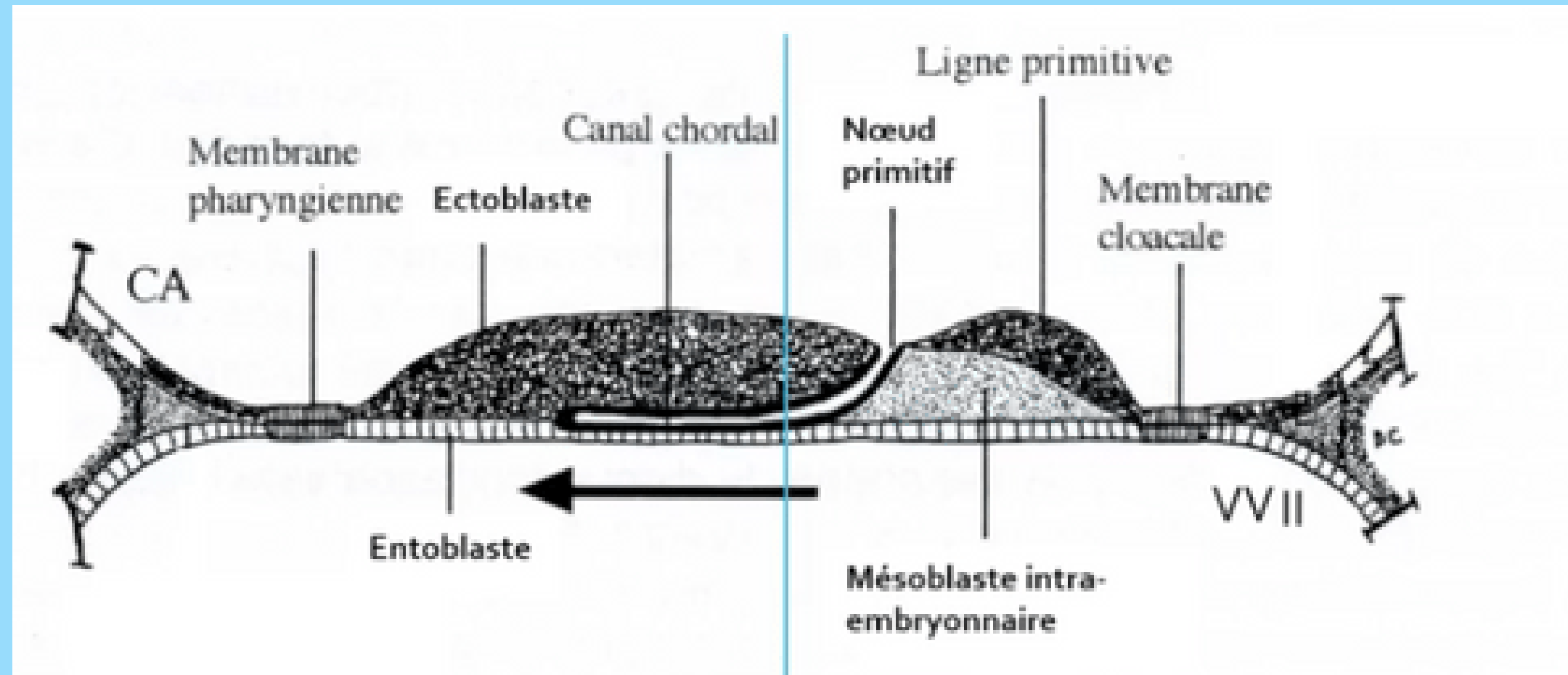

Mésenchyme  $\neq$  Mésoblaste

\* Même origine embryologique mais niveau de condensation différent

→ Mésenchyme : tissu de structure **lâche**

→ Mésoblaste : tissu de structure **condensé**

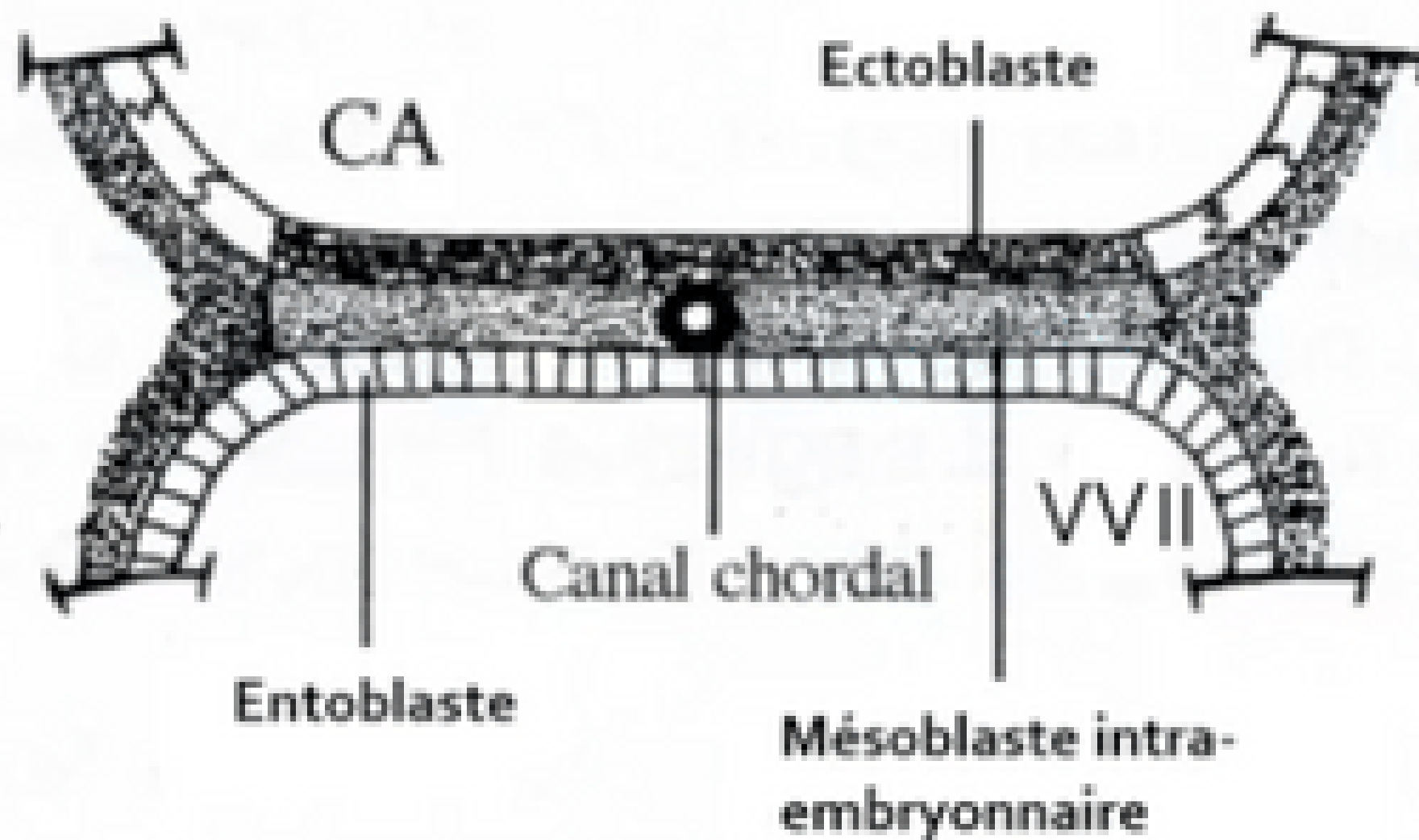
# Particularités du feuillet mésoblastique



**2 régions** sur la ligne médiane du disque embryonnaire restent **didermiques**, où l'épiblaste et l'hypoblaste restent accolés car **dépourvue de mésoblaste** :

- La membrane **pharyngienne** (dans la partie céphalique du DE) => donnera ensuite les orifices buccaux.
- La membrane **caudale** ou cloacale (dans la partie caudale du DE) => constituera plus tard les orifices uro-génitaux.

# Particularités du feuillet mésoblastique



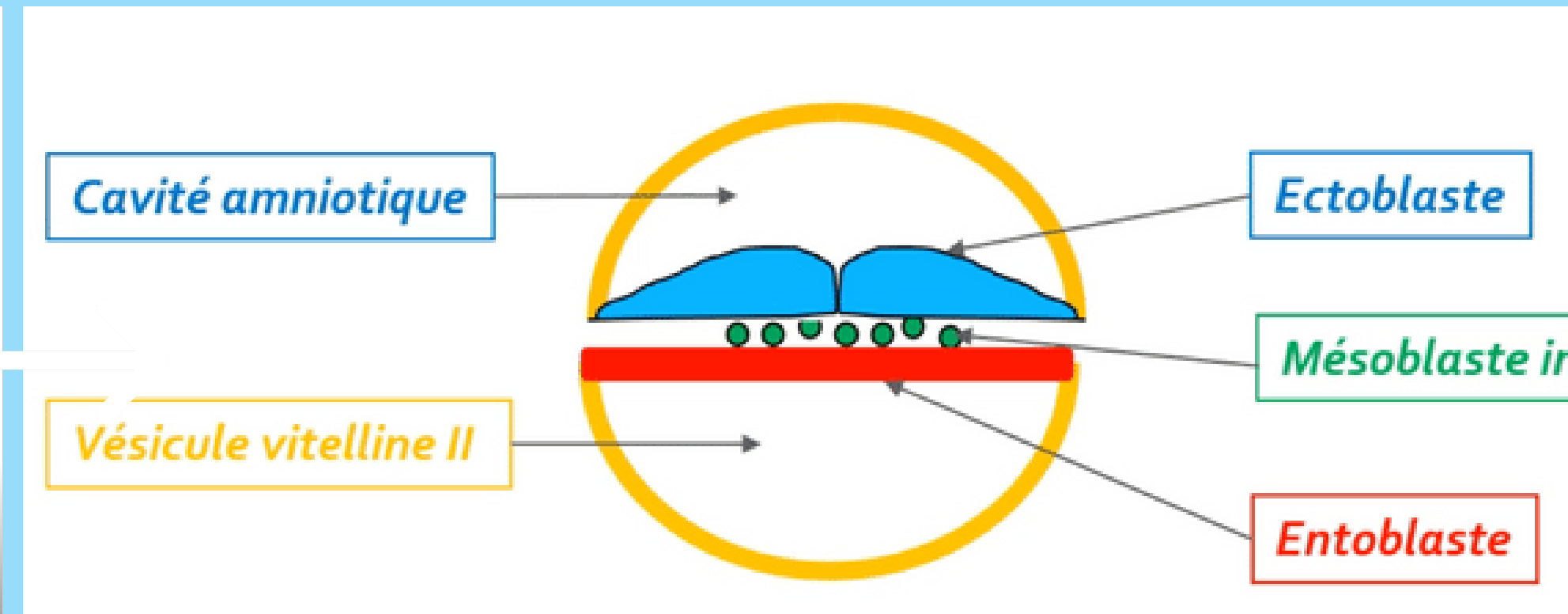
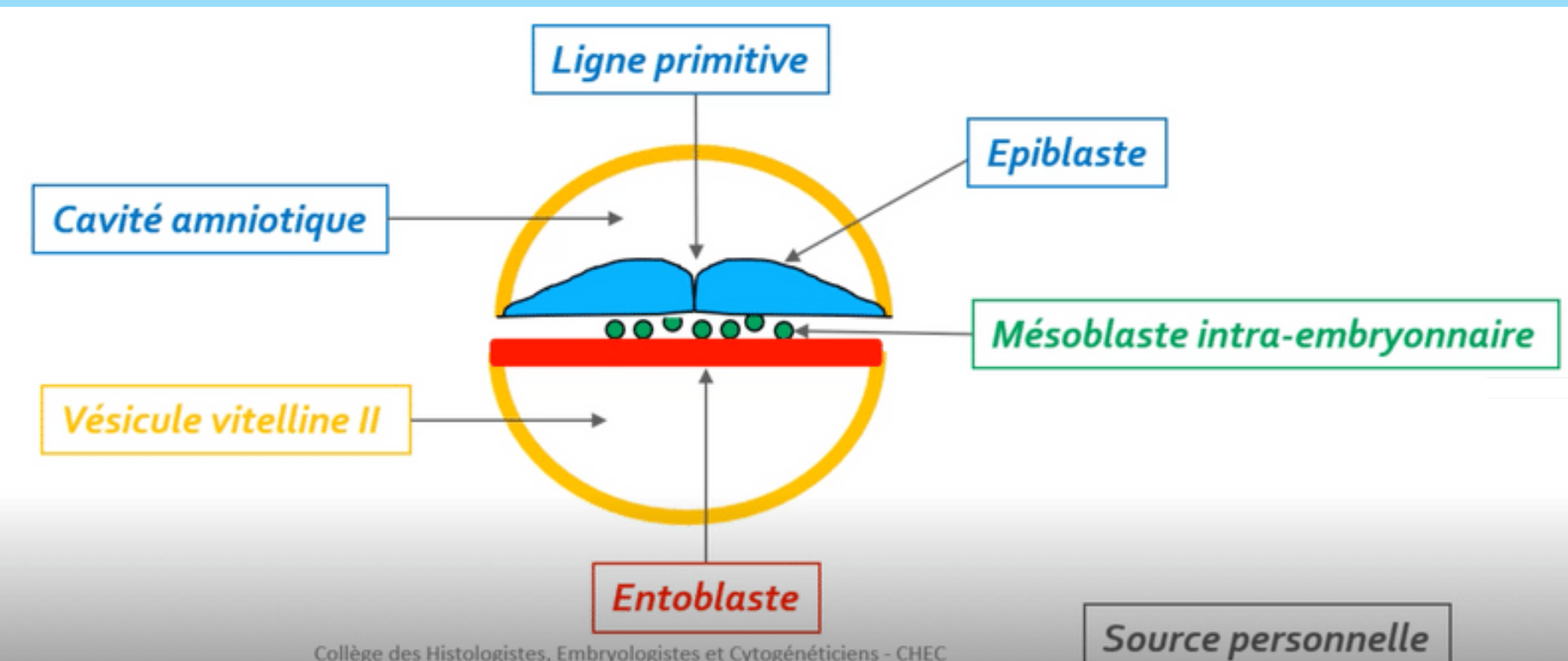
Une partie des cellules du mésoblaste intra-embryonnaire migre **en avant** de la **membrane pharyngienne** pour former la **zone cardiogène**.

La partie axiale du disque embryonnaire est, dans un premier temps, **dépourvue de mésoblaste intra-embryonnaire**. Cette partie sera le lieu du développement d'un autre processus embryologique : **la corde**.



# 3. Mise en place des 3 feuillets primitifs

☀ Par phénomène de **différenciation**



⚡ Comment ? Les cellules **épiblastiques** restantes vont par phénomène de **différenciation** former de l'**ectoblaste**

ECTOBLASTE

# A vous de jouer : QCMs

QCM 1 : A propos de la troisième semaine embryonnaire : indiquez la ou les proposition(s) exacte(s) :

- A) la gastrulation commence par la mise en place de la ligne primitive sur la face hypoblastique (face ventrale)
- B) l'entoblaste est formé par migration cellulaire des cellules épiblastiques qui s'intègrent aux cellules hypoblastiques les repoussant vers les parois latérales de la VVII
- C) l'ectoblaste est formé par phénomène de différenciation de l'entoblaste
- D) la formation du nœud primitif se forme à l'extrémité céphalique de la ligne primitive
- E) les propositions A, B, C et D sont fausses

# A vous de jouer : Correction

## QCM 1 : **BD**

- A) Faux : la gastrulation commence par la mise en place de la ligne primitive sur la face épiblastique (face dorsale)
- B) Vrai : l'entoblaste est formé par migration cellulaire des cellules épiblastiques qui s'intègrent aux cellules hypoblastiques les repoussant vers les parois latérales de la VVII
- C) Faux : de l'épiblaste (ATTENTION)
- D) Vrai : la formation du nœud primitif se forme à l'extrémité céphalique de la ligne primitive

# A vous de jouer : QCMs

QCM 2 : A propos de la troisième semaine embryonnaire : indiquez la ou les proposition(s) exacte(s) :

- A) 2 régions sur la ligne latérale restent didermiques : la membrane pharyngienne et la membrane caudale
- B) la zone cardiogène est dépourvue de mésoblaste
- C) la membrane caudale donnera les orifices uro-génitaux
- D) la chorde participera à la neurulation secondaire
- E) les propositions A, B, C et D sont fausses

# A vous de jouer : Correction

## QCM 2 : C

- A) Faux : 2 régions sur la ligne médiane restent didermiques : la membrane pharyngienne et la membrane caudale
- B) Faux : la zone cardiogène est pourvue de mésoblaste
- C) Vrai
- D) Faux : la chorde participera à la neurulation primaire

# A vous de jouer : Questions ouvertes

- 1) Quels sont les deux feuillets présents sur notre disque didermique initialement ?
- 2) Rappelez moi les 3 étapes de la gastrulation
- 3) Donnez moi la différence et le point commun entre le mésenchyme et le mésoblaste
- 4) Rappelez moi les deux phénomènes de la gastrulation ? Et par quel feuillet ?



## II. Evolutions du disque embryonnaire

II.1 : Gastrulation et mise en place des trois feuillets  
primitifs

**II.2 : Formation et évolution de la chorde**

II.3 : Evolution du mésoblaste intra embryonnaire





II.4 : Neurulation primaire

# Formation et évolution de la chorde

➔ Se déroule en **4 étapes**

➔  De J17 à J19



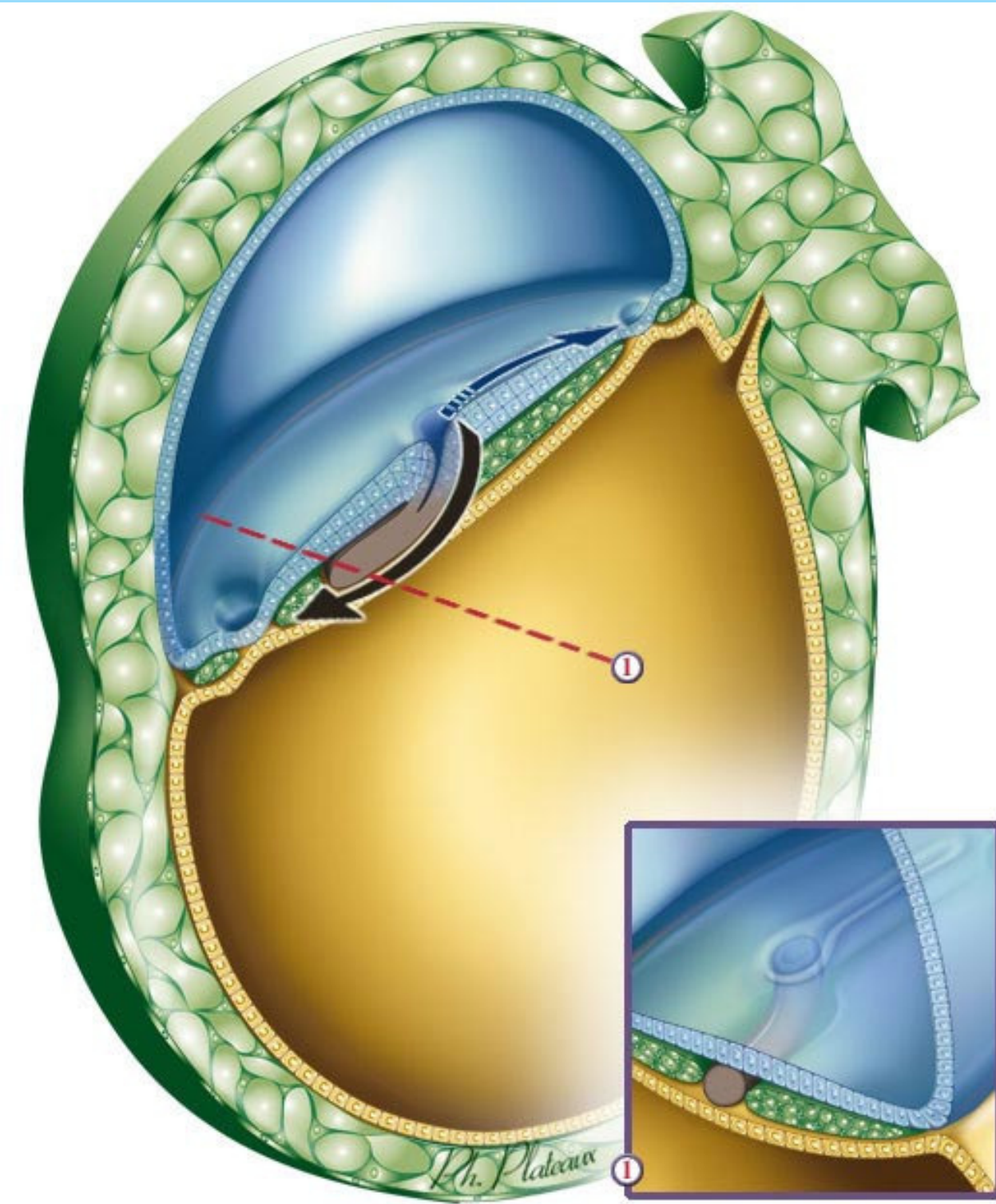
-  1 Formation du processus chordal
-  2 Formation du canal chordal
-  3 Formation de la plaque chordale
-  4 Formation de la chorde

# 1 Formation du processus chordal

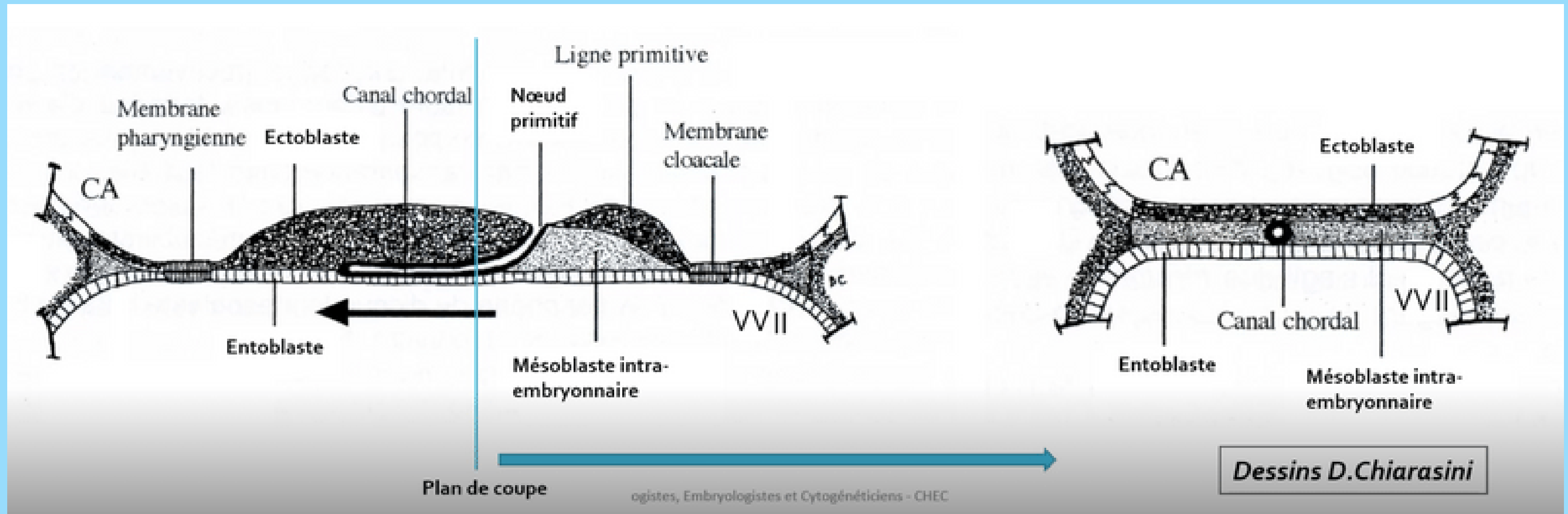


⚡ A partir de quelles cellules ? Par **prolifération des cellules épiblastiques** en "doigt de gant" (cordon plein)  
Où ? À partir du **noeud primitif** sous la surface **ectoblastique**  
Quel axe ? En direction **céphalique**

📄 Rappelez vous, la chorde est une partie dépourvue de mésoblaste



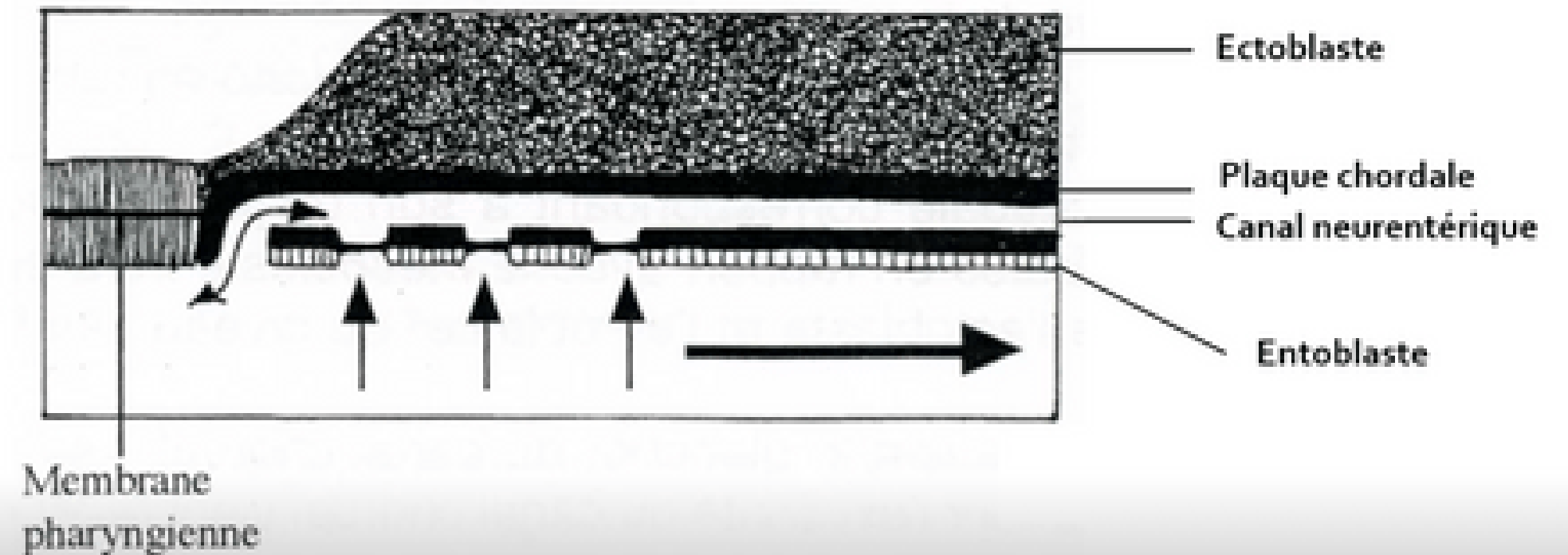
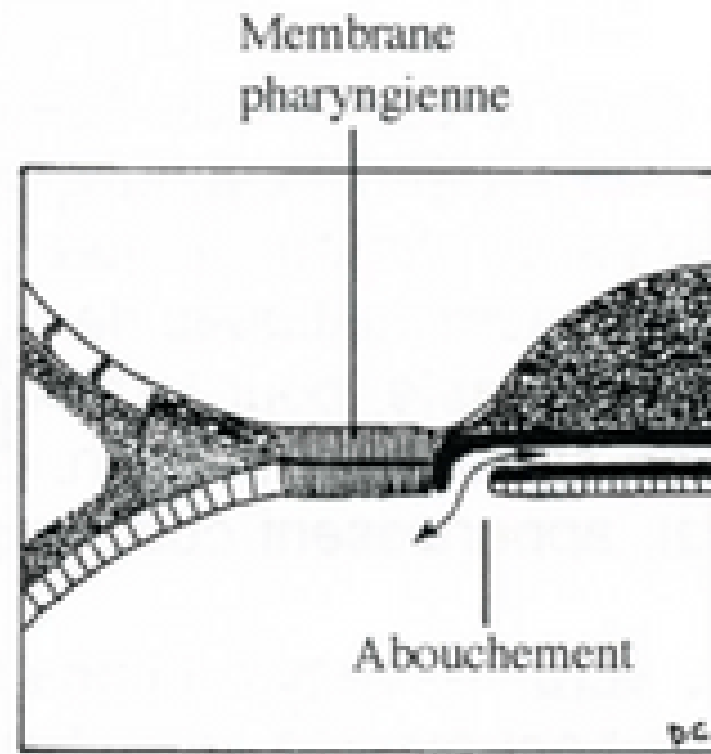
## 2 Formation du canal chordal



⚡ Comment ? Le canal chordal va se former par creusement du processus chordal pour former une structure tubulaire



# Formation de la plaque chordale



Collège des Histologistes, Embryologistes et Cytogénéticiens - CHEC

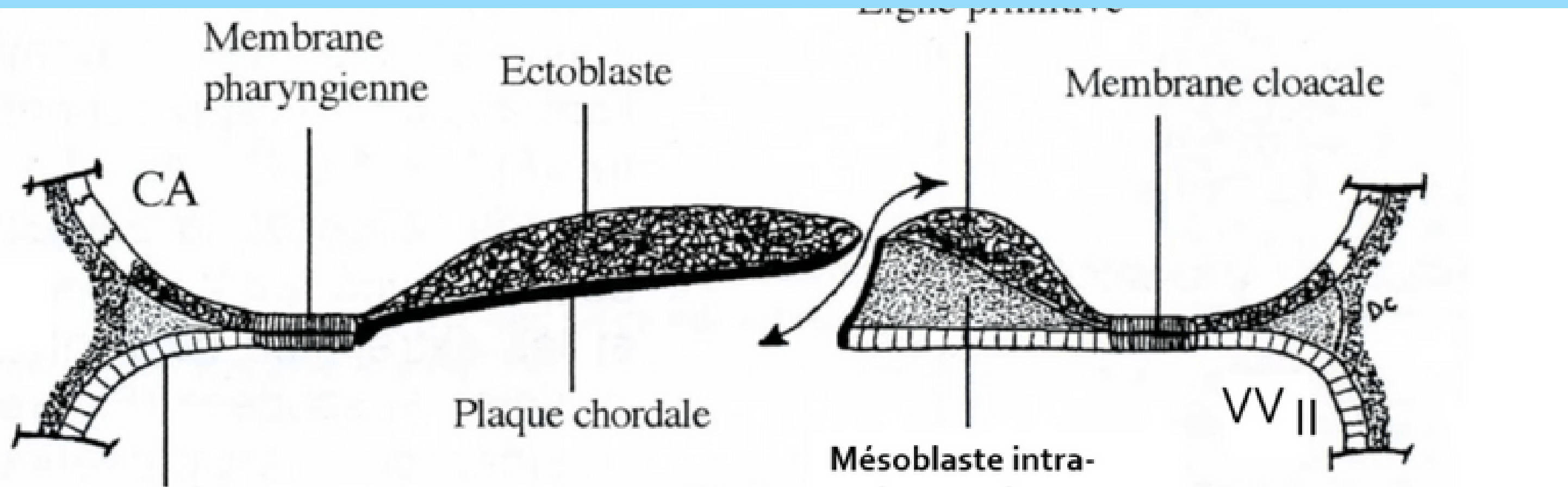
*Dessins D.Chiarasini*

Comment ? **Épaississement** de la partie **dorsale** du **canal chordal** = la **plaque chordale**

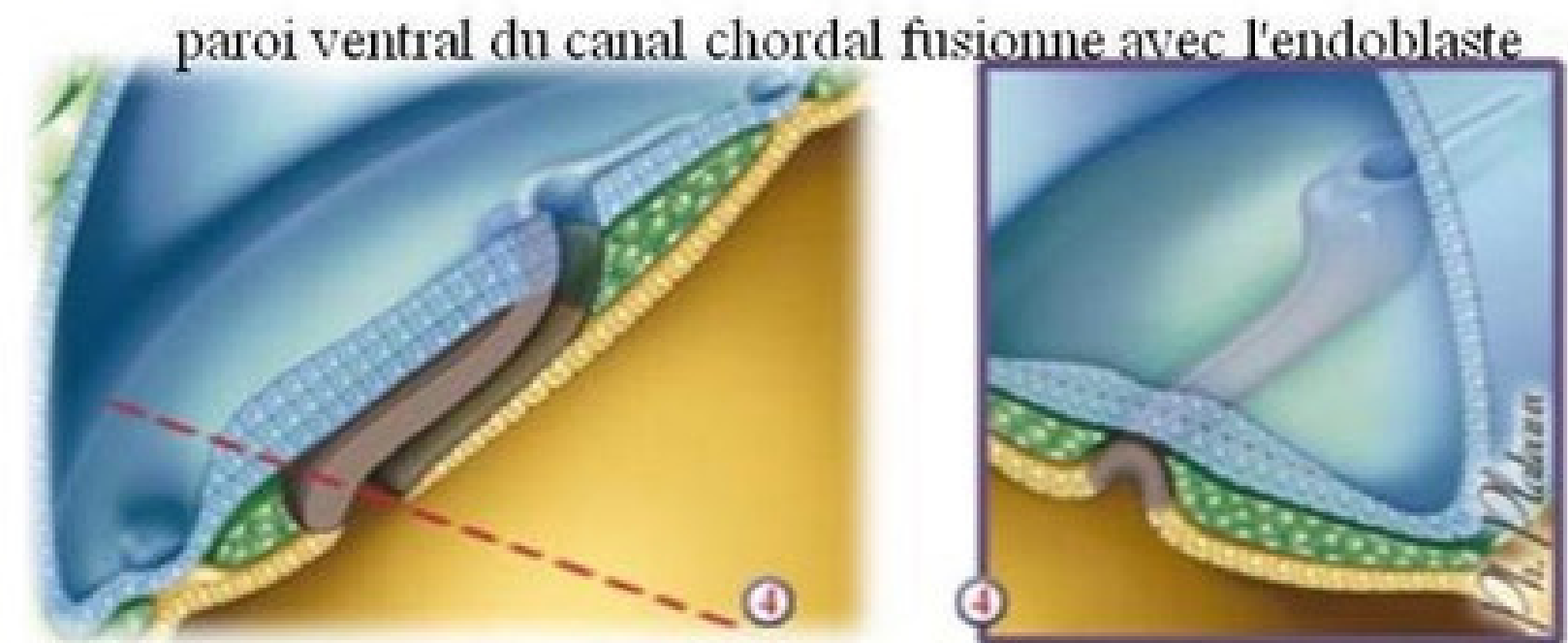
De plus, **fusion** de la **partie ventrale** du **canal chordal** avec l'**entoblaste** qui vont se résorber dans un sens **céphalo-caudal**



# 3 Formation de la plaque chordale

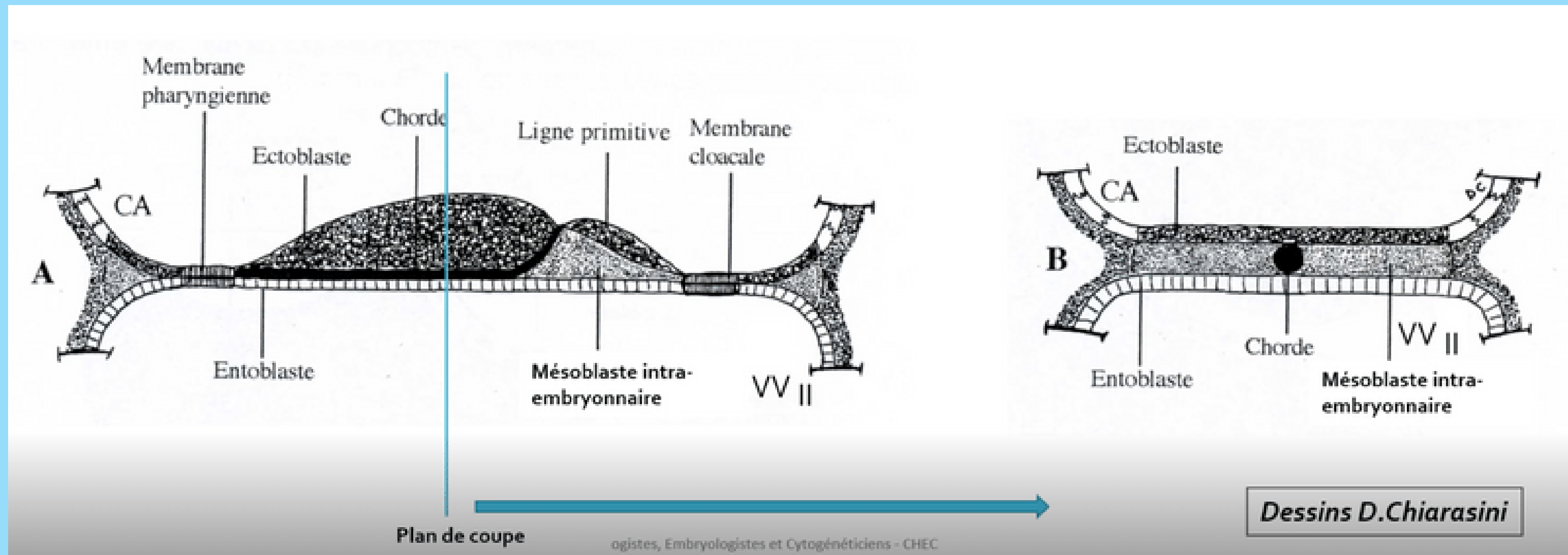


⚡ Formation **transitoire** du canal **neurentérique** = permet la **communication** entre nos **deux annexes** : la cavité amniotique et la vésicule vitelline secondaire





# 4 Formation de la chorde



Comment ? La **plaque chordale** va former un **cordon cellulaire plein** (la chorde) puis l'**entoblaste** va se reconstituer juste en dessous



# Formation et évolution de la chorde



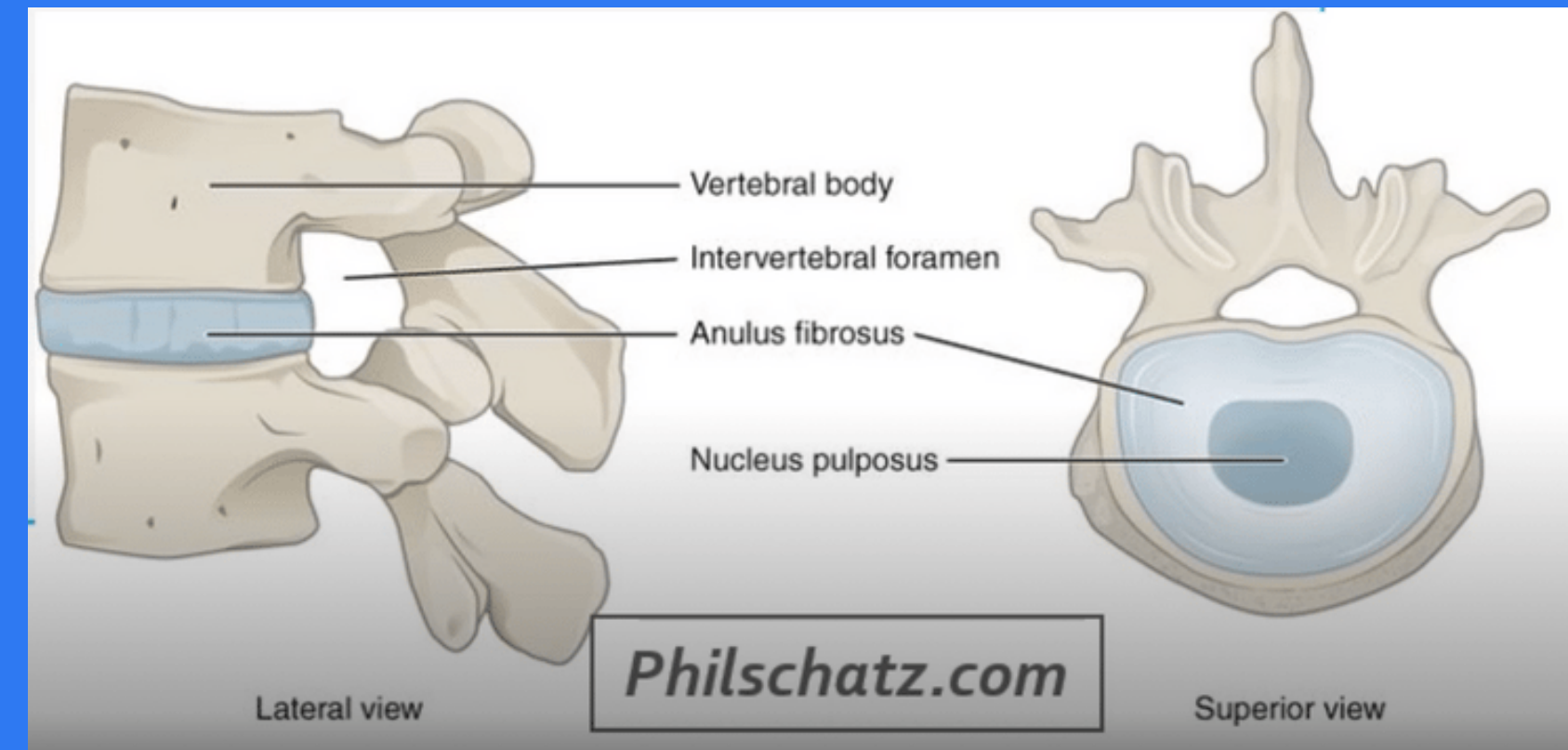
## A quoi va nous servir cette chorde ?

Elle va avoir un rôle dans la formation du **système nerveux centrale** = **neurulation primaire**



## Que va t-elle devenir ?

Elle va **presque disparaître** complètement mais va persister sous la forme du **nucleus pulposus** des disques intervertébraux



# A vous de jouer : QCMs

QCM 3 : A propos de la troisième semaine embryonnaire : indiquez la ou les proposition(s) exacte(s) :

- A) Processus chordal - plaque chordale - canal chordal - chorde
- B) Lors de la formation de la plaque chordale, on aura fusion de la partie dorsale avec l'entoblaste qui va se résorber dans un sens céphalo-caudal
- C) Lors de la formation de la plaque chordale, il reste une communication permanente entre la CA et la VVII qu'on appelle le canal neurentérique
- D) La chorde va avoir un rôle dans la formation du système nerveux central
- E) les propositions A, B, C et D sont fausses

# A vous de jouer : QCMs

## QCM 3 : D

- A) Faux : processus chordal - canal chordal - plaque chordale - chorde
- B) Faux : Lors de la formation de la plaque chordal, on aura fusion de la partie ventrale avec l'entoblaste qui vont se résorber dans un sens céphalo-caudal
- C) Faux : Lors de la formation de la plaque chordale, il reste une communication transitoire entre la CA et la VVII qu'on appelle le canal neurentérique
- D) Vrai : La chorde va avoir un rôle dans la formation du système nerveux central

## II. Evolutions du disque embryonnaire

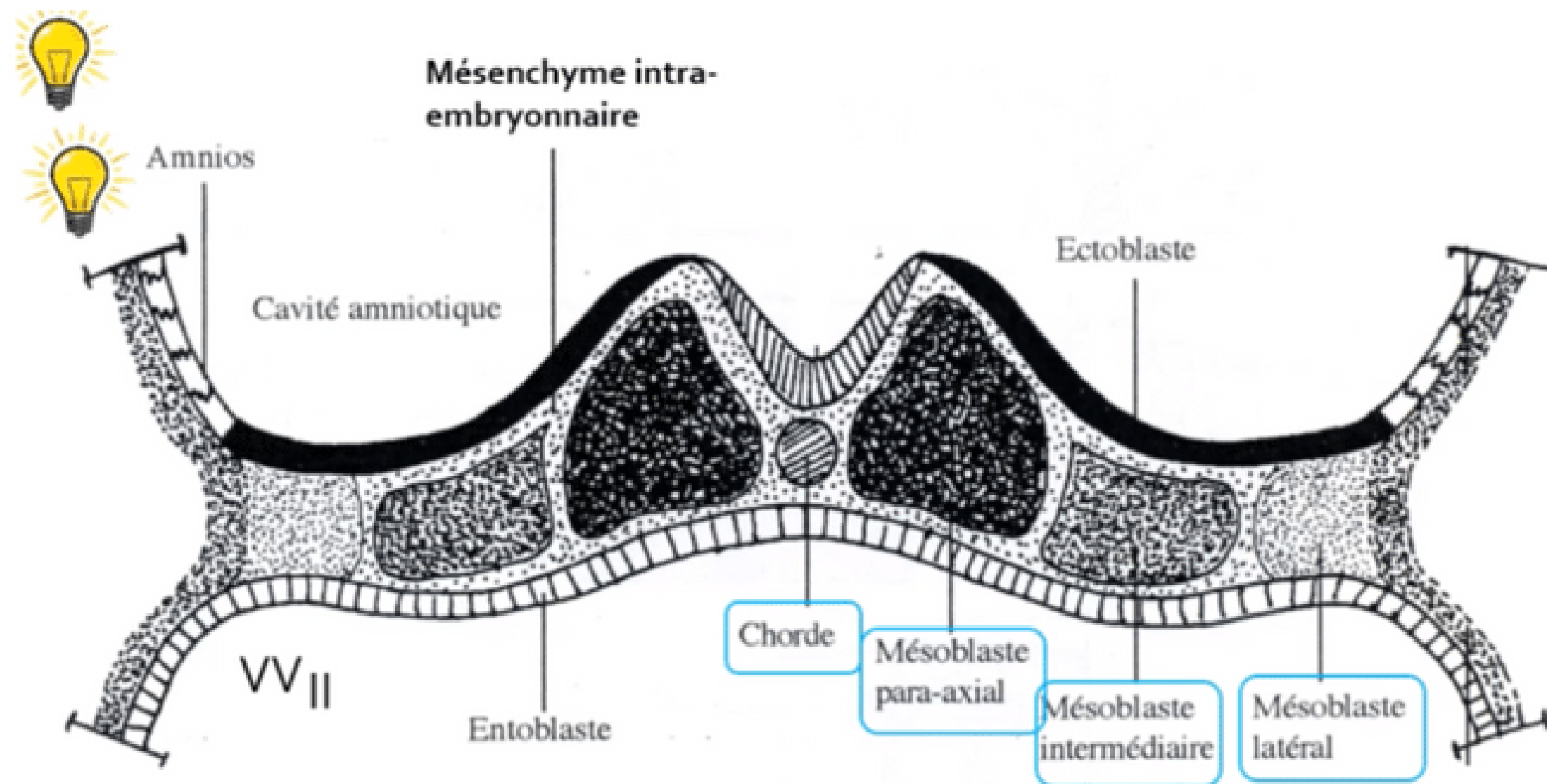
II.1 : Gastrulation et mise en place des trois feuillets primitifs

II.2 : Formation et évolution de la chorde

**II.3 : Evolution du mésoblaste intra embryonnaire**

II.4 : Neurulation primaire

# Évolution du mésoblaste embryonnaire



Le **MIE** va proliférer et se différencier pour former **6 cordons longitudinaux** repartis de part et d'autre de la chorde :

- 2 cordons de mésoblaste **para-axial**
- 2 cordons de mésoblaste **intermédiaire**
- 2 cordons de mésoblaste **latéral**



## II. Evolutions du disque embryonnaire

II.1 : Gastrulation et mise en place des trois feuillets primitifs

II.2 : Formation et évolution de la chorde

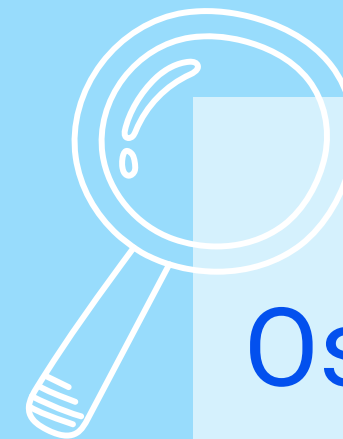II.3 : Evolution du mésoblaste intra embryonnaire

**II.4 : Neurulation primaire**

# Neurulation primaire

\* Processus de formation du **système nerveux central**

\* Se déroulant en **3 étapes**



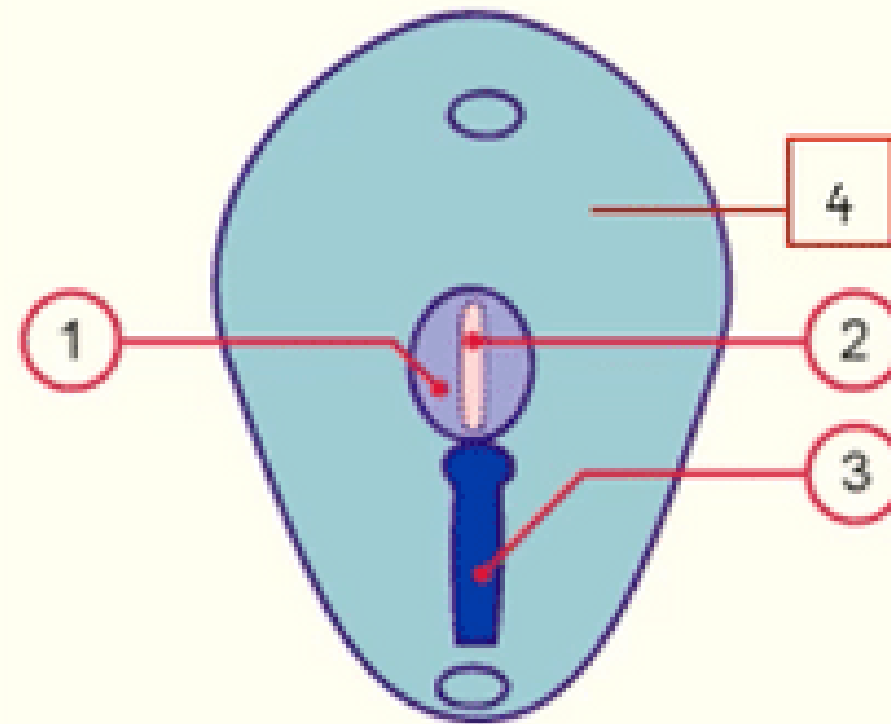
Osekour quand est-ce que c'est fini ?

# 1 Formation de la plaque neurale

1. *Plaque neurale*
2. *Chorde*
3. *Ligne primitive*
4. *Ectoblaste*

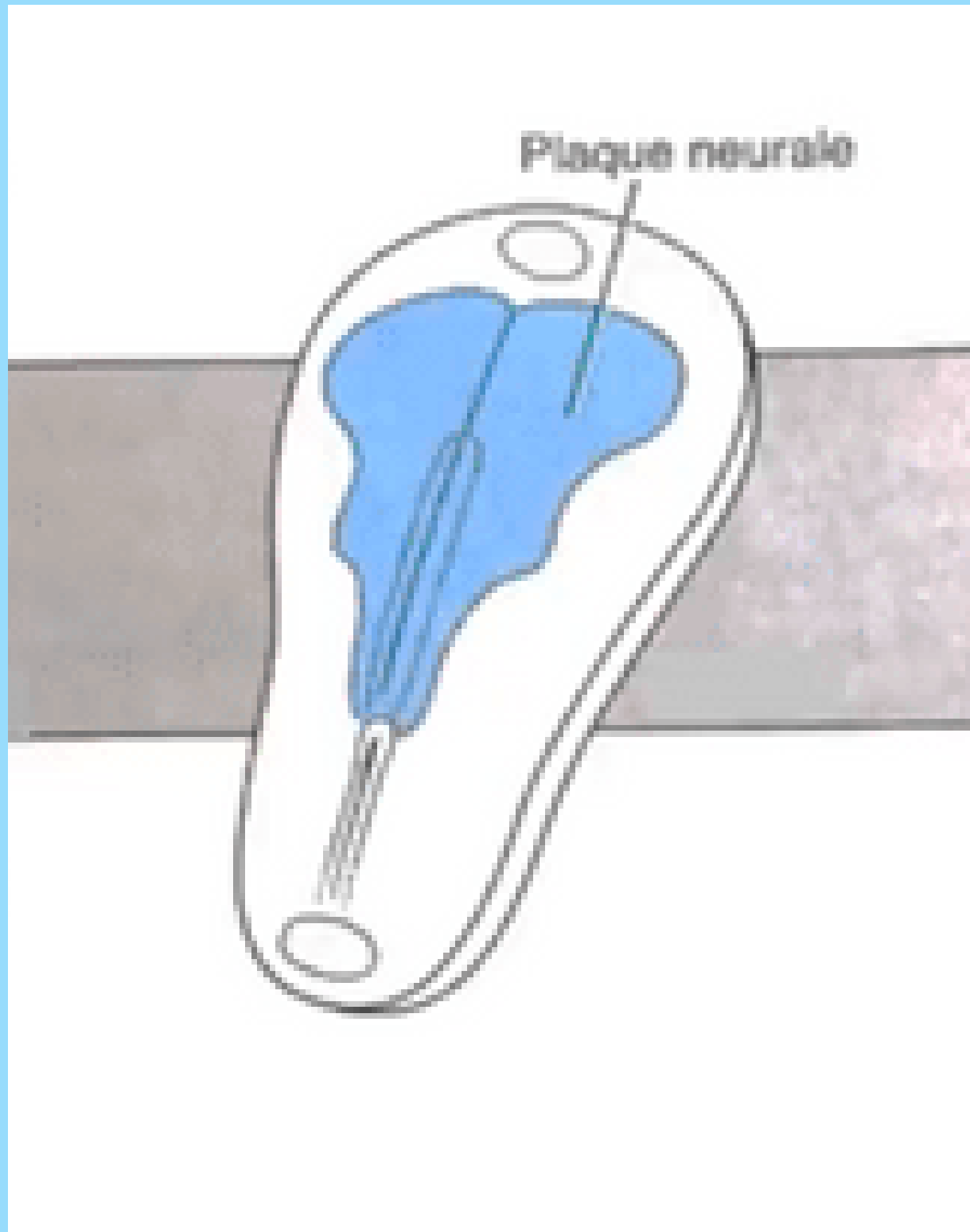
7-19

Embryology.ch



⚡ L'**ectoblaste** s'épaissit en forme de **raquette** en **avant** de la ligne primitive à partir du **noeud primitif**. Une raquette dont l'extrémité la **plus large** est la région **céphalique** (en avant). La plaque neurale se développe sous l'action inductrice de la chorde.

# 1 Formation de la plaque neurale

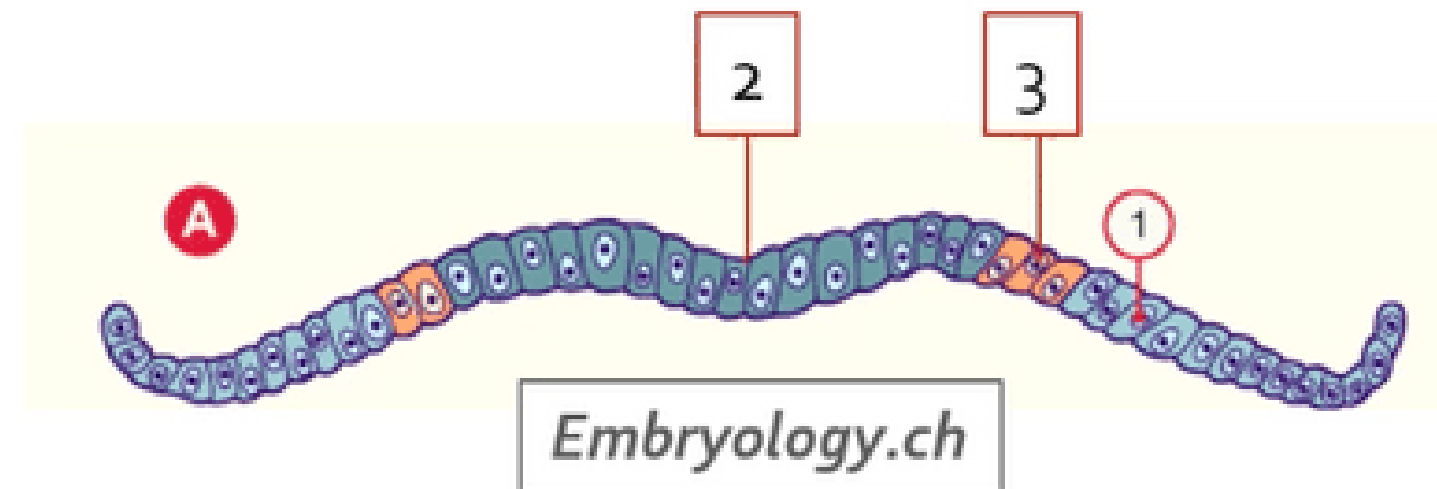


⚡ Une raquette dont l'extrémité la plus large est la **région céphalique** (en avant). La plaque neurale se développe sous l'action inductrice de la chorde.

# 1 Formation de la plaque neurale

1. *Epiblaste secondaire*
2. *Neurectoblaste / Plaque neurale*
3. *Crêtes neurales*

Collège des Histologistes, Embryologistes et Cytogénéticiens - CHEC



⚡ Notre ectoblaste va évoluer en :

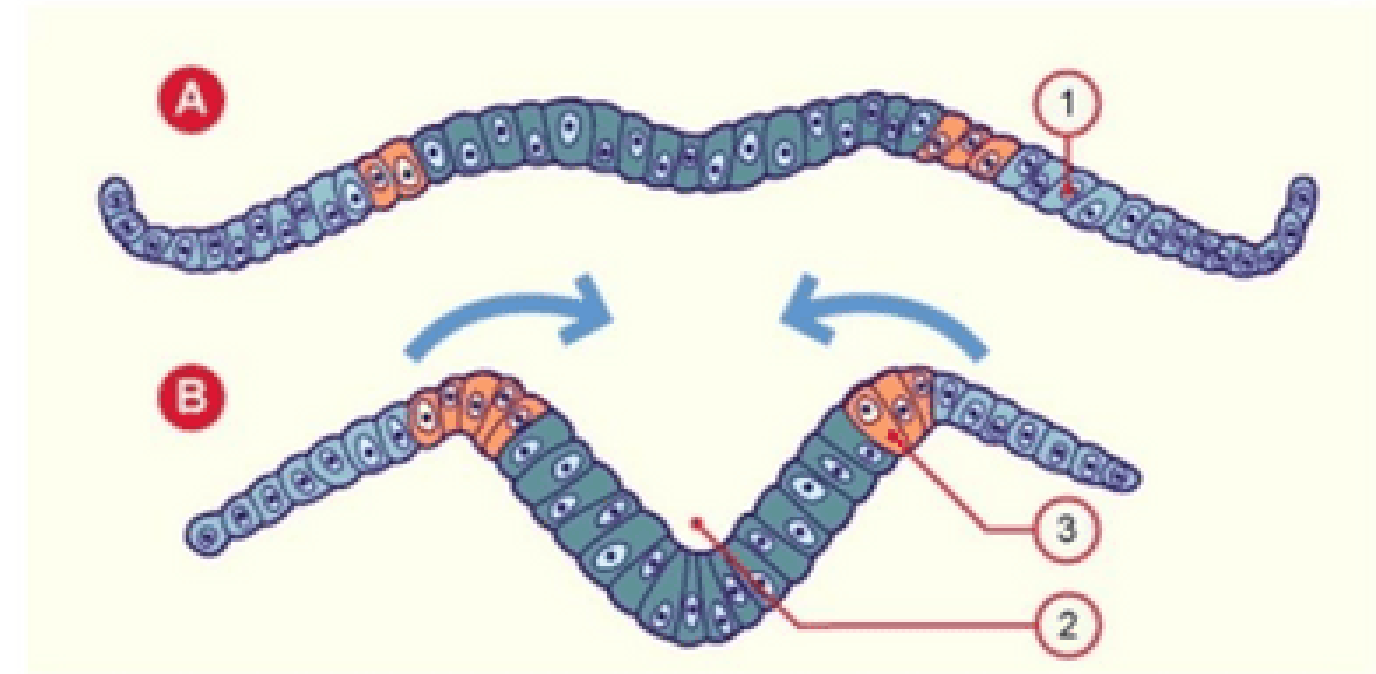
-**neurectoblaste** : cellules ectoblastiques constituant la plaque neurale

-**épiblaste secondaire** : cellules ectoblastiques n'entrant pas dans la constitution de la plaque neurale

Les cellules à la jonction entre les cellules de la plaque neurale et les cellules de l'épiblaste secondaire sont appelées **cellules des "crêtes neurales"** .

## 2 Formation de la gouttière neurale

1. *Epiblaste secondaire*
2. *Gouttière neurale*
3. *Crêtes neurales*



Embryology.ch

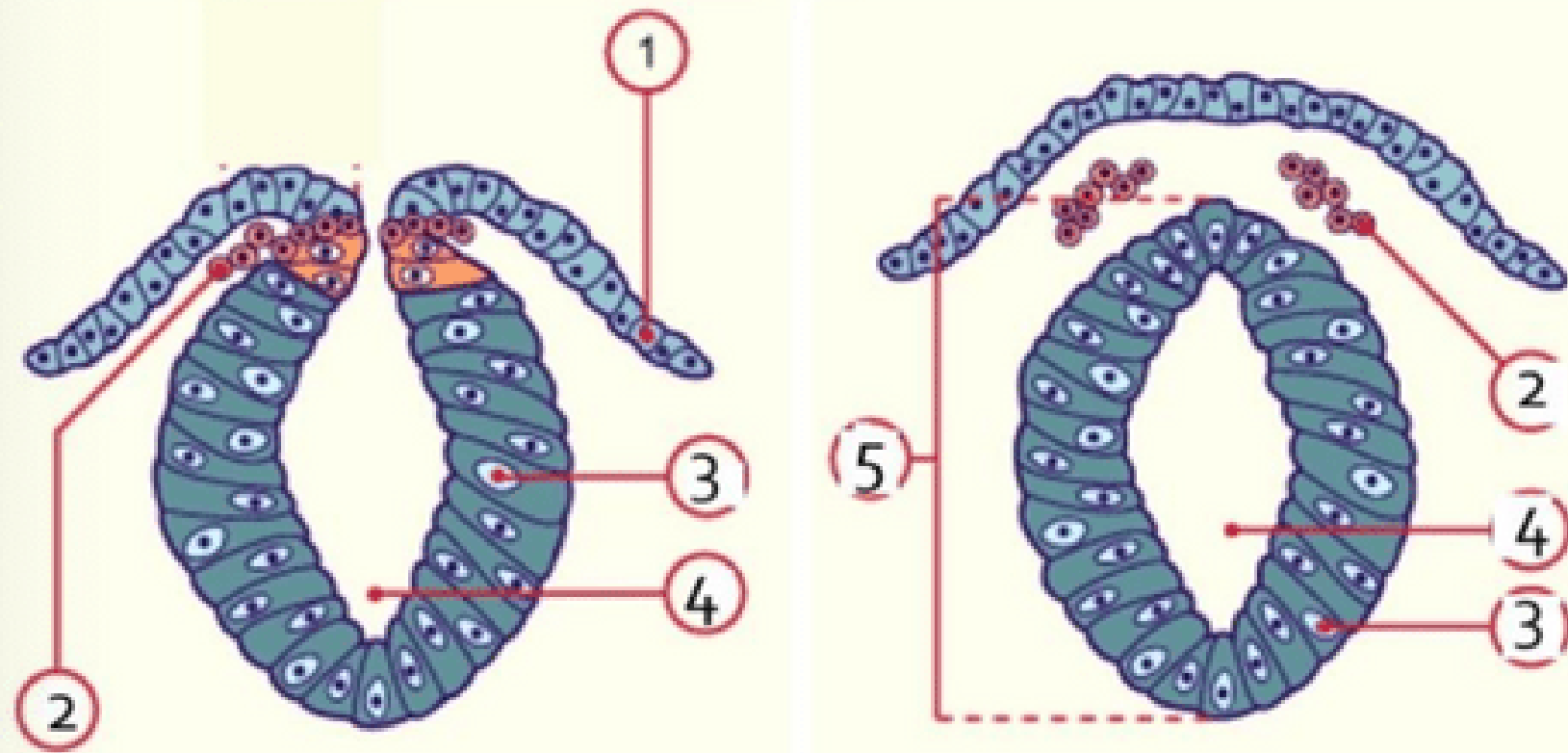
Collège des Histologistes, Embryologistes et Cytogénéticiens - CHEC

⚡ La plaque neurale se creuse et forme la gouttière neurale.





# Formation du tube neural



- 1 : Epiblaste secondaire
- 2 : Crêtes neurales en migration
- 3 : Neurectoblaste
- 4 : Canal épendymaire
- 5 : Tube neural



⚡ Les bords de la **gouttière neurale** se rapprochent et fusionnent, initialement au niveau de la région cervicale, , formant ainsi le **tube neural**.

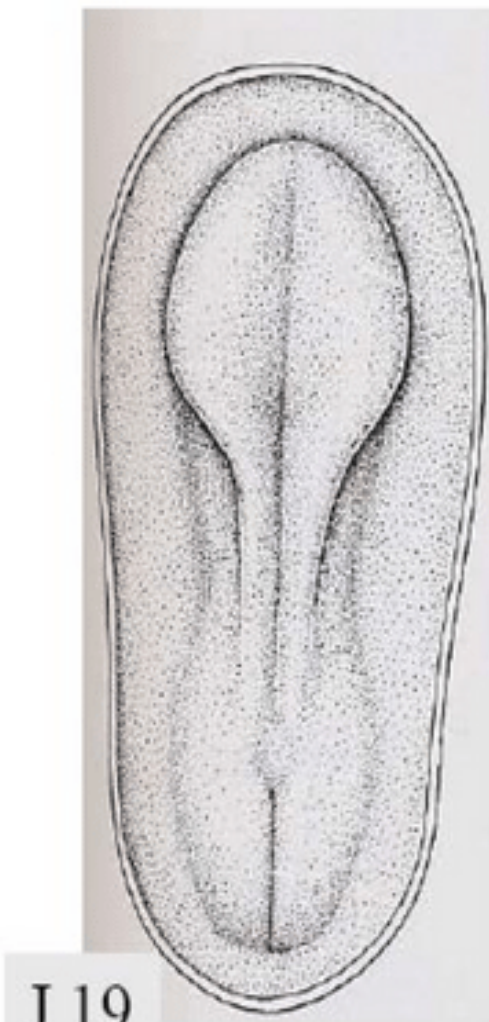- Le neuropore antérieur, à l'extrémité céphalique embryonnaire, se ferme à J24/J25
- Le neuropore postérieur, à l'extrémité caudale embryonnaire, se ferme à J26/J28



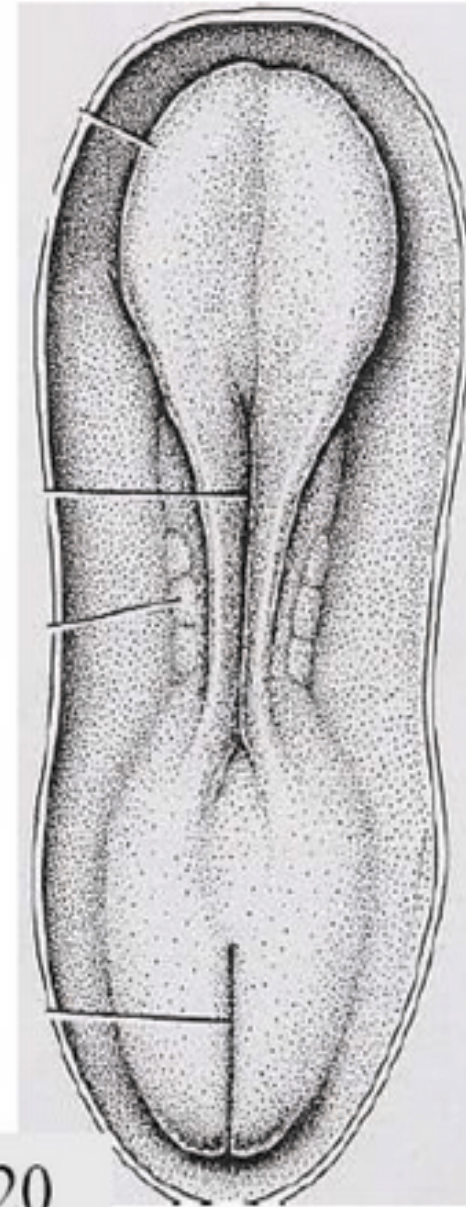

# Formation du tube neural

plaque - gouttière neurale

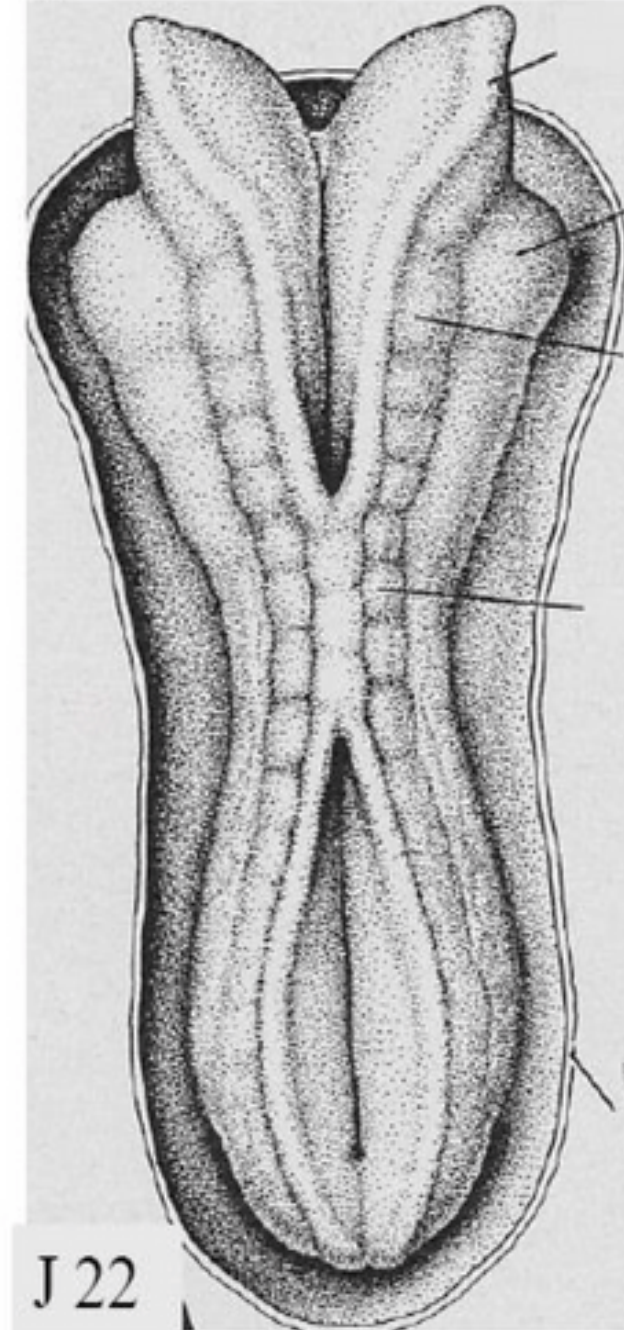


J 19



J 20

gouttière et tube neural



J 22

3

# Formation du tube neural

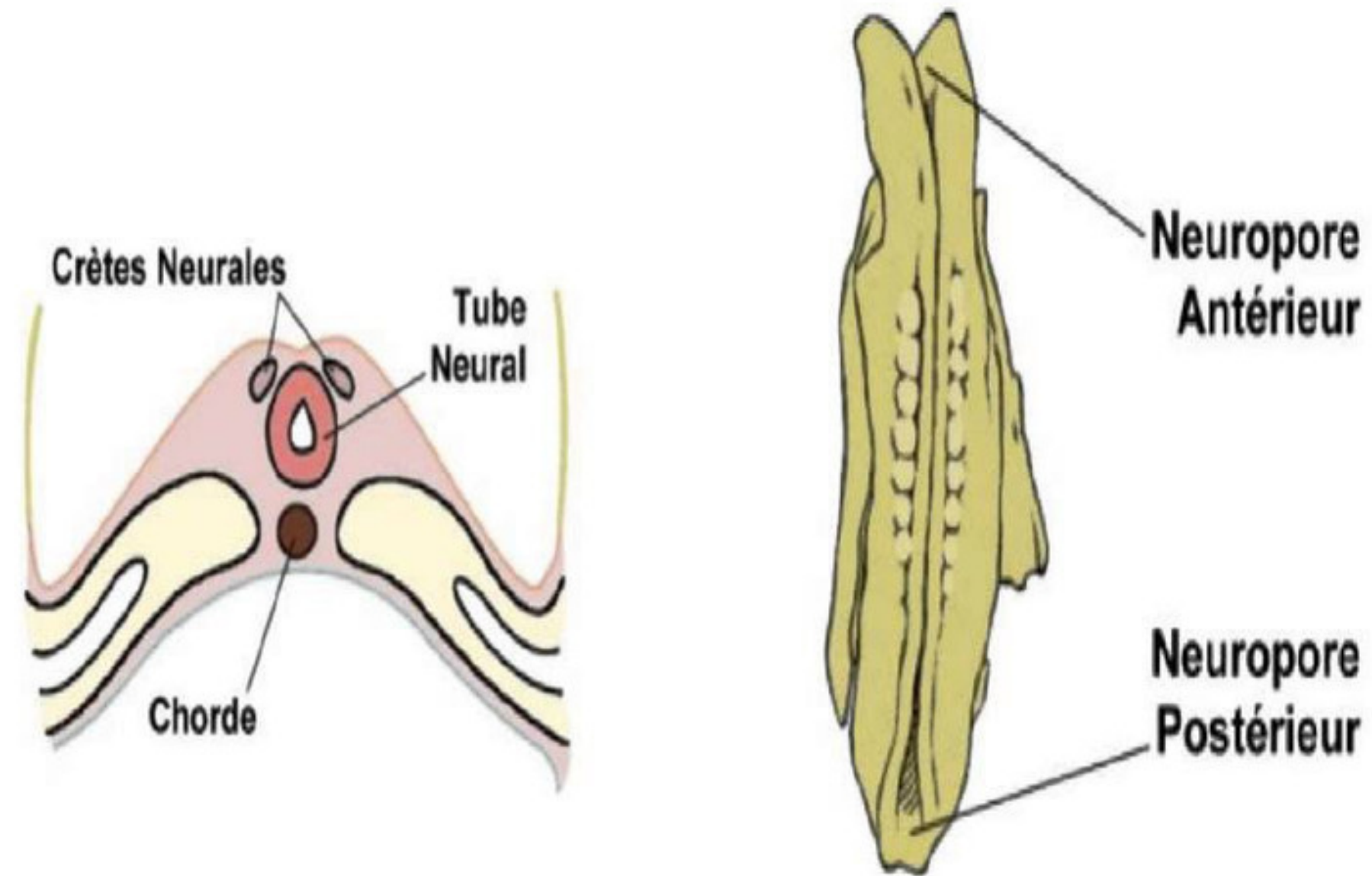
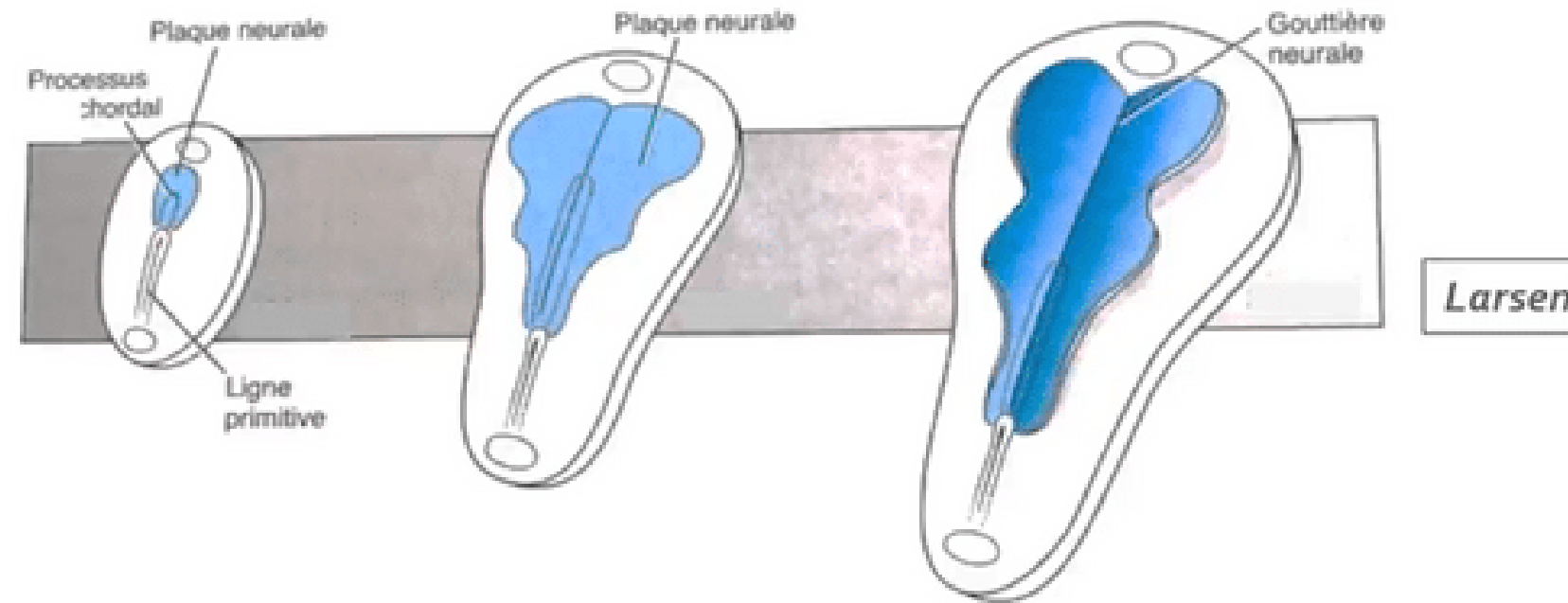


Figure 9 : Formation du tube neural

# "Croissance différentielle" du disque embryonnaire

« *Recul relatif* » de la ligne primitive lié:

- *Accroissement du disque embryonnaire*
- *Arrêt d'extension de la ligne primitive*



Notion de croissance différentielle du disque embryonnaire

La ligne primitive semble reculer...

On peut observer un **recul relatif** de la **LP** lié à l'**accroissement du disque embryonnaire** et à l'**arrêt d'extension de la ligne primitive**. On parle alors de « **croissance différentielle** » du disque embryonnaire avec une LP qui **semble reculer**.



# III. Évolution des annexes

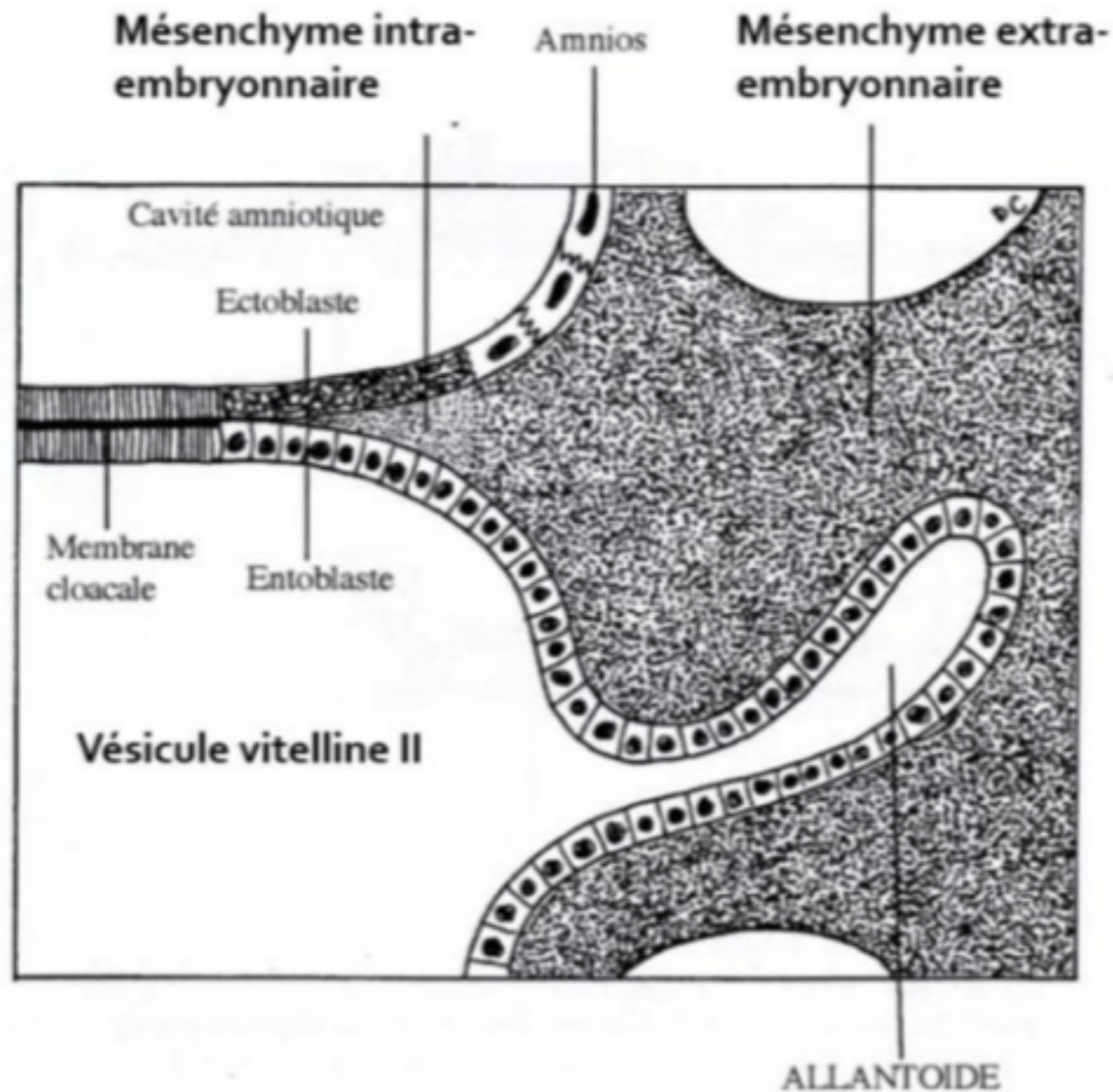


## 1. L'allantoïde

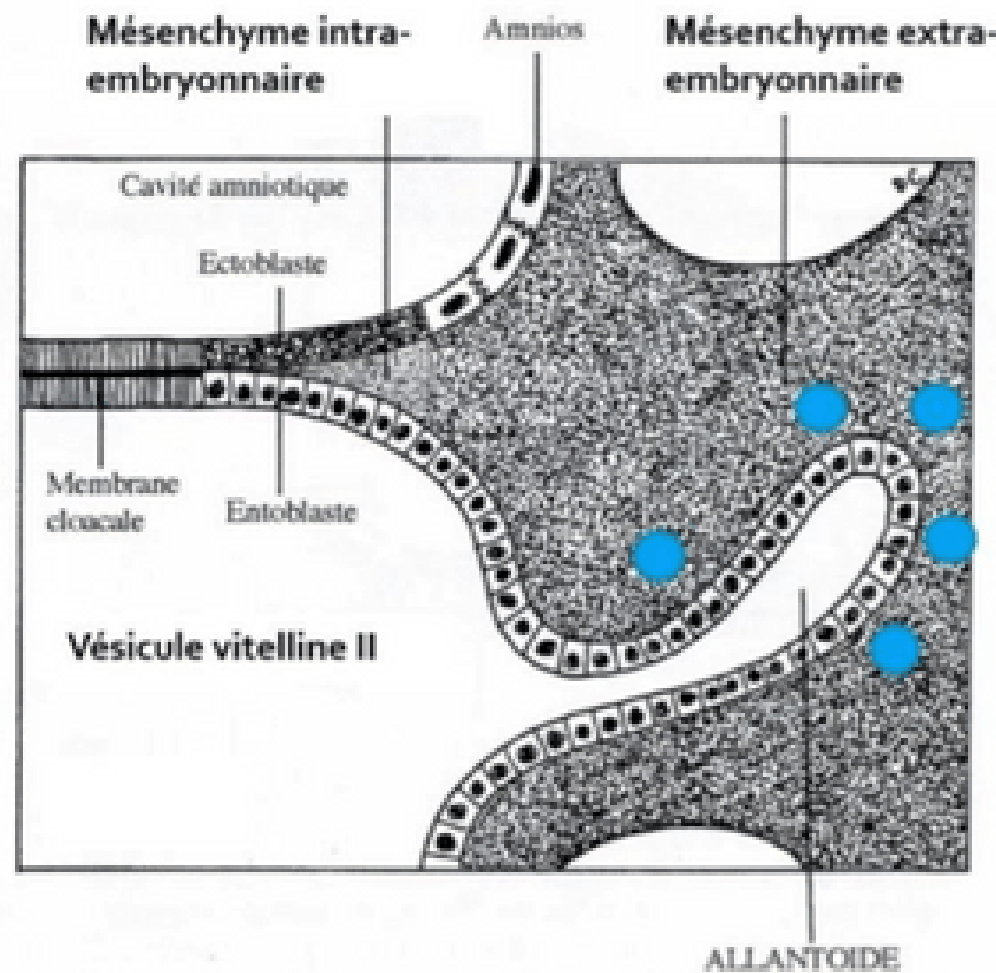
L'**allantoïde** est un **bourgeon creux** résultant de l'extrusion d'une partie de la paroi de l'**entoblaste** en localisation **extra-embryonnaire**.

Elle se développe en regard de la **portion caudale** du disque embryonnaire, à partir de **J16**.

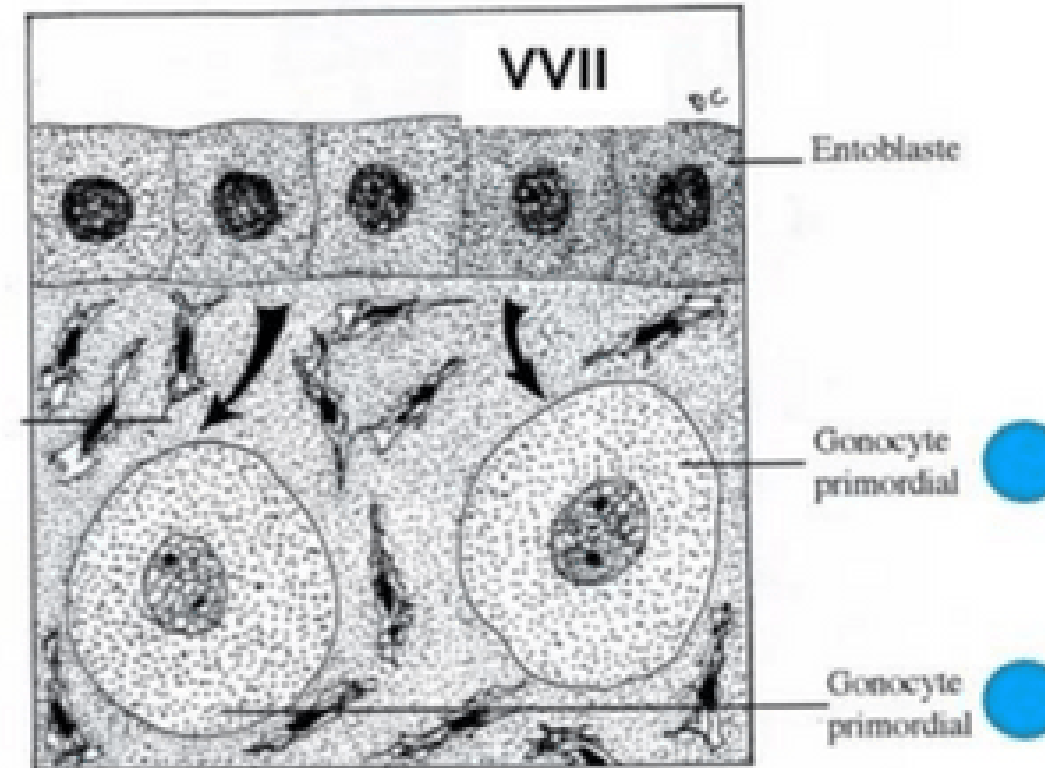
C'est un élément constitutif du **pédicule embryonnaire**.



# III. Évolution des annexes



Mésenchyme extra-embryonnaire



## 2. Gonocytes primordiaux



- Cellules **germinales** à l'origine des **spermatogonies** et des **ovogonies**
- Origine **épiblastique**
- Apparaissent à **J18**, en localisation **extra-embryonnaire**, au niveau de la **paroi caudale de la VVII**, proche de l'allantoïde
- Migreront en **intra-embryonnaire** à la **4 ème semaine** de développement embryonnaire

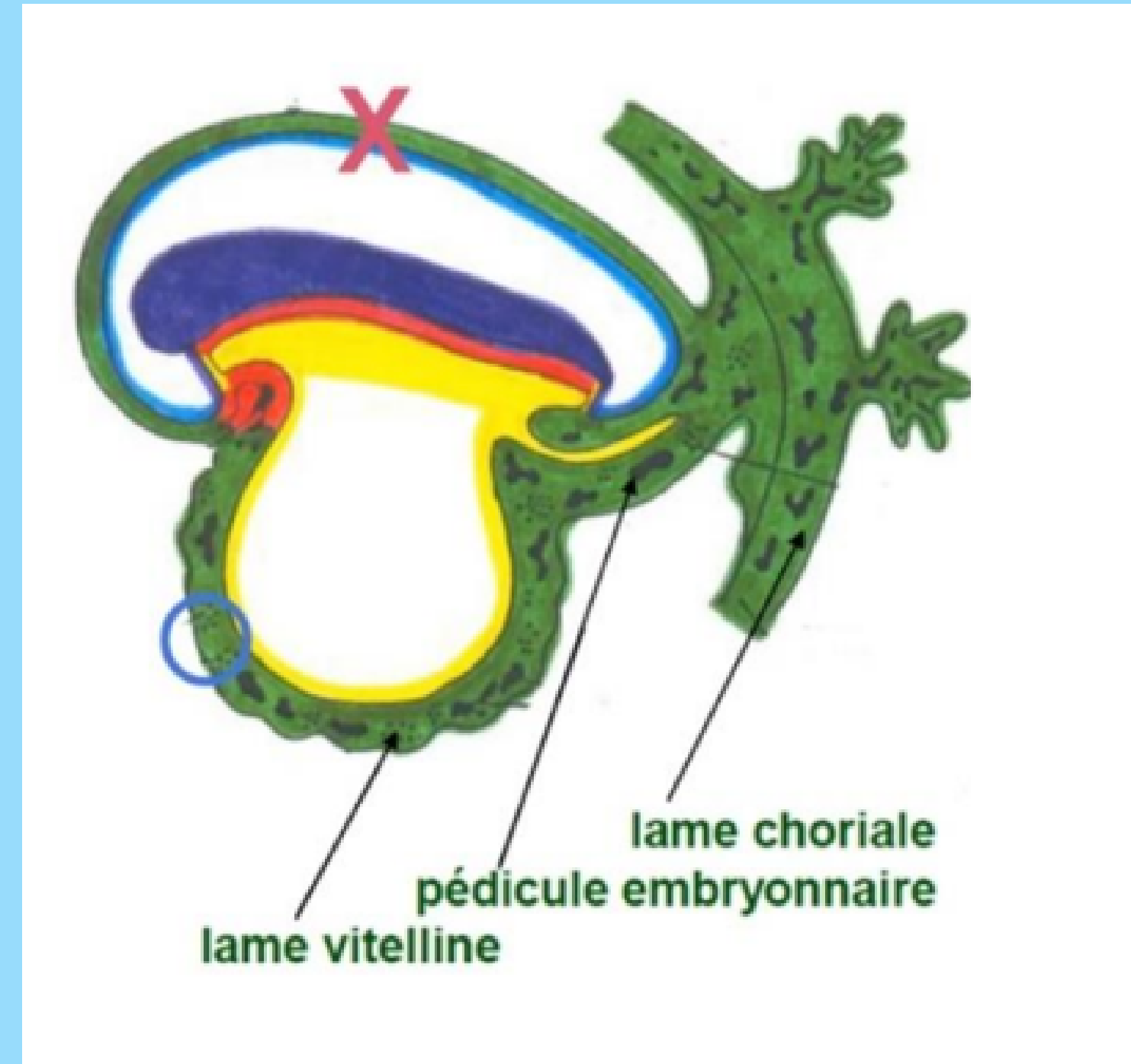
# III. Évolution des annexes

## 3. Ilots angioformateurs de Wolf et Pander

La 3<sup>ème</sup> semaine est également marquée par la mise en place du **système vasculaire extra-embryonnaire** avec la formation des **ilots angioformateurs de Wolff et de Pander**.

Ils apparaissent au sein du MEE, au niveau de la lame choriale, du pédicule embryonnaire et de la lame vitelline.

⚠ On n'en trouve **PAS** au niveau de la **lame amniotique** (croix sur le schéma) !



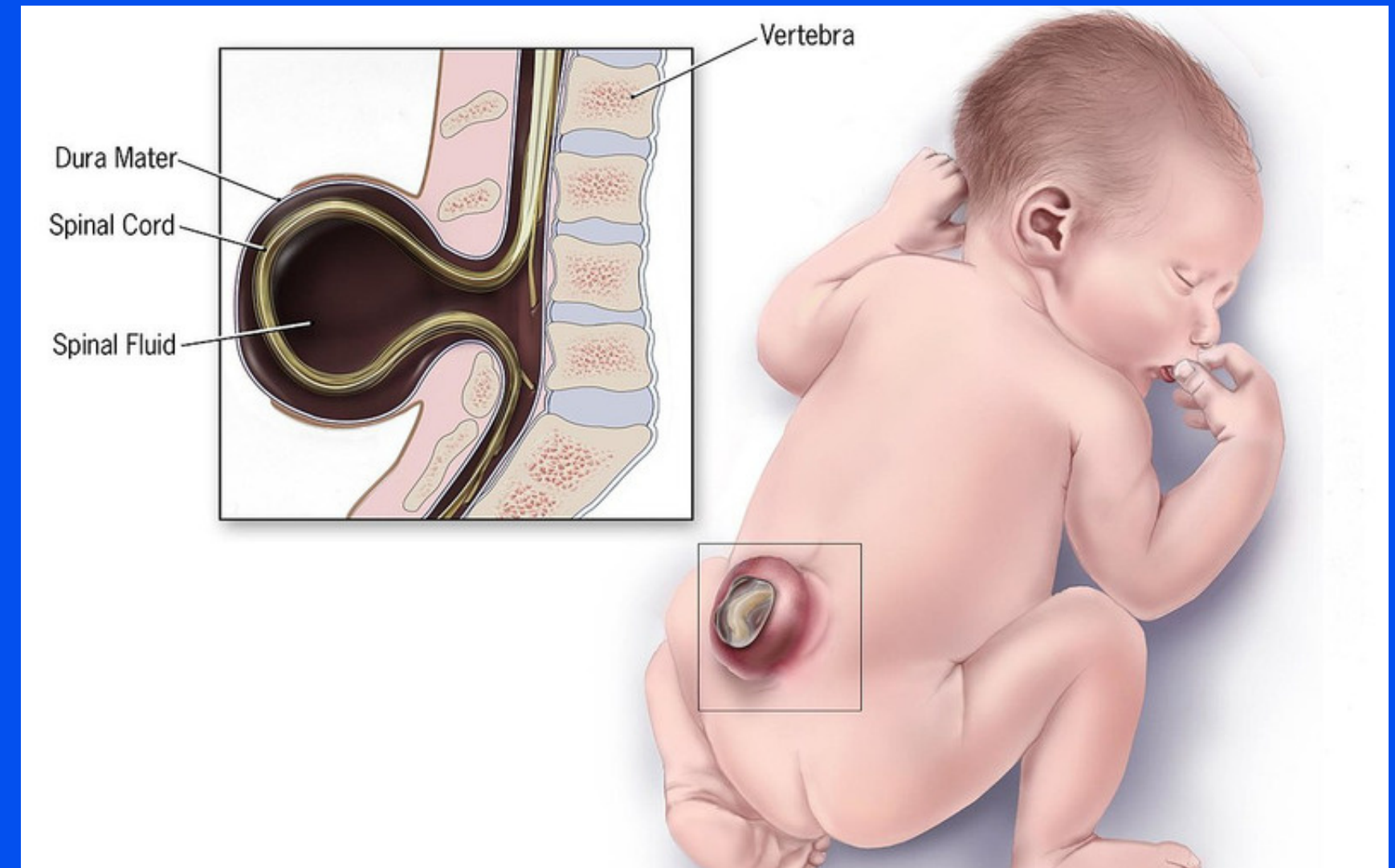
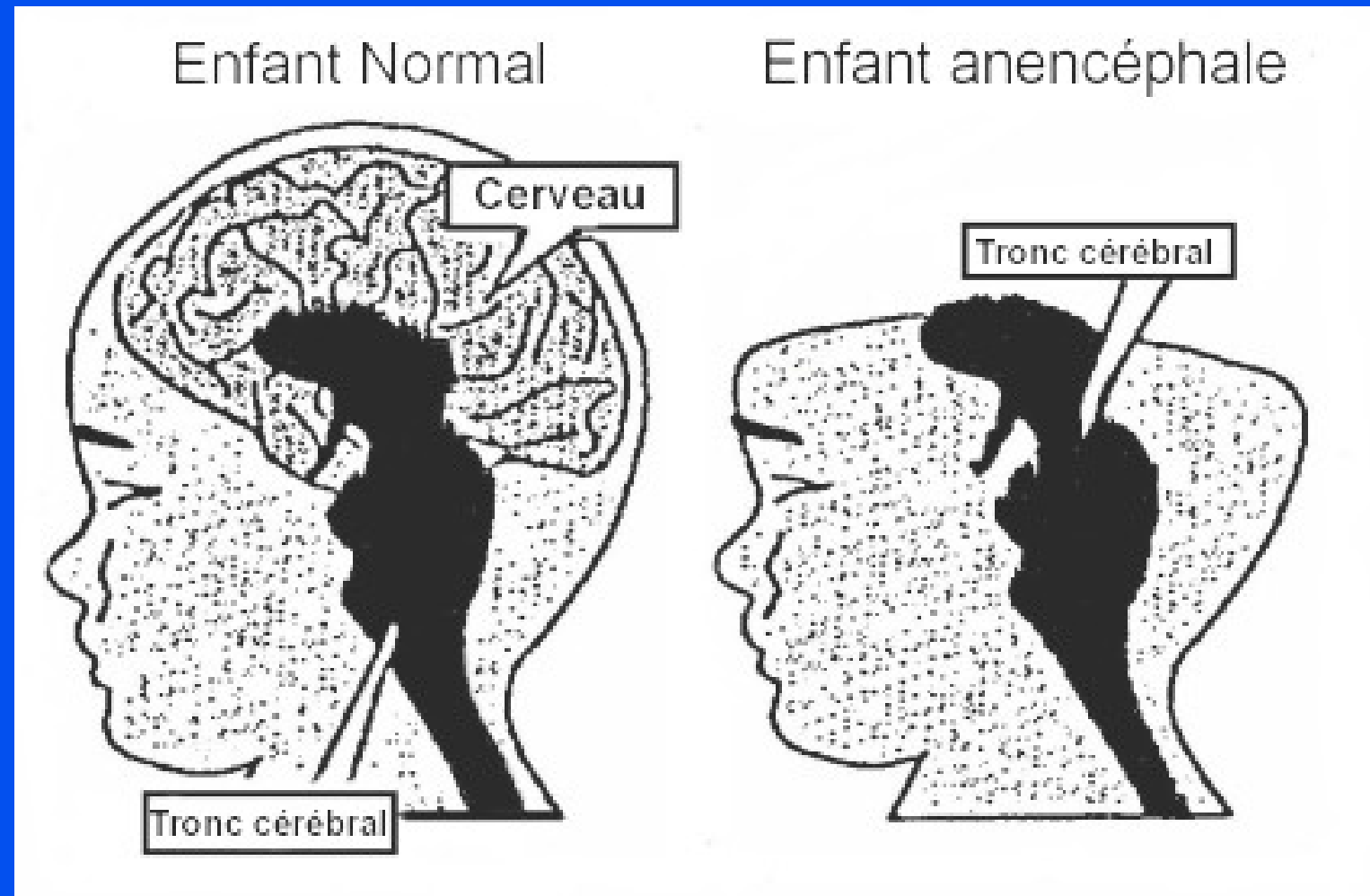


# IV. Anomalies du développement lors de la 3ème semaine

→ Anomalies liées à la chorde :

Des anomalies du processus d'évolution de la chorde sont à l'origine d'anomalies de la formation du système nerveux central

# IV. Anomalies du développement lors de la 3ème semaine



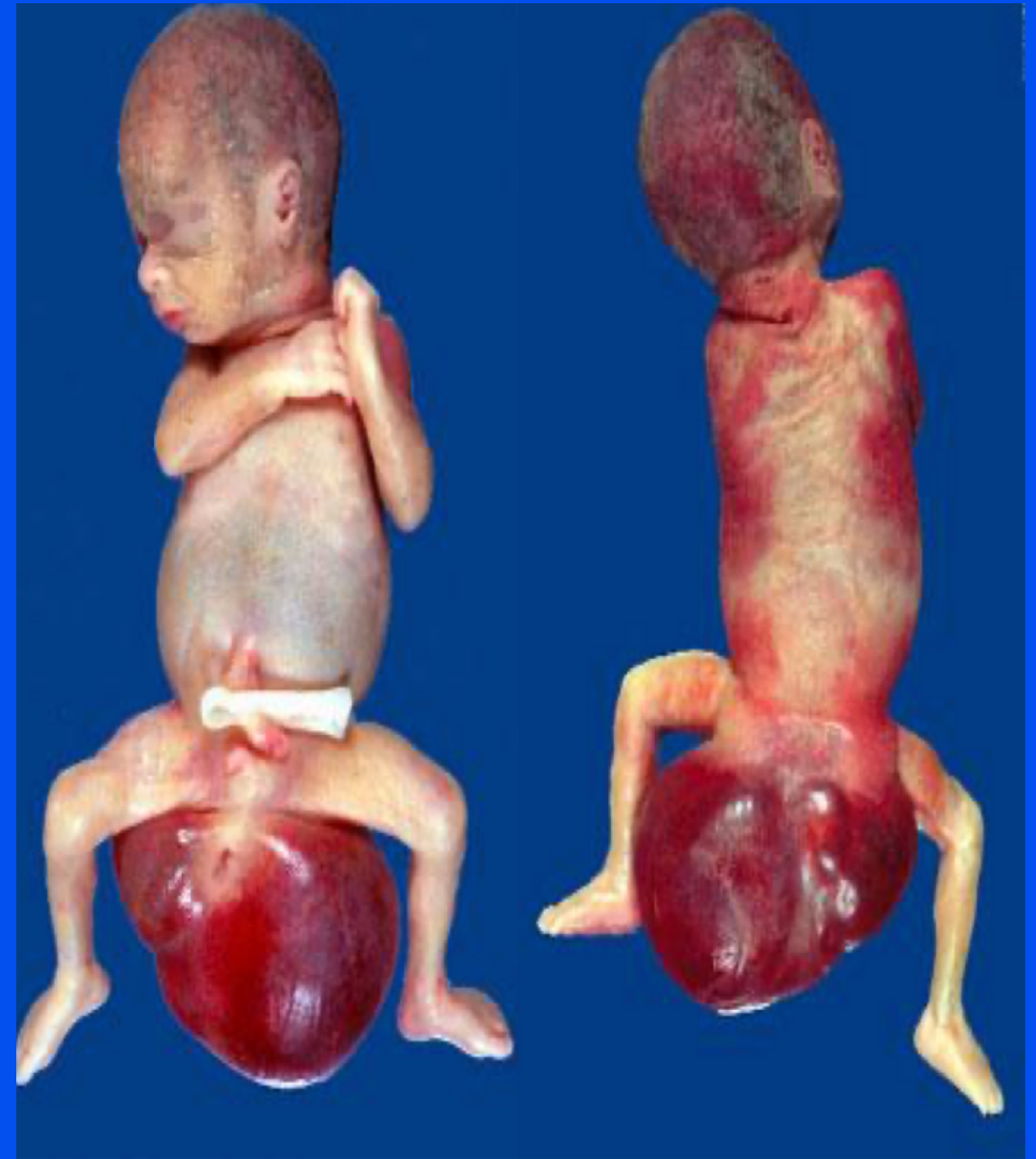- ➔ Anomalies liées au tube neural :
- d'anencéphalie : s'ils surviennent à l'extrémité céphalique
  - de spina bifida : s'ils surviennent à l'extrémité caudale

# IV. Anomalies du développement lors de la 3ème semaine

→ Anomalies liées à la ligne primitive :

La LP va régresser et ne persistera que sous la forme de reliquats embryologiques.

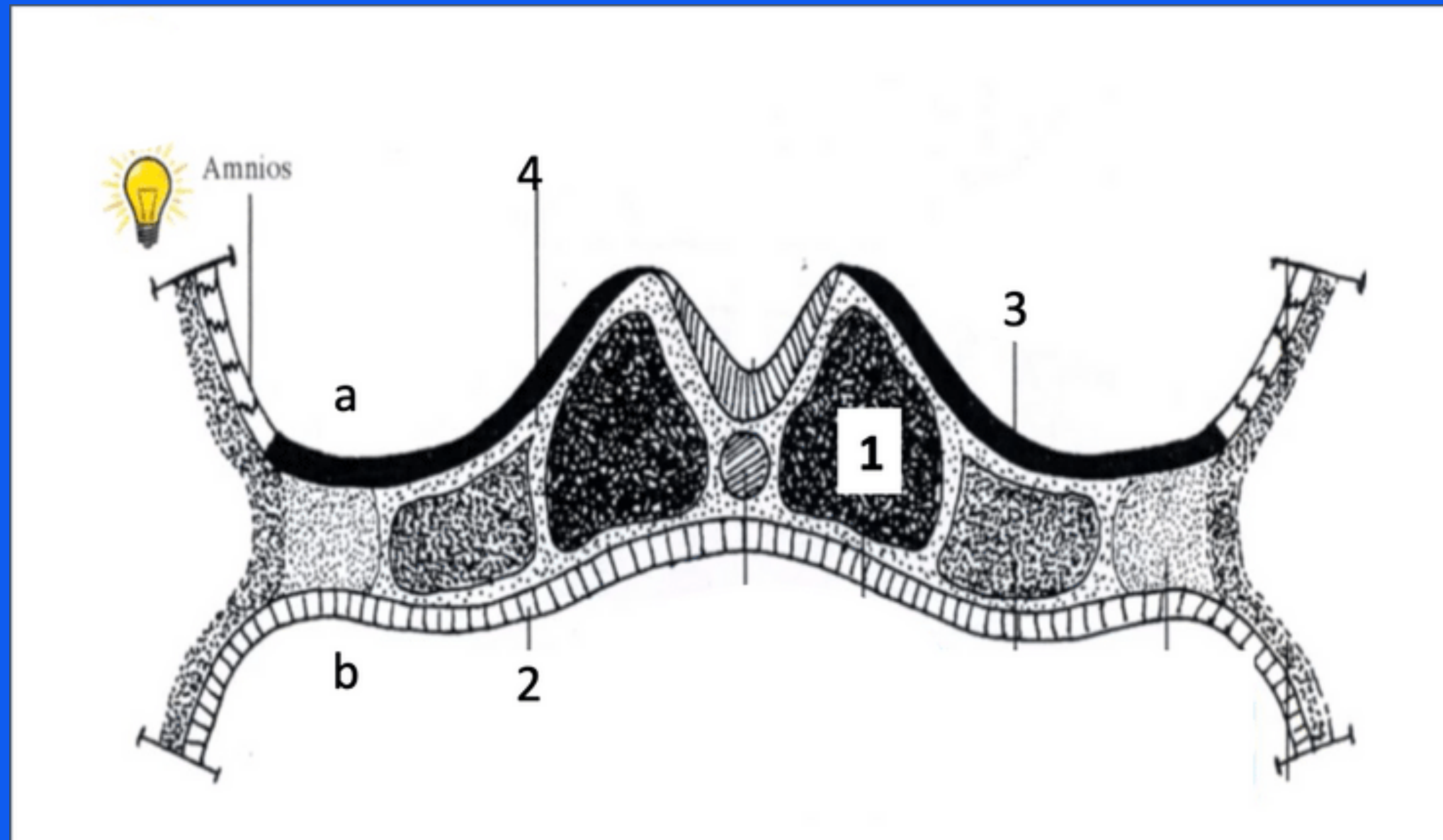
Ceux-ci sont à l'origine des **tératomes sacro-coccygiens**, tumeurs le plus souvent **bégnignes**





# A vous de jouer : QCMs

QCM 4 : A propos de la troisième semaine embryonnaire : indiquez la ou les proposition(s) exacte(s) :



- A) l'embryon est didermique
- B) l'annotation "a" correspond à la vésicule vitelline secondaire
- C) l'annotation "3" correspond à l'ectoblaste qui a été mis en place par différenciation cellulaire
- D) l'annotation "2" correspond à l'entoblaste qui est situé au niveau du plafond de la cavité amniotique
- E) les propositions A, B, C et D sont fausses

# A vous de jouer : QCMs

## QCM 4 : C

- A) Faux : l'embryon est tridermique
- B) Faux : l'annotation "a" correspond à la cavité amniotique
- C) Vrai : l'annotation "3" correspond à l'ectoblaste qui a été mis en place par différenciation cellulaire
- D) Faux : l'annotation "2" correspond à l'entoblaste qui est situé au niveau du plafond de la vésicule vitelline secondaire

# A vous de jouer : QCMs

QCM 5 : A propos de la troisième semaine embryonnaire : indiquez la ou les proposition(s) exacte(s) :

- A) Les cellules de l'épiblaste secondaire rentre dans la constitution de la plaque neurale
- B) Lors de la formation de la plaque neurale, l'ectoblaste va s'épaissir en forme de raquette en arrière de la ligne primitive
- C) L'allantoïde se développe en extra-embryonnaire à J16
- D) A J18, les gonocytes primordiaux se trouvent en extra-embryonnaire et migreront en intra-embryonnaire lors de la 4ème semaine
- E) Les propositions A, B, C et D sont fausses



# A vous de jouer : QCMs

## QCM 5: CD

- A) Faux : le neurectoblaste rentre dans la constitution de la plaque neurale
- B) Faux : lors de la formation de la plaque neurale, l'ectoblaste va s'épaissir en forme de raquette en arrière de la ligne primitive
- C) Vrai :
- D) Vrai :

# A vous de jouer : QCMs

QCM 6 : A propos de la troisième semaine embryonnaire : indiquez la ou les proposition(s) exacte(s) :

- A) Il y a des ilots angioformateurs de Wolff et Pander au niveau de la lame vitelline
- B) Le neuropore antérieur se ferme à J26/J28
- C) Lors de la formation de la plaque neurale, l'extrémité la plus large sera en caudale
- D) Les tératomes sacro-coccygiens sont des anomalies de la chorde
- E) les propositions A, B, C et D sont fausses

# A vous de jouer : QCMs

QCM 6 : A

A) Vrai

B) Faux : le neuropore postérieur se ferme à J26/J28

C) Faux : lors de la formation de la plaque neurale, l'extrémité la plus large sera en céphalique

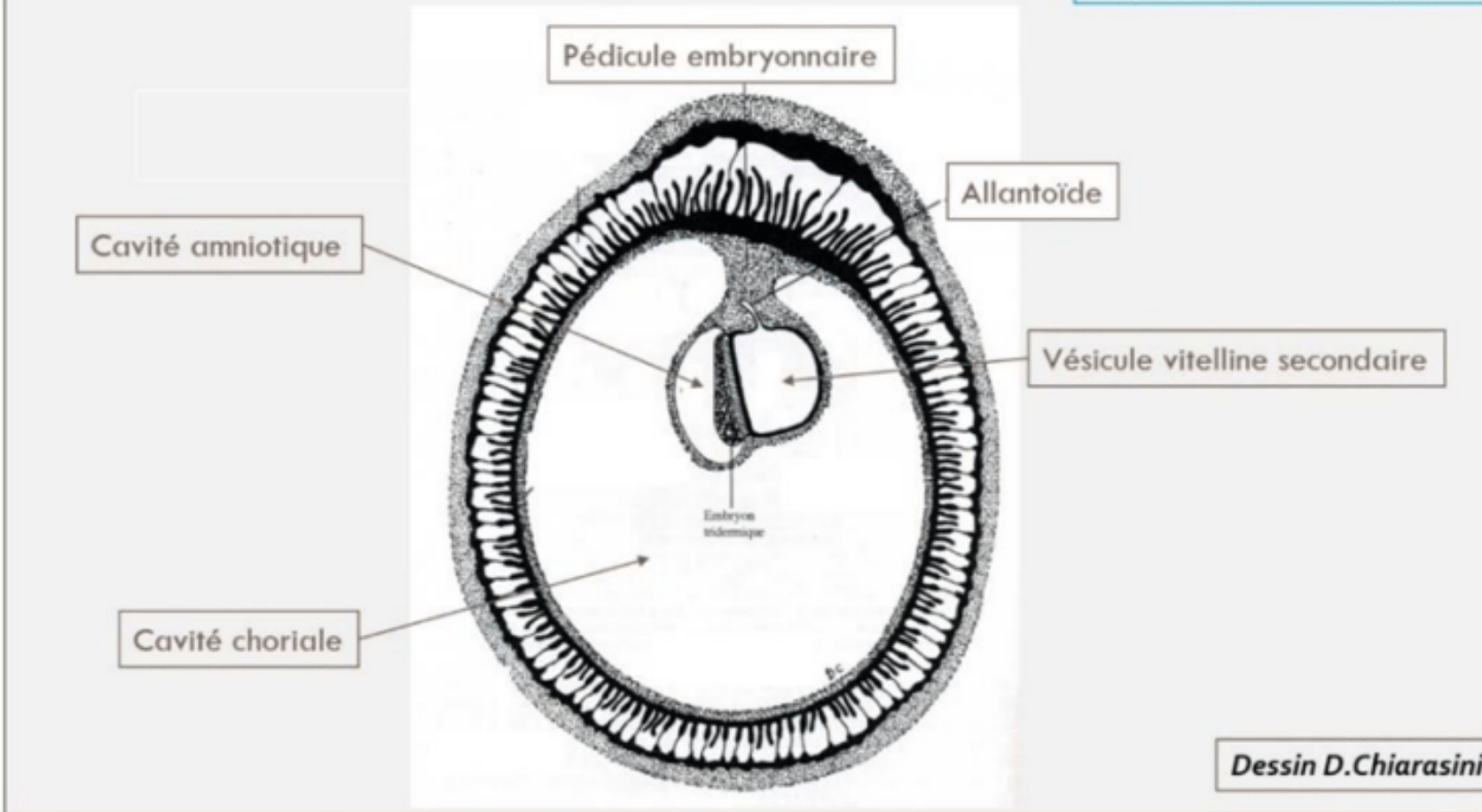
D) Faux : les tératomes sacro-coccygiens sont des anomalies de la LP

# A vous de jouer : Récap' à compléter

## Synthèse

### Le disque embryonnaire à la fin de S3

### Disque embryonnaire 2 à 3 mm de diamètre



Révélation de l'aménorrhée maternelle avec les diagnostics ... et ... de grossesse qui deviennent possibles

Le passage d'un DED de (taille en fin de S2) à un DET de 2 à 3 mm de diamètre

La mise en place des 3 feuillets primitifs : .... qui sont bien d'origine ....

La mise en place de la chorde, d'origine ....

L'organisation du mésoblaste intra-embryonnaire de part et d'autre de la chorde en ...

La chorde va participer à la ... qu'on appelle la ....

Les ... sont à la jonction entre les bords de la gouttière neurale (neurectoblaste) et l'épiblaste II

# A vous de jouer : Récap' corrigé

Révélation de l'aménorrhée maternelle avec les diagnostics cliniques et biologiques de grossesse qui deviennent possibles

Le passage d'un DED de 0,2 mm de diamètre à un DET de 2 à 3 mm de diamètre

La mise en place des 3 feuillets primitifs : ectoblaste, MIE et entoblaste qui sont bien d'origine épiblastique

La mise en place de la chorde, également d'origine épiblastique

L'organisation du mésoblaste intra-embryonnaire de part et d'autre de la chorde en mésoblaste para-axial, intermédiaire et latéral

La chorde va participer à la formation du système nerveux central, ce qu'on appelle la neurulation primaire

Les cellules des crêtes neurales sont à la jonction entre les bords de la gouttière neurale (neurectoblaste) et l'épiblaste II

The background is a vibrant blue with a complex pattern of glowing, interconnected lines and particles, resembling a network or a digital space. The lines are primarily white and light blue, creating a sense of movement and energy. The overall effect is a futuristic, high-tech aesthetic.

# HELLO 2014