

INTRODUCTION A L'ANATOMIE DENTAIRE

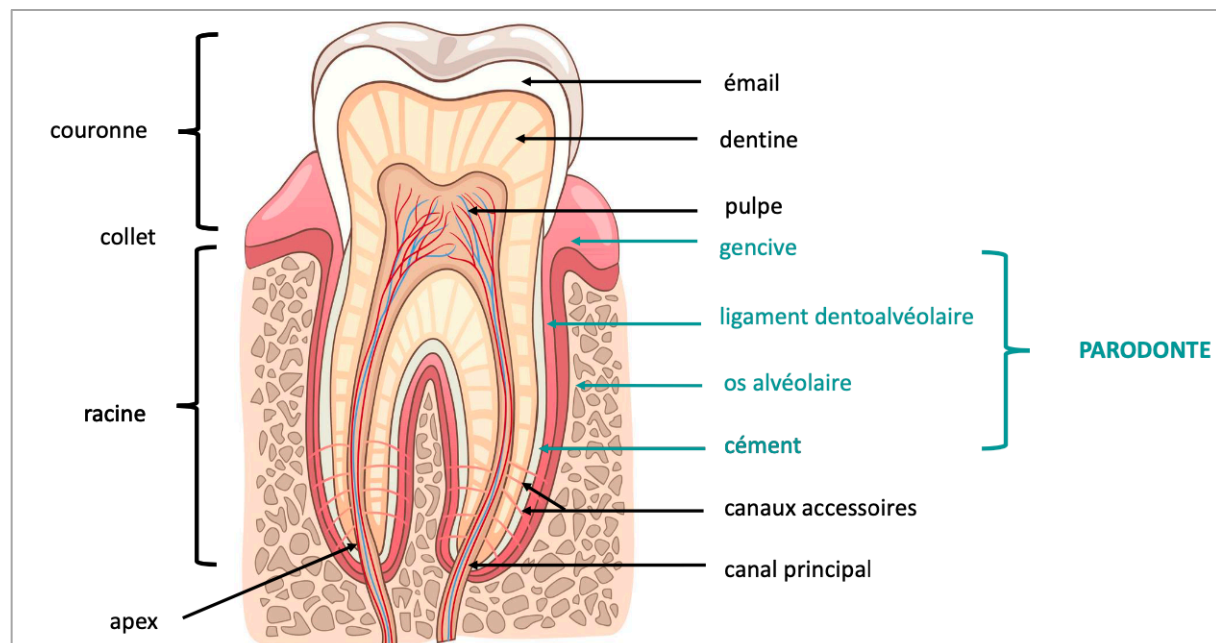
Cavité buccale	Tissu épithélio-conjonctif	Langue
Vestibule		Entre joues + dents
Parodonte superficiel	Tissu conjonctif minéralisé Tissu fibreux non minéralisé	Gencive
Parodonte profond		Os alvéolaire + cément <i>radiculaire</i> Ligament dento-alvéolaire

Dentition	= développement vertical (dynamique) → 1 ^{ère} (32 dents) puis 2 ^e (20 dents)
Denture	= moment donné (état) <ul style="list-style-type: none"> - Temporaire (6m → 6a) : 20 dents lactéales - Mixte (6a → 12a) : dents lactéales + définitives - Permanente (+12a) : dents définitives

⇒ Pas de prémolaires temporaires

Nomenclature anatomique (traits)	<ul style="list-style-type: none"> - Classe (incisives, canines, prémolaires, molaires) - Type (1^{ère}, 2^e ou centrale, latérale) - Arcade - Ensemble (temporaire, définitive)
Nomenclature internationale (quadrants)	<ul style="list-style-type: none"> - Sens horaire, départ maxillaire droit (droite patient) - Dizaine (quadrant) + unités (classe + type) - Dents permanentes : 1 → 4 - Dents temporaires : 5 → 6

⇒ Hémi-arcade définitive = 2 incisives + 1 canine + 2 prémolaires + 3 molaires



Couronne	Anatomique ≠ clinique/physiologique
Collet	
Racine	= implantée dans l'os alvéolaire <ul style="list-style-type: none"> - Base cervicale (collet) → sommet apical (apex + foramen apical) - Dents pluricuspidées : furcation
Cuspides	= pointes convexes <ul style="list-style-type: none"> - Monocuspidées (canines) ou pluricuspidées (prémolaires, molaires) - Porteuses/appuis (2 versants, pilon) ou guides/surplombantes (1 versant, parois)
Arrêtes	= convergent vers cuspide (mésiale, distale, occlusale/interne, vestibulaire/externe, linguale/palatine) → délimitent 4 pans
Pans	= délimités par les arrêtes (2 ext : mésial + distal, 2 int : mésial + distal)
Versants	Externe ou interne
Faces dentaires	<ul style="list-style-type: none"> - Occlusale ou bord incisif (incisives) - Mésiale - Distale - Vestibulaire - Linguale (mandibulaire) ou palatine (maxillaire)
Crêtes	= élévation linéaires (rassemblement) <ul style="list-style-type: none"> - Cuspidiennes : mésio-distales ou vestibulo-palatines/linguales - Marginales : faces occlusales (pluricuspidées)/linguales (antérieures)
Sillons	= creux concave dents cuspidées <ul style="list-style-type: none"> - Principaux : central (mésio-distal) ou périphérique (vestibulo-lingual) - Secondaires : lobes - Marginaux
Fosses	= dépressions faces occlusales des dents, intersection 2 sillons <ul style="list-style-type: none"> - Centrales (sillons principaux) - Marginales (sillon mésio-distal + crête marginale)
Fossettes	= dépressions faces vestibulaires ou linguales/palatines (toutes les dents)
Surfaces de contacts punctiformes	Dents cuspidées

⇒ Occlusion dentaire = rapport inter-arcades (statique) → occlusion d'intercuspédie maximale (O.I.M = référence physiologique)

