

**QCM 1 : A propos de la délimitation, quelle(s) est (sont) la(les) proposition(s) exacte(s) :**

- A) C'est l'étape de transformation du disque embryonnaire tridermique en embryon cylindrique délimité par l'épiblaste secondaire
- B) La croissance de la cavité amniotique facilite la plicature longitudinale et transversale
- C) La neurulation et le développement du mésoblaste para-axial facilitent la plicature transversale
- D) Elle permet la formation du cordon ombilical et elle efface le coelome interne
- E) Les propositions A, B, C et D sont inexactes

**QCM 2 : À propos du mésoblaste, quelle(s) est (sont) la(les) proposition(s) exacte(s) ?**

- A) Le dermatomyotome est à l'origine du derme, des muscles striés squelettiques et de la face
- B) Le mésonéphros ne se métamérise pas, il forme le rein définitif
- C) Le sclérotome participe à la formation de la colonne vertébrale, du disque intervertébral et des côtes
- D) Les membranes pharyngienne et cloacale sont dépourvues de mésoblaste
- E) Les propositions A, B, C et D sont inexactes.

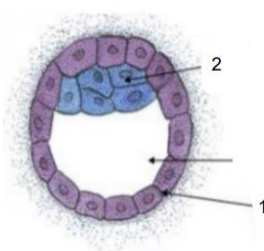
**QCM 3 : A propos du cordon ombilical, quelle(s) est (sont) la(les) proposition(s) exacte(s)?**

- A) Le pédicule embryonnaire, formé lors de la délimitation, contient du mésenchyme extra-embryonnaire, l'allantoïde et des vaisseaux
- B) Le pédicule vitellin contient la lame vitelline, des vaisseaux et le canal vitellin
- C) Le cordon ombilical est revêtu d'épiblaste secondaire
- D) Le cordon ombilical est formé de l'association du pédicule vitellin et embryonnaire, il relie l'embryon à la sphère chorale
- E) Les propositions A, B, C et D sont inexactes

**QCM 4 : A propos de la troisième semaine de développement, quelle(s) est (sont) la(les) proposition(s) exacte(s) ?**

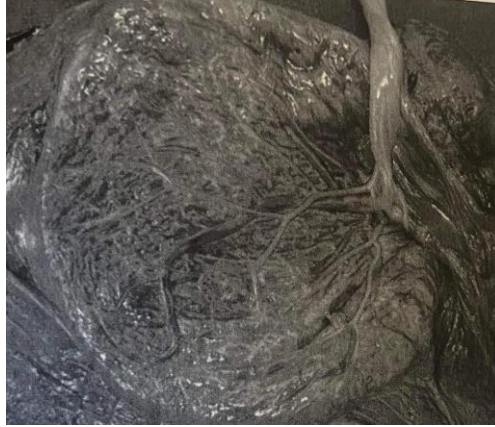- A) Le processus chordal évolue en canal chordal puis en plaque chordale pour aboutir à la formation de la chorde
- B) La chorde induit la gastrulation
- C) La ligne primitive se forme sur la face dorsale de l'embryon, sur la ligne médiane et dans la région crâniale du disque embryonnaire
- D) Le canal neurentérique participe à la formation du tube neural
- E) Les propositions A, B, C et D sont inexactes.

**QCM 5 : A propos du schéma ci-dessous, quelle(s) est (sont) la(les) proposition(s) :**



- A) Il s'agit du stade blastocyste
- B) A ce stade l'œuf est dans la cavité utérine
- C) Les cellules en « 2 » participent à la formation de l'épiblaste, des amnioblastes et de l'hypoblaste
- D) Les cellules en 1 participent à la formation du mésenchyme extra embryonnaire
- E) Les propositions A, B, C et D sont fausses

**QCM 6 : A propos de l'illustration suivante, quelle(s) est (sont) les proposition(s) exacte(s) :**



- A) Il s'agit de la face maternelle du placenta
- B) Il s'agit de la face fœtale du placenta
- C) On peut observer les cotylédons
- D) On peut observer l'amnios
- E) Les propositions A, B, C et D sont inexactes

**QCM 7 : Parmi les propositions suivantes, quelle(s) est (sont) la(les) proposition(s) exacte(s)?**

- A) Les vésicules optiques d'origine neurectoblastique participent à la formation du cristallin
- B) L'embryogenèse s'étend de la fécondation jusqu'à la fin de la délimitation
- C) La première poche épiblastique participe à la formation de l'oreille moyenne
- D) L'éperon périnéal cloisonne l'allantoïde, et forme le sinus uro-génital et le canal ano-rectal
- E) Les propositions A, B, C et D sont inexactes

**QCM 8 : A propos des annexes, quelle(s) est (sont) la(les) proposition(s) exacte(s) ?**

- A) La caduque pariétale participe à la formation du placenta
- B) La plaque chorale est formée de cytotrophoblaste, de syncytiotrophoblaste, de l'amnios et de mésenchyme extra-embryonnaire
- C) Les capillaires villositaires sont présents au stade de villosité chorale tertiaire
- D) Les capillaires villositaires mettent en contact le sang d'origine fœtal et maternel
- E) Les propositions A, B, C et D sont inexactes

**QCM 9 : À propos de la deuxième semaine de développement embryonnaire, quelle(s) est (sont) la(les) proposition(s) exacte(s) ?**

- A) Lors de l'étape d'intrusion le disque embryonnaire est didermique
- B) La colonisation du chorion fait intervenir les gélatinases qui digèrent le collagène de type IV
- C) La colonisation du chorion fait intervenir les collagénases qui digèrent le collagène de type I
- D) Le mésenchyme extra-embryonnaire se creuse de lacunes, c'est la mise en place de la circulation utéro-lacunaire
- E) Les propositions A, B, C et D sont inexactes

**QCM 10 : Parmi les propositions suivantes, quelle(s) est (sont) la(les) proposition(s) exacte(s)?**

- A) Les placodes otiques sont à l'origine de l'épithélium sensoriel de l'oreille interne
- B) Au pôle céphalique de l'embryon l'épiblaste secondaire s'épaissit pour former les placodes olfactives
- C) L'épiblaste secondaire participe à la formation de l'épithélium dentaire, de l'adénohypophyse et de la thyroïde
- D) Au 5ème mois, le vernix caseosa joue un rôle d'isolant thermique
- E) Les propositions A, B, C et D sont inexactes.