

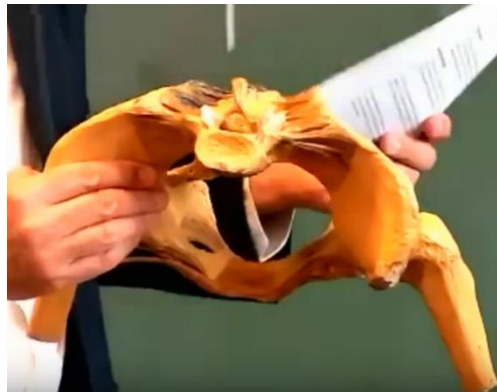# SDR DU 29 MARS : RECAP REPONSES DU PR.BAQUE

## PAROIS DU PETIT BASSIN

- 1) Les crêtes sacrales latérales et médiales appartiennent-elles bien à la vue supérieure du sacrum ?

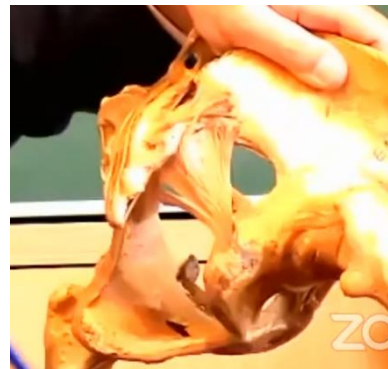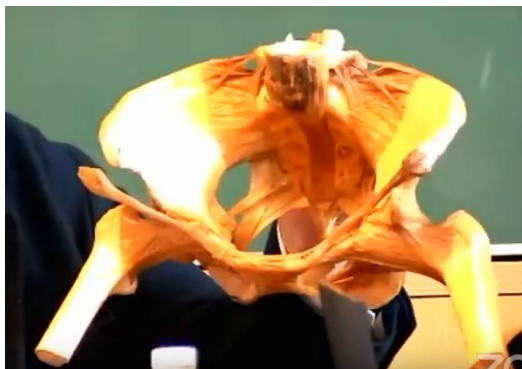**Les crêtes sacrales latérales et médiales sont visibles en fuite en vue supérieure du sacrum**, mais le professeur dit qu'il « ne posera pas de question pareille ».

*(le prof avait ramené un bassin pour vous montrer, oui c'est trop stylé)*



- 2) Dans le cours en présentiel il a été dit que « le ligament sacro-tubéral s'insère sur la face antéro-latérale du sacrum », pourriez-vous confirmer que c'est une erreur et que le ligament sacro-tubéral s'insère plutôt à la face postéro-latérale du sacrum ?

**Les ligaments sacro-épineux et sacro-tubéaux s'insèrent sur le bord latéral du sacrum.** (en réalité ils s'insèrent un peu en avant et un peu en arrière du bord latéral, mais considérez que c'est le bord latéral)



- 3) Dans le cours en présentiel il a été dit que : « les racines sacrées sortent des foramens sacrés ventraux », nous nous demandons si ce ne seraient pas plutôt les rameaux antérieurs des nerfs sacrés qui sortiraient de ces foramens sacrés ventraux ?

**Ce sont bien les rameaux antérieurs des nerfs sacrés qui sortent des foramens sacrés ventraux**, tandis que les rameaux postérieurs sortent des foramens sacrés dorsaux.

(Les rameaux antérieurs sont beaucoup plus gros que les rameaux postérieurs, et ils vont constituer le nerf sciatique (L4, L5, S1, S2, S3)).

- 4) Dans le cours en présentiel, vous avez indiqué que l'axe du pelvis est le col du fémur. Nous rencontrons des difficultés à nous représenter cet axe, car en PACES, il était enseigné que :

- Le col du fémur regarde en haut, en dedans et en avant = regarde en bas, en dehors et en arrière
- La pôle supérieure de l'os coxal regarde en haut, en dedans et en avant = regarde en bas, en dehors et en arrière
- La pôle inférieure de l'os coxal regarde en haut, en dedans et en arrière = regarde en bas, en dehors et en avant

**Donc le col du fémur possède le même axe que la pôle supérieure de l'os coxal, mais qu'en est-il de la pôle inférieure ?**

« L'axe du pelvis est le col du fémur ? J'ai dit ça moi ? J'ai dû dire ça sans faire attention ».

**L'axe du pelvis n'est pas le col du fémur.**

→ Le prof n'interrogera pas sur les différentes directions des pôles et du col du fémur (c'était programme PACES). Oubliez cette histoire d'axe du pelvis, pas de question dessus.

5) Dans le cours en présentiel, il a été dit que le muscle obturateur interne était visible en vue antérieure, puis qu'il ne l'était pas, quelle version les premières années doivent-ils retenir ? Peut-on voir en vue de face l'insertion de l'obturateur interne sur la fossette digitale ainsi que sa portion qui tapisse la face interne du trou obturateur à l'endroit où celui-ci n'est pas obturé par la membrane obturatrice, c'est-à-dire au niveau du canal sous-pubien ?

- Le muscle obturateur interne est surtout visible en vue médiale. **En vue antérieure, on ne le voit pas bien.**

Il s'insère en dedans du foramen obturé, il sort par la petite incisure ischiatique donc on ne le voit pas bien sur une vue antérieure car il est interne.

- On ne voit pas très bien son insertion sur la fossette digitale, « on peut le voir oui mais bon après la dissection hein ». « **Je ne vous poserais pas de question comme ça** ».
- Peut-on voir sa portion qui tapisse la face interne du trou obturateur à l'endroit où celui-ci n'est pas obturé par la membrane obturatrice, c'est-à-dire au niveau du canal sous-pubien : on ne le voit pas sur une vue antérieure car c'est caché par la branche ilio-pubienne, par le pubis.

*On voit par contre l'obturateur externe mais ce n'est pas à apprendre car pas dans le cours.*

*Dans le canal sous-pubien, qui est un espace entre la membrane obturatrice et la branche ilio-pubienne de l'os coxal, s'engage le pédicule obturateur avec le nerf obturateur.*

*Il y a 3 nerfs principaux dans le membre inférieur : le nerf fémoral, le nerf sciatique qui sort en arrière dans la grande incisure sciatique et le nerf obturateur qui est le nerf des adducteurs. (bon ça ça répond pas à la question de base mais je vous mets tout ce qu'il a dit au cas où)*

6) Les premières années se demandent si l'os coxal ne posséderait pas une forme d'hélice de bateau et non pas une forme d'hélice d'avion ?

C'est vrai que ça ressemble plus à une hélice de bateau, mais en général les hélices de bateau ont 3 pâles, l'os coxal en a 2, « mais va pour l'hélice de bateau à 2 pâles ».

→ **Retenez hélice de bateau à 2 pâles** mais bon c'est pas très important.

7) Pourriez-vous confirmer que le muscle obturateur interne ne réalise qu'un seul coude au niveau de la petite incisure sciatique, c'est-à-dire en sortant de la cavité pelvienne ?

Oui **le muscle obturateur interne ne réalise qu'un seul coude à 90 degrés, au niveau de la petite incisure sciatique, c'est-à-dire en sortant de la cavité pelvienne**, « c'est vrai je confirme ».

### 8) Le muscle ilio-coccygien s'insère-t-il sur l'ilium ?

*Le prof schématise un pelvis en vue médiale.*

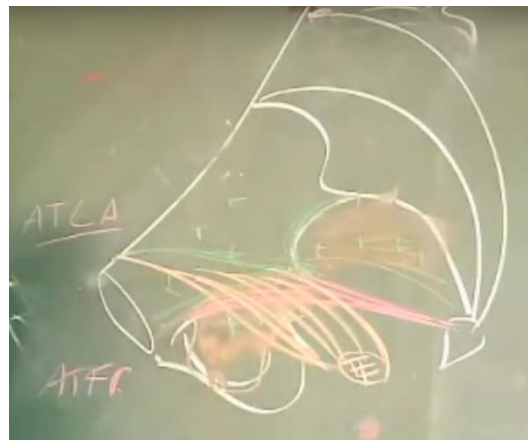
Le fascia pelvien est blanchâtre, avec 3 épaissements qui vont constituer l'étoile fibreuse de Roggie. (il cite le nom de ces épaissements mais ce n'est pas apprendre car il ne l'avait pas dit lors du cours).

Il existe beaucoup de versions différentes de description du Levator Ani et du diaphragme pelvien, mais le prof pense qu'il faut se souvenir de celle-là :

Il y a un faisceau ilio-coccygien (en rose sur le schéma) entre l'arc tendineux du levator ani (ATLA sur le schéma) et l'arc tendineux du fascia pelvien (ATFP sur le schéma) (qui sont 2 des épaissements constituant l'étoile de Roggie), c'est la conception actuelle. L'arc tendineux du fascia pelvien va être la zone d'insertion du faisceau ilio-coccygien qui va servir de hamac et qui n'est pas dynamique.

→ **L'ilio-coccygien va donc de l'arc tendineux du fascia pelvien, qui est un épaissement du fascia pelvien pariétal, jusqu'au coccyx. D'où le nom : muscle ilio-coccygien, parce qu'il s'insère sur le fascia pelvien qui recouvre l'os iliaque.**

Il y a ensuite le pubo-coccygien (en orange sur le schéma), qui s'insère un peu plus haut et qui lui est dynamique, plus épais et avec une action de fronde.



### 9) Dans le cours présentiel, il a été dit que le muscle piriforme s'insérerait en dedans du ligament sacro-épineux, puis que la face antérieure du piriforme se trouve au contact et en-dedans du ligament sacro-épineux. Pourriez-vous confirmer qu'il s'agit donc plutôt de sa face postérieure ?

Le piriforme s'insère sur la face antérieure du sacrum et sort dans la grande incisure sciatique, donc il est placé en dedans du plan ligamentaire.

**Le muscle pyramidal est en dedans des ligaments sacro-tubéral et sacro-épineux. C'est donc bien sa face postérieure qui est en contact avec ces ligaments.**

## APPAREIL GENITAL MASCULIN

### 1) Pourriez-vous préciser les repères anatomiques permettant de délimiter la prostate en crânial et en caudal ?

**La prostate crâniale c'est la prostate qui est contre l'urètre**, c'est la prostate péri-urétrale (en orangé sur le schéma) (qui donne les adénomes, c'est pour ça que les adénomes bouchent l'urètre).

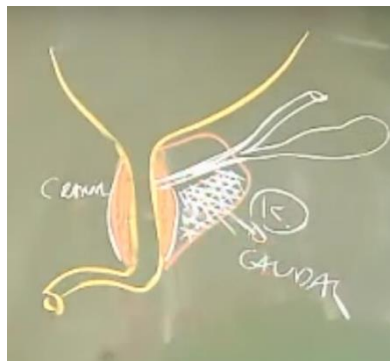
La prostate crâniale est située en haut et en bas du plan séminal, la prostate caudale est située en majorité en-dessous du plan séminal. *(Le plan séminal est formé par les canaux éjaculateurs, avec la portion rétro-spermatique en dessous et la portion pré-spermatique au-dessus, mais pas à savoir).*

La prostate caudale donne des cancers, et c'est pour cela que les cancers donnent peu de complications urinaires.

Il y a un plan supra-séminal et un plan infra-séminal. Il est **faux de dire que le plan séminal des canaux éjaculateurs sépare la prostate crâniale de la prostate caudale**.

→ Le prof confirme que **vous ne devez pas retenir de repère anatomique en particulier pour délimiter la prostate crâniale de la prostate caudale**.

→ **La prostate caudale n'est pas en arrière des vésicules séminales comme il a été dit dans le cours, la prostate caudale est plutôt en-dessous du plan séminal.**



### 3) Pourriez-vous confirmer que l'artère vésiculo-déférentielle, et non vésico-déférentielle, est issue de l'iliaque interne et qu'elle donne l'artère du conduit déférent ?

Le prof confirme, c'est bien l'**artère vésiculo-déférentielle** et non vésico-déférentielle (même si cette artère vascularise aussi un peu en partie la partie inférieure de la vessie (c'est surtout l'artère ombilicale qui vascularise la vessie). Elle **est bien issue de l'iliaque interne et donne l'artère du conduit déférent**.

4) Dans le cours présentiel, vous semblez ne pas faire de différence entre fascia spermatique et fascia crémasterique, or il nous semblerait que ce soient 2 fascias distincts. D'après le Netter, le fascia crémasterique est situé entre le fascia spermatique interne et le fascia spermatique externe. Vous dites également que c'est le fascia crémasterique qui est issu du fascia transversalis, or il nous semblerait que ce soit plutôt le fascia spermatique interne, alors que le fascia crémasterique est issu de la portion aponévrotique de l'oblique interne ?

**Le prof confirme :**

- Les fascias spermatiques et crémasterique sont bien des fascias distincts.
- Le fascia crémasterique est situé entre le fascia spermatique interne et le fascia spermatique externe.
- Le fascia spermatique interne est issu du fascia transversalis.
- Le fascia crémasterique est issu de l'oblique interne.

5) Les artères funiculaire et vésiculo-déférentielle passent-elles par le cordon spermatique ?

**Oui** elles passent dans le cordon spermatique.

6) Question d'un étudiant durant le live : la portion de la prostate en avant de l'urètre est-elle appelée isthme de la prostate ou prostate crâniale ?

**Une partie de la prostate crâniale se trouve en avant de l'urètre et on l'appelle l'isthme de la prostate.** C'est le deuxième nom que l'on lui donne.

Il n'y a pas beaucoup de tissu prostatique en amont de l'urètre prostatique mais il y en a.

8) Les canaux éjaculateurs pénètrent-ils la base de la prostate ou sa face postérieure ?

**Les canaux éjaculateurs pénètrent la face supérieure de la prostate (=la base).**

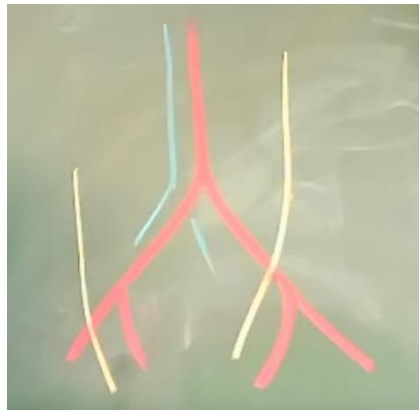
## APPAREIL URINAIRE

- 1) Pourriez-vous confirmer que l'uretère droit passe en dehors de l'artère iliaque interne et que l'uretère gauche passe en dedans de l'artère iliaque interne ? Car dans un des schémas qui a été réalisé lors du cours en présentiel vous semblez avoir représenté les 2 uretères en dehors des artères iliaques internes ?

Effectivement, il y a une asymétrie qui est liée au décalage vers la gauche de l'aorte : ça s'appelle la loi de Luschka, on s'en sert en chirurgie. « J'ai dû faire une erreur dans mon schéma ».

**L'uretère gauche croise l'artère iliaque commune, tandis que l'uretère droit croise l'artère iliaque externe** (ça revient bien à dire que l'uretère g est en dedans de l'origine de l'artère iliaque interne et l'uretère droit en dehors).

Quand vous faites de la chirurgie et que vous ne voyez pas très bien parce qu'il y a de la graisse, quand vous disséquez l'axe artériel et que vous trouvez l'uretère gauche ça veut dire que vous êtes en général en regard de l'artère iliaque commune et donc si vous cherchez l'hypogastrique (=iliaque interne), il faut aller plus loin. Alors qu'à droite il faut chercher l'hypogastrique en dedans de l'uretère. Cela servait surtout avant lorsque l'on devait faire des dévascularisations du bassin, dans les urgences traumatiques en particulier, on devait lier l'hypogastrique, donc c'est un repère d'anatomie chirurgicale. Maintenant on fait de l'embolisation donc ça sert plus à grand-chose. (apprenez pas ça c'est juste une petite anecdote de Baqué, je l'ai mise si jamais ça en intéresse certains lol).



Je sais que c'est pas cool de devoir réapprendre les parties du cours qui sont modifiées à seulement quelques jours de l'examen, mais relisez quelques fois ce récap et ça va le faire, vous connaissez déjà bien le cours :)

Je vous souhaite beaucoup de courage pour cette dernière ligne droite ! Vous avez tellement accompli jusqu'ici, plus que quelques semaines à tenir <3