

# appareil génital masculin



## SOMMAIRE

### I – Introduction

### II – Conduit déférent

- 1) Les 3 portions du conduit déférent
- 2) Trajet du conduit déférent
- 3) Vasectomies

### III – Testicule

- 1) Anatomie descriptive du testicule
- 2) Production des spermatozoïdes
- 3) Cancer du testicule
- 4) Vascularisation du testicule

### IV – Canal inguinal

- 1) Muscles obliques et transverse
- 2) Parois du canal inguinal
- 3) Lacunes musculaire et vasculaire

### V – Cordon spermatique

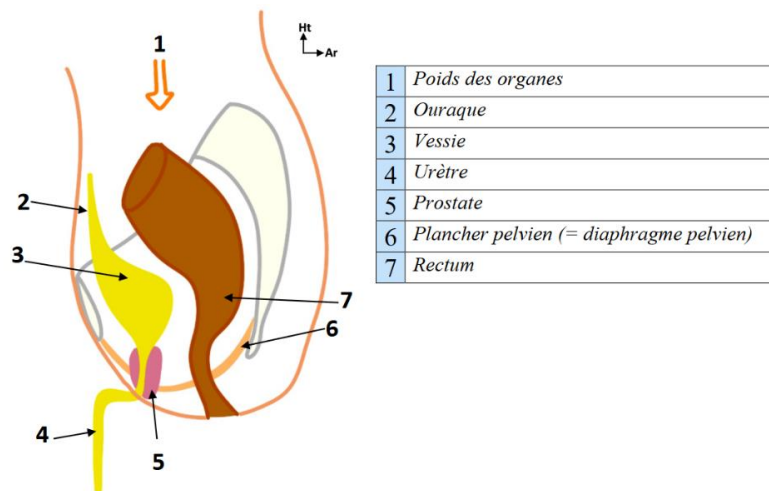
### VI – Muscles crémastrs

### VII – Prostate

- 1) Vue sagittale
- 2) Vue dorsale
- 3) Pathologies
- 4) Toucher rectal

*Comme pour la fiche sur parois du petit bassin j'ai modifié avec les réponses que nous a apportées le pr.Baqué à la SDR. Allez quand même lire le récap de la SDR pour avoir les réponses + détaillées (j'insiste +++ c'est important la team).*

# I) INTRODUCTION



Sur une vue de profil, on peut voir :

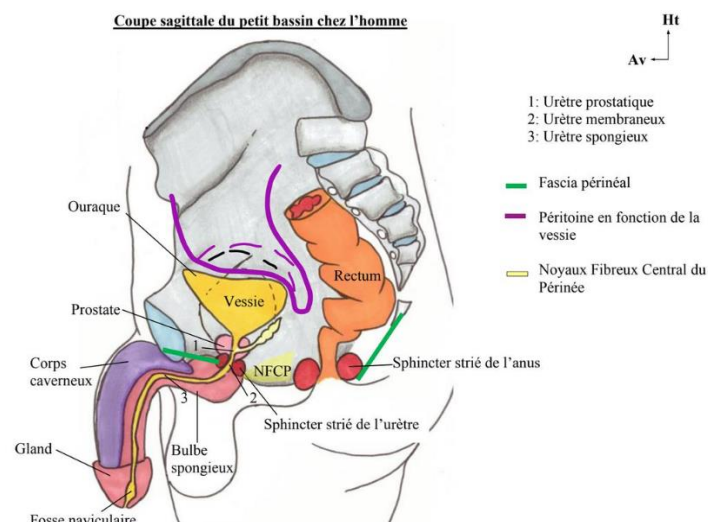
- Le pubis.
- La ligne arquée.
- Le sacrum, avec sa face antérieure et les crêtes synostotiques de fusion des vertèbres sacrées.
- Le disque L5-S1.
- Le coccyx.
- Le **bord postérieur** de l'os coxal **qui commence en S2**, avec la grande incisure ischiatique, l'épine sciatique, la petite incisure sciatique et le pourtour du foramen obturé.

La **vessie** occupe la loge antérieure de la cavité pelvienne. Elle est constituée :

- D'une face **supérieure**.
- D'une face **antérieure**.
- D'une face **postérieure**.

Elle se termine par l'**urètre**. Chez l'homme, l'urètre présente **trois parties** principales :

- **L'urètre prostatique** : qui traverse la prostate.
- **L'urètre membraneux** : qui traverse le plancher pelvien.
- **L'urètre pénien** : qui s'abouche à l'extrémité du pénis de l'homme.



Les voies génitales sont composées de la façon suivante : le **pénis**, le **scrotum** (=les bourses) et le **périnée anal** (là où le rectum va faire issue).

Elles partent du **testicule** : la gonade de l'homme, dans les bourses.

L'**épididyme** est posé comme **un cimier de casque**.

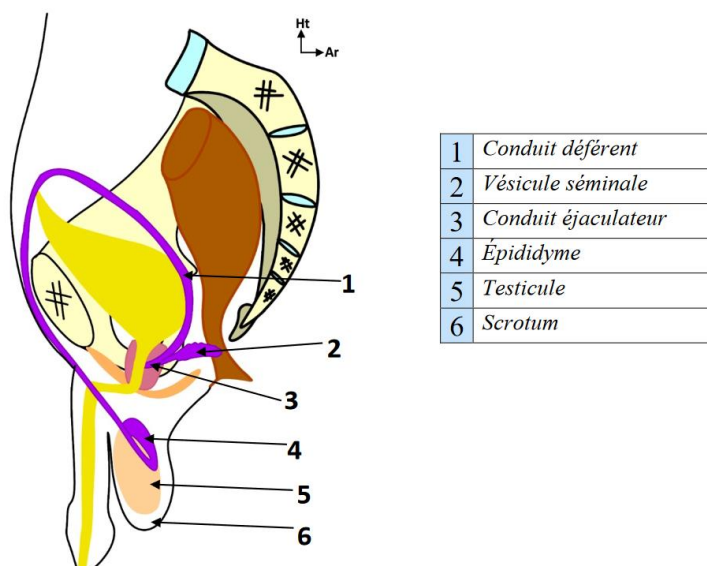
Le **conduit déférent** part de l'épididyme et va s'engager dans le canal inguinal, puis va venir le long de la paroi pelvienne se terminer avant la prostate avec les vésicules séminales.

(à l'oral le prof a dit que le conduit déférent se termine au niveau de la prostate mais c'est une erreur, il m'a confirmé ensuite que le canal éjaculateur se forme en dehors de la prostate, par conséquent le déférent se finit bien avant la prostate).

## II) CONDUIT DEFERENT

### 1) LES 3 PORTIONS DU CONDUIT DEFERENT

Schéma 7 – Trajet des canaux déférents :



#### Le conduit déférent possède 3 portions :

- 1) **Une portion génitale intra-scrotale** : dans le **scrotum**/dans les **bourses** et qui va être palpable. Elle fait suite au testicule, avec l'**anse épididymo-déférentielle**.
- 2) **Une portion funiculaire** : qui se trouve dans le **canal inguinal** et dont une partie est également palpable. Le testicule naît en région lombaire et sort à la naissance par l'anneau inguinal superficiel.
- 3) **Une portion pelvienne/pariétale** : qui longe la paroi du pelvis. On la voit mieux sur une vue postérieure.

Dans le cours présentiel, le prof parle d'abord de 4 portions : les 3 précédemment citées + une dernière portion intra-prostatique. Or, comme je l'ai dit avant, le prof m'a confirmé à la pause que les canaux éjaculateurs se forment avant la prostate, donc il n'existe pas de portion intra-prostatique. Le prof vous demande donc de retenir 3 portions : intra-scrotale, funiculaire et pelvienne.

La dernière portion est rejointe par les vésicules séminales et va être la réserve de sperme.

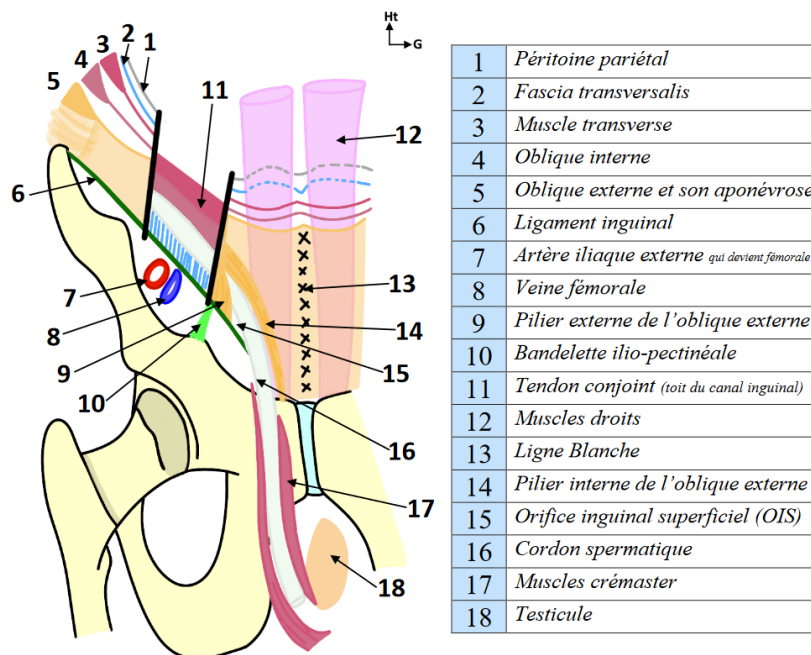
Le canal déférent, dans sa portion pelvienne, se termine par les **canaux éjaculateurs : union des vésicules séminales et des conduits déférents**, qui se déversent au niveau de l'urètre prostatique.

**Conduit des vésicules séminales + Canal déférent = Canal éjaculateur**

## 2) TRAJET DU CONDUIT DEFERENT

Le **conduit déférent** a la consistance d'une **corde de fouet en cuir**, que l'on sent très bien rouler sous les doigts à l'examen clinique.

Ce conduit va **monter dans le canal inguinal**, depuis la deuxième portion des voies spermatiques, c'est-à-dire la **portion funiculaire, dans le cordon spermatique**.



On replace : la branche ilio-pubienne de l'os coxal, l'échancrure inter-épineuse, l'EIAI, la vallée du psoas, l'éminence ilio-pectinéale, la branche ischio-pubienne, le pubis, le pourtour du foramen obturé, le cintre cervico-obturateur, le bord inférieur du col du fémur, la tête fémorale (dont le centre correspond au grand trochanter), le petit trochanter qui est dans un plan plus postérieur, la symphyse pubienne, le pecten du pubis.

- Le **ligament inguinal** unit l'EIAS à l'épine du pubis.
- Les **muscles droit** droit et droit gauche (tablettes de chocolat, rectus abdominalis) sont des muscles qui se disposent de part et d'autre de la ligne blanche et s'insèrent sur le pubis.

### 3) VASECTOMIES

#### VASECTOMIES :

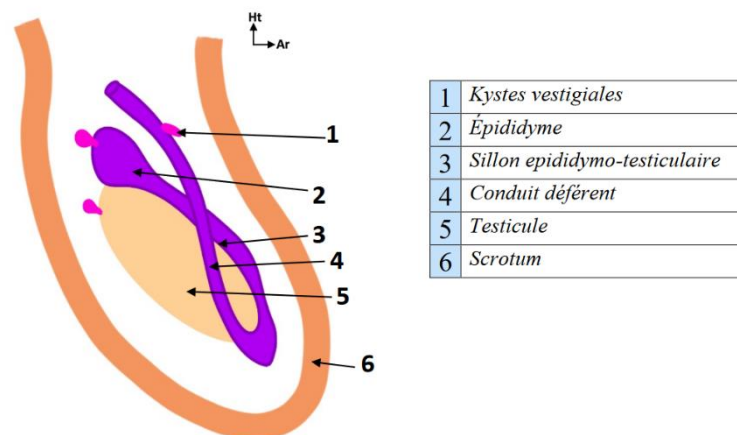
La **portion funiculaire** du cordon spermatique est palpable : c'est là qu'on réalise les **vasectomies** pour stériliser les hommes.

→ on aborde le cordon spermatique, on rentre dans le fascia **spermatique** et on **ligature** le conduit déférent au niveau de sa portion funiculaire.

## III) TESTICULE

### 1) ANATOMIE DESCRIPTIVE DU TESTICULE

Schéma 8 – Coupe latérale du testicule :



- Le **testicule** a la **forme d'un œuf de pigeon**, qui fait globalement **3-4 centimètres** de long.
- Il possède un **grand axe** qui est **oblique de haut en bas** et **d'avant en arrière**.
- Il est surmonté **en cimier de casque** au niveau de son pôle supérieur par l'**épididyme**, qui forme l'**anse épидидymo-déférentielle** qui monte dans le canal inguinal : tout ça est parfaitement palpable à travers la peau du scrotum.
- Il existe un **sillon** entre l'épididyme et le testicule.
- Il y a **plusieurs vestiges embryonnaires**, des **kystes** que l'on ne détaillera pas.

Le testicule est **palpable** à travers le scrotum, les bourses : on arrive clairement à distinguer les testicules de l'épididyme, le sillon, parfois des petits kystes vestiges (il y en a 4), et le contenu du déférent qui a la consistance d'une corde de fouet en cuir.

Le scrotum est fait de toutes les couches issues de la paroi de l'abdomen puisque le testicule sort par le canal. (Par exemple le scrotum est entre autres constitué du fascia spermatique interne qui est une évagination du fascia transversalis qui appartient à la paroi du tronc, mais ne retenez pas ça c'est juste pour comprendre).

## 2) PRODUCTION DES SPERMATOZOÏDES

**Sperme = spermatozoïdes + liquide séminal**

Le **sperme** c'est le mélange entre les **spermatozoïdes** qui sont synthétisés par les **testicules** et vont se déplacer le long des conduits déférents, et le **liquide séminal** qui est sécrété par la **prostate** (et par les **vésicules séminales** mais le prof ne le dit pas dans son cours).

→ Le mélange des deux va donner le sperme qui est le **produit fécondant**.

## 3) CANCER DU TESTICULE



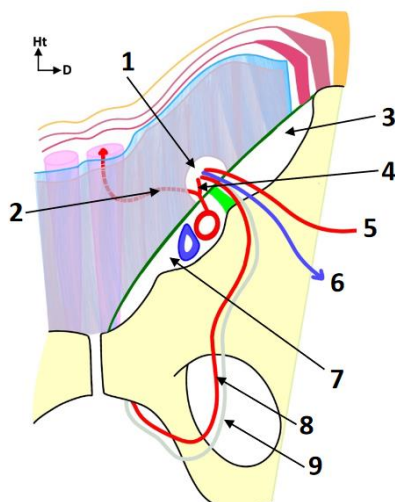
### CANCER DU TESTICULE :



« Quand vous serez en 3<sup>ème</sup> ou 4<sup>ème</sup> année de médecine vous allez vous trouver pleins de maladies, et quand vous allez apprendre tous les cancers du testicule vous allez vous palper des kystes, qui sont des résidus de l'embryologie, et vous allez tous vous trouver une tumeur du testicule. »

Le cancer du testicule est une **maladie de l'homme jeune** (18-25 ans), « c'est un bon cancer » car on en **guérit facilement**.

## 4) VASCULARISATION DU TESTICULE



1	Orifice inguinal profond (OIP)
2	Artère épigastrique
3	Lacune musculaire
4	Artère funiculaire
5	Artère spermatique
6	Veine spermatique
7	Lacune vasculaire
8	Artère vésico-déférentielle
9	Conduit déférent

### Les 3 sources artérielles du testicule sont :

- **L'artère spermatique/testiculaire** : la plus importante, qui vient de l'aorte.
- **L'artère vésiculo-déférentielle** : qui vient de l'iliaque interne, qui longe le conduit déférent qu'elle irrigue et qui rejoint la vésicule.
- **L'artère funiculaire** : qui vient de l'épigastrique. L'artère épigastrique longe la paroi postérieure des muscles.

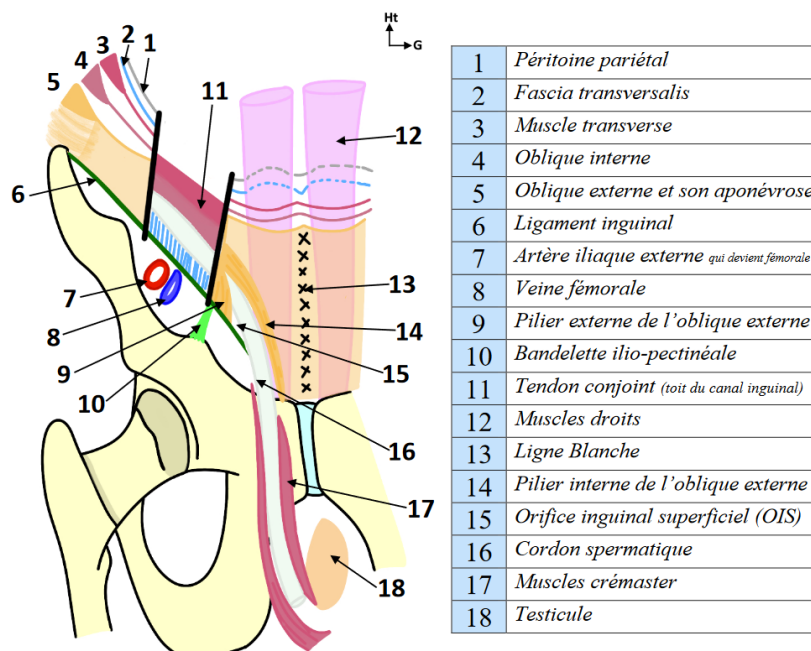
Ces 3 artères se retrouvent tout le long du trajet, jusqu'au niveau du **testicule** où elles vont **s'anastomoser** les unes aux autres.

Si une artère est lésée, les autres assurent tout de même la vascularisation.



## IV) CANAL INGUINAL

### 1) MUSCLES OBLIQUES ET TRANSVERSE





On replace :

- L'**oblique externe**
- L'**oblique interne**
- Le **transverse** (SDR 2022 : le prof a confirmé que le transverse n'est pas un muscle oblique)

L'**oblique externe**, avec sa **portion charnue**, se poursuit par une **portion aponévrotique** (interrompue sur le schéma pour pouvoir voir le canal inguinal) qui constitue la **ligne blanche** de l'abdomen avec les autres portions aponévrotiques. (Voir cours d'anat g parois du tronc)

La **portion aponévrotique** de l'oblique externe se sépare en un **pilier externe** et un **pilier interne**, formant **un orifice triangulaire palpable** au doigt, qui est **l'orifice inguinale superficielle** (OIS) : c'est là que le cordon spermatique va s'engager. (il s'engage aussi dans l'OIP)

À la fin de la portion aponévrotique de l'oblique externe, il y a également un **pilier postérieur**, qui va du **côté controlatéral**.

Sur le schéma, la paroi antérieure du canal inguinal est réséquée (comme on fait en chirurgie). Derrière se trouve le **tendon conjoint = faux inguinale**, qui est **l'union** entre les **portions aponévrotiques** de **l'oblique interne et du transverse**, qui ont chacun une portion charnue et une portion aponévrotique.

En arrière se trouve le **fascia transversalis**, qui passe derrière les portions aponévrotiques de **l'oblique interne et du transverse**, et le **péritoine pariétal**.

## 2) PAROIS DU CANAL INGUINAL

Afin de représenter la paroi postérieure du canal inguinal, on fait descendre le fascia transversalis jusqu'au ligament inguinal.

### Les 4 parois du canal inguinal sont :

- **Paroi inférieure** : ligament inguinal (de l'EIAS à l'épine du pubis).
- **Paroi supérieure** : faux inguinale = tendon conjoint (aponévroses de **l'oblique interne** et du **transverse**).
- **Paroi postérieure** : fascia transversalis + péritoine.
- **Paroi antérieure** : aponévrose de **l'oblique externe**.

**Dans ce canal s'engage le cordon spermatique**, qui est formé du conduit déférent et des vaisseaux qui irriguent le testicule, qui sont au nombre de 3.

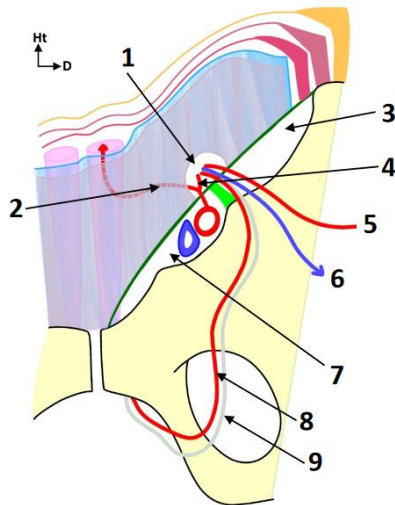
Le cordon spermatique est donc cet ensemble qui traverse complètement le canal inguinal, qui est en quelque sorte son tunnel de sortie.

**Cryptorchidie = ectopie testiculaire** : le testicule, qui naît en région lombaire, ne descend pas jusqu'en bas dans le scrotum, et il faut le faire descendre chirurgicalement.





### 3) LACUNES MUSCULAIRE ET VASCULAIRE



1	Orifice inguinal profond (OIP)
2	Artère épigastrique
3	Lacune musculaire
4	Artère funiculaire
5	Artère spermatique
6	Veine spermatique
7	Lacune vasculaire
8	Artère vésico-déférentielle
9	Conduit déférent

Sur cette vue postérieure, on voit la paroi postérieure du canal et le cordon spermatique.

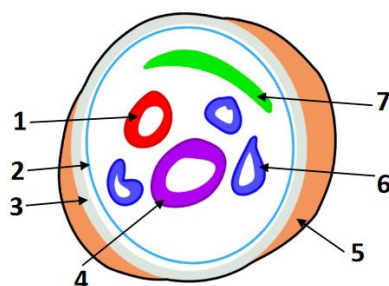
La **bandelette ilio-pectinéale** limite la lacune musculaire, qui s'oppose à la lacune vasculaire où passent les vaisseaux.

#### Lacune vasculaire :

- **L'artère fémorale EN DEHORS** : l'artère iliaque commune se poursuit par l'artère iliaque externe, qui va devenir l'artère fémorale en franchissant le ligament inguinal.
- **La veine fémorale EN DEDANS**
- **L'artère épigastrique** vascularise les muscles droits. Elle limite en dedans l'orifice inguinal profond (OIP), c'est-à-dire l'endroit où va se constituer le cordon spermatique.

Donc le cordon spermatique va se constituer par l'union des vaisseaux testiculaires qui viennent de la région lombaire, et du conduit déférent qui quitte les vaisseaux testiculaires, longe la paroi du pelvis et se rend à la prostate juste en arrière de la symphyse pubienne.

## V) CORDON SPERMATIQUE



1	Artère spermatique
2	Fascia crémasterique interne
3	Fascia crémasterique externe
4	Conduit déférent
5	Muscles crémaster
6	Plexus veineux
7	Ligament de cloquet

Pour comprendre **de quoi est constitué le cordon spermatique**, il faut s'imaginer le testicule qui descend et qui emporte avec lui les différents plans qu'il a traversés.

### CONTENU DU CORDON SPERMATIQUE :

- **Conduit déférent** : en corde de fouet très dure palpable au toucher, qui fait suite à l'épididyme et à l'anse épидидymo-déférentielle. Le cordon spermatique est centré par ce conduit déférent.
- **Vaisseaux** :
  - L'**artère testiculaire/spermatique**, qui vient de l'**aorte** puisque le testicule est né en région lombaire.
  - Les **veines spermatiques**, sous la forme de **plexus veineux spermatiques**.
    - Les veines testiculaires droites se drainent dans la veine cave inférieure.
    - Les veines testiculaires gauches se drainent dans la veine rénale gauche.

+ artère vésiculo-déférentielle + artère funiculaire

- **Fascia spermatique externe**, qui entoure le **fascia spermatique interne**, qui est l'issue du fascia transversalis à l'extérieur.
- **Ligament de Cloquet** : Tous les plans pariétaux vont être amenés dans le cordon spermatique, dans lequel on va même trouver du péritoine, qui normalement s'est bouché et forme ce ligament de Cloquet. Ce dernier correspond à la portion du péritoine qui a été emportée avec le testicule et qui s'est bouchée à la naissance.

## VI) MUSCLES CREMASTERS

*Vous n'avez pas à retenir les différentes positions des couches les unes par rapport aux autres.*

Les **muscles crémasters** sont **issus des fibres musculaires de l'oblique interne**.  
Il y a un **faisceau latéral** et un **faisceau médial**.

Ces muscles crémasters sont importants pour la **régulation de la température du testicule**.

En effet, les fibres musculaires issues de l'oblique interne qui vont former les muscles crémasters **entourent par dessous le testicule** pour pouvoir **réguler sa position par rapport au périnée** en fonction de la température.

➔ Il faut que le **testicule reste à 35°C**, tandis que le reste du corps humain est à 37°C. Il y a une régulation automatique afin de pouvoir assurer une **bonne spermatogénèse**.

Lorsqu'il y a une **hernie congénitale** (à la naissance), le ligament de Cloquet ne se bouche pas et le **canal péritonéo-vaginal reste ouvert**.

**Physiologiquement, ce canal est normalement fermé à la naissance** : lorsque le testicule descend la communication entre le péritoine abdominal et le péritoine scrotal se ferme.



Les **jeans trop serrés** ou les **plaques de chaleurs** avec lesquelles les cuisiniers sont toujours au contact peuvent causer des **troubles de la stérilité** ou des **anomalies de la spermatogenèse**.

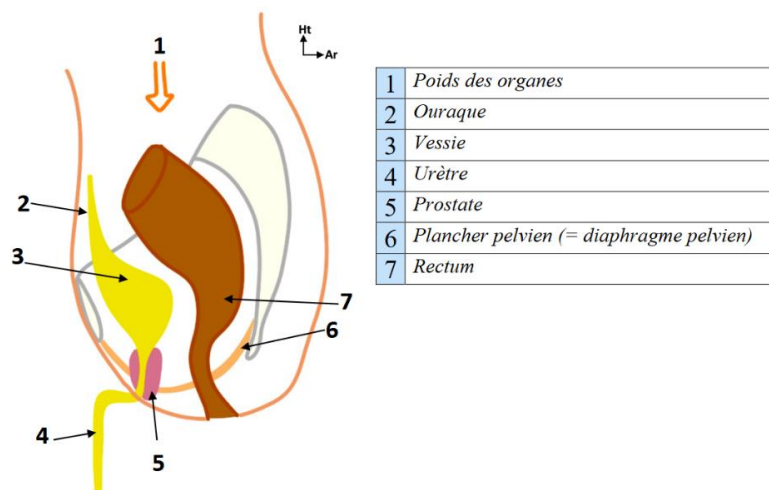
Les personnes qui ont été **opérées de hernies** dans l'enfance ou à l'âge adulte - *l'intervention consiste à sectionner les crémasters* - peuvent être atteintes de **dysrégulations thermiques** du testicule.

Il faut donc respecter cette portion intra-funiculaire lorsqu'on opère une hernie, parce que si l'on lèse le cordon spermatique, et en particulier **si l'on lèse les artères/le contenu vasculaire** du cordon cela peut entraîner une **nécrose**, une **ischémie testiculaire**.



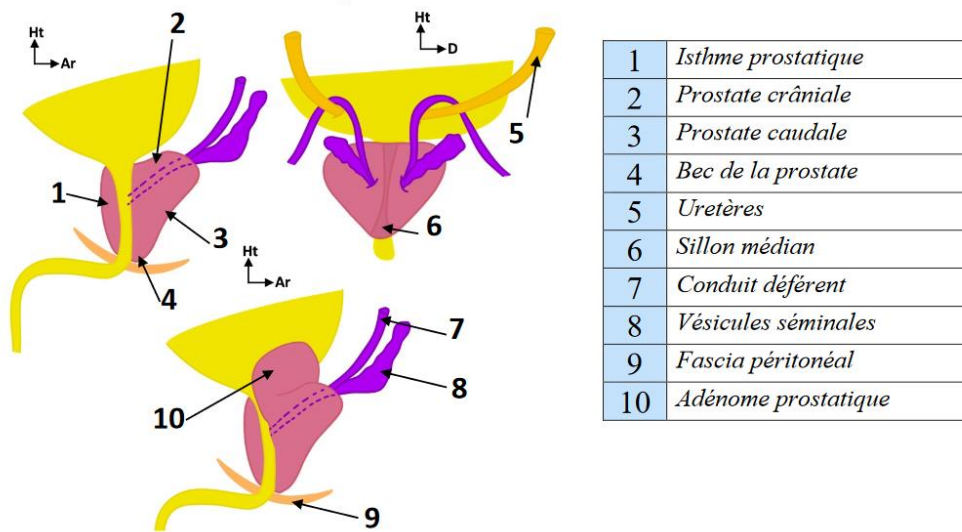
## VII) PROSTATE

### 1) VUE SAGITTALE



- On voit la vessie avec son fond et l'urètre prostatique.
- La **prostate** est une **glande** qui se trouve à la **face antérieure du rectum**, au niveau de la **partie inférieure de la vessie**.
- On dit qu'elle a la **forme** et la **consistance** d'une **châtaigne**.
- Elle **entoure complètement l'urètre prostatique**.
- On lui décrit un **sillon séminal**.

## 2) VUE DORSALE



- Sur une vue dorsale, on peut observer l'urètre prostatique et la prostate qui l'entoure. L'urètre prostatique devient membraneux au niveau du plancher pelvien.
- La prostate présente **2 lobes droit et gauche** séparés par un **sillon médian**. Lors d'un **toucher rectal**, on sent parfaitement bien ce sillon.
- A la fin de leur portion pelvienne, les conduits déférents sont rejoints par les vésicules séminales - qui sont des espèces de sacs repliés sur eux-mêmes - en dehors de la prostate, formant ainsi les canaux éjaculateurs droit et gauche qui se déversent à la face postérieure de l'urètre. **Les canaux éjaculateurs perforent la face supérieure de la prostate (=sa base).**
- On représente les 2 uretères qui proviennent des reins et amènent l'urine à la vessie, ils croisent les canaux déférents.
- Les maladies de la prostate vont entraîner des complications urinaires et les maladies urinaires vont entraîner des maladies de la prostate : c'est un **carrefour à 2 voies** (comme le pancréas qui est un carrefour à 3 voies entre les voies pancréatiques, biliaires et digestives).
- En avant de la glande séminale, la partie de la prostate située **en avant de l'urètre** s'appelle l'**isthme prostatique**, à différencier du **bec**. (rappel : le bec de la prostate est situé sur sa partie inférieure).

<u>PARTIE CRÂNIALE</u>	<u>PARTIE CAUDALE</u>
En avant, autour et au contact direct de l'urètre prostatique on distingue la prostate crâniale, fibro-élastique. <b>(pour + de précisions allez voir la SDR)</b>	<b>En dessous des glandes séminales</b> se trouve la prostate caudale, qui est beaucoup plus sensible aux <b>androgènes</b> .
Adénomes prostatiques	Cancers

### 3) 2 GRANDES PATHOLOGIES CHEZ LHOMME DE PLUS DE 50 ANS

#### ADENOME PROSTATIQUE / HYPERTROPHIE BENIGNE DE LA PROSTATE :

- L'adénome prostatique, ou hypertrophie bénigne de la prostate touche la **prostate crâniale**, c'est-à-dire située **au contact de l'urètre**. Cela **donne donc rapidement des symptômes vésico-urinaires** avec un **blocage urinaire**. Il y a 2 types de symptômes :
  - **Irritatifs** : mictions fréquentes et faibles, ça fait mal et c'est très difficile à supporter.
  - **Obstructifs** : les patients présentent de plus en plus de difficultés à uriner, ce qui entraîne une **dilatation vésicale** ainsi que l'apparition de **diverticules** de la vessie à cause de l'hyperpression vésicale. Les patients **se lèvent souvent la nuit pour uriner** et ont un **résidu post-mictionnel important**, ils n'arrivent pas à vider leur vessie.
- Les symptômes vésico-urinaires peuvent aller jusqu'au **blocage complet** des voies urinaires : c'est le **globe vésical**, la **rétention urinaire aigue** : « c'est horrible comme urgence ». Parfois les hommes qui commencent à avoir des symptômes ne le montrent pas, car ce sont des symptômes pudiques, c'est difficile d'en parler aux docteurs. Ces patients ne vont donc pas se soigner, allant jusqu'au blocage complet : c'est la rétention urinaire aigue, avec le globe vésical. C'est **extrêmement douloureux**, cette douleur est décrite comme étant l'une des pires que l'on puisse ressentir. **La vessie va monter jusqu'au niveau du nombril** (c'est le globe), et il va falloir remettre ça cliniquement.
- Sur la vue antérieure du bassin, normalement la vessie est cachée derrière la symphyse pubienne, et lorsqu'elle se remplit elle dépasse le bord supérieur du pubis. En cas d'**hypertrophie bénigne de la prostate**, la vessie va **se distendre** petit à petit. En cas d'hyperpression très importante lors du **globe vésical**, on va avoir une **matité à la percussion** accompagnée d'une douleur atroce.
- Les **techniques de sondage** par le bas des voies urinaires sont liées à la connaissance de l'anatomie. Si la sonde ne marche pas, on va mettre un **trocart sus-pubien** pour vider la vessie. Le risque lorsqu'on a laissé grossir un adénome de la prostate, c'est qu'il pousse à l'intérieur de la vessie (l'adénome peut soit pousser à l'intérieur en refoulant petit à petit et en refermant l'urètre, soit pousser à l'extérieur, donc vers le bas et le rectum).
- **Drainage sus-pubien** : on plante un gros trocart en traversant la vessie pour soulager le patient. Il faut imaginer l'anatomie sur un patient couché : la vessie, l'urètre prostatique, membraneux et le pénis « normalement au repos ». On met le **pénis « au zénith »** en le verticalisant. On rentre la sonde, et **une fois que ça bloque il va falloir tirer dans l'axe** de façon à **effacer l'angle** entre l'urètre prostatique et l'urètre membraneux sans trop faire mal au patient.
- L'adénome donne un **effacement du sillon médian**.
- L'adénome prostatique est une **maladie bénigne**, ce n'est **pas une lésion cancéreuse**.

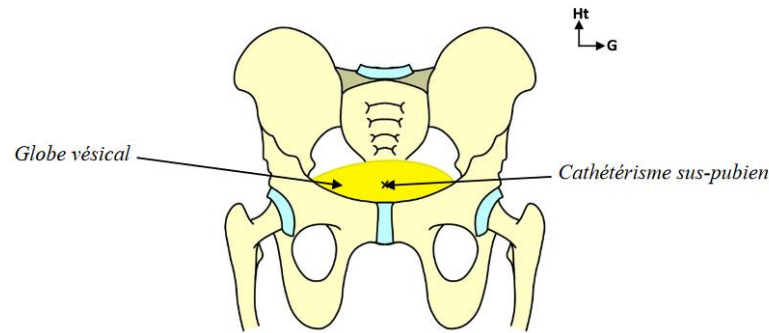
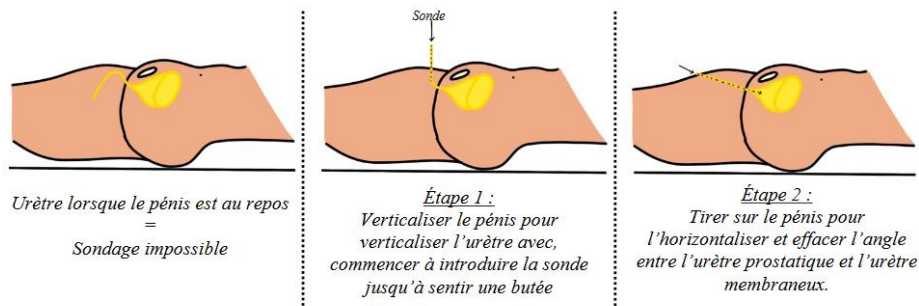


Schéma 14 – Étapes du sondage *(bon je pense pas que ce soit important mais pour votre culture G pourquoi pas) :*

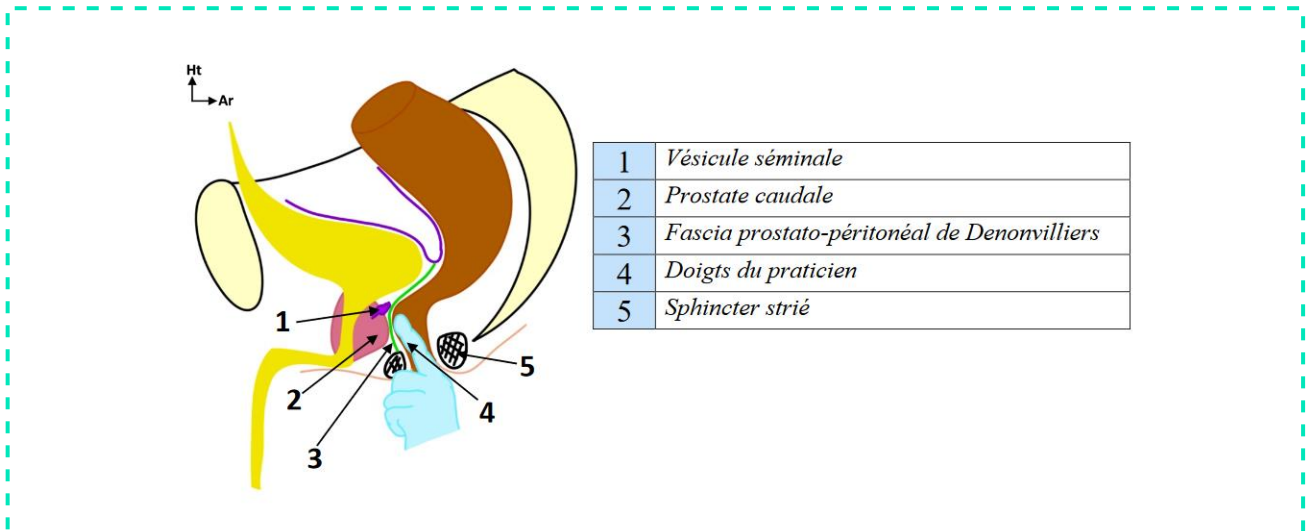


### CANCER DE LA PROSTATE :

- **65 000 nouveaux cas/an.**
- Il existe des **facteurs environnementaux et génétiques** importants. On a découvert récemment aux Antilles que les produits utilisés pour l'agriculture peuvent entraîner des cancers de la prostate.
- Le cancer de la prostate donne des **signes urinaires très tardifs**, car les cancers se développent plutôt au niveau des lobes, sur la **partie caudale**, et donc vont comprimer tardivement les voies urinaires.  
C'est le même problème que les cancers du pancréas : les cancers de la tête du pancréas donnent des ictères nus, alors que les cancers du corps et de la queue du pancréas ne compriment pas la voie biliaire.  
**La poussée du cancer est indolore** car c'est une poussée **progressive**, et on aura une apparition beaucoup plus tardive des signes urinaires dans les cancers de la prostate.
- Le cancer de la prostate donne un **aspect de cailloux régulier au toucher rectal**.
- **La prévention est importante à partir de 50 ans : dosage du PSA** (prostat spécifique antigen). L'augmentation de ce marqueur est témoin d'un cancer, **avant même l'apparition de nodule palpable**. C'est une prise de sang qui permet la détection des cancers grâce au PSA, mais c'est surtout l'examen clinique : le toucher rectal, parce que la prostate est accessible à l'examen.



#### 4) TOUCHER RECTAL



- On voit sur ce schéma l'ampoule rectale, le cap annal, la prostate, le périnée, le sphincter strié.
- Les **lobes de la prostate**, et en particulier le **sillon médian** peuvent être **identifiés au toucher rectal**.
- On met le doigt dans le **rectum périnéal** (=canal anal) pour palper la prostate et apprécier son poids. Physiologiquement, une prostate normale pèse **20g**.
- Le toucher rectal peut remonter jusqu'à **8 cm de profondeur** (taille d'un doigt), et l'on peut également sentir les **vésicules séminales** et le **fascia prostato-péritonéal de Denonvilliers** (selon la profondeur du cul de sac de Douglas) : plan fibreux qui s'étend du fond du cul de sac de Douglas jusqu'au sphincter, il cloisonne la loge rectale de la loge prostatique.

*Nb : le prof m'a confirmé que les vésicules séminales ne sont palpables au toucher rectal qu'en cas de pathologie, donc non palpables physiologiquement. (Selon l'anatomie du patient et l'expertise du médecin elles sont parfois palpables physiologiquement, mais le prof simplifie pour vous et vous devez retenir qu'elles ne sont pas palpables physiologiquement).*

- Lors d'un toucher rectal, on évalue très bien la face postérieure de la prostate ainsi que le sillon médian
- Les **hypertrophies bénignes de la prostate** donnent un **effacement du sillon médian**, alors que les **cancers de la prostate** donnent un **aspect de cailloux régulier**.
- Le toucher rectal est **indolore** lorsque l'on s'y prend bien. Il faut bien penser à **expliquer au patient** pourquoi on fait ça et ce que l'on recherche.
- Le toucher rectal permet la détection systématique des adénomes et des cancers, en sachant que dans le **stade T1** du cancer on **ne sent rien** mais l'on peut avoir une **élévation du PSA**, qui est un marqueur **très sensible**. La normale est autour de **5**, et si l'on est à 6-7 on ne sent pas forcément la tumeur lors du toucher rectal.