

Coucou tout le monde! Je me présente: Lou-Anne aka Louann'astomose sur le forum.

Aujourd'hui on se retrouve pour un BIG chapitre... attention roulement de tambour... LE SYSTÈME NERVEUX!!!

Je préfère vous prévenir, à première vue et à la première lecture ce cours peut faire un peu peur parce qu'il est assez dense mais vous verrez à force de le revoir on finit par l'aimer (et même l'adorer j'espère)

Mon but ça va être de vous le rendre le plus agréable possible en essayant de faire une présentation assez visuel et coloré (hésitez pas à me dire si ce format vous convient ou pas promis je mange pas et je suis ouverte à la critique)

Vous verrez des passages en **rouge**, **gras**, MAJUSCULE ou suivie de « ++ » qui vous indiquent ce qui peut facilement tomber en QCM.

Sur ce, je vous laisse vous délecter de ce merveilleux cours! Je vous envoi toute ma force et mon courage <3

L'anat vous aime.

# *Système Nerveux (partie 1)*

## *Introduction: Anatomie Générale du SN*

Le système Nerveux est l'ensemble des organes de commande de l'organisme. Il doit assurer:

- Coordination
- Régulation
- Contrôle des viscères

Tout cela à l'intérieur de l'organisme d'une part (c'est à dire la commande interne) ET de l'organisme vis-à-vis du milieu extérieur d'autre part (c'est à dire la commande externe, par rapport à l'environnement).

**La Cellule de base est le NEURONE et le tissu interstitiel est la NEVROGLIE +++**

Dans notre corps nous avons 3 types de systèmes nerveux:

- **Système nerveux périphérique (SNP):** Ensemble de racines, nerfs, et ganglions qui véhiculent l'influx nerveux aux organes, viscères et muscles. Il n'a AUCUNE AUTONOMIE. Il est sous la dépendance du système nerveux central et végétatif.
- **Système nerveux végétatif (SNV):** Il commande aux viscères et organes du corps. C'est le système nerveux de l'intérieur du corps. Il échappe A PRIORI à la conscience et à la volonté. Il est dit AUTONOME, mais chez l'homme il reste fortement lié au reste du SN. Il comprend des centres et des voies ORTHOSYMPATHIQUE (adrénergiques) et des centres et des voies PARASYMPATHIQUE ( dont le dernier médiateur chimique est cholinergiques)
- **Système nerveux Central (SNC):** Phylogéniquement LE PLUS ÉLEVÉ++. Il contient la majorité des corps cellulaires, des neurones et forme un axe nerveux: le NEVRAXE. Il est chargé d'actions VOLONTAIRES, CONSCIENTES, et INVOLONTAIRES INCONSCIENTES.

(Bien différencier les trois types de systèmes nerveux+++)

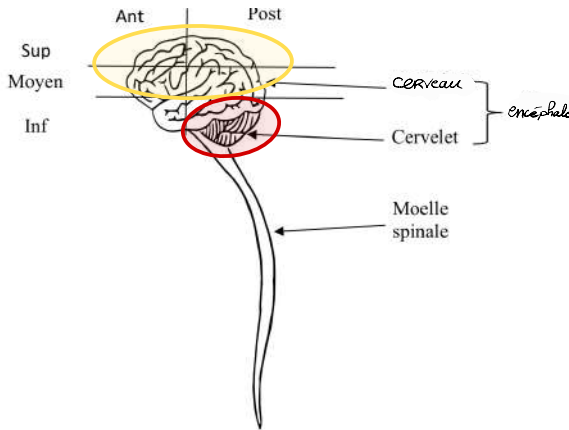
# 1/ Organogénèses

## A/ Situation Anatomique

Le SNC ou Névrase, est formé par un axe nerveux composé de l'encéphale (dans la boîte crânienne) et de la moelle spinale (dans la colonne vertébrale).

L'encéphale comprend:

- **l'étage moyen et supérieur**: où se trouve le CERVEAU. Ce dernier contient le Télencéphale (TelE) qui va essentiellement former les Hémisphères cérébraux. Au centre du TelE on trouve le Diencéphale (DiE).
- **L'étage postérieur et inférieur**: composé par le TRONC CÉRÉBRALE et le CERVELET



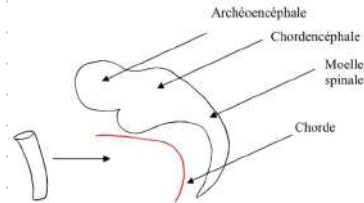
## B/ Organogénèse du SNC

Petit rappel d'embryo: L'ectoblaste présente dans sa partie moyenne:

- une gouttière neurale qui va se fermer pour former le tube neural. Ce dernier va donner l'ensemble du SNC soit l'encéphale (= Tronc cérébral + cerveau + cervelet), la moelle spinale et les racines.
- Des crêtes neurales, dont une partie va donner les futurs ganglions et nerfs du SNV et SNP

Sur une vue latérale:

- Archéoencéphale => qui va donner le cerveau
- Chordencéphale => Tronc cérébral + cervelet
- Future moelle spinale

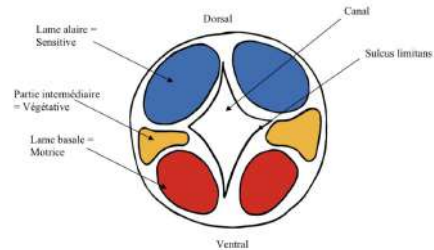


## C/ Organogénèse de la Moelle spinal

Moelle primitive +++

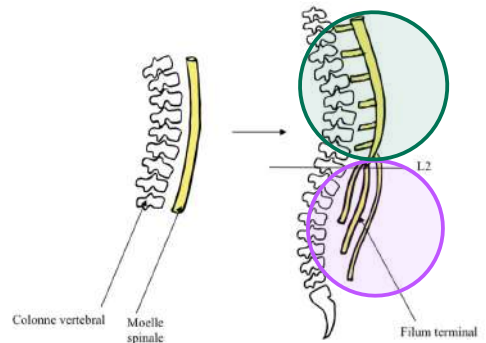
Le TN est perforé en son centre d'un canal qui présente sur les côtés le sulcus limitans, lequel limite au niveau de la substance grise (SG):

- Une partie **dorsale sensitive** = **Lame ALAIRE**
- Une partie **intermédiaire**, végétative
- Une partie **ventrale, motrice** = **Lame BASALE**



Initialement, cette partie centrale médullaire est sur toute la hauteur de la colonne vertébrale. Cependant il existe une **asymétrie de croissance ++** (La colonne croît beaucoup plus vite que la moelle). La moelle va arrêter de croître en L2 et se prolongera par un étirement appelé **FILUM TERMINALE** qui lui s'arrête de manière variable (souvent S2 mais pas toujours)

Cette asymétrie de croissance explique que les **racines les plus basses** de la moelle (lombaires et sacrées) soient **verticales** (formant la **queue de cheval**, et que les racines les plus **Hautes** (cervicales et thoraciques) soient **horizontales**



## Moelle mature

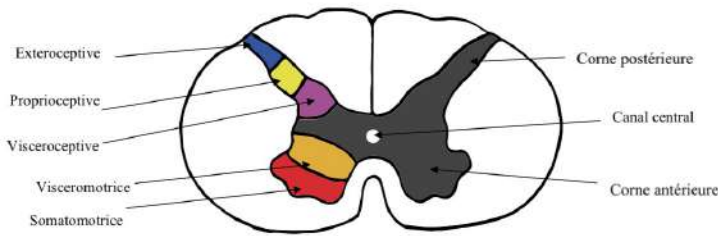
A un stade ultérieur du tube neural, de la moelle, nous retrouvons l'AXE GRIS CENTRAL, en forme de « H » ou de papillon. Dans cet axe persiste le canal central de la moelle, canal initial du tube neural.

La SG contient une corne ANTÉRIEURE, une commissure grise, une corne POSTÉRIEURE :

=> Au niveau de l'ancienne **lame basale** (corne antérieure) : 2 colonnes : SOMATO-MOTRICE (périphérique) et VISCERO-MOTRICE (interne)

=> Au niveau de l'ancienne **lame alaire** (corne postérieure) : 3 colonnes de noyaux : EXTEROCEPTIVE, PROPRIOCEPTIVE, VISCEROCEPTIVE (médiale)

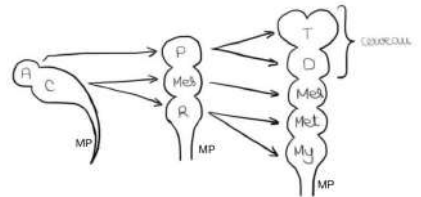
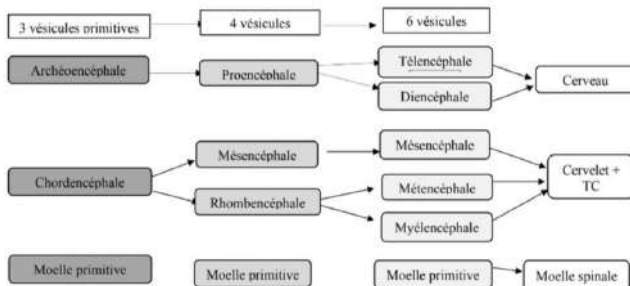
Au total : **5 COLONNES DE NOYAUX +++** (on retient bien parce qu'on en aura besoin plus loin dans le cour)



Petit ajout de ma part: on peut bien faire l'analogie avec la moelle primitive: la partie ventrale reste motrice / la partie dorsale reste sensitive (d'où le « ceptive ») / la partie intermédiaire est dite « viscéro » puisque la partie intermédiaire était végétative

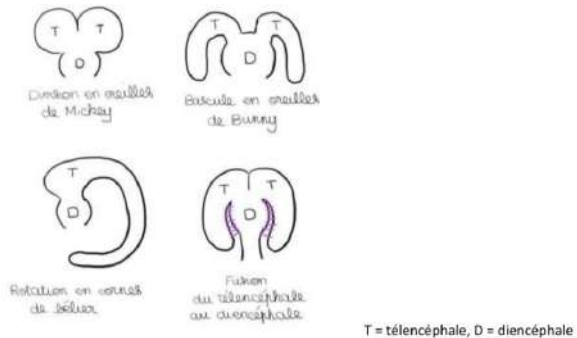
## D/ Organogénèse de l'encéphale ++

On se souvient que le Tube Neural est composé de l'archéoE, chordE et moelle spinale. Ces vésicules vont progressivement se développer en trois étapes:



4 phénomènes **CONCOMITANTS++++** vont participer à la formation du cerveau:

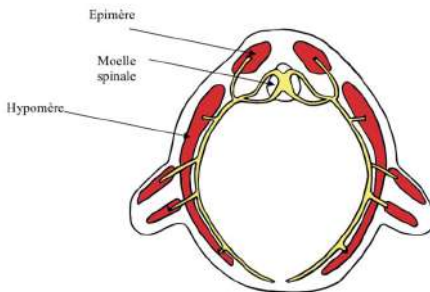
- **DIVISION** du telE en « oreille de mickey » en 2 vésicules
- **BASCULE** des 2 vésicules télencéphaliques en « oreilles de Bunny » de part et d'autre du diE
- **ROTATION** en « corne de bélier » des vésicules telE
- **FUSION** du telE au diE



## E/ Organogénèse du SNP

La musculature d'un embryon se divise en 2:

- Les muscles de **l'épimère**, qui comprend essentiellement les muscles érecteurs de la colonne vertébrale. L'érection de la colonne vertébrale est typiquement humaine.
- Les muscles de **l'hypomère**, qui sont les muscles des parois et des membres qui ont migré et se sont enchevêtrés entre eux. Au niveau des membres, les nerfs vont suivre les migrations des myoblastes et former des plexus nerveux.



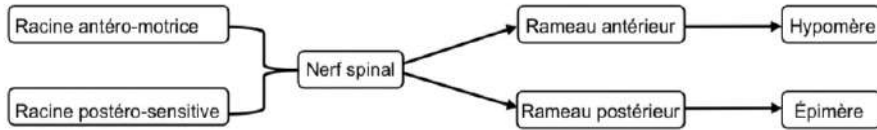
A partir de la moelle primitive on a les racines nerveuses:

- => Antérieures et motrices (lame basale)
- => Postérieur et sensibles (lame alaire)

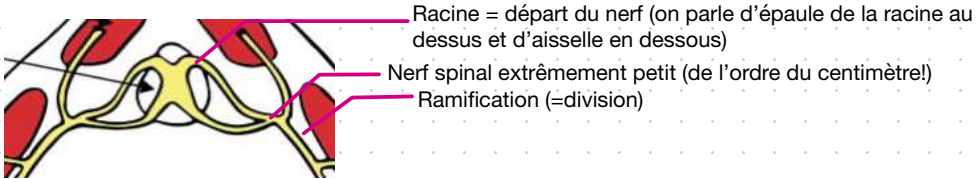
(On se souvient du schémas de la moelle primitive)

Elles se réunissent pour former les nerfs spinaux. Après un trajet centimétrique, les nerfs se divisent tous en 2 rameaux: POST pour l'épimère et ANT pour l'hypomère

Le rameau ant est plus volumineux que le post SAUF au niveau du 2e nerf spinal: Le grand nerf occipital d'Arnold (il innerve le segment céphalique de la nuque jusqu'au front et est responsable des Arnoldalgies !



Petit ajout vocabulaire de ma part:



**Alerte patho!** : Malformation du TN : défauts de fermeture du neuropore ant ou post (= ouverture primitive du TN)

- **ANT**: donne une anencéphalie = absence de cerveau, cette malformation n'est pas viable (logik me direz vous)

- **POST**: beaucoup plus variable dans l'intensité

=> Cas le plus grave: **spina bifida aperta**, le SN va se continuer avec la peau de l'individu (beaucoup de complication avec souvent des paraplégies infantiles et infections importantes.

=> cas moins grave: **spina bifida occulta**, c'est simplement l'arc de la vertèbre qui n'est pas fermé mais les nerfs ne sont pas exposés à l'extérieur donc l'individu n'a pas de troubles neurologiques.

## 2. Anatomie des méninges

### A/ Méninges crâniennes

L'ensemble du SNC et les racines des nerfs sont enveloppés par des MENINGES. Elles sont dites spinales au niveau du rachis et crâniennes au niveau du crâne.

La boîte crânienne est constituée de 3 couches:

- Table externe
- Diploé (os spongieux)
- Table interne

A l'intérieur se trouvent 3 types de méninges:

- **La Pie-mère:** lame porte vaisseau qui **tapisse EN TOUT POINT** le tissu nerveux comme un vernis, sur cette pie-mère circulent des vaisseaux.
- **L'arachnoïde:** au dessus de la pie-mère, présente un feuillet périphérique et des villosités en filet semblable à une toile d'araignée dans lequel **CIRCULE le liquide cébrospinal**.
- **La Dure mère:** méninge la plus résistante et la plus périphérique. Elle présente des dilatations qui vont former des **SINUS VEINEUX** et des expansions qui vont former la **FAUX DU CERVEAU** et la **TENTE DU CERVELET**. Elle est **ADHERENTE à l'os** (au niveau du crâne (et pas au niveau du rachis)) SAUF au niveau de l'espace décollable de Gérard Marchand (EDGM). (Attention! Elle est bien adhérente mais présente une fragilité au niveau de l'EDGM)+++

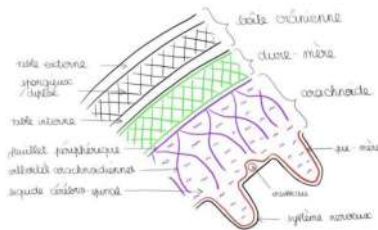
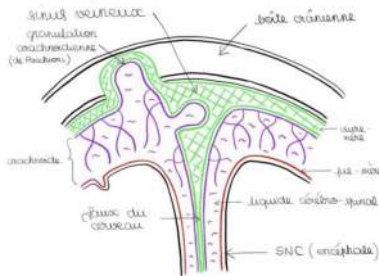


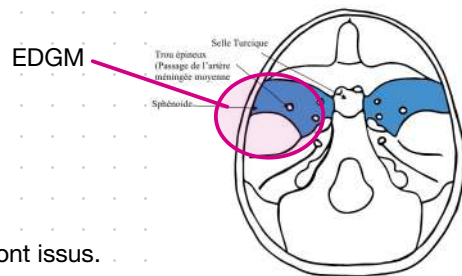
Schéma 12: Les méninges crâniennes +++



Mais l'EDGM c'est quoi concrètement?:

C'est une zone où la dure mère se décolle facilement. Elle est située au niveau de la **Grande aile du sphénoïde**, de l'**écaïlle du temporal** et du **pariétal**. En cas de traumatisme, un hématome extra-dural peut se former dans cette zone, dû au saignement des artères méningées. La dure mère se décolle et l'hématome refoule le système nerveux.

(Si c'est dur de visualiser je vous conseil de d'aller vous référer à tête et cou)



## Liquide cébrospinal:

Il **baîne l'ensemble du SN et des nerfs** qui en sont issus.

- à l'état normal: il est « eau de roche », clair et limpide
- A l'état pathologique: il est trouble et purulent

Il circule dans les villosités arachnoïdiennes et permet un amortissement lors des mouvements de l'axe nerveux. Il va être **résorbé dans les granulation arachnoïdiennes** de Pachioni qui sont des invaginations de l'arachnoïde soit à l'intérieur des os du crâne, soit à l'intérieur des sinus veineux.

A certains endroits dans la boîte crânienne, le **LCR est en abondance et cela va former des lacs ou citernes**.



## B/ Méninges Rachidiennes

Ces méninges spinales présentent certaines particularités:

Cette moelle spinale et les racines des nerfs sont enveloppées par la pie-mère, l'arachnoïde et la dure-mère. Cette dernière qui enveloppe les racines **jusqu'à leur sortie du FORAMEN INTERVERTEBRAL (FIV)** sous forme de **GAINE DURALE**.

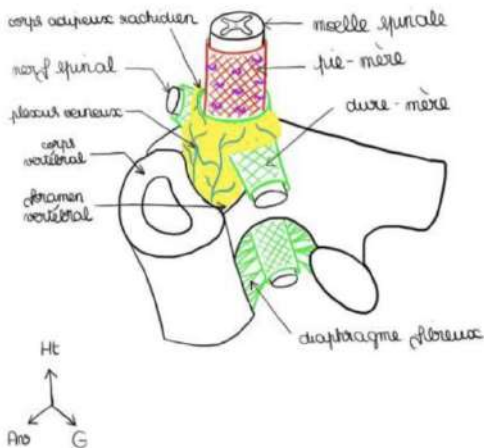
On décrit (c'est ce que je vous expliquais dans le récap juste avant) :

- l'épaule de la racine : au dessus, jonction entre dure-mère et racine
- L'aisselle de la racine: territoire en dessous

Il existe des expansions entre la dure-mère et le FIV. Ainsi, la racine est fixée au FIV par un **diaphragme fibreux** que l'on compare à une peau de tambour.

Cette dure-mère est **séparée de la vertèbre par le CORPS ADIPEUX RACHIDIEN** qui va permettre les mouvements de la moelle et des racines à l'intérieur du canal vertébral (≠ des méninges crânienne!!!)

=> La **boîte crânienne** est **immobile** donc la **dure-mère peut y adhérer** MAIS le **rachis** est **MOBILE** donc la **dure-mère ne peut pas y être adhérente!**



### Corps adipeux Rachidien

**Graisse** tout autour de la dure-mère qui la **sépare la colonne vertébrale**. Dans ce corps adipeux rachidien se trouvent des **plexus veineux anastomosés** entre eux, très proche de la veine cave inf et sup. Ils vont être animés de mouvements lors de l'inspiration et de l'expiration.

## Barrière Hémato-Méningée:

La dure-mère, l'arachnoïde et la pie-mère vont créer des barrières entre le SNC et les vaisseaux. En physiologie, on l'appelle la Barrière Hémato-Méningée (BHM). Que ce soit au niveau crânien ou rachidien, il va y avoir des compartiments qui vont être créés.

Pathol : Méningite = infection des méninges qui peut être bactérienne, purulente.

En pathologie, quand on veut soigner ou prévenir une méningite, il est important de connaître cette BHM. En effet, il va falloir utiliser des antibiotiques qui passent cette barrière.

**// PAS TOUS LES ANTIBIOTIQUES VONT PENETRER A TRAVERS LA BHM DANS LE LCR**

Il faut donc connaître cette barrière pour utiliser des antibiotiques, ou substances adaptées qui pénètrent dans le SNC ou le LCR car ce n'est pas le cas de tous.

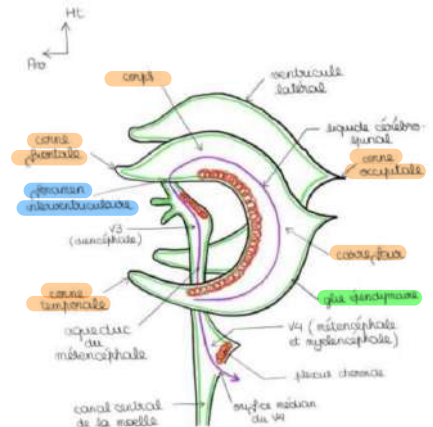
## 3. Cavité du SNC +++

On rappelle qu'il y avait initialement le TN qui a subi diverses dilatations. Il va en découler l'existence de cavités à l'intérieur du TN. (Vous savez, les 4 étapes CONCOMITANTES)

### Sur une vue de profil:

2 ventricules latéraux (VL): Telencéphaliques car issus de la division, rotation, bascule, fusion des 2 Ventricules telencéphaliques. Ils **se chevauchent**, un à droite dans l'hémisphère droit et l'autre à gauche dans l'hémisphère gauche. Ils ont:

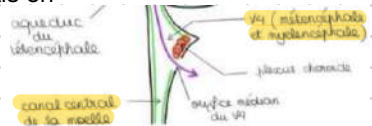
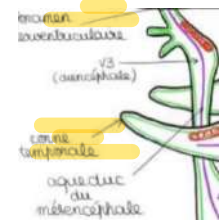
- Un **corps** (au niveau duquel ils sont accolés)
- Un **carrefour**
- Une **corne occipitale** (On remarque que le nom des cornes correspondent au nom des lobes dans lequel elles se trouvent.)
- Une **corne temporale**
- Une **corne frontale**



Ces ventricules s'ouvrent au niveau du diE par le **foramen interventriculaire**.

Toujours sur le même schémas, on trouve:

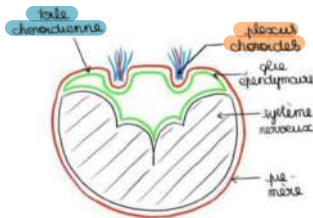
- **le 3e ventricule (V3)**: Diencephalique, se poursuit par l'aqueduc du mésencéphale.
- **4e ventricule (V4)**: forme rhomboïde sur une vue de face, se prolonge par le canal central de la moelle (ce canal est une **cavité virtuelle**, elle n'existe pas puisque les parois se touchent, mais on peut la créer)



L'ensemble de ces formations ventriculaires et le canal central de la moelle sont tapissés par de la **GLIE EPENDIMAIRE**.

### Toile Choroïdienne:

C'est un double accolement de glie épendimaire (situé au niveau du canal initial) et de pie-mère (en périphérie des cavités)



### Plexus choroïde:

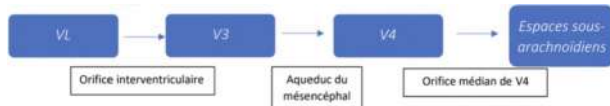
Ce sont des fragments de Toiles choroïdiennes pénétrés par des pelotons vasculaires organisés en plexus. Ils contiennent des veines plexiformes très développées alors que les artères sont beaucoup moins présentes.

Ils se trouvent en grande majorité au niveau des ventricules latéraux et en quantité moindre au niveau du toit du V3 et du toit du V4.

Ils sécrètent le LCR

### Trajet du LCR:

Le LCR est d'abord sécrété en grande majorité dans les **ventricules latéraux**, puis il va pénétrer dans le **V3** par l'**orifice interventriculaire**, ensuite il va atteindre le **V4** par l'**aqueduc du mésE**. Il va baigner le canal épendymaire et par l'**orifice médian du V4** il va enfin atteindre les **espaces sous-arachnoïdiens** pour diffuser au niveau de l'encéphale et de la moelle spinale. Le LCR va ainsi baigner l'ensemble du SNC et des nerfs qui en sont issus et est résorbé essentiellement dans les granulations arachnoïdiennes.



## 4. Anatomie générale de l'encéphale:

### A/ Le cerveau

*Petit rappel: Le cerveau est la partie la plus haute du névraxe et l'encéphale, à l'intérieur de l'étage ant et moyen du crâne. Il comprend deux parties: d'une part le telE et d'autre part (en son centre) le diE. Il est séparé en 2 hémisphères (droit et gauche) par la fissure interhémisphérique.*

#### Il comprend:

- Une partie périphérique de substance grise appelé cortex, où il y a un amoncellement de corps neuronaux.
- Une partie centrale, sous le cortex, avec la substance blanche et les noyaux gris.

#### Vue latérale Gauche:

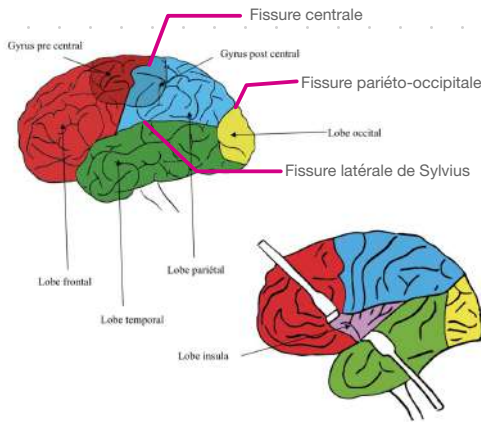
##### Des fissures PRIMAIRES:

Qui individualisent...

##### Des LOBES:

- Latérale de Sylvius
- Fissure centrale
- Fissure pariéto-occipitale

- **Frontale** (en avant fissure centrale et au dessus de la fissure latérale)
- **Pariétale** : entre fissures centrale et occipito-pariétale
- **Occipitale**, en arrière de la fissure pariéto-occipitale
- **Temporale**: en dessous de la fissure latérale
- **Insula** : à l'**intérieur** de la fissure latérale. Pour le voir il faut mettre des écarteurs sur les lèvres de la fissure latérale. Au niveau de l'insula il y a des **gyrus (5)** comme sur le reste du cerveau



On peut voir **4 lobes sur le cerveau**, l'insula étant invisible sans écarteur!!

Il y a des fissures **SECONDAIRES** (plus petites) qui individualisent des gyrus. On en retiendra seulement 2:

- **le gyrus PRE-central** : en **AVANT** de la fissure centrale, d'où part la **voie MOTRICE** principale
- **Le gyrus POST-central**: en **ARRIERE** de la fissure centrale, où arrive la **voie SENSITIVE** principale

Les gyrus augmentent la surface du cortex, qui est très importante : **1,5 m<sup>2</sup>**.

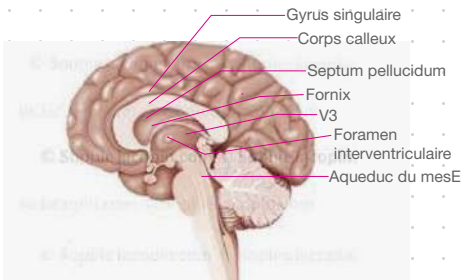
C'est pourquoi notre cerveau est gyrencéphale, « cerveau frisé », contrairement aux animaux qui sont lissencéphales (ex: les lapins)

## Vue latérale Droite:

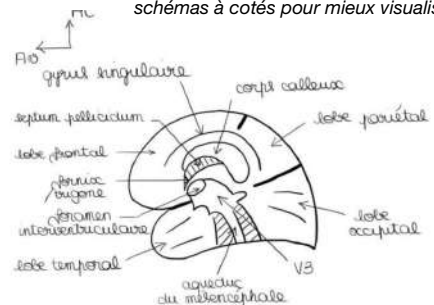
*Ici, on coupe en 2 le cerveau, au niveau de la fissure interhémiphérique: il représente la partie médiale de l'hémisphère droit, c'est donc une vue interne.*

Dans cette partie médiale on met en place:

- Le **corps calleux** qui unit les 2 hémisphères
- Le **Fornix** (ou trigone) qui unit les 2 hémisphères
- L'accolement du corps des 2 VL au niveau du **septum lucidum** (ou septum pellucidum).
- **Les fissures**: centrale, latérale, pariéto-occipitale, beaucoup plus visible que sur l'autre lobe.
- Les **différents lobes**
- **Le foramen interventriculaire, le V3, l'aqueduc du mesE**
- Les **gyrus** que le prof simplifie, dont **le singulaire** qui s'étend sur le lobe frontal et pariétal



*(Schémas du cours que je trouve peu lisible donc je vous ai relégendé le schémas à cotés pour mieux visualiser)*



## Coupe vertico-frontal: +++++

On voit:

- la ligne médiane, le corps calleux, le trigone
- Le gyrus frontal, gyrus de l'insula, lobe temporal
- Le **cortex**, coquille périphérique de **SG** où se trouvent des **amas neuronaux**
- Le **centre ovale**, sous le cortex, composé de **SB**

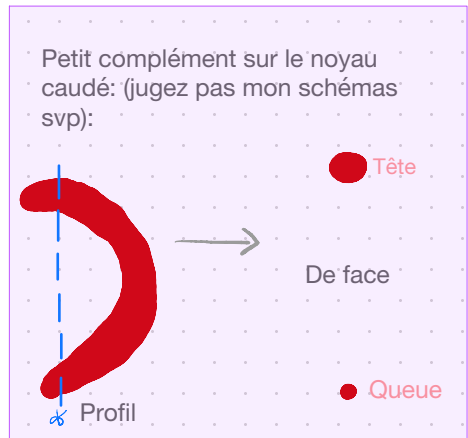
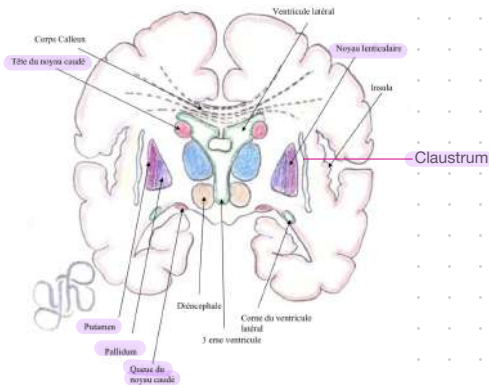
Certains ventricules bordés par leurs plexus choroïdes sont également visibles: le corps et la corne temporale des VL, le septum pellucidum, le V3 et entre les 2, l'orifice interventriculaire.

**Le diE se trouve au centre des deux hémisphères !!**

## Noyaux GRIS centraux **télencéphaliques**:

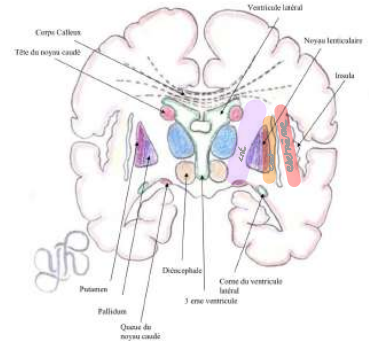
Entre le cortex et les ventricules, en plus de la SB, on trouve **de la SG**, c'est à dire des noyaux:

- **Clastrum** (ou avant-mur) : entre l'insula et le noyau lenticulaire
  - **Noyau lenticulaire** à la coupe pyramidale, séparé par une lame médullaire en une partie médiale (**pallidum**) et périphérique (**putamen**)
  - **Noyau caudé**, coupé à deux endroits, au niveau de la tête et de la queue. Il a la forme d'une virgule à grosse extrémité, contournée sur elle même.
- => ce dernier à subit la gyration du telE, il est donc inscrit dans la concavité de la gyration des VL (donc si on coupe en un point un VL on coupe aussi un morceau de noyau caudé)



## La SB a différentes localisations:

- centre ovale: juste en dessous du cortex, grand espace de SB
- *3 capsules de substance Blanche*  
=> **capsule extrême**: entre le lobe de l'insula et le claustrum  
=> **capsule externe**: entre claustrum et noyau lenticulaire  
=> **capsule interne**: entre noyau lenticulaire et le diE



## Fibres d'association:

- Faisceau, commissure d'association **INTERhémisphérique** (il y en a 3 mais le prof n'en cite que 2): le corps calleux (la principale), et le trigone.
- Faisceaux d'association de SB **INTRAhémisphérique** (que le prof ne nomme pas)

## B/ organisation du Diencephale

Le diE dérive de la vésicule diencephalique. C'est une surface qui ne dépasse pas la taille d'un angle. On peut le voir en coupe frontale ou latérale.

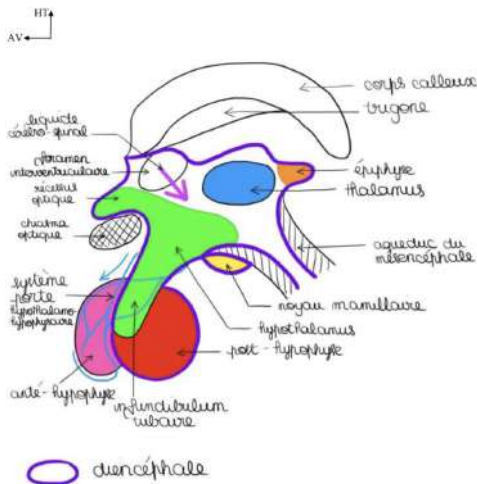
Sur une vue latérale: on voit le corps calleux, le trigone, l'orifice interventriculaire, puis le diE qui s'en suit du mesE. On voit une petite expansion du V3 qui forme le recessus sus optique.

## Noyau **Diencephaliques**:

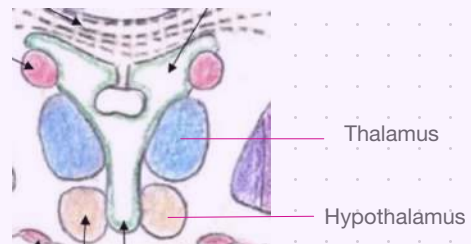
- **Thalamus**: énorme noyau au niveau des parois du V3. Séparé de l'hypothalamus par le sulcus latéral du V3 (il s'agit du sulcus limitans embryologique qui a persisté au niveau du V3). C'est un **noyau relai sur les voies sensitives et extrapyramidales+++** (élément relai fondamental moteur et sensitif)
- **Hypothalamus**: il est en dessous du Thalamus. C'est un centre végétatif supérieur hormonal. Les lésions de l'hypothalamus vont entraîner des conséquences endocriniennes très importantes.
- **Le noyau mamillaire**: contient des noyaux important pour la mémoire.

- **L'hypophyse:** rattaché à l'hypothalamus par l'infundibulum tubaire, il possède 2 parties:  
=> **la post-hypophyse** (ou neurohypophyse). *Fait partie du SNC* car rattaché à l'hypothalamus via la tige de l'hypophyse. Elle sécrète 2 hormones: **l'hormone antidiurétique** et **l'ocytocine**.
- => **l'antéhypophyse** (ou adénohypophyse): glande qui **NE FAIT PAS PARTIE** du SNC et qui sécrète des **stimulines** (vont cibler une glande qui in fine va sécréter l'hormone). Ex: filiculostimuline agit sur le corps jaune (coucou la BDR), qui sécrète la progestérone. Cette antéhypophyse est rattachée à l'hypothalamus par un **SYSTEME PORTE** (c'est à dire par des veines qui vont partir d'un organe pour aller à un autre organe). Celui-ci transporte des substances de l'hypothalamus vers l'antéhypophyse. On parle de système porte hypothalamo-hypophysaire.
- les **noyaux de commande** de l'éveil, du sommeil, de la faim, de la soif, au niveau du plancher du V3
- **Épiphyse:** autre organe glandulaire, considéré comme le centre anatomique du cerveau, sécrète certaines hormones qui baignent dans le LCR comme la Mélatonine.

(La team faites vraiment attention à bien distinguer les noyaux telencéphalique et diencephalique je vous aurez prévenu ;) )



Pour mieux visualiser, ce schémas c'est un zoom du schémas précédent:



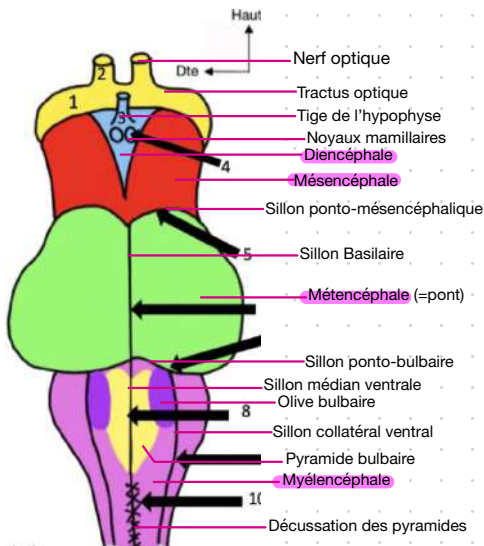


## 5. Le Tronc cérébral:

Avant de détailler: essayez de bien distinguer ce qui est visible dans chaque vue; de bien les différencier.

### Vue Antérieure:

- **Limite sup:** formé par le tractus optique, provenant du chiasma optique lui-même formé par l'union des 2 nerfs optiques. Il n'a rien à voir avec le TC
- **Mésencéphale:** dans la partie supérieure du TC, à l'intérieur du tractus optique. On peut voir les 2 pieds du mésencéphale.
- **Diencéphale:** entre les 2 pieds du mésencéphale: reconnaissable pas la tige de l'hypophyse, les corps mamillaires qui ont une forme de mamelon, et l'espace perforé post en arrière.
- **Métencéphale = pont:** séparé du mesE par le sillon ponto-mésencéphalique. En avant du pont, le sillon basilaire. Il est très dilaté sur les parties latérales, dû à la présence des pédoncules cérébelleux moyens.
- **Myélencéphale= bulbe** (ou moelle allongée): séparé du pont par le **sillon ponto-bulbaire**. Possède un **sillon médian**, des **sillons collatéraux ventraux**, avec en dedans les **pyramides bulbaires** et le relief des **olives bulbaires**. En bas des pyramides, zébrant le sillon médian et antérieur du bulbe, on voit la **décussation des pyramides+++**
- **Limite inf:** seulement théorique, car le TC se prolonge par la moelle spinale.



## Vue latérale:

### **Au niveau du mésE:**

- le tractus optique qui amène au **corps géniculé sup**, lequel se poursuit par le **bras conjonctival** puis le **colliculus sup**. En dessous le corps géniculé inf, son bras conjonctival qui amène au colliculus inf.
- ( les colliculi étaient nommés tubercules quadrijumeau sup et inf)
- le sillon lat du mesE et le sillon ponto-mesencéphalique
- La section des **péduncules cérébelleux sup**.

### **Au niveau du metE:**

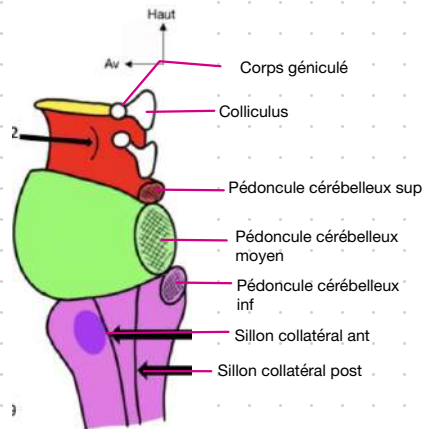
- section des **péduncules cérébelleux moyens**.

### **Au niveau du myéE:**

- la section des **péduncules cérébelleux inf**
- Saillit de l'olive bulbaire
- Sillon collatéral ant et collatéral post
- TC qui se transforme en moelle spinale.

#### **Petit plus:**

les péduncules cérébelleux sont tous simplement l'endroit où le cervelet va s'accrocher au TC



## Vue postérieur

Alors ici la gauche du schémas correspond à votre gauche. On excise le toit du V4 donc on va voir cette forme rhomboïde dont on parlait précédemment et on voit la section des pédoncules (on a retiré le cervelet)

### **Au niveau du mesE:**

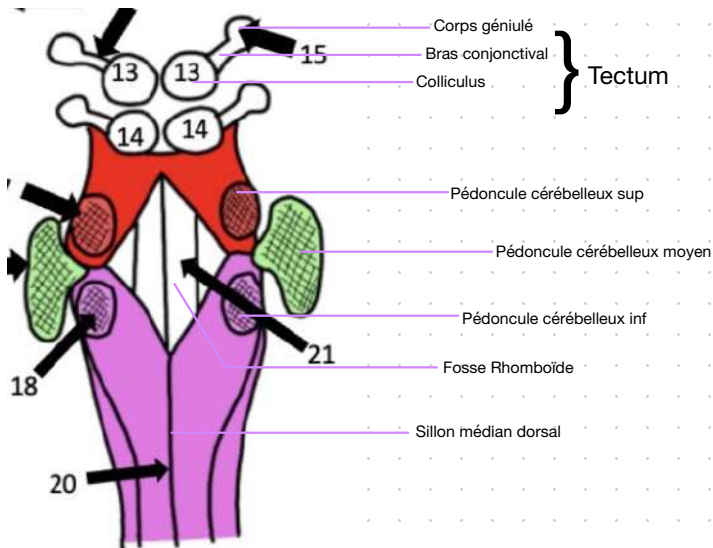
- 4 colliculi: forment le tectum (= toit du mesE)
- Le profilage des corps géniculés et bras conjonctivaux qu'on voit s'échapper en enfilade
- Section des pédoncules cérébelleux sup (relie le mesE au cervelet)

### **Au niveau du metE:**

- section des pédoncules cérébelleux moyens (les plus volumineux) qui relient le cervelet au pont.

### **Au niveau du myéE:**

- sillon médian post du bulbe et sillons collatéraux dorsaux du bulbe.
- Section des pédoncules inf qui relie le cervelet à la moelle allongée



Le V4 (ou fosse rhomboïde) s'étend sur le metE et le myelE. Le TC contient donc des noyaux (qu'on ne citera pas) et au niveau du plancher du V4 il y a **6 colonnes de noyaux ++.**

### Plancher du V4 +++++++

De forme losangique.

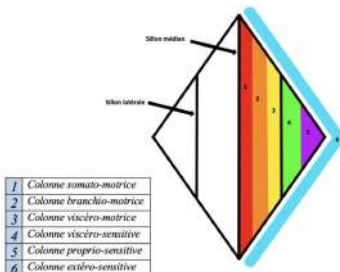
Il contient un sillon médian et 2 sillons latéraux (vestiges du sulcus limitans).

De part et d'autre du sillon médian, on trouve 6 colonnes de noyau de chaque coté ( **!/ attention on se souvient du début avec le papillon de la moelle épinière, on confond surtout pas ici pas 5 colonnes mais 6!!!!!!**)

De dedans en dehors on a:

- **1e colonne somato-motrice**: juxte le sillon médian, contient les noyaux moteurs des nerfs crâniens somitiques.
- **2e colonne Branchio-motrice**: colonne motrice pour les nerfs branchiaux.
- **3e colonne viscéro-motrice**: essentiellement parasymphatique pour les nerfs crâniens, en particulier le X (on reviendra sur les nerfs plus tard)
- **4e colonne viscéro-sensitive**: en dehors du sillon lat, colonne sensitive viscérale pour les nerfs crâniens.
- **5e colonne proprio-sensitive**: pour la sensibilité proprioceptive des nerfs crâniens.
- **6e colonne extéro-sensitive**: essentiellement pour le nerf V, pour la sensibilité de la face et de la langue.

Initialement, sur la moelle spinale il n'y a que 5 colonnes de chaque coté, ici il y en a une supplémentaire, due à l'apparition des noyaux branchio-moteurs pour les nerfs crâniens branchiaux.



Pour retenir on essaie de voir logique! Par exemple, on voit que la 6e colonne « extero » sensitive est à « l'extérieur » du plancher.

## 6. Le cervelet

D'un point de vue structurel:

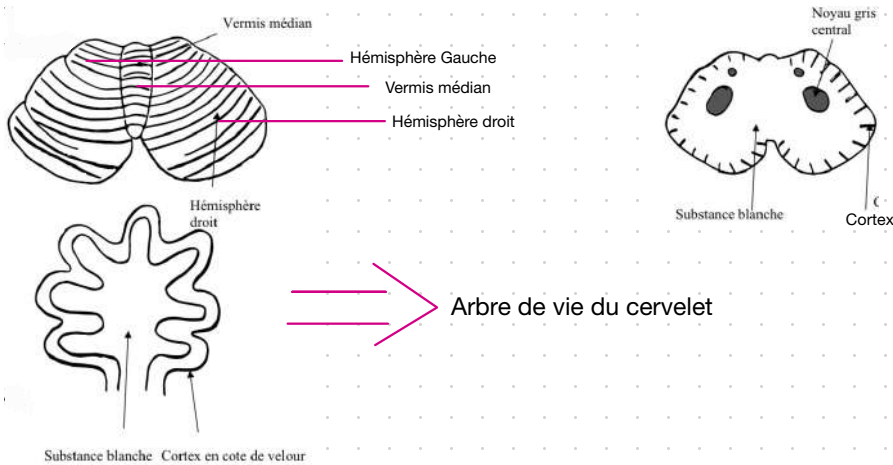
Le cervelet est en arrière du TC, auquel il est relié par 3 péduncules de chaque cotés. Il est formé de 2 hémisphères:

Un droit et un gauche et présente une grande fissure latérale.

En vue sup il a la forme d'un **As de pique tronqué**. Séparant les 2 hémisphères, se trouve le sillon médian qui forme le **Vermis Médian**. La structure du cortex cérébelleux est une structure côtelée, comme les côtes de velours.

En vue horizontale: on voit qu'il est constitué de **lames**, **lamelles** et **noyaux**. Le fin cortex en côte de velours présente une structure en lames, qui est pénétrée par des lamelles de SB. On parle d' « arbre de vie du cervelet »

Coupe selon son grand axe: on voit des noyaux centraux noyés dans la SB.

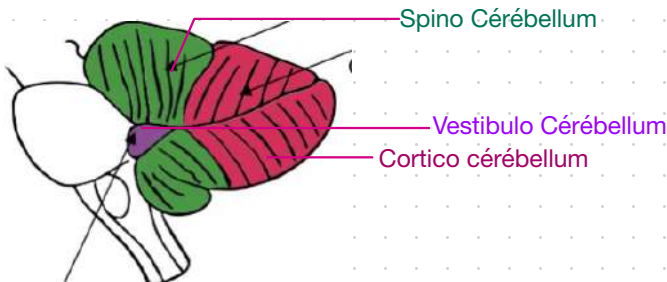


## D'un point de vue fonctionnel:+++

Le cervelet est composé de 3 parties:

- **Vestibulo cérébellum**: partie très petite chargée de l'**EQUILIBRATION**
- **Spino-cérébellum**: 1/4 ou 1/3 ant du cervelet chargé du **TONUS/TENSION MUSCULAIRE** qui permet aux muscles de lutter contre la force de pesanteur.
- **Cortico-cérébellum**: 2/3 post du cervelet, chargé de la **COORDINATION** des mouvements

Le cervelet est une tour de contrôle **INVOLONTAIRE** de l'organisme.



Mise en situation: « je décide de ramasser une craie. Sans m'en rendre compte, je fait toute une quantité d'actes de contrôle qui vont coordonner mes différents muscles, régler leur tension, et permettre de me pencher en avant sans tomber »

Le cervelet agit:

- **vestibulo-cérébellum**: empêche la chute
- **Spino-cérébellum**: règle la tension des muscles sans que je m'en rende compte pour tenir cette craie.
- **Cortico-cérébellum**: permet d'écrire et de parler en même temps.

### Troubles du cervelet:

- du **vestibulo-cérébellum**: la personne marche en écartant son polygone de sustentation (sans ça, elle ne tiendrait pas debout)
- Du **spino-cérébellum**: hypertonie/ hypotonie.
- Du **cortico-cérébellum**: peuvent s'explorer par des épreuves sémiologiques simples, comme celle entre la main et le nez, qui est accentuée par la fermeture des yeux; l'épreuve des moulins, des marionnettes (de quand on est petit), permettent de tester les troubles neurologiques. Si tout ces mouvements sont possibles, il n'y a pas de troubles.

## 7. Anatomie générale de la moelle spinal:

La moelle spinale est un cordon qui commence au foramen occipital et se termine au niveau de L2 (en général) et se prolonge jusqu'en S2 par un étirement le « filum terminale ».

Longueur = 32cm

Largeur = 1cm

(On ne la représente jamais comme elle est réellement, c'est à dire comme un simple trait de craie. On la représente en hypertrophiant la largeur par rapport à la longueur.

Pourquoi?

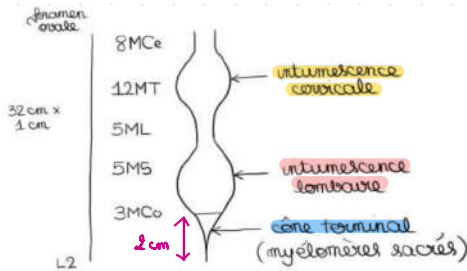
Parcequ'elle présente des épaissements:

- **1er au niveau du rachis cervical**: **intumescence/renflement cervical** qui correspond à l'émergence des racines du plexus Brachial (myélomères C5,C6,C7,C8 et T1)
- **2e au niveau du rachis Thoracique bas**: **intumescence/renflement lombaire**, qui correspond à l'émergence des racines du plexus lombaire et sacré. Il participe à **l'innervation des membres inf.**
- **En dessous du renflement lombaire**: **cône terminal**. Ne fait pas plus de 2cm de hauteur et correspond aux myélomères sacrés.

Il existe aussi des **myélomères coccygiens de très faible importance**. La moëlle est organisée en étages horizontaux superposés qu'on appelle des **myélomères**. Chaque myélomère va avoir des racines: **1 antérieure et 1 postérieure** à droite et à gauche, qui vont donner le nerf spinal.

Il y a:

- **8 myélorèmes cervicaux** (donnant 8 racines cervicales)
- **12 myélorèmes thoraciques** (donnant 12 racines thoraciques)
- **5 myélorèmes lombaires** (donnant 5 racines lombaires)
- **5 myélorèmes sacrés** (donnant 5 racines sacrées)
- **2/3 myélorèmes coccygiens** qui n'ont pas d'importance fonctionnelle et qui donnent 2/3 racines coccygiennes (quand elles existent car c'est loin d'être constant)



MCo=Myélorèmes Cervicaux, MT=Myélorèmes Thoraciques, ML=Myélorèmes Lombaires, MS=Myélorèmes Sacrés, MCo=Myélorèmes Coccygiens

*Particularité dans le comptage des racines +++ :*

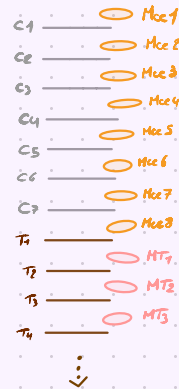Il y a 7 vertèbres cervicales mais 8 myélorèmes cervicaux donc on a un décalage:

-> 1e racine cerv' passe entre l'occiput et la 1e vertèbre cerv' (l'atlas) Si bien que la 8e racine cerv' passe entre C7 et T1

-> 1e racine thoracique passe entre T1 et T2

-> 1e racine lombaire passe entre L5 et S1

**=> au dessus de C7 les racines cervicales passent au dessus de T1, mais à partir de C7 les racines passent en dessous!**





Horizontale/ transversale de la moelle:

- des sillons: **sillon dorsal ou post** (très profond), **sillon ventral ou ant** (très profond) et les sillons collatéraux dorsaux et ventraux
- L'axe gris de la moelle: A la forme d'un H ou d'un papillon, qui réuni par la commissure grise et qui présente des cornes ant, post et une partie intermédiaire.

On rappelle qu'il y a 5 colonnes de noyaux dans l'axe gris ( $\neq$  des 6 colonnes du plancher du V4):

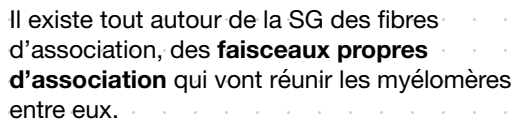
- **Extéroceptive**: au niveau de l'apex de la corne post
- **Proprioceptive**: au niveau de l'isthme de la corne post ou dorsal
- **Somato-motrice**: au niveau de la corne ant (où se trouve le motoneurone alpha)
- **Partie végétative**: au niveau de la substance intermédiaire, qui a des particularités selon la hauteur de la moelle:

-> Entre les myéломères C8 et L2: **colonne intermedio-latérale orthosympathique (IML)**, qui soulève une corne sup qui est la corne intermédiaire

-> Sur toute la hauteur de la moelle: se trouve une autre colonne: **intermedio-médiale (IMM)** qui **SEMBLE être une colonne sensitive**

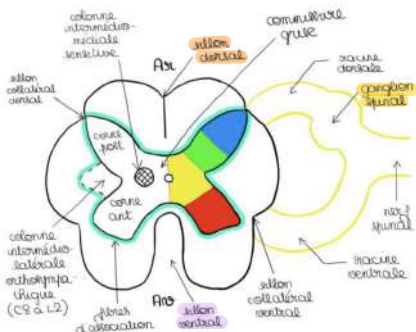
-> Au niveau des myélomères S2,S3, S4: colonne **intermedio-Ventrale** (IMV), **parasympathique++** qui soulève un renflement au niveau de la base de la corne ant.

- **des cordons de substance blanche (SB):** post, latéraux, ant. Dans ces cordons il y a des voies ascendantes et descendantes.



Issus des fissures collatérales dorsales et ventrales se trouvent plusieurs radicules qui forment les **racines ant et post** qui s'unissent pour former un **nerf spinal**.

Sur la racine post se trouve un renflement sensitif qui est le renflement du **ganglion spinal**.

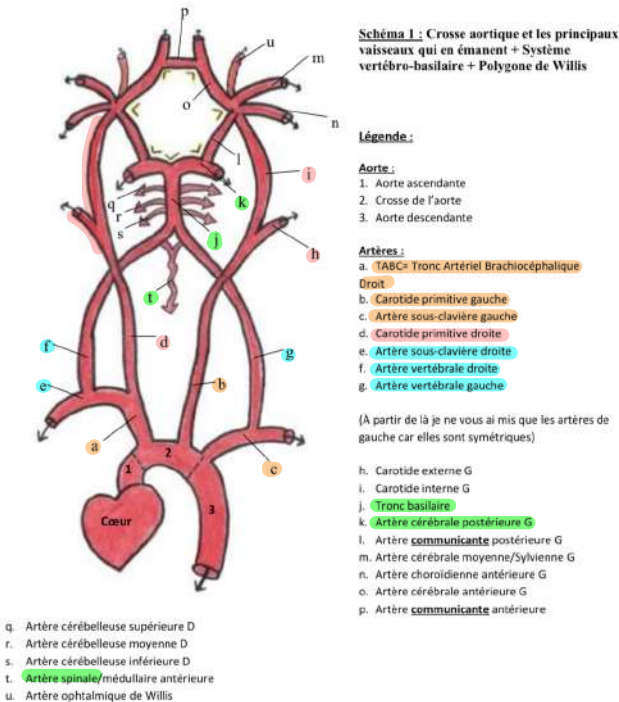


Et nous allons finir cette interminable première partie par... (roulement de tambour 🥁):

## 8. La vascularisation du Système Nerveux Central: +++

On notera qu'il n'y a pas de circulation lymphatique au niveau du SNC

## A/ Vascularisation de l'encéphale



Issu de la crosse de l'aorte,  
naissent 3 artères:

- **TABC droit** qui se divise en artère sous-clavière droite et artère carotide primitive droite
- **L'artère carotide primitive gauche**
- **Artère sous clavière gauche.**

Ce schémas, hésitez pas à le redessiner plusieurs fois, d'abord avec le modèle, puis en essayant de tête en regardant si besoin, jusqu'à le connaître sans modèle du tout.

-> **artère carotide primitives**: se divisent en **carotide externe** et **interne**. Seules les carotides internes pénètrent à l'intérieur du cerveau.

-> **artères sous-clavières**: donnent les **collatérales** dont les **artères vertébrales**.

-> **les artères vertébrales**: pénètrent dans les trous transversaires à partir de C6, ont un trajet ascendant, et entrent dans le foramen magnum pour atteindre l'étage post de la base du crâne (coucou tête et cou). Elles vont s'unir pour former d'abord l'**a.spinale ant**, puis le **tronc basilaire**, en avant du TC, qui se divise en **artère cérébrale post droite et gauche**.

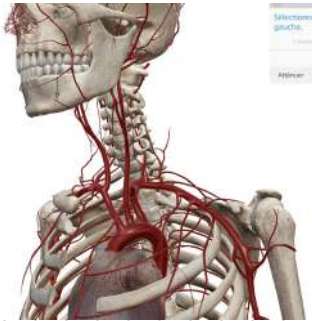
A partir de là, on peut décrire 2 systèmes:

-> le système **vertébro-basilaire**

-> le **cercle artériel de la base du cerveau** ou polygone de Willis

=> ces deux systèmes ainsi que la droite et la gauche des systèmes **s'anastomosent** entre eux.

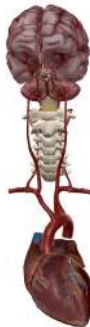## Système vertébro-basilaire



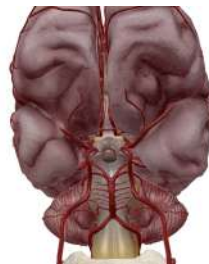Vascularise principalement le TC, le cervelet et en partie de cerveau.

Il est constitué de:

- **2 A. Vertébrales**
- **Le Tronc Basilaire**; issu de la réunion des 2 A. Vertébrales qui lui même donne:
  - > les 3 A. Cérébelleuse sup, moy, inf (qui vascularisent le TC)
  - > les 2 A. Cérébrales post



## Polygone de Willis

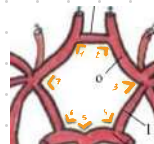


Alimenté par la terminaison des carotides int (qui forme le système carotidien) qui ont un trajet ascendant dans la base du crâne puis se divisent en 4 branches terminales:

- A. Cérébrale-moyenne
- A. Cérébrales ant
- A. Communicantes post (qui rejoint la cérébrale post)
- A. Choroïdiennes ant.

Il a 7 côtés:

- 2 A. Cérébrales post
- 2 A. Communicantes post
- 2 A. Cérébrale ant
- 1 A. Communicante ant



Il a 7 angles

Il comprend 10 Artères:

- Celles formant les 7 côtés
- Le tronc basilaire
- La terminaison de 2 A. Carotides int

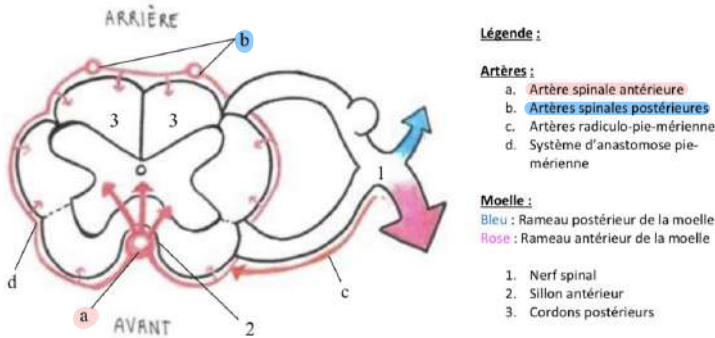
## B/ Vascularisation de la moelle spinale (toujours dans le SNC)

-> L' **Artère médullaire (=spinale) antérieure**:

- au niveau du **sillon ant**
- Vascularise le **territoire centrale** de la moelle

-> Les **2 Artères médullaires postérieures**:

- En regard des **cordons post**
- Elles sont **grêles et interrompues**
- Vascularisent le **territoire périphérique**



**FIN** (de la première partie aïe)

L'instant que j'ai le plus attendu de ma P1 (après passer en 2e année biensure)... Les dédis!  
(J'en ai beaucoup à faire alors on répartira sur toutes les fiches)

- BIG dédié à ma famille c'est les meilleurs je vous aime
- Dédi à mes deux marraine de P1 lila et isoline qui ont été d'un soutien sans faille (et mes parrains officiels Tom Dylan et Bryan je vous love fort aussi 🤗)
- Dédi à mes copains de P1 Elly, Nahélé et toute la team discord
- Dédi à mes amis du lycée qui sont restés à mes côtés (Naomi en particulier)
- Dédi à mes incroyables co-tut anaLCR et Yallux j'aurai pas pu mieux tomber
- Évidemment énorme dédicace à toute la team du tutorat vous êtes tous géniaux tous autant que vous êtes je suis si contente de vous avoir rencontré et de faire partie de cette merveilleuse famille cette année 🤗
- Et enfin spéciale dédi à Carla Cazenave une des personnes les plus courageuse que je connaisse je t'aime ❤️