

MEMBRE INFÉRIEUR



Cours vidéo du Pr. Bronsard - Fiche de Ana'LCR - 22 pages

Introduction

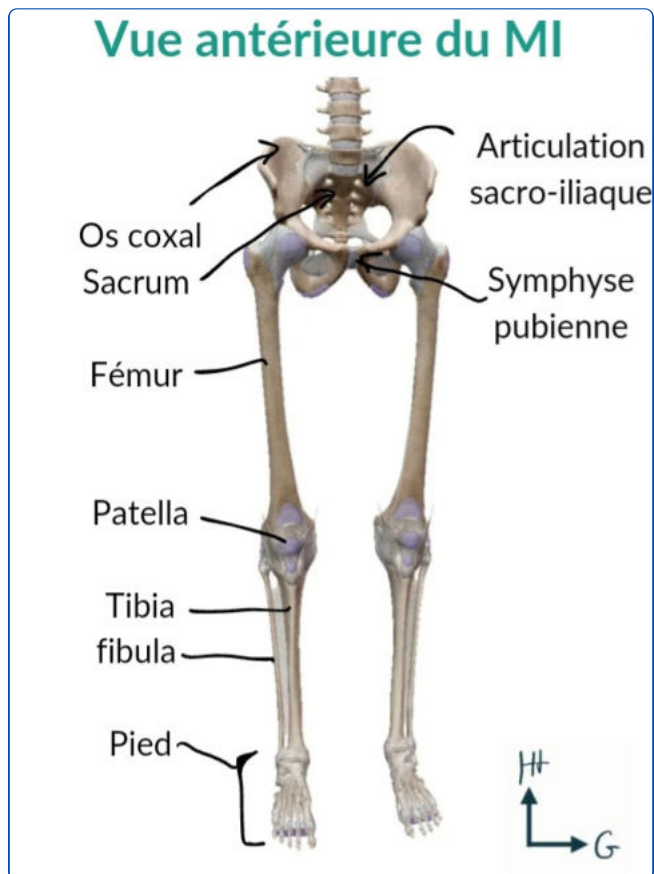
Parties	Sous-parties
I. Squelette du MI	A. Squelette de l'os coxal B. Squelette de la cuisse C. Squelette de la jambe D. Squelette du pied
II. Articulations du MI	A. Articulation coxo-fémorale B. Articulation du genou C. Articulation de la cheville
III. Anatomie de profondeur et de surface du MI	A. Muscles B. Vascularisation C. Innervation et système lymphatique
Annexe	Les 6 types d'articulations

- Avant toute chose, attention +++ à la distinction : **ligament** relie os-os ; **tendon** relie muscle-os.
- Le membre inférieur est aussi appelé membre **pelvien** car il est relié au tronc par la **ceinture pelvienne**.
- Le bassin est formé par les **2 os coxaux** et le **sacrum**, il est divisé en 2 régions : **abdominaux-pelvienne** et la **cavité pelvienne** (+ profonde).

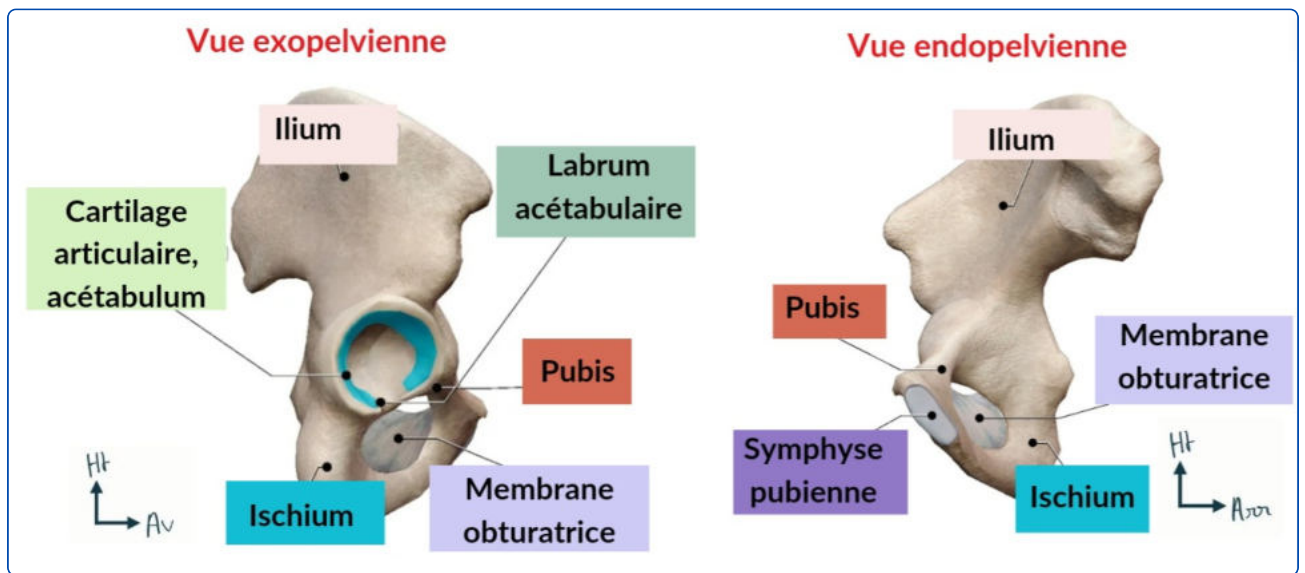
- Le squelette **appendiculaire** pelvien est composé : des **os coxaux**, du **fémur**, de la **fibula** et du **tibia**.
- Les articulations que nous étudieront sont :

- 1) L'articulation **coxo-fémorale** = la hanche ;
- 2) L'articulation **fémoro-patellaire** et **fémoro-tibiale** = le genou ;
- 3) L'articulation **tibio-talienne** et **tibio-fibulaire inférieure** = la cheville ;

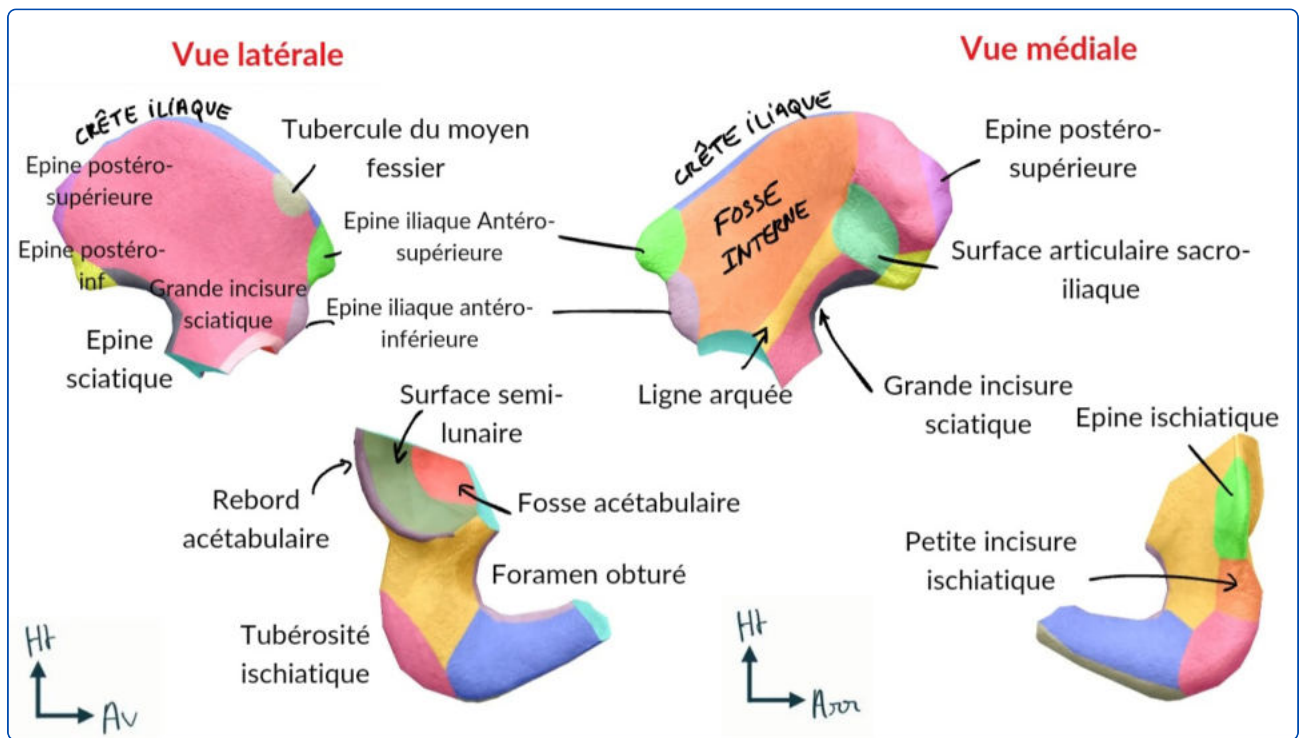
I. Squelette du membre inférieur



A. Squelette de l'os coxal

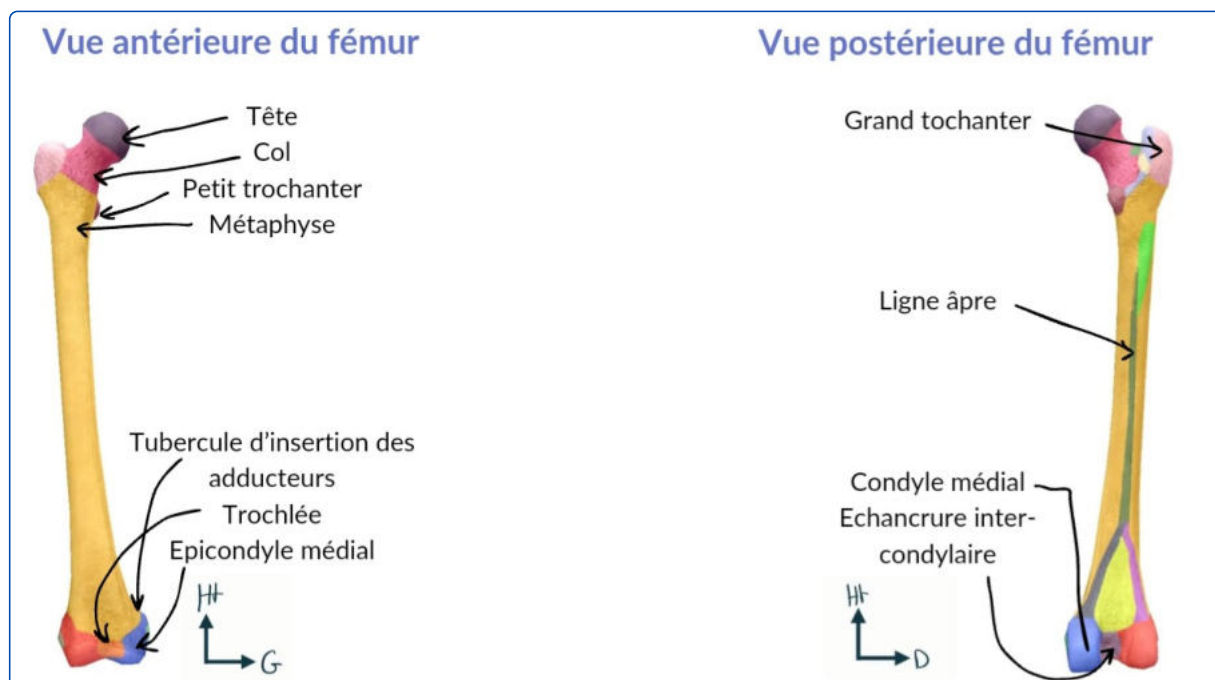


- On décrit les **2 articulations sacro-iliaques**, et l'articulation entre les 2 os coxaux : la **symphyse pubienne**.
- **Point vigilance +++** : on observe pas les mêmes éléments en vue *latérale* = *exopelvienne* et en vue *médiale* = *endopelvienne*. On peut très bien vous piéger sur un élément qui appartient bien à l'os coxal mais en vous donnant la mauvaise vue.
- Description de la *vue latérale* de l'os coxal :
 - La **crête iliaque**,
 - En avant* :
 - L'épine iliaque antérosupérieure = EIAS ;
 - L'épine iliaque antéroinférieure = EIAI ;
 - L'échancrure interépineuse antérieure ;
 - La branche **ilio-pubienne**.
 - En arrière*
 - L'épine iliaque postéro-supérieure = EIPS ;
 - L'épine iliaque postéro-inférieure = EIPI ;
 - L'échancrure interépineuse postérieure ;
 - La **grande** échancrure **sciatique** ;
 - L'épine sciatique ;
 - La **petite** échancrure **sciatique** ;
 - L'ischion et sa tubérosité **ischiatique** ;
 - La branche **ischio-pubienne**.
- **Point vigilance +++** : sciatique = ischiatique, cela réfère au même os (à savoir l'ischium).
- **Mémo** : Prenez le mot "PUBLICITE" = PUBis + iLIum + sCIatique. On fait une pub pour mettre un produit en avant, donc pubis en avant, ilium et ischium en arrière. GPS => Grande et Petite échancrures Sciatiques.



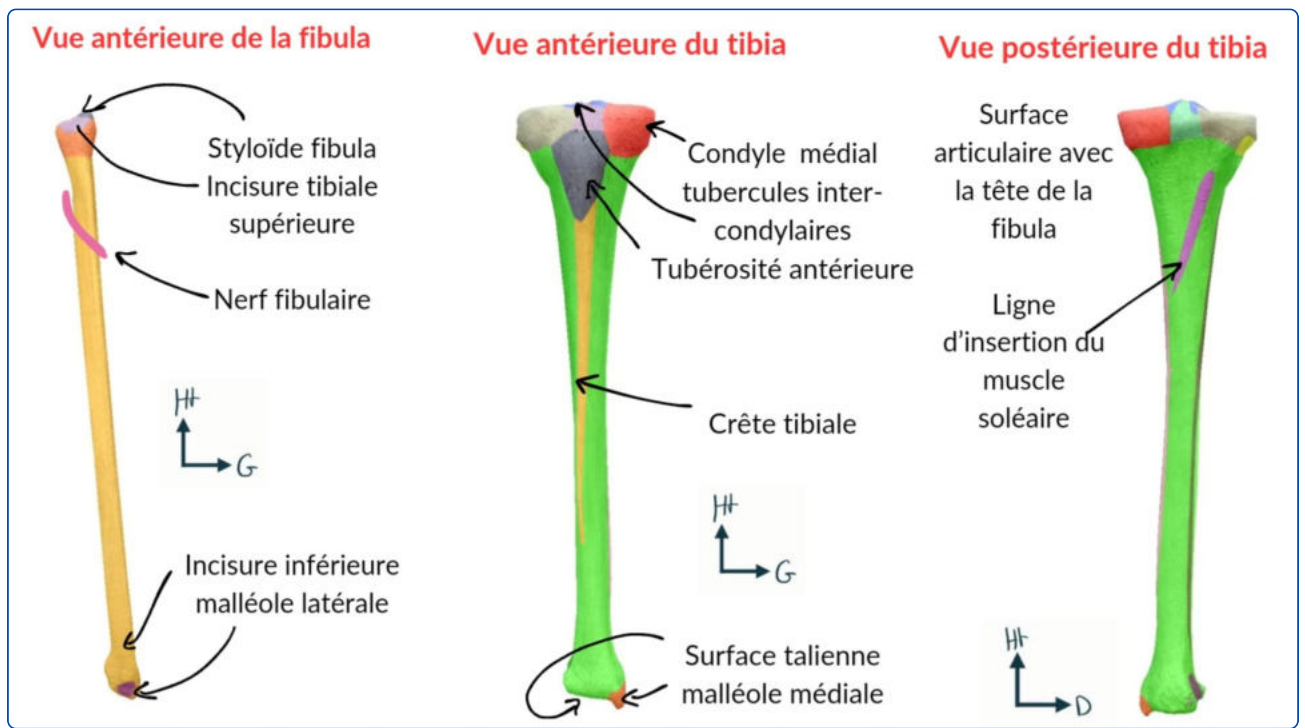
- On distingue 3 régions sur cette vue **exopelvienne = latérale** :
 - ➔ La fosse iliaque externe avec **2 lignes glutéales** antérieure et postérieure qui séparent les 3 zones d'insertions des muscles fessiers = **glutéaux** : petit, moyen et grand ;
 - ➔ La surface articulaire de l'acétabulum avec 2 régions : la **fosse acétabulaire** et la **surface semi-lunaire** recouverte de **cartilage**. Au centre de cette SA, on voit la fusion entre les 3 os embryonnaires qui constituent l'os coxal : l'ilion, l'ischion et le pubis.
 - ➔ Le **foramen obturé** par la membrane obturatrice.
- Description de la *vue médiale* = *endopelvienne* os coxal :
On décrit :
 - La **crête iliaque** ;
 - EIPS, échancrure interépineuse, EIPI ;
 - La **ligne innominée +++** qui rejoint le pubis *en avant* et délimite :
 - La **fosse iliaque interne** *au-dessus* de la **ligne innominée** (cavité abdomino-pelvienne) ;
 - Le **petit bassin**, la **cavité pelvienne** *au-dessous* de la **ligne innominée** : **foramen obturé**, **symphyse pubienne**...
- En regardant le bassin *depuis le haut*/vue supérieure, on décrit :
 - Le **pubis** ;
 - La **ligne innominée : attention +++**, visible seulement sur vue *endopelvienne* ou *supérieure* ;
 - L'**aileron sacré** ;
 - Le **promontoire** = bord *antérieur* du plateau vertébral sacré S1.

B. Le squelette du fémur

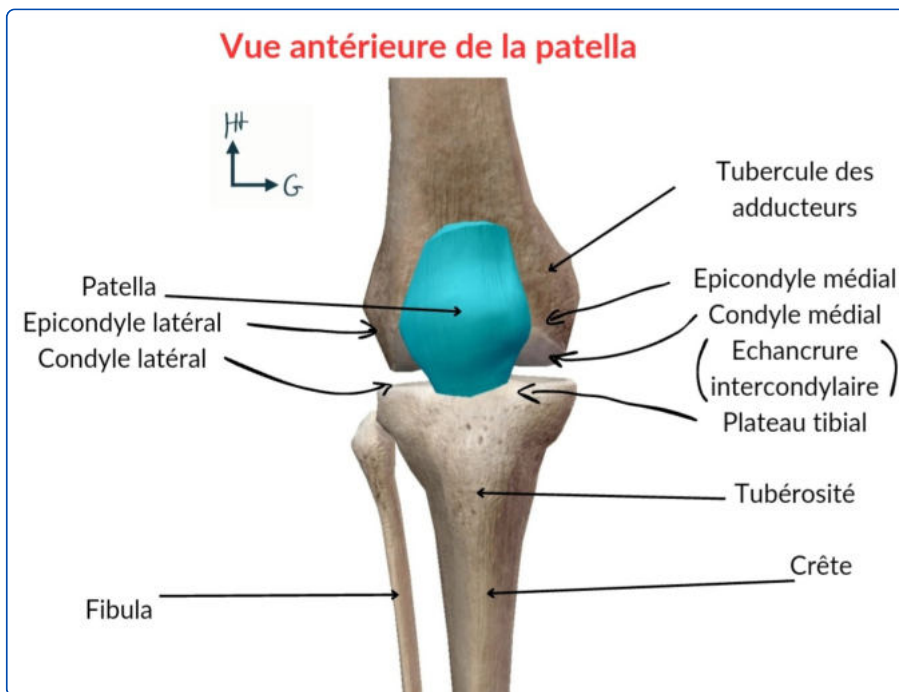


- Le fémur est l'**unique os de la cuisse**. C'est le **plus long os** du corps humain.
- L'épiphyse *proximale* présente une surface articulaire qui forme les 2/3 d'une sphère. +++
- Le col est une zone de rétrécissement et surtout une zone de faiblesse +++
 - **40%** les fractures concernent le col **anatomique** (fractures cervicales vraies). Le col répond à la définition anatomique.
 - **60%** les fractures concernent la région **inter-trochantérique** +++.
- Kezako "inter-trochantérique" ? => sous le col, on retrouve 2 tubérosités : la **grande** tubérosité = grand **trochanter** et la petite **tubérosité** = petit **trochanter**. Entre les 2 trochanters, c'est là qu'on cette fameuse région inter-trochantérique.
- Sur une *vue postérieure*, on voit l'insertion du **ligament fémoral** (zone non cartilagineuse, qui **irrigue** l'épiphyse du fémur, puis le col du fémur, le petit trochanter est bien visible (car il est *postérieur* !!!).
- On voit la face supérieure et latérale du grand trochanter, ainsi que la **ligne inter-trochantérique** qui est bien + visible en *postérieur*. On voit en *postérieur* de la diaphyse la zone d'insertion des **muscles de la cuisse** : la **ligne âpre**.
- **L'Epiphyse distale** : on retrouve **2 condyles fémoraux** (*médial et latéral*) qui se réunissent en avant pour s'articuler avec la **patella = rotule**.
- En arrière, on voit les reliefs des **condyles** fémoraux et une **échancrure** entre les 2 SA : **l'échancrure intercondyloire** qui donne lieu à l'insertion des **ligaments croisés**.
On voit également la bifurcation de la **ligne âpre** en *médial* et en *latéral*. On retrouve comme pour l'humérus des **épicondyles** *latéral* et *médial*.
- Le **tubercule des adducteurs** +++ est **caractéristique** : il est le lieu de passage du **pédicule fémoral** (initialement à la partie *antérieure* du fémur, il devient à cet endroit *postérieur* au genou devenant ainsi : le **pédicule poplité**).

C. Le squelette de la jambe

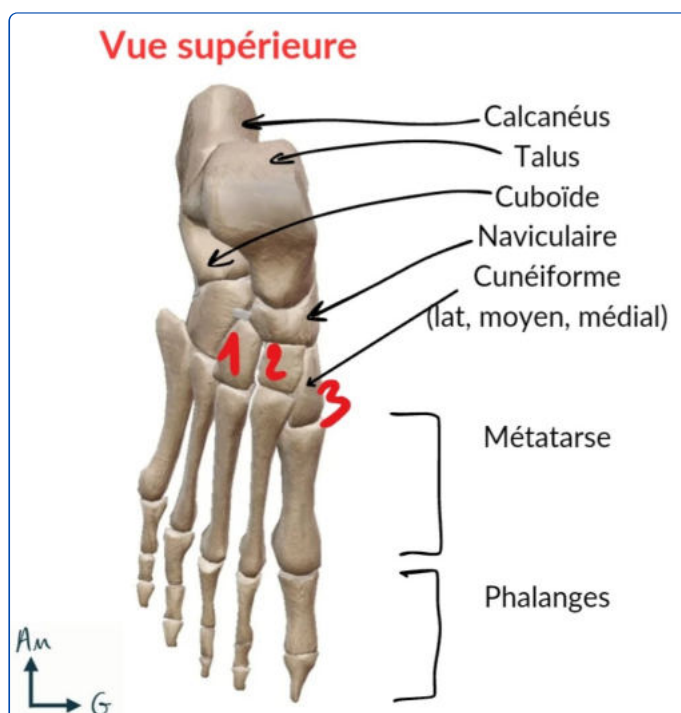


- Le squelette jambier est composé de 2 os : le **tibia**, massif, dans l'axe de la jambe, et la **fibula**. La fibula n'a pas d'intérêt fondamental d'après le prof (bichette) même si on l'utilise pour les greffes osseuses.
- Le **condyle** tibial *latéral* est convexe. En dessous du condyle *latéral* s'insère la **tête de la fibula** par une **articulation** tibio-fibulaire supérieure.
 - La tubérosité tibiale antérieure (**TTA**) est le lieu d'insertion du ligament rotulien ;
 - Le **condyle médial** est concave et s'articule avec le **condyle fémoral médial** ;
 - Entre les condyles tibiaux, on retrouve les **tubercules intercondylaires** *médial* et *latéral* (on les voit en *vue supérieure*).
- *Face postérieure* : on retrouve uniquement la **SA tibio-fibulaire supérieure** et une ligne d'insertion pour le **muscle soléaire**.
- L'extrémité inférieure du tibia donne lieu à l'**articulation** tibio-fibulaire inférieure, qui participe à l'articulation de la **cheville**. On retrouve le **pilon tibial**, la **malléole latérale** et la **malléole médiale**.

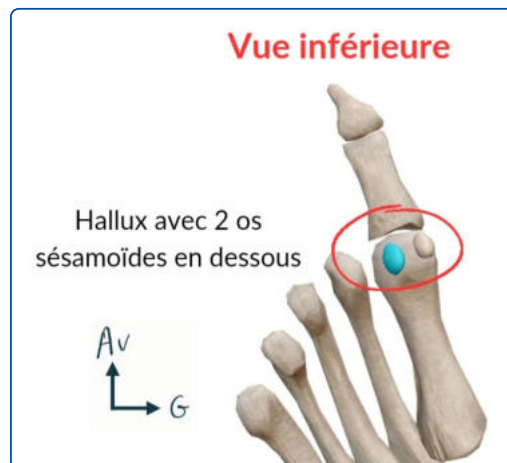


- La **patella = rotule** est un os sésamoïde constant, situé entre le **fémur** en *arrière* et le **muscle quadricipital** *au-dessus*.
- L'appareil extenseur du genou → Les 4 chefs du **quadriceps** se réunissent en un **tendon** quadricipital sur le bord supérieur de la **rotule**, qui va se prolonger en **ligament rotulien** qui va s'insérer sur la tubérosité tibiale antérieure (**TTA**) +++ . Sur les côtés, on trouve des **ailerons rotuliens** (stabilité +++).
- Le genou est **palpable** et **sous-cutané** : la patella, le fémur et le tibia sont palpables.

D. Le squelette du pied



- Le **Tarse** :
 - Le tarse *postérieur* est composé du **talus** et du **calcaneus** (talon). Il reçoit l'axe jambier par l'intermédiaire du tibia.
 - Le tarse *antérieur* est composé de 5 os : l'os **naviculaire**, l'os **cuboïde**, ainsi que 3 os **cunéiformes** (latéral, intermédiaire, médial).
- **Mémo** : **CacTus** et le **Cube NAVigue** sur les cunéiformes / T'as NAVigué entre 3 cuni avec Cuboïde et Calcan.

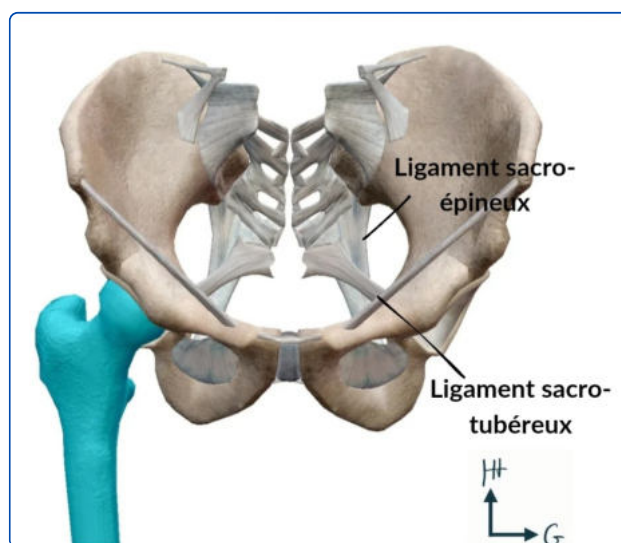


- Le **métatarse** : au nombre de 5, qui se prolonge par les phalanges (orteils). Le premier (le gros) s'appelle **l'hallux** (*dédi à Yallux obligée*).

II. Articulations du membre inférieur

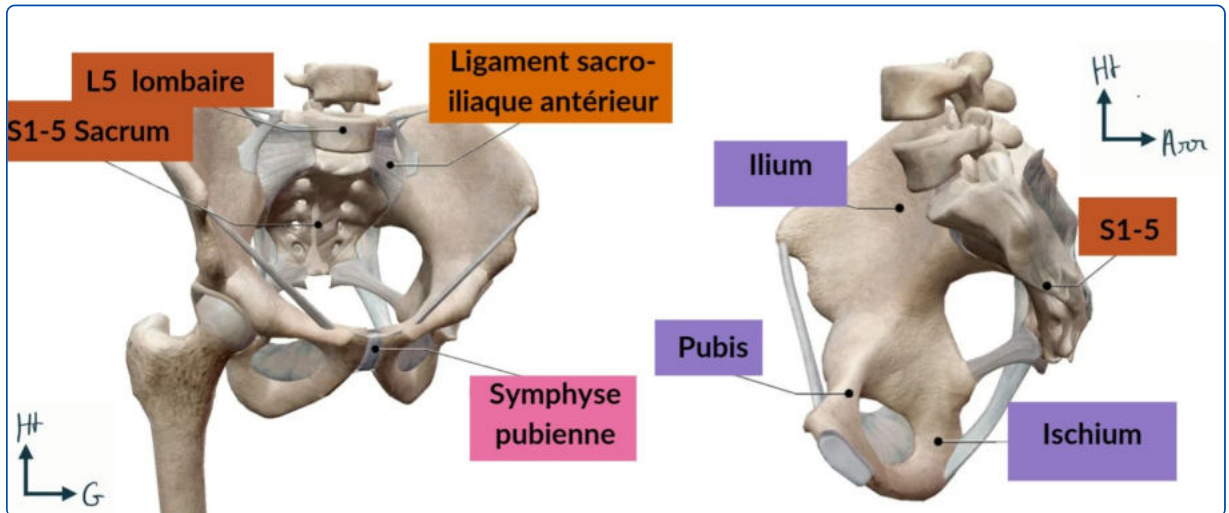
=> Même rappel sur les articulations synoviales que pour le membre supérieur donc c'est important +++

A. L'articulation coxo-fémorale

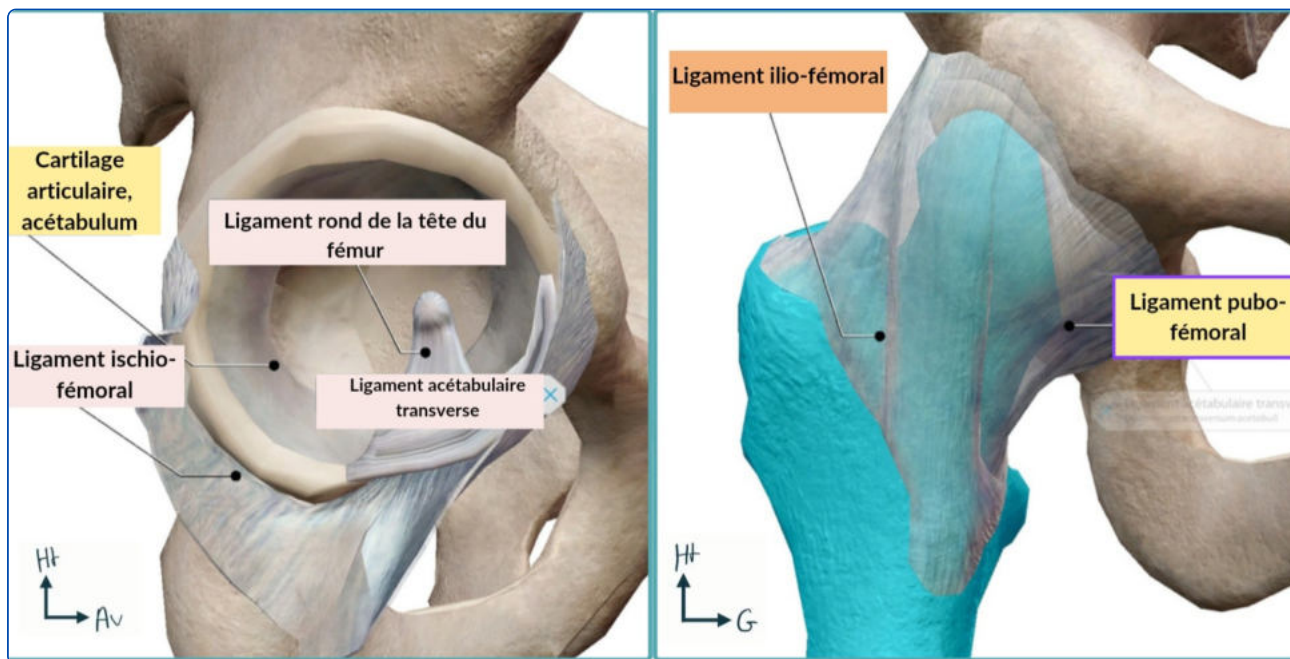


- On voit la face *exopelvienne* de l'os coxal avec les **ligaments** qui relient l'os coxal au **sacrum** :
 - **Sacro-tubéreux** : en *arrière* et en *bas*,
 - **Sacro-épineux** : en *avant*.

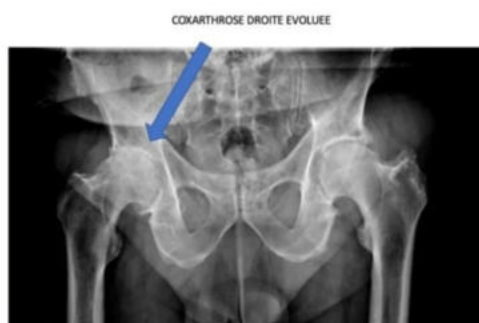- **Mémo** : Les tubercules poussent dans le sol (en bas), et les épines pointent vers l'avant pour protéger la plante.



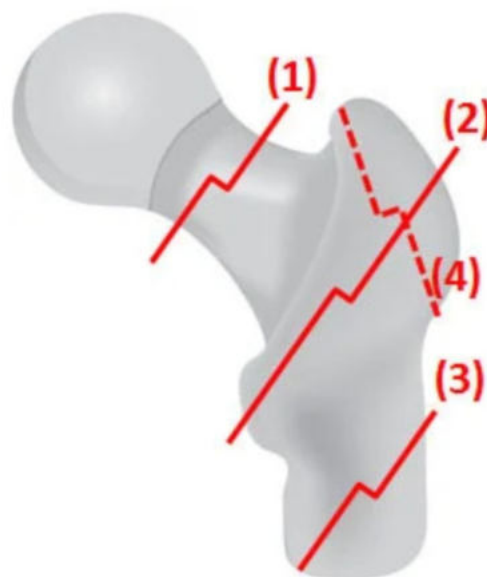
- L'articulation **sacro-iliaque** est plane et peu mobile (heureusement sinon ça donne des douleurs conséquentes). Elle est maintenue par les **ligaments sacro-iliaques antérieurs**.
- La **symphyse pubienne** est une articulation **fibro-cartilagineuse**, très peu mobile.
- La **membrane obturatrice** laisse passer le **pédicule obturateur** (vu après).
- L'articulation **coxo-fémorale** est **sphéroïde (3 ddl)** avec une grande congruence (rappel : la tête fémorale = $\frac{2}{3}$ de sphère +++ ; mémo pour retenir => qui complète le $\frac{1}{3}$ de sphère de la tête humérale).
- Elle est + congruente et stable que l'épaule, et on y trouve également un **labrum** qui augmente davantage la congruence entre la tête fémorale et la cavité cotyloïdienne.
- La **luxation de la hanche** est très rare car les **masses musculaires** et **gros ligaments** présents stabilisent l'articulation.
- La capsule qui renferme l'articulation va jusqu'à la base du **col** fémoral => toutes les fractures du col fémoral seront **intra-capsulaires**, alors que les fractures per-trochantériennes sont **extra-capsulaires**.
- Des **ligaments** renforcent la capsule qui est un **élément solide** : les ligaments **coxo-fémoraux**, **ilio-fémoraux**, **ischio-fémoraux**.



- La cavité cotyloïde est composée de deux éléments :
 - 1 - Une surface articulaire **semi-lunaire** en *périphérie*,
 - 2 - Une cavité **acétabulaire non cartilagineuse** au centre.



Coxarthrose

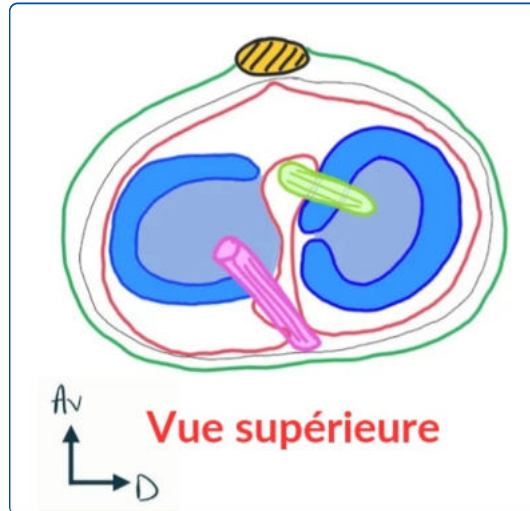


- 1 = cervicale vraie = col => intra-capsulaire
 2 = per trochantérienne => extra-capsulaire
 3 = Sous-trochantérienne

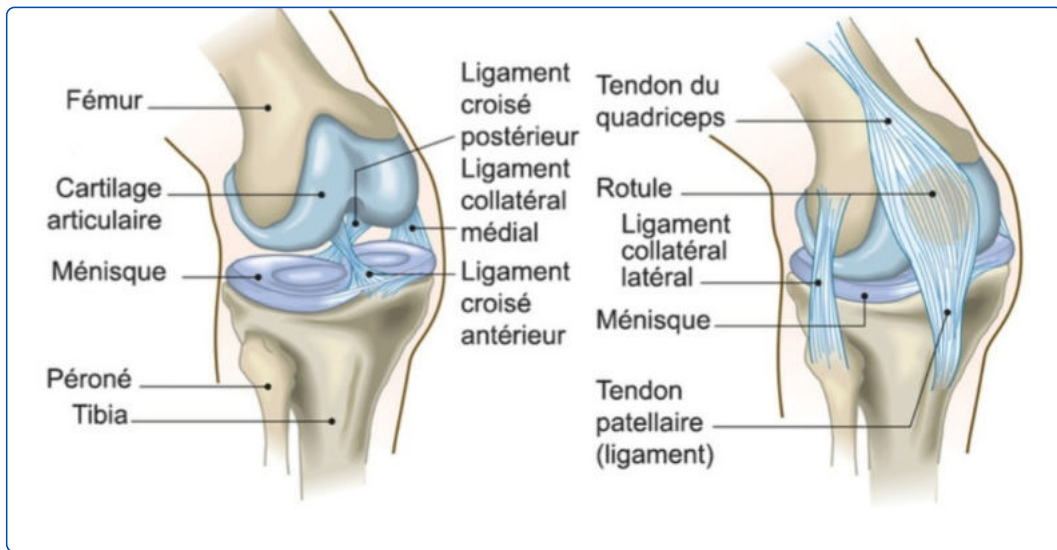
- Le **ligament de la tête fémorale** contient une grande partie des pédicules qui **vascularisent** la tête fémorale. En cas de **luxation** (rare), on aura un risque de **nécrose** de la tête fémorale.
- L'**arthrose** : très courante car le poids s'applique sur l'articulation, le cartilage s'use comme des plaquettes de frein. On parle de **coxarthrose**.
- Les **fractures** du col fémoral : **vraies intra-capsulaires** ou **per-trochantériennes extra-capsulaire**. Elles sont très courantes. Il peut aussi y avoir des fractures de la **diaphyse** qui provoque une **impotence fonctionnelle totale**.

B. L'articulation du genou

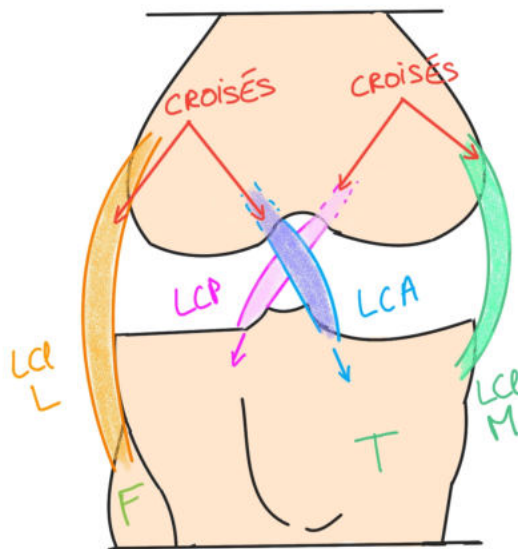
- Il y a 3 articulations : **fémoro-tibiale latérale**, **fémoro-tibiale médiale** et **fémoro-patellaire**. Les condyles tibiaux sont relativement plats, seulement légèrement incurvés :
 - Le condyle *médial* est **concave** ;
 - Le condyle *latéral* est **convexe**.
- Mémo de Kinémilien** : Le tibia met ses exs de côté (donc le latéral est convexe).



- Le fémur est beaucoup plus arrondi : il y a donc une **incongruence** entre le fémur et les plateaux tibiaux. Pareil qu'avec le **labrum**, le corps a prévu un **morceau de cartilage** qui va permettre d'augmenter la congruence entre les 2 os en se plaçant entre les 2. Ici, ce sont les **ménisques** qui vont remédier au fait que les plateaux tibiaux soient trop plats.
 - Les ménisques sont des **fibro-cartilages d'interface** en forme de **demi-lune**. Ils s'insèrent sur les **surfaces tibiales** (cartilagineuse) en bas et sur la capsule (fibreuse) en périphérie.
 - Le ménisque latéral/externe a une forme de O ;
 - Le ménisque médial/interne a une forme de C.
- Mémo du king Baqué** : CITROEN → C + I = forme de C en Interne/médial ; et O + E = forme de O en Externe/latéral.
- Le **ménisque** est triangulaire à la coupe. Il est recouvert de **cartilage** sur ses parties *supérieure* et *inférieure*. Il est lié à la **capsule articulaire** sur sa face *latérale* (*périphérie*). On en déduit que la partie *latérale* **non cartilagineuse** (non-dit). Les **cornes** sont les extrémités en *avant* et en *arrière* des ménisques (ce sont les pointes des demi-lunes).
- Ligaments +++** :
 - Des ligaments **collatéraux** sont croisés entre eux :
 - Le ligament collatéral *latéral* s'insère du fémur à la **tête fibulaire** => se dirige donc vers l'arrière.
 - Le ligament collatéral *médial* s'insère du fémur au **condyle médial du tibia**.

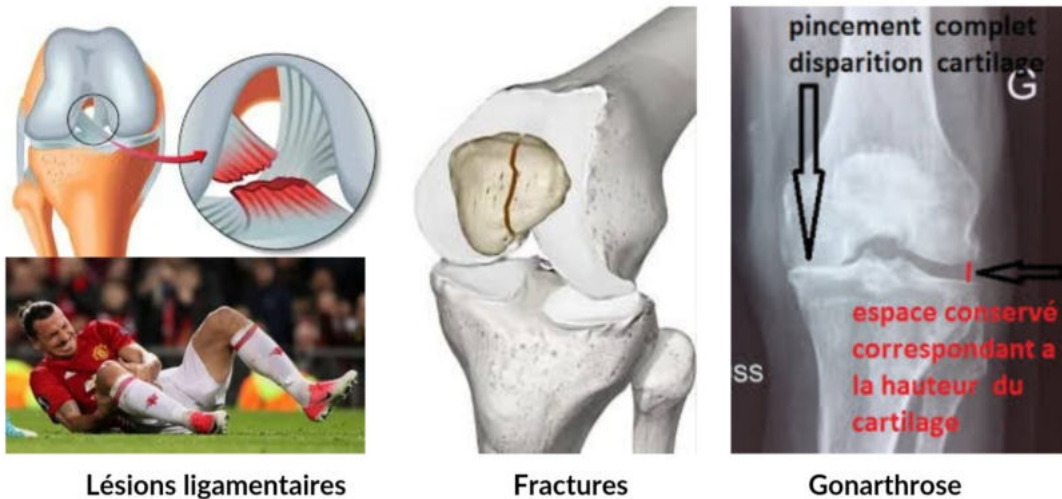


- Ces 2 ligaments **collatéraux** sont également croisés par rapport aux 2 ligaments du pivot central = les **ligaments croisés**.
 - Les ligaments croisés sont visibles en flexion ;
 - Le ligament croisé antérieur (**LCA**) s'insère sur la **surface inter-condyloire antérieure** et à la face *médiale* du **condyle latéral** du fémur ;
 - Le ligament croisé postérieur (**LCP**) s'insère sur la **surface inter-condyloire postérieure** et en *avant* sur la partie *latérale* du **condyle médial** fémoral.
- **Mémo tiré par les cheveux (mais je vous conseille de juste dessiner une croix en traçant les traits vers le bas et savoir que le trait qui commence à gauche est la LCA (A 1er dans l'ordre alphabétique) : LCA = Lowest Common Ancestor aussi qui nous est éloigné (donc latéral pas proche => condyle latéral) et LCP = La Chambre Parlementaire de notre Assemblée nationale, dans NOTRE pays donc à l'intérieur donc médial => condyle médial.**



- Ils ont pour rôle de retenir le fémur par rapport au tibia, ou le tibia par rapport au fémur. Ils sont très mobiles et très stables.
- En extension complète, le **quadriceps** plaque la patella contre le fémur et maintient le genou droit : c'est une position stable.
- En flexion, les ligaments croisés se détendent : position instable.

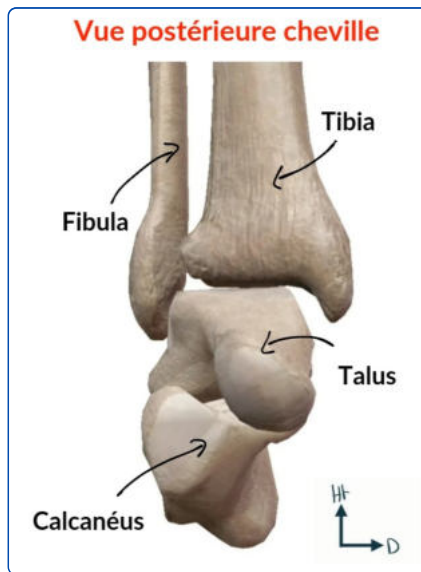
- La **section** des ligaments croisés entraîne une perte du point fixe entre le fémur et le tibia.
- La capsule articulaire est située au plus près du cartilage, juste en dessous des éléments ligamentaires. **MAIS EXCEPTION** (sinon c'est pas drôle) : le cas particulier des ligaments croisés qui sont **INTRA-articulaire/capsulaire** mais **EXTRASYNOVIAUX (QCMS+++)**.
- La capsule est renforcée *en postérieure*, et elle est + *visible*. En *arrière*, des **renforcements capsulaires** sont doublés par des **ligaments postérieurs** qui renforcent la stabilité en extension du genou.
- La partie *antérieure* de la capsule est relativement lâche, elle est fine au niveau des ligaments **collatéraux** médial et latéral.



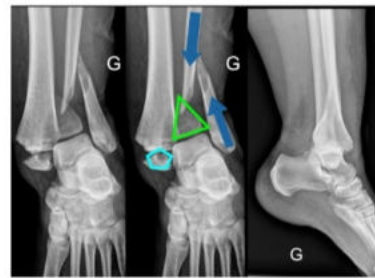
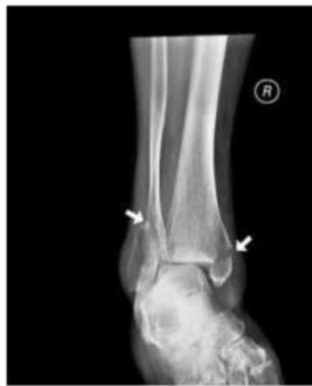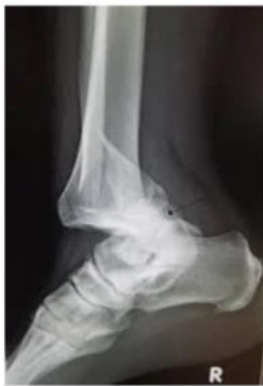- En *position normale* le genou ne peut pas dépasser l'alignement avec **l'axe du fémur** sinon c'est un **genou recourbatus** ou un **arrachement de la capsule postérieure**, ce qui crée de l'instabilité et qu'il faut réparer.
- **L'arthrose** existe aussi au niveau du genou (sinon c'est toujours pas drôle), nous marchons sur les membres inférieurs donc le poids et le travail amènent de **l'usure** (logik) du cartilage. Il n'y a alors plus d'espace entre le **fémur** et le **tibia** on parle de **gonarthrose** parce que c'est le genou qui est concerné. L'usure peut être **fémoro-tibial** interne, externe ou **fémoro-patellaire** (les 3 compartiments peuvent donc être touchés). Cela peut nécessiter un **remplacement prothétique** par une prothèse dite **tricompartimentale**.
- La **fracture** peut toucher les 3 os. Une fracture de la patella équivaut à une **rupture de l'appareil extenseur**, on est obligé d'opérer car sinon il ne pourra plus étendre le genou et donc marcher. On a vu que le quadriceps s'insérait sur la patella qui lui sert de poulie. Donc sans cette poulie il n'y a pas d'extension active du genou possible. Les fractures, selon l'intensité du choc, peuvent toucher le **fémur** mais aussi le **tibia** avec des fractures **métaphysaires**, au **col** mais aussi au **niveau articulaire** ➡ On sépare les fractures selon qu'elles touchent ou non la **surface articulaire** parce que le risque principal d'une fracture mal consolidée articulaire est d'amener une **arthrose secondaire**.
- Les pathos très fréquentes sont celles qui concernent les **ligaments** (ligaments **collatéraux latéral** ou **médial** ou les ligaments **croisés ant** et **post**). Dans les 2 cas on a une instabilité du genou, quand il y a une **déchirure ligamentaire** c'est une **entorse grave** et qu'il faut bilancer (= faire un bilan médical), car le risque principal dans la luxation du genou c'est la **déchirure** du pédicule poplité du genou avec une **ischémie** et donc un **risque d'amputation de la jambe** +++ (sympa).

C. Articulations de la cheville

- La cheville est l'articulation entre 3 os.
- On trouve : l'articulation **tibio-fibulaire**, celle entre la **fibula** et le **talus** = astragale, et l'articulation **tibio-talienne**.

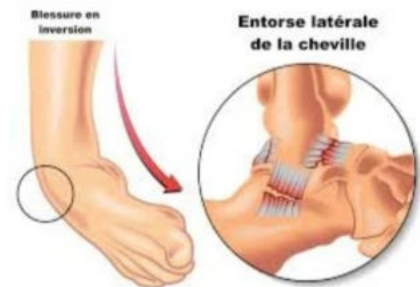

- Il y a beaucoup de **tendons fléchisseurs** ou **extenseurs** du pied comme on l'a vu au niveau du poignet. La cheville tenue par beaucoup de tendons responsables de sa stabilité ET de sa congruence articulaire.
- Le **tibia** et la **fibula** s'articulent :
 - En *haut* par une articulation **tibio-fibulaire proximale plane**,
 - En *bas* par une articulation **fibreuse tibio-fibulaire inférieure** qu'on appelle une **syndesmose** +++.
- La mobilité entre les 2 os est réduite par une **membrane interosseuse** qui les relie sur toute leur longueur (comme pour l'avant bras).
- Au contraire de l'avant-bras cependant, la fibula ne tourne pas autour du tibia : l'axe de la jambe c'est le **tibia**, le poids passe donc par le tibia.
- La **fibula** aide quand même par un certain degré de mobilité à augmenter la souplesse de la cheville.
- Le **talus** s'articule :
 - avec la face inférieure et médiane du **tibia** par son **dôme astragalien** (c'est l'articulation de la cheville au sens propre) ;
 - avec la face médiale de la **fibula**.
- Le mouvement principal de la cheville c'est la flexion/extension car c'est une **ginglyme = trochléenne (1 ddl comme l'huméro-ulnaire)**.
- On a des **ligaments latéraux** (collatéral médial, collatéral latéral).
- L'articulation **fémoro-patellaire** est aussi une **ginglyme** alors que l'articulation **fémoro-tibiale** est **ellipsoïde (2 ddl) bi-condyloïde**.
- Les mouvements doivent être *modérés vers l'avant* ou sur les côtés et on a pour cela une **capsule** et des **ligaments** de renforcement.



**Fracture-luxation
trimalléolaire**

- **Luxation**
- **Fractures malléoles interne + externe**

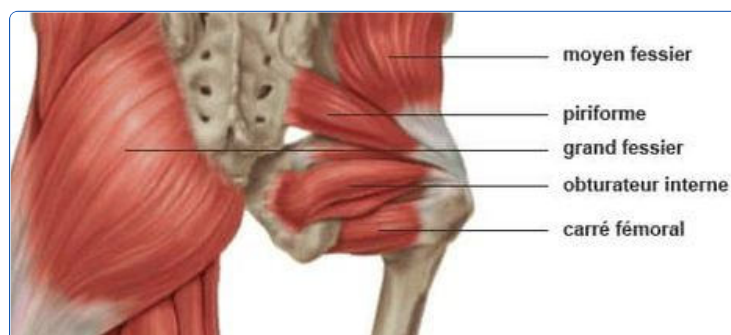

- Pathooo : Les **fractures** des malléoles externe ou interne.
- L'**Entorse** de la cheville est très fréquente. Si la cheville se met en **varus** et en **équien**, il y a une **déchirure** et un saignement visible au niveau de la malléole **externe**. La douleur est reproduite à la **palpation** de l'espace fibulo-calcanéen.
- Les **luxations** de la cheville sont très fréquemment associées à une **fracture**. L'axe de la jambe se continue normalement par le dôme astragalien qui doit être exactement sous le tibia. On perd cet axe en cas de luxation. Une fracture qui touche la malléole externe, l'interne, et la malléole postérieure (oui en réalité il existe une malléole postérieure qui n'est ni plus ni moins que le bord arrière du bas du tibia...), il y a **luxation** : on parle de **fracture-luxation tri-malléolaire**.
- **Pas de question** sur le squelette pour les articulations **intra-tarsienne**, **tarso-métatarsienne**, **métatarso-phalangienne** et **inter-phalangienne proximale** et **distale**.

III. Anatomie de profondeur et de surface du MI

=> Intérêt : suite à une **plaie**, il faut savoir situer et connaître les pédicules qui sont des zones d'extrême fragilité, au niveau de l'aîne, au niveau du genou ou de la cheville.

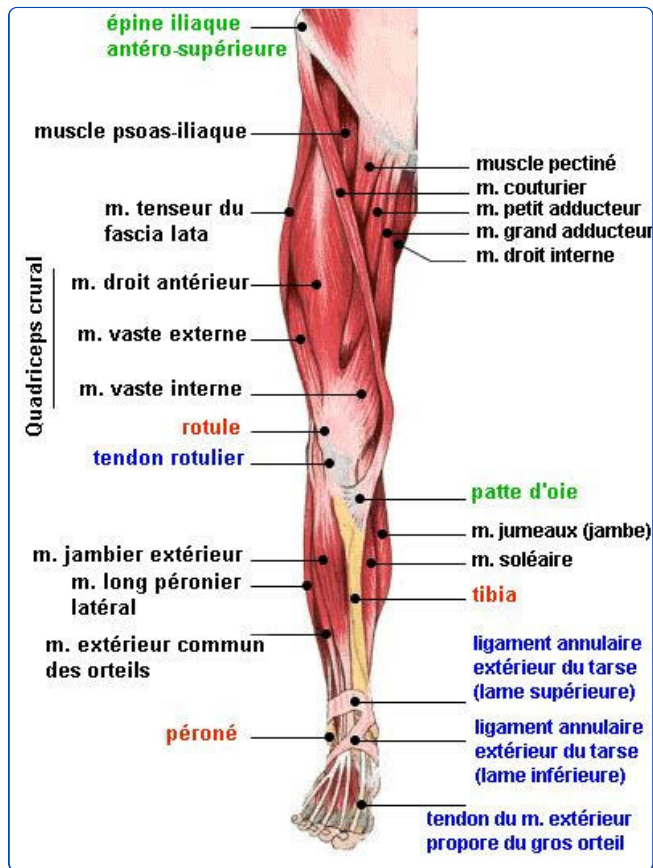
A. Muscles du MI



- En *vue postérieure* pour le postérieur : c'est la région glutéale, dominée par les **muscles glutéaux**. On retrouve des éléments nerveux qui continuent ceux de la région lombaire ou qui proviennent directement de la *partie postérieure* de la **cuisse**. La seule chose importante c'est

que la fesse est divisée en 4 parties. La seule zone qui ne présente pas de danger pour les **injections intramusculaires** (muscle important et très vascularisé) c'est le **quart supérieur et externe +++**

- Portion *profonde* du postérieur : les muscles fessiers recouvrent l'ensemble de la fesse, si on les soulève on retrouve les **muscles pelvitrochantériens** qui s'insèrent à la fois sur le **pelvis** et sur le **grand trochanter** : le plus important est le **muscle piriforme = pyramidal**.

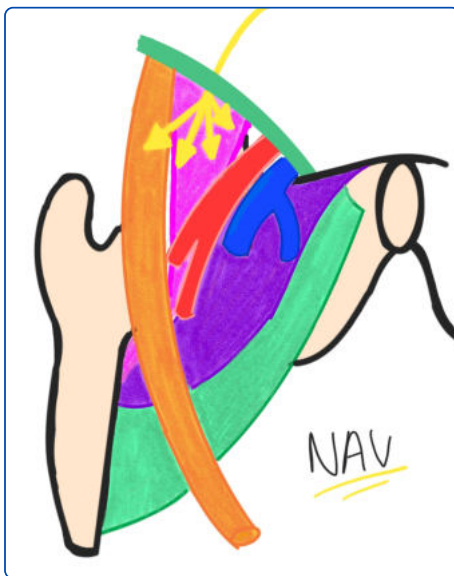


- Il y a 2 loges au niveau de la cuisse (ant et post). Au niveau de la face *antérieure* de la cuisse : on trouve 2 *régions séparés* par le **muscle sartorius/couturier** (qui va d'ailleurs protéger le passage du pédicule fémoral). Il part de l'**épine iliaque antérieure** et qui rejoint la *face interne* du **tibia**. Il croise la *face interne* de la **cuisse** et sépare ainsi les éléments *latéraux* (**quadriceps**) des éléments *médiaux*. Les éléments médiaux forment un triangle, ce sont les **muscles pectinés**, le **muscle adducteur** et le **gracile interne**. La base du triangle est *proximale*, et se situe sous le **ligament inguinal**.
- La face *postérieure* de la cuisse contient les **ischio-jambiers** *médialement* et les **muscles fléchisseurs** du genou *latéralement*.
- On trouve pour la jambe, 3 loges :
 - La loge musculaire *antérieure* ;
 - La loge musculaire *latérale* : on trouve les **muscles extenseurs des orteils** et **extenseurs du pied**. Quand on retire ces muscles, on trouve 3 pédicules de la jambe ;
 - La grande loge postérieure.
- Au niveau de cette face *postérieure* de la jambe : on a le volumineux **muscle du triceps sural** qui comprend le **muscle soléaire** en profondeur et les **2 muscles gastrocnémiens** en superficie.
- On sépare au niveau du pied la *région dorsale en haut* et la *région plantaire en bas*. La particularité par rapport à la main c'est qu'on a des **petits coussinets**, la plante du pied est très

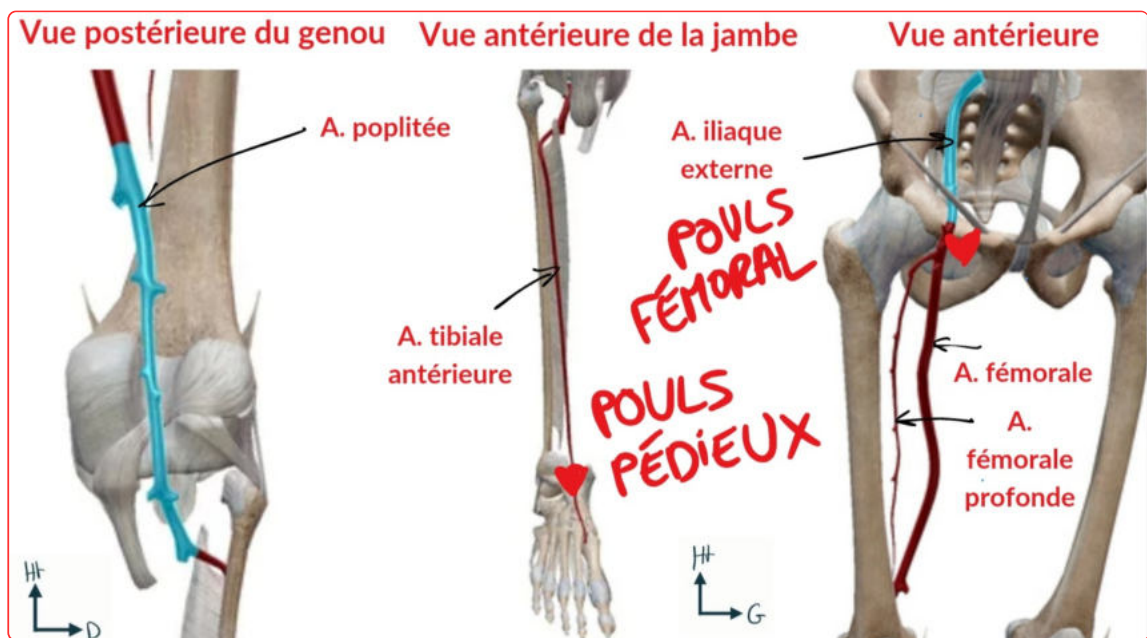
épaisse et doit permettre l'amortissement au sol.

- En *vue antérieure/dorsale* : on voit la **malléole externe** et **interne**, le reste est occupé par le **rétinaculum des extenseurs** qui laisse passer l'ensemble des extenseurs des orteils et du pied. C'est la zone de poulie qui permet de relever le pied (= flexion dorsale).
- En *vue postérieure/plantaire* : à la face profonde de l'articulation **métatarso-phalangienne** on trouve des **os sésamoïdes** et des **tendons** qui terminent les **muscles fléchisseurs des orteils**.
- *Par exemple : tendon propre de l'hallux ou le tendon commun des autres orteils. L'architecture est proche de celle de la main avec des pédicules inter-métatarsien et inter-orteil.*

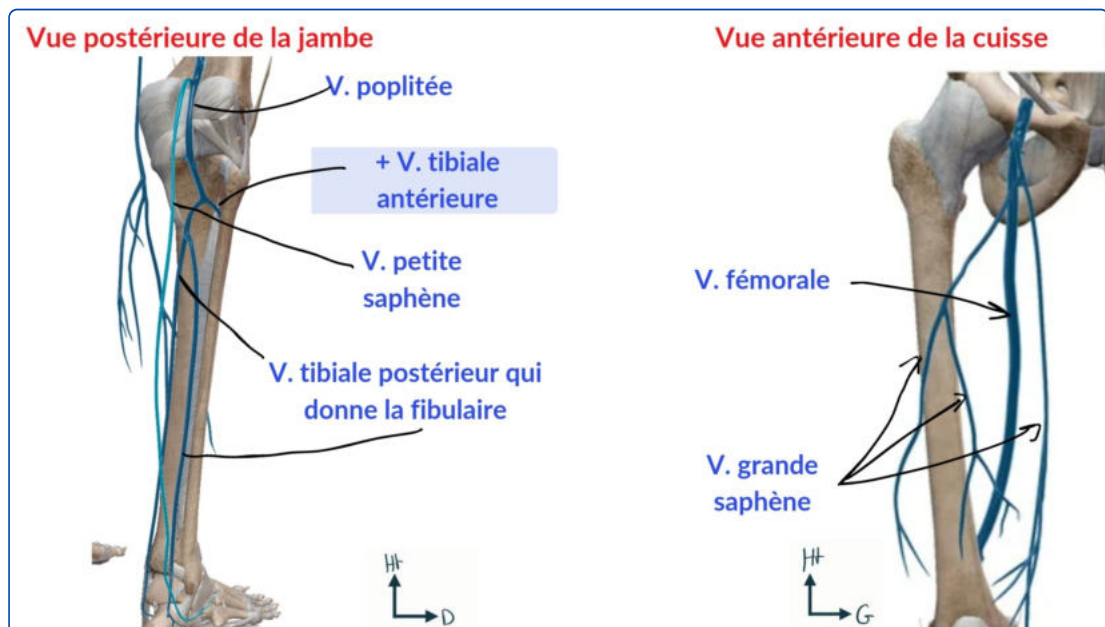
B. Vascularisation du MI



- Sur la face *antérieure* de la cuisse, on a le **triangle de Scarpa** = **trigone fémoral +++**, une région importante car on y retrouve 3 éléments principaux du pédicule vasculo-nerveux du MI :
 - *Latéralement* : le **nerf fémoral** = **crural** : il innerve sur le plan **moteur** l'ensemble des chefs du muscle quadriceps, pour cela, il se divise en 4 branches.
 - *Au milieu* : **l'artère fémorale**.
 - *Médialement* : **la veine fémorale** qui elle reçoit la **grande veine saphène** au niveau d'une **crosse +++**
- **Mémo : NAVette (Nerf - Artère - Veine) qui vous ramène chez vous (de dehors en dedans) !!!**
- C'est important à connaître car quand on aura besoin d'endormir le MI lors d'une fracture douloureuse, le SAMU réalise une **anesthésie du nerf fémoral**. Pour le trouver, il faut trouver le **pouls fémoral** et on a *en dedans* le nerf fémoral. *En dehors*, la **veine fémorale** est utilisée par les anesthésistes-réanimateurs quand ils veulent remplir directement un patient, ils injectent directement à ce niveau.

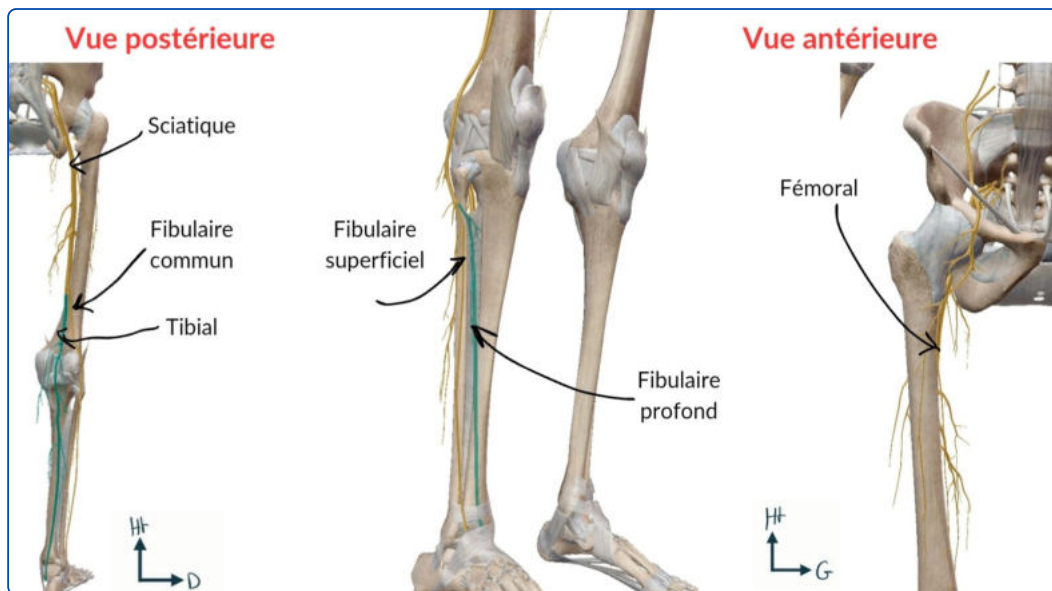


- Si on veut connaître la pression artérielle, cela se fait par **cathétérisme** en remontant vers les artères du cœur à partir d'une **ponction** au niveau de l'artère fémorale ➡ L'artère fémorale provient de l'**artère iliaque externe** : elle se divise en **fémorale profonde** et **fémorale superficielle**. La fémorale profonde rejoint le genou pour aller alimenter le reste du MI.
- + en profondeur et toujours en **antérieur** on trouve un **cercle vasculaire** qui est riche au niveau du genou mais qui n'est pas le pédicule principal (rappel : l'artère **fémorale superficielle** devient **poplitée** à la face postérieure du **fémur** en passant par le hiatus des adducteurs).
- L'**artère tibiale antérieure** donne l'artère **pédieuse** au niveau du pied (zone de palpation du pouls). Pour le palper, on peut tracer un triangle entre les 2 malléoles et un point à la face dorsale entre le 1^{er} et le 2^e axe du pied. Celui-ci est important à palper dans les **artériopathies du MI**. Au niveau de la *loge postérieure* de la jambe, persiste l'**artère tibiale postérieure** qui rejoint la face postérieur et médiale de la **malléole interne** (palpation de l'artère possible à ce niveau).
- **GIGA IMPORTANT +++** : on a donc **4 zones de palpation du pouls** au niveau du MI : l'**aîne**, la région postérieure **poplitée**, le **pied**, et en arrière de la **malléole interne**.



- En *vue antérieure* du MI : un **réseau veineux** se draine dans la **grande veine saphène** = GS, qui est superficielle. Elle prend naissance *en avant* de la **malléole interne** et monte jusqu'à la *face antérieure et médiale* de la racine de la cuisse, càd au **pli de l'aîne**. La GS traverse une **lame criblée** du fascia pour atteindre la **veine fémorale** au niveau du réseau profond et draine une très grande partie du MI. Elle peut faire l'objet de **varices**. Les chirurgiens ont donc l'habitude de ligaturer cette veine pour éviter le retour veineux.
- On a aussi l'arrivée de la **veine saphène externe** = **petite veine saphène** qui part de la *partie latérale* de la jambe, remonte le long de la *face postérieure* et rejoint la **veine poplitée**. Cette veine petite saphène peut aussi faire l'objet de **varices** et donc de **ligature chirurgicale** (pas de jaloux).
- Au niveau poplité : **l'artère poplitée** est l'élément le plus profond et *médial*. À côté, on a la **veine poplitée**.
- **Mémo : AVis (Veine - Artère) => on donne son avis à quelqu'un (de dedans en dehors).**

C. Innervation et système lymphatique du MI



- Sur le plan nerveux, il est :
 - *Antérieur* avec le **nerf fémoral** qui termine à la *face antérieure* de la cuisse pour innerver le quadriceps et permettre **l'extension du genou**.
 - *Postérieur* avec le **nerf sciatique** = nerf principal du MI.
- C'est *en-dessous* du **piriforme** que sort le **nerf sciatique**, issu de la réunion des **nerfs L5 et S1** à la *face antérieure* du **sacrum**. Il traverse la grande échancrure ischiatique et passe *en avant* puis sous le piriforme, dans **l'espace infra-pyramidal**. Il passe ensuite *en arrière* de tous les **muscles pelvitrochantériens**, puis dans une **gouttière trochantéro-ischiatique** pour rejoindre la *loge postérieure* de la cuisse.
- On comprend pourquoi il faut piquer dans le cadran supéro-externe, le nerf sciatique étant *au centre*, dans la *partie médiane* de la *loge postérieure* (cadran inféro-interne). **Très important +++.**
- Au niveau de la *partie postérieure* du genou : le **nerf sciatique** se divise en 2 : le **nerf fibulaire commun** et le **nerf tibial +++.**
 - Le **nerf fibulaire commun** se sépare en **nerf fibulaire superficiel** et **profond**.
 - Le nerf tibial **NE SE SEPARE PAS +++** et a un trajet similaire à **l'artère tibiale postérieure**.

- On a aussi au niveau lymphatique des **lymphonoeuds** qui peuvent augmenter de volume et donner des **adénopathies** qui sont palpables, notamment au niveau du pli de l'aîne sera un des éléments à examiner dans la recherche des pathologies **lymphoïdes** ou **infectieuses** du MI ou du périnée. Le reste des éléments sous-cutanés est dominé par les **éléments sensitifs** de la *face antérieure* de la cuisse.

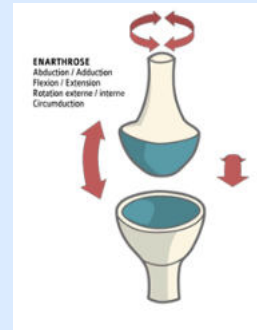
Anatomie fonctionnelle du membre inférieur

- Les 2 fonctions principales du MI sont le support du corps en position debout = érigée et la marche.
- L'homme est le seul animal à être **bipède permanent**. Ceci a mené à une modification du MS vers un membre de **préhension fine** tandis que le MI est spécialisé dans la **locomotion**. Les éléments **mécaniques** ne sont pas du tout les mêmes : le MI doit être capable d'assumer un poids important : l'ensemble du corps est posé sur les 2 jambes donc les articulations doivent être solides et stables.
- **Axe mécanique du MI** : il part de la **tête fémorale** (reçoit le poids du corps qui est passé par l'articulation sacro-iliaque et la ligne innominée vers le cotyle), passe par le **centre du genou** et se termine au centre de la cheville. C'est valable de profil comme de face tant qu'il n'y a pas d'anomalies de forme du MI. Donc si on bloque le genou en extension, le poids et la gravité qui sont verticaux selon cette ligne sont bien compensés par les éléments architecturaux. C'est une position économique sur le plan énergétique et que l'on peut garder plusieurs heures.
- La marche est un phénomène dynamique complexe qui associe une flexion de la hanche, une flexion du genou, une flexion dorsale de la cheville à une mobilisation des différentes articulations du pied.
- Le pied réalise des mouvements pour alterner les différents points de pression :
 - Au début du pas on a un appui sur le talon ;
 - Quand le pied est posé au sol on a l'empreinte d'appui du pied avec le talon : la zone sans appui (voûte plantaire), la tête des métatarsiens et la pulpe des orteils ;
 - Enfin on garde un appui sur l'avant du pied mais le talon est soulevé, l'empreinte d'appui n'est plus la même, on garde simplement l'appui du gros orteil et de la tête du 1er métatarsien.
- La marche est possible seulement si l'ensemble des articulations du MI sont stables et musculairement et neurologiquement fiabes. L'ensemble du corps est en fait posé sur un pied de manière alternée. Cela oblige à avoir une grande stabilité au niveau du bassin. Si on suit le centre de gravité du bassin, il ne suit pas une ligne mais on a une **succession d'instabilités monopodales** avec une rotation nécessaire du **bassin**. Il reste cependant à la même hauteur, il y a donc mise en jeu de **l'ensemble des muscles du MI**, et y compris de **ceux du tronc** pour avoir une démarche normale.
- En cas de défaut de la marche, on parle **d'impotence fonctionnelle** des MI.
- En cas de **fractures** on a du mal à marcher, mais on parle aussi de **boiterie**.
- Quand les gens boitent c'est qu'il y a une anomalie dans le déroulement de la marche et il faut explorer l'ensemble des articulations allant du bassin, à la hanche, au genou, à la cheville et au pied.

Annexe : Les 6 types d'articulations

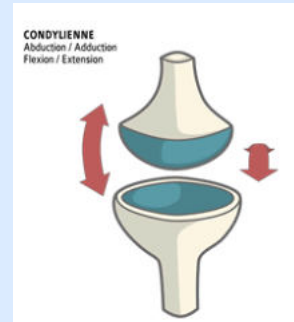
Sphéroïde

3 ddl



Condylienne = Ellipsoïde

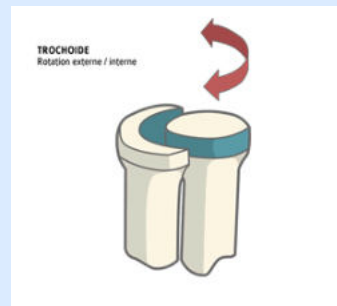2 ddl



Trochoïde

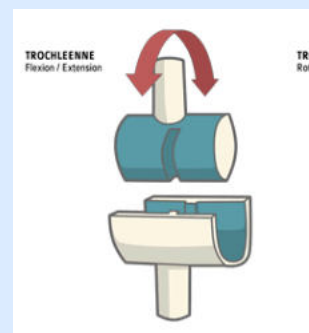
Trochoïde => Cylindroïde

1 ddl



Trochléenne = ginglyme = Enpoulie

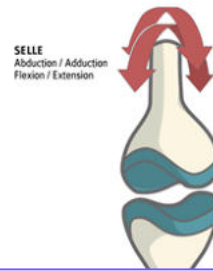
1 ddl



Toroïde = En selle

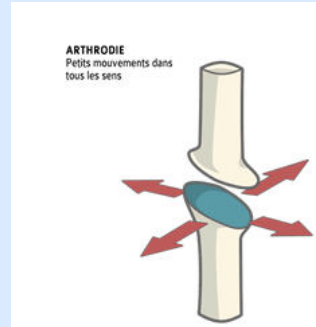
Mémo : selle de taureau => tauroïde

2 ddl



Arthrodie = plane

Faible amplitude



Dédiiii

Dédi des mémos de vos tuts !

- Kinémilien sur les condyles du tibia : le latérale est convexe car le tibia met ses exs de côté ;

- Sofiatrogène sur les ménisques : Central Cee pour le ménisque médiale en forme de C ;

- Elisacrum (gratteuse de dédi au passage) sur un truc HP ptdrrr : Genu varum => tonneau de rhum qui écarte les genoux ; Genu valgum => les genoux se collent comme si y'avait du chewing-gum

- Dédi à Anna qui aime la soupe encore plus que moi
- Dédi à Camcam et Nicco pour nos after tisane à 17h (c'est iconique)
- Dédi à Noa, Camcam, Nicco, Thibaut et moi pour avoir chacun acheté le calendrier de l'avent "palais des thés" (27 euros de pure kiff)
- Dédi à la team anat G évidemment (Yallux et Louann'astomose)
- Dédi aux sg : Emma ma star, Manon qui slay avec la bactério, Iris autant dans la merde que moi en cardiologie, Mathilde aka la tut la + talentueuse, Elisa aka Petit Bassin pour les intimes, Mathys/Salegosse et sa super application sur téléphone, Camilya ma trusted person (adopte-moi plz), Yacine et ses récaps >>>> (je te dois mon S1 si je l'ai), Manon qui s'est battue pour nous pour les erratas en P1 et Houcine le boss.