

# APPAREIL GENITAL FEMININ PARTIE 2

By Elisa aka Elisacrum

**en route pour perfect  
✨ l'Anatomie Petite Barbie ✨**



Le tutorat est gratuit. Toute reproduction ou vente est interdite

# Plan du cours



## I. INTRODUCTION

---

## II. PERINEE CUTANEE ET ORGANES GENITAUX EXTERNES

---

## III. ORGANES GENITAUX INTERNES DE LA FEMME

---

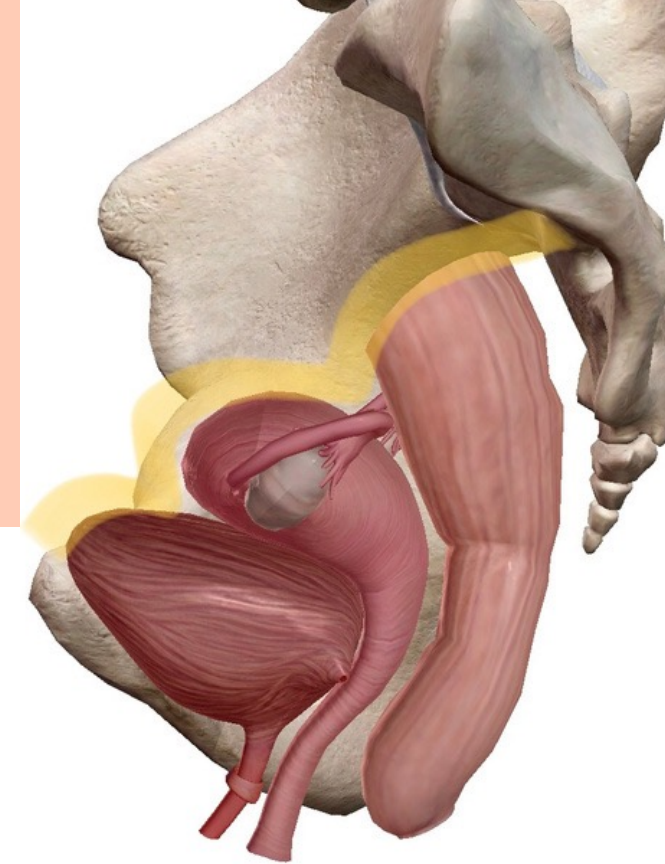
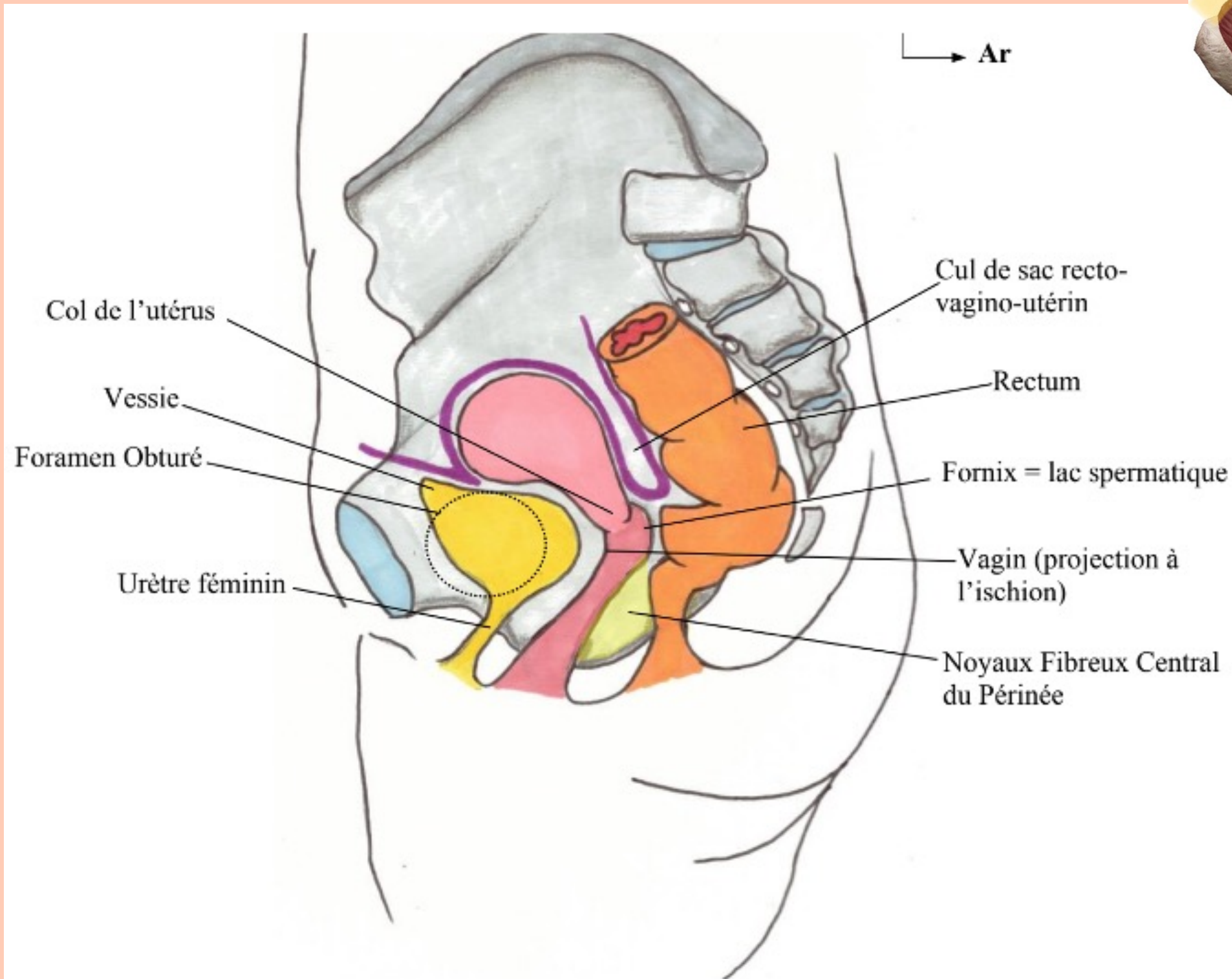
## IV. EXAMEN GYNECOLOGIQUE DE LA FEMME

---

## V. LIGAMENT LARGE ET RAPPORTS PERITONEAUX

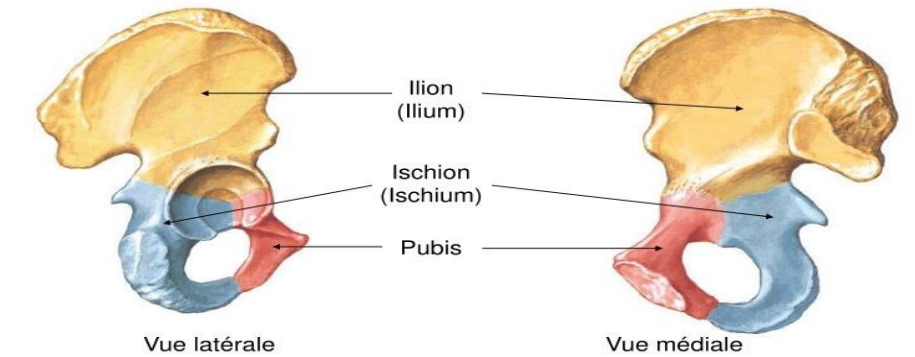


# III. ORGANES GENITAUX INTERNES DE LA FEMME



## + Membre inférieur

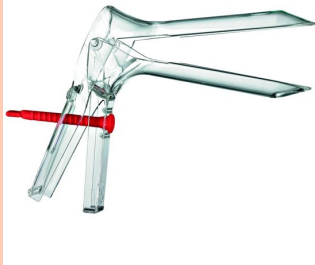- Structure osseuse
- Os coxal



Netter 1997

## LE VAGIN

- 🍄 Se projette sur l'ischion
- 🍄 Angle de 60° avec l'horizontale
- 🍄 Concave en arrière
- 🍄 Organe musculo membraneux
- 🍄 A une face antérieure et une face postérieure ainsi que le fornix ou se fait l'éjaculation = lac spermatique

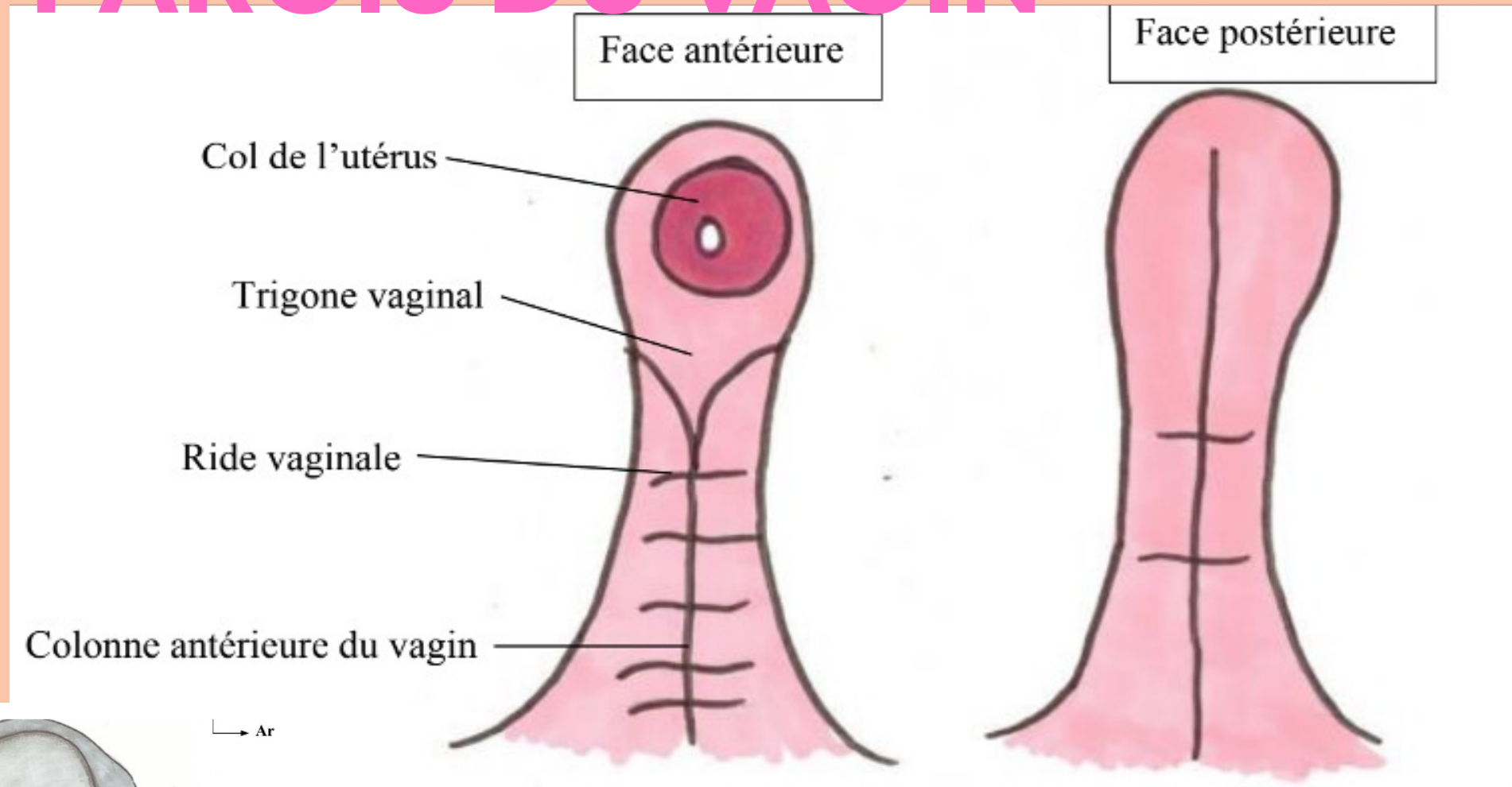


## LA VESSIE

- 🍄 Se projette sur le foramen obturé

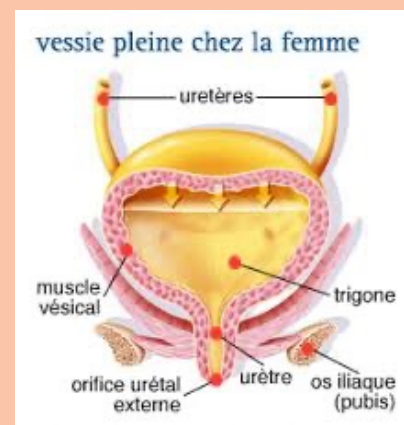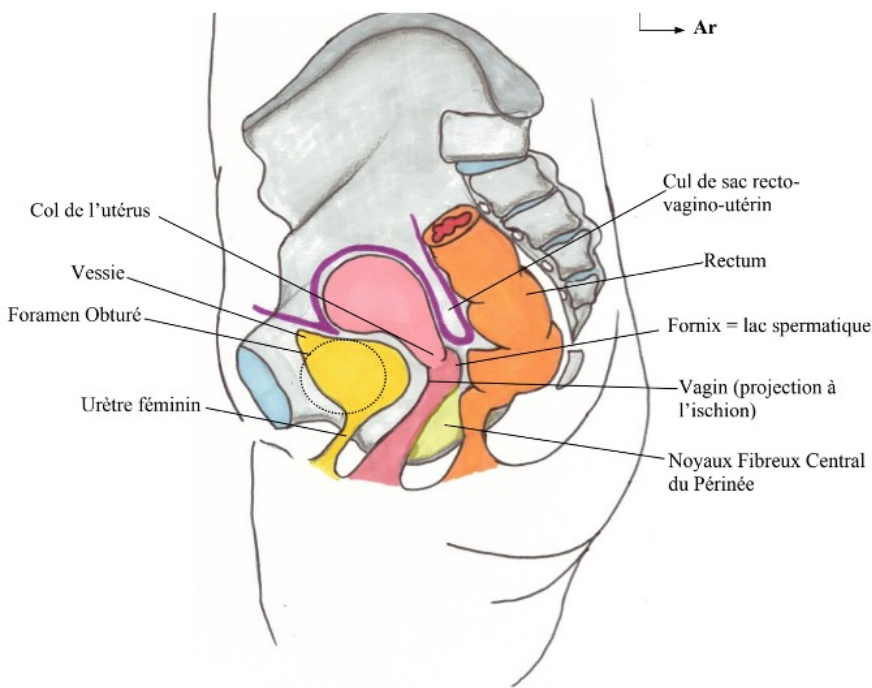
# III. ORGANES GENITAUX INTERNES DE LA FEMME

## LES PAROIS DU VAGIN



### LA PAROI ANTÉRIEURE

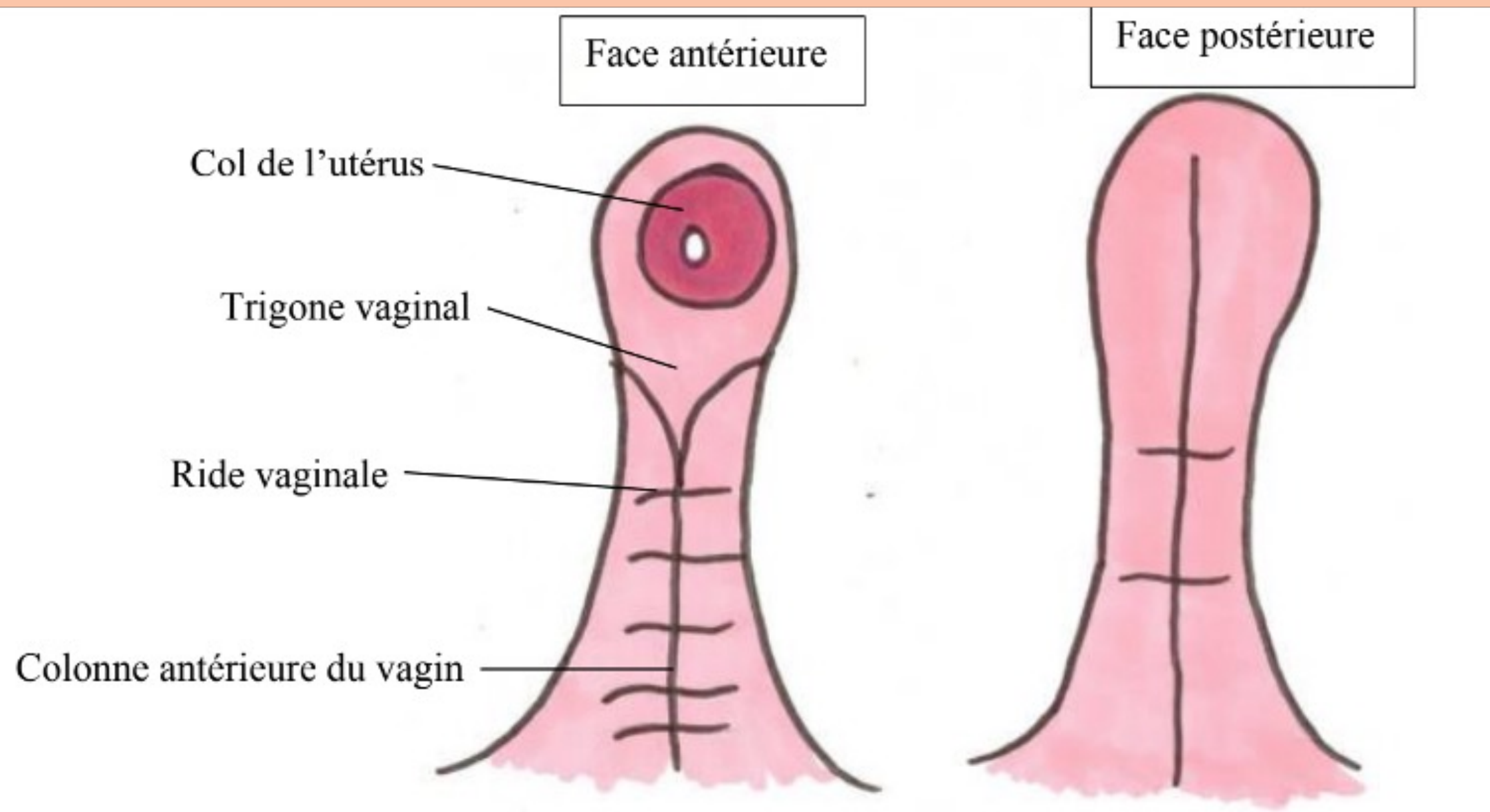
- 🍄 Col de l'utérus
- 🍄 Colonne antérieure
  - verticale
  - en rapport avec l'urètre
- 🍄 Trigone vaginal
  - division de la colonne vaginal
  - projection du trigone vésical
- 🍄 Rides transversales



tutorat est gratuit. Toute reproduction ou vente est interdite



# III. ORGANES GENITAUX INTERNES DE LA FEMME : LES PAROIS DU VAGIN

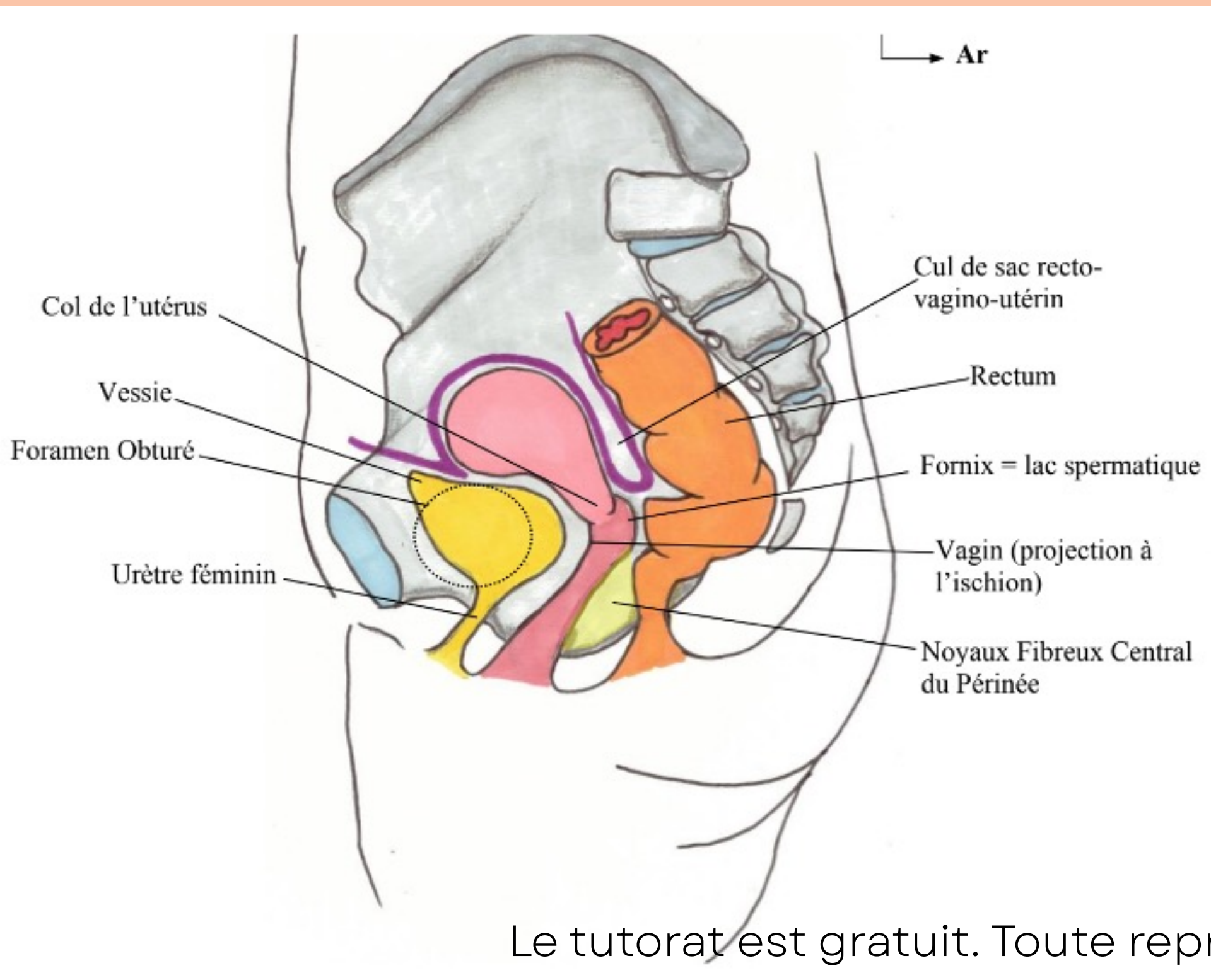


## LA PAROI POSTERIEURE

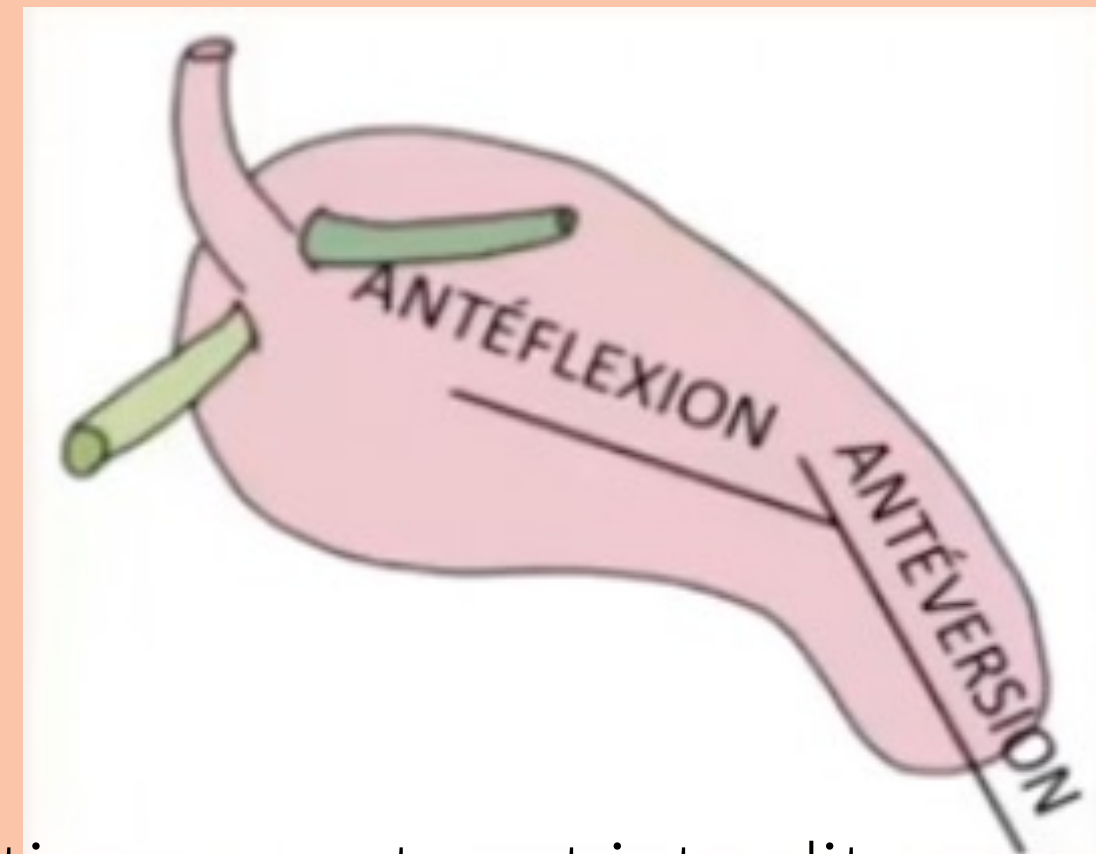- 🍄 Une seule colonne moins marquée
- 🍄 Rides/plis transversaux estompés

# III. ORGANES GENITAUX INTERNES DE LA FEMME

## L'UTÉRUS



- 🍄 permet la gestation
- 🍄 ANTEVERSE ET ANTEFLECHI ++
- 🍄 organe musculaire

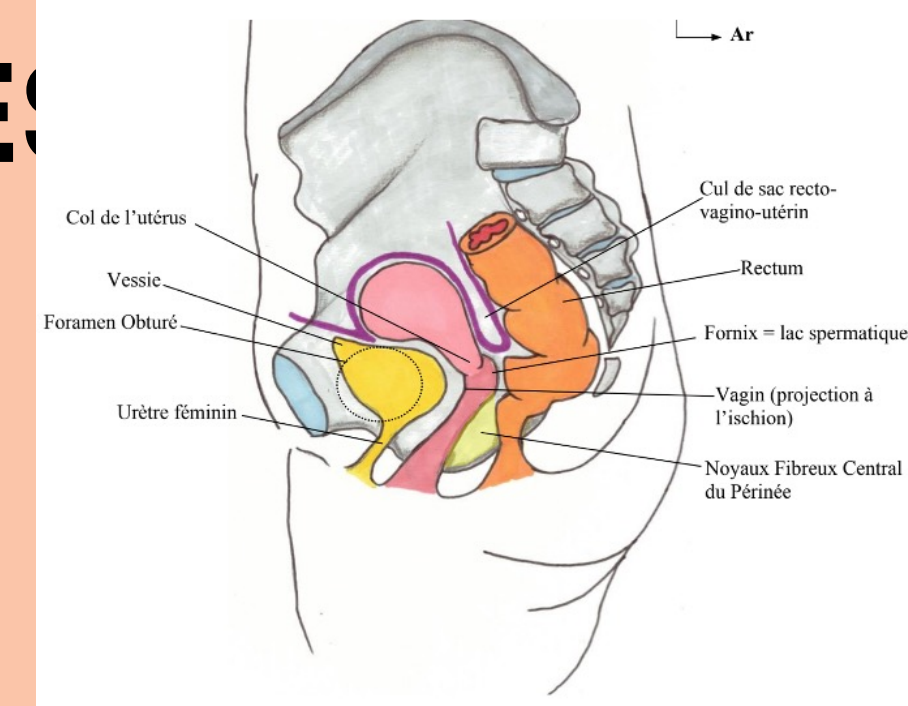
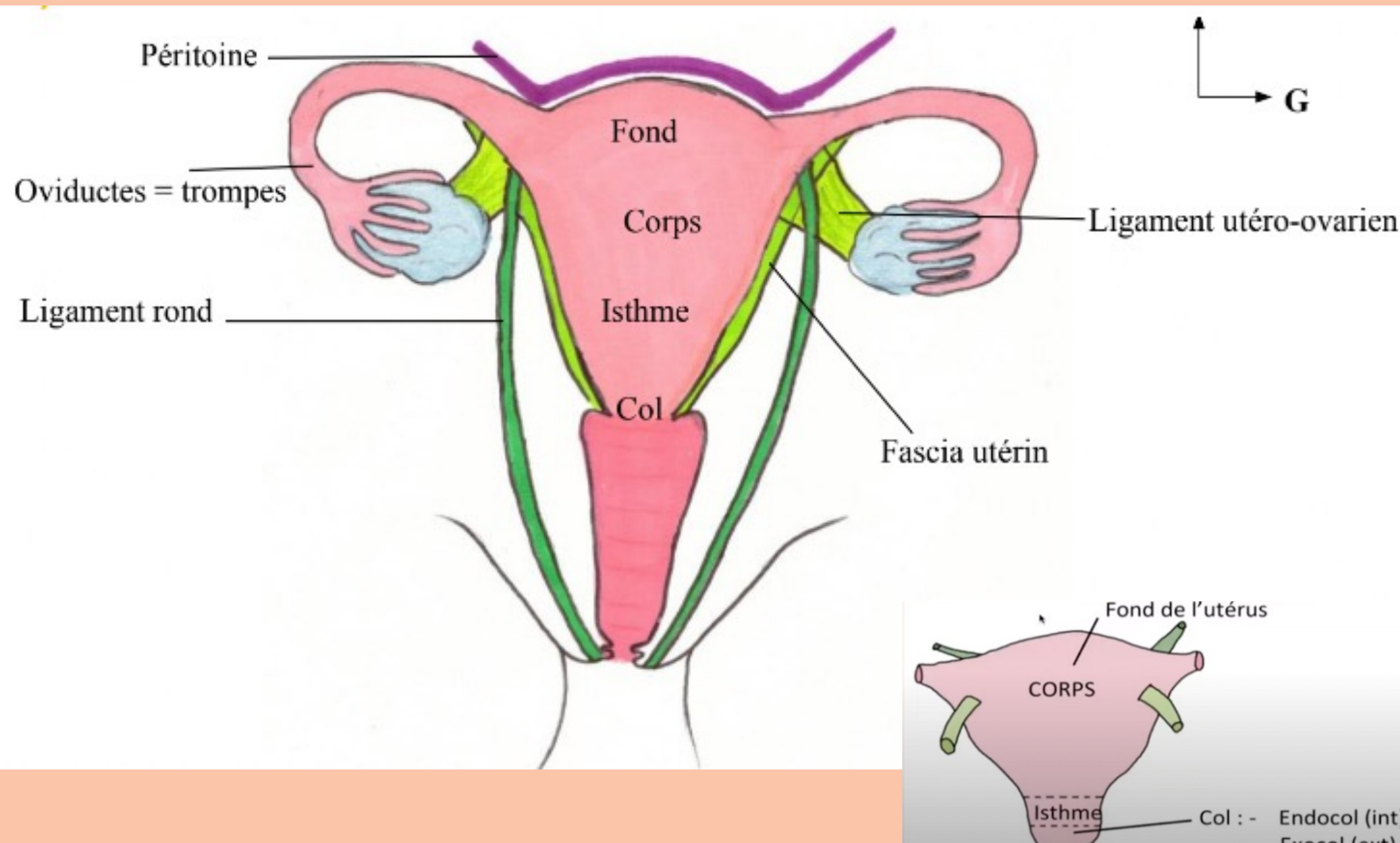


Le tutorat est gratuit. Toute reproduction ou vente est interdite



# III. ORGANE GENITAUX INTERNES DE LA FEMME

## L'UTÉRUS

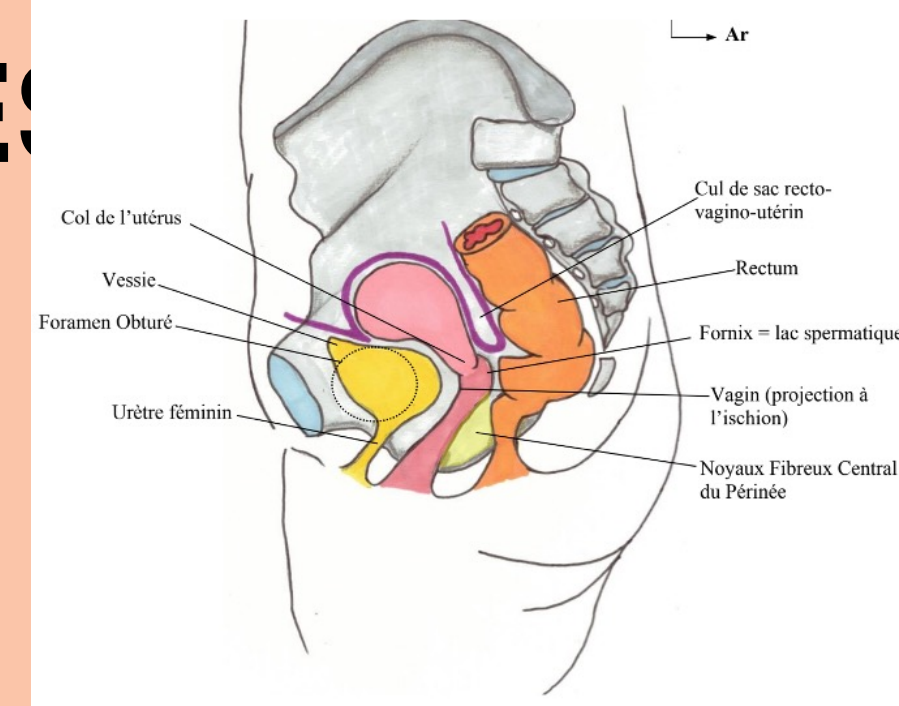
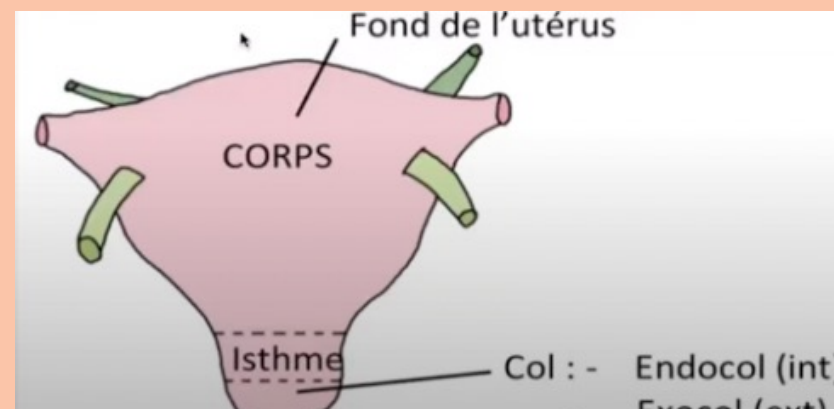
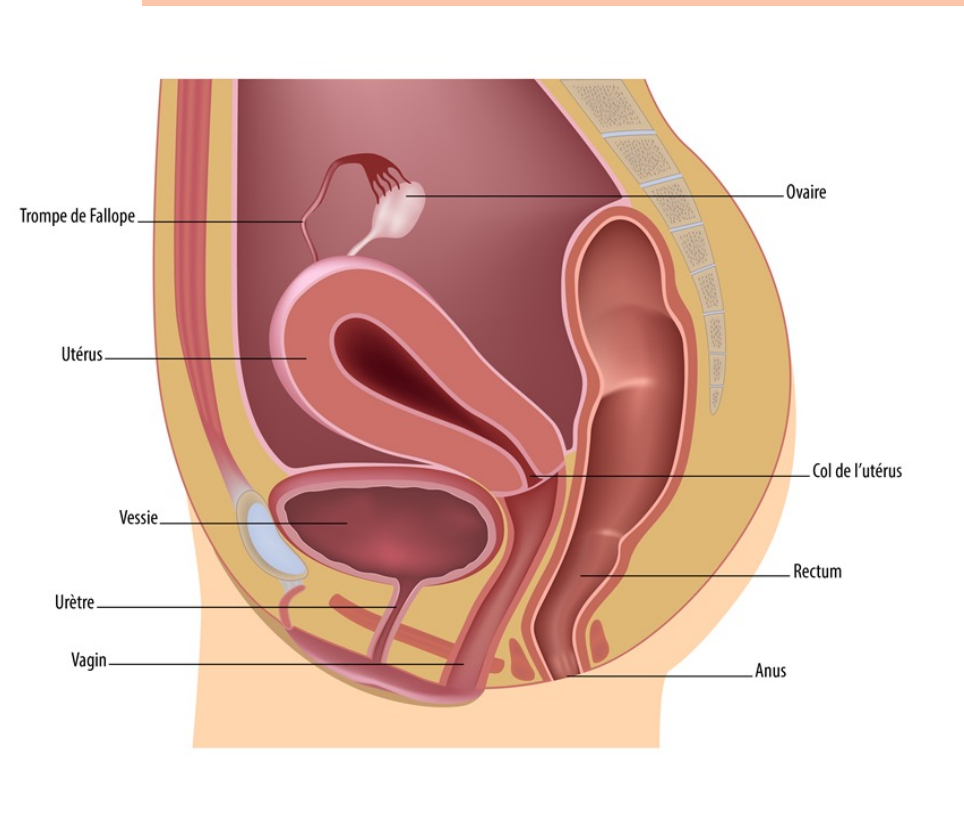
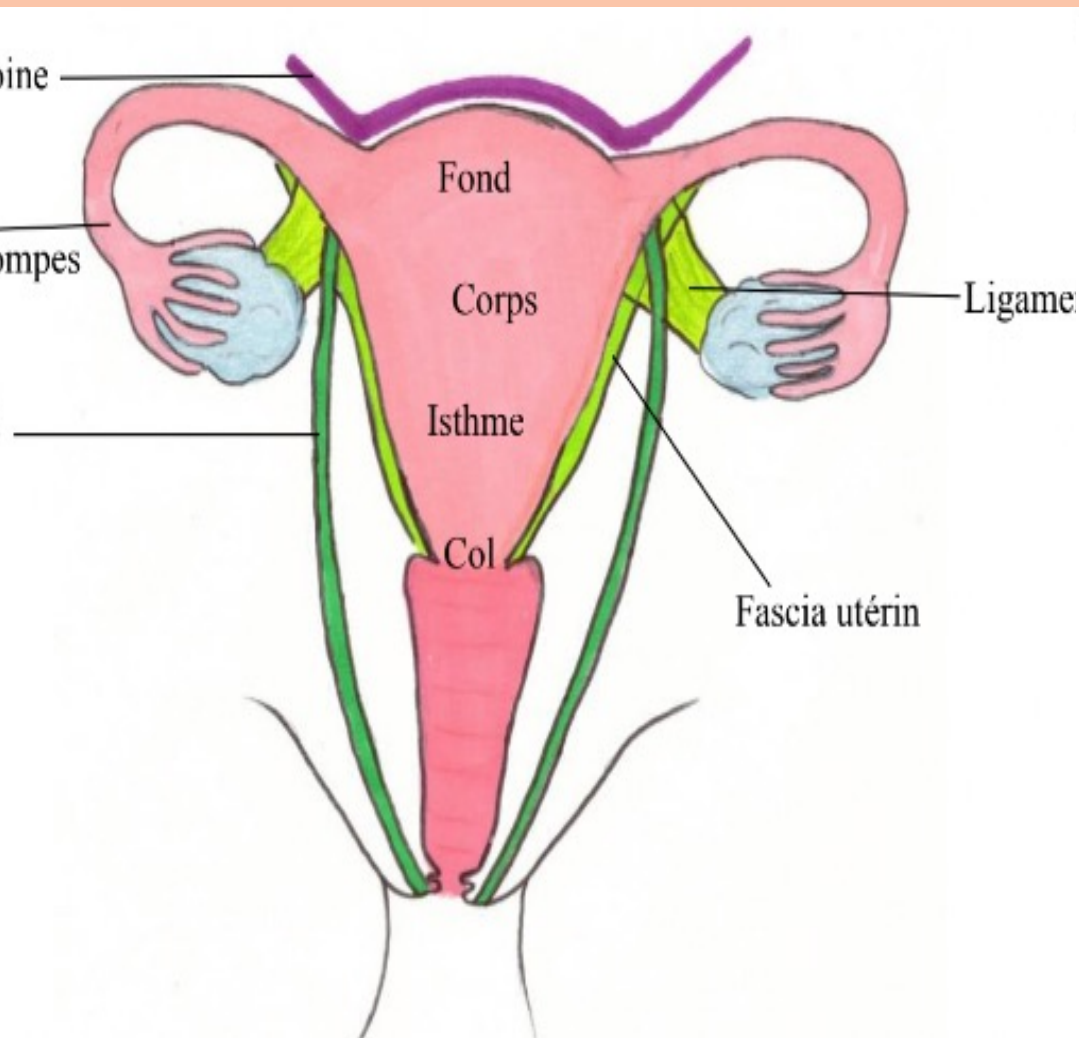


Le ligament **utero-ovarien** =  
rattache **l'utérus** à **l'ovaire** et  
part vers **l'arrière**

Le **ligament rond** = rattache  
**l'utérus** aux grandes **lèvres** et  
part vers **l'avant**

# III. ORGANE GENITAUX INTERNES DE LA FEMME

## L'UTÉRUS



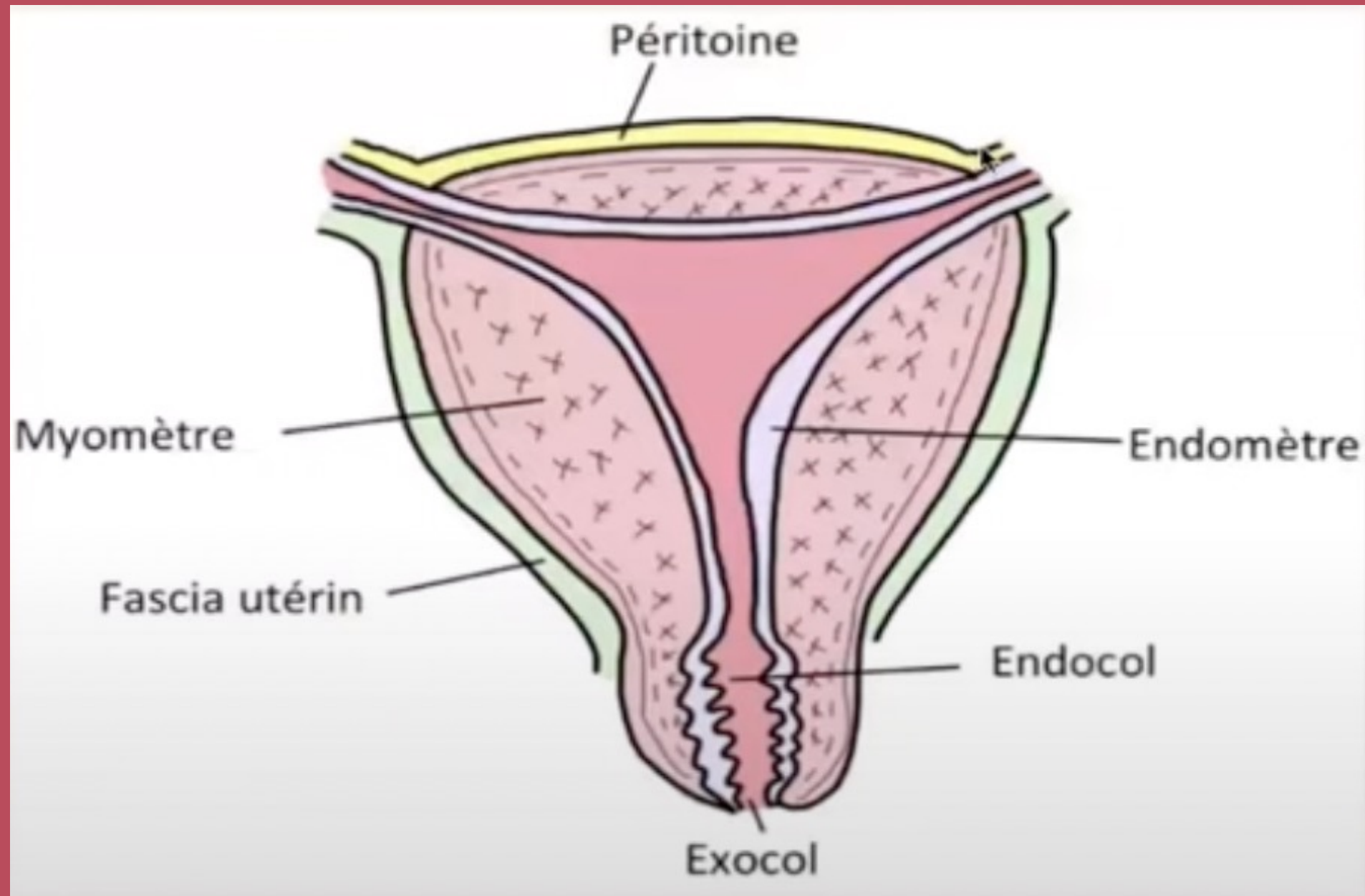
Le ligament **utero-ovarien** =  
rattache **l'utérus** à **l'ovaire** et  
part vers **l'arrière**

Le **ligament rond** = rattache  
**l'utérus** aux grandes **lèvres** et  
part vers **l'avant**



# III. ORGANES GENITAUX INTERNES DE LA FEMME

## L'UTÉRUS



### TUNIQUE EXTERNE

**péritoine** sur le corps de l'utérus  
mais pas face latérales  
**fascia utérin** sur les zones non  
péritonisées

### TUNIQUE MOYENNE

**myomètre** nécessaire à  
l'accouchement

### TUNIQUE INTERNE

**endomètre**

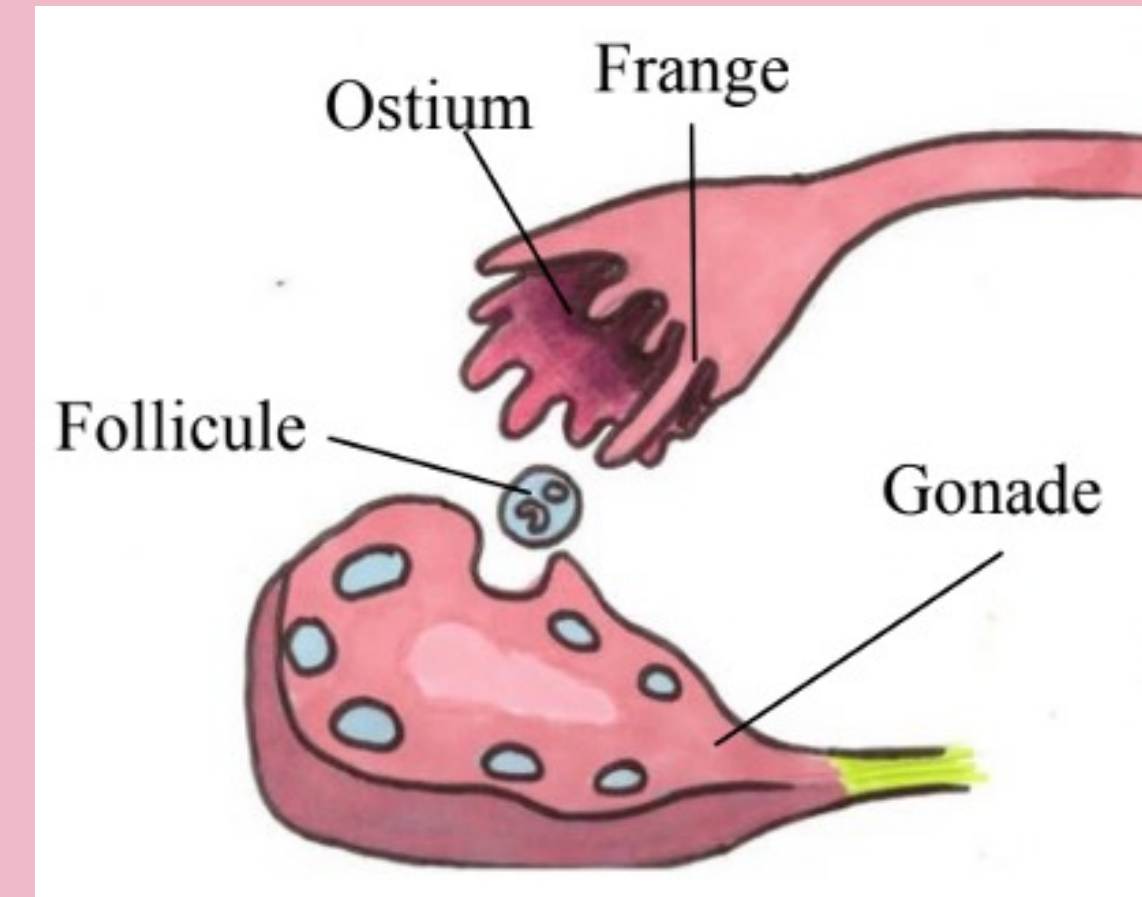
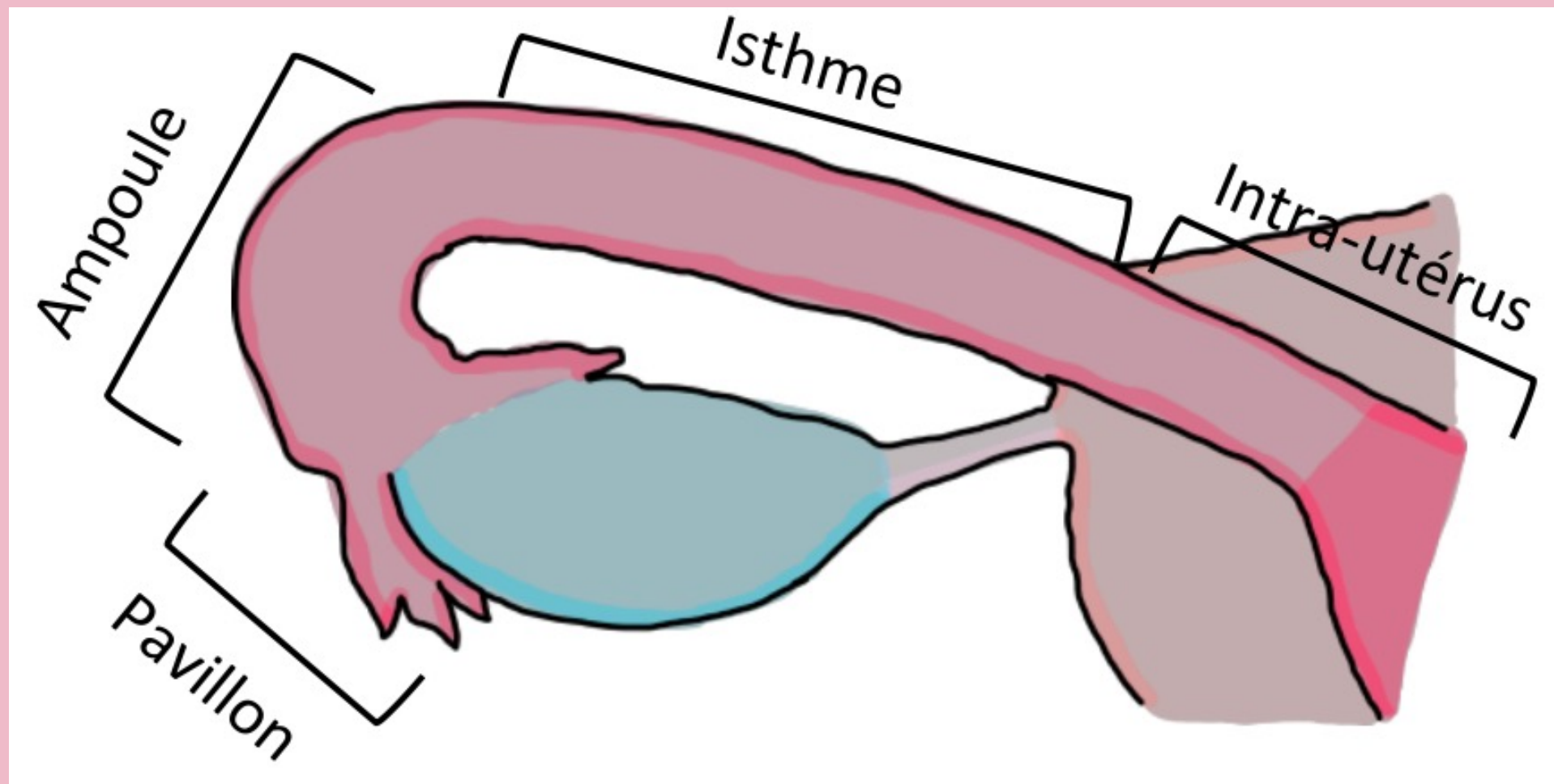
# III. ORGANES GENITAUX INTERNES

## DE LA FEMME : TROMPES

Structure semblable à l'utérus avec 3 tuniques

- 🍄 Muqueuse (interne)
- 🍄 Musculeuse (moyenne)
- 🍄 Séreuse (externe)

La trompe possède plusieurs portions:



**La trompe utérine est entièrement péritonisé **sauf** la portion intra utérine et l'ostium de l'infundibulum**

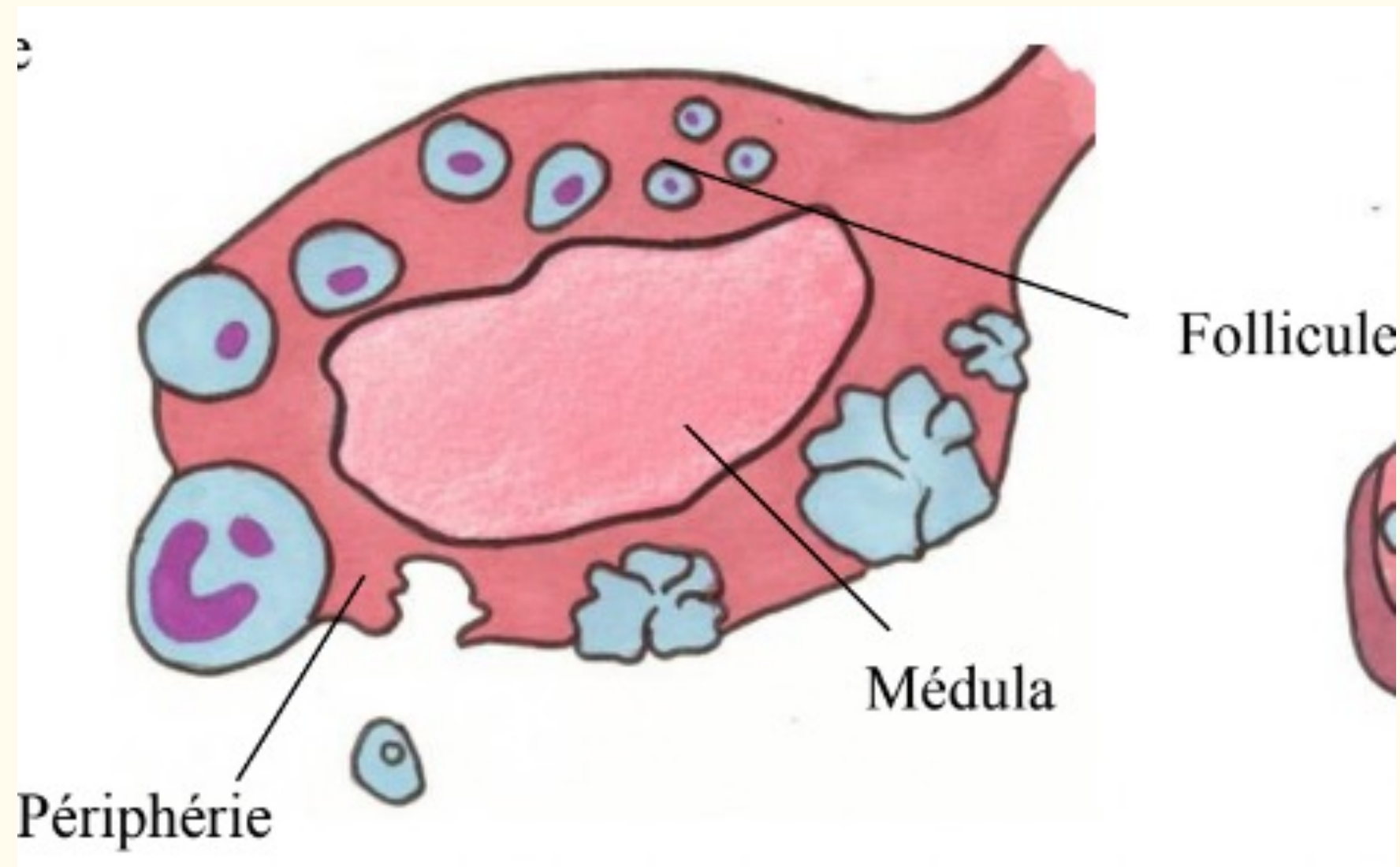


# III. ORGANES GENITAUX INTERNES

## DE LA FEMME : OVAIRES

L'ovaire présente deux parties :

- 🍄 **Corticale**
  - Exocrine : excrète les ovocytes vers la trompe
  - Endocrine : secrète la progestérone
- 🍄 **Médulla**
  - Endocrine : sécrète oestrogène



## QCM FLASH

A propos du périnée cutanée et des organes génitaux internes, indiquez la(les) proposition(s) exacte(s) :

- A) Le vagin se projette sur l'ischion, il est en arrière et en dessous de la vessie et en avant du rectum
- B) La paroi antérieure du vagin présente une colonne antérieure, des rides transversales et un trigone vaginal
- C) Le ligament rond rattache l'utérus à l'ovaire et part vers l'arrière
- D) L'utérus présente 3 tuniques : Une tunique externe : endomètre, une tunique moyenne : myomètre et une tunique interne : péritoine
- E) Les trompes présentent plusieurs portions dont l'ampoule : la partie extrême qui s'ouvre dans la cavité péritonéale
- F) L'ovaire est un organe exocrine par sa sécrétion d'ovocyte mais ne sécrète pas d'hormone



## QCM FLASH

A propos du périnée cutanée et des organes génitaux internes, indiquez la(les) proposition(s) exacte(s) :

**A) Le vagin se projette sur l'ischion, il est en arrière et en dessous de la vessie et en avant du rectum**

B) La paroi antérieure du vagin présente une colonne antérieure, des rides transversales et un trigone vaginal

C) Le ligament rond rattache l'utérus à l'ovaire et part vers l'arrière

D) L'utérus présente 3 tuniques : Une tunique externe : endomètre, une tunique moyenne : myomètre et une tunique interne : péritoine

E) Les trompes présentent plusieurs portions dont l'ampoule : la partie extrême qui s'ouvre dans la cavité péritonéale

F) L'ovaire est un organe exocrine par sa sécrétion d'ovocyte mais ne sécrète pas d'hormone

## QCM FLASH

A propos du périnée cutanée et des organes génitaux internes, indiquez la(les) proposition(s) exacte(s) :

**A) Le vagin se projette sur l'ischion, il est en arrière et en dessous de la vessie et en avant du rectum**

**B) La paroi antérieure du vagin présente une colonne antérieure, des rides transversales et un trigone vaginal**

C) Le ligament rond rattache l'utérus à l'ovaire et part vers l'arrière

D) L'utérus présente 3 tuniques : Une tunique externe : endomètre, une tunique moyenne : myomètre et une tunique interne : péritoine

E) Les trompes présentent plusieurs portions dont l'ampoule : la partie extrême qui s'ouvre dans la cavité péritonéale

F) L'ovaire est un organe exocrine par sa sécrétion d'ovocyte mais ne sécrète pas d'hormone



## QCM FLASH

A propos du périnée cutanée et des organes génitaux internes, indiquez la(les) proposition(s) exacte(s) :

**A) Le vagin se projette sur l'ischion, il est en arrière et en dessous de la vessie et en avant du rectum**

**B) La paroi antérieure du vagin présente une colonne antérieure, des rides transversales et un trigone vaginal**

**C) Le ligament rond rattache l'utérus à l'ovaire et part vers l'arrière**

D) L'utérus présente 3 tuniques : Une tunique externe : endomètre, une tunique moyenne : myomètre et une tunique interne : péritoine

E) Les trompes présentent plusieurs portions dont l'ampoule : la partie extrême qui s'ouvre dans la cavité péritonéale

F) L'ovaire est un organe exocrine par sa sécrétion d'ovocyte mais ne sécrète pas d'hormone

## QCM FLASH

A propos du périnée cutanée et des organes génitaux internes, indiquez la(les) proposition(s) exacte(s) :

- A) Le vagin se projette sur l'ischion, il est en arrière et en dessous de la vessie et en avant du rectum**
- B) La paroi antérieure du vagin présente une colonne antérieure, des rides transversales et un trigone vaginal**
- C) Le ligament rond rattache l'utérus à l'ovaire et part vers l'arrière**
- D) L'utérus présente 3 tuniques : Une tunique externe : endomètre, une tunique moyenne : myomètre et une tunique interne : péritoine**
- E) Les trompes présentent plusieurs portions dont l'ampoule : la partie extrême qui s'ouvre dans la cavité péritonéale
- F) L'ovaire est un organe exocrine par sa sécrétion d'ovocyte mais ne sécrète pas d'hormone



## QCM FLASH

A propos du périnée cutanée et des organes génitaux internes, indiquez la(les) proposition(s) exacte(s) :

- A) Le vagin se projette sur l'ischion, il est en arrière et en dessous de la vessie et en avant du rectum**
- B) La paroi antérieure du vagin présente une colonne antérieure, des rides transversales et un trigone vaginal**
- C) Le ligament rond rattache l'utérus à l'ovaire et part vers l'arrière**
- D) L'utérus présente 3 tuniques : Une tunique externe : endomètre, une tunique moyenne : myomètre et une tunique interne : péritoine**
- E) Les trompes présentent plusieurs portions dont l'ampoule : la partie extrême qui s'ouvre dans la cavité péritonéale**
- F) L'ovaire est un organe exocrine par sa sécrétion d'ovocyte mais ne sécrète pas d'hormone

## QCM FLASH

A propos du périnée cutanée et des organes génitaux internes, indiquez la(les) proposition(s) exacte(s) :

- A) Le vagin se projette sur l'ischion, il est en arrière et en dessous de la vessie et en avant du rectum
- B) La paroi antérieure du vagin présente une colonne antérieure, des rides transversales et un trigone vaginal
- C) Le ligament rond rattache l'utérus à l'ovaire et part vers l'arrière
- D) L'utérus présente 3 tuniques : Une tunique externe : endomètre, une tunique moyenne : myomètre et une tunique interne : péritoine
- E) Les trompes présentent plusieurs portions dont l'ampoule : la partie extrême qui s'ouvre dans la cavité péritonéale
- F) L'ovaire est un organe exocrine par sa sécrétion d'ovocyte mais ne sécrète pas d'hormone



# Plan du cours



## I. INTRODUCTION

---

## II. PERINEE CUTANEE ET ORGANES GENITAUX EXTERNES

---

## III. ORGANES GENITAUX INTERNES DE LA FEMME

---

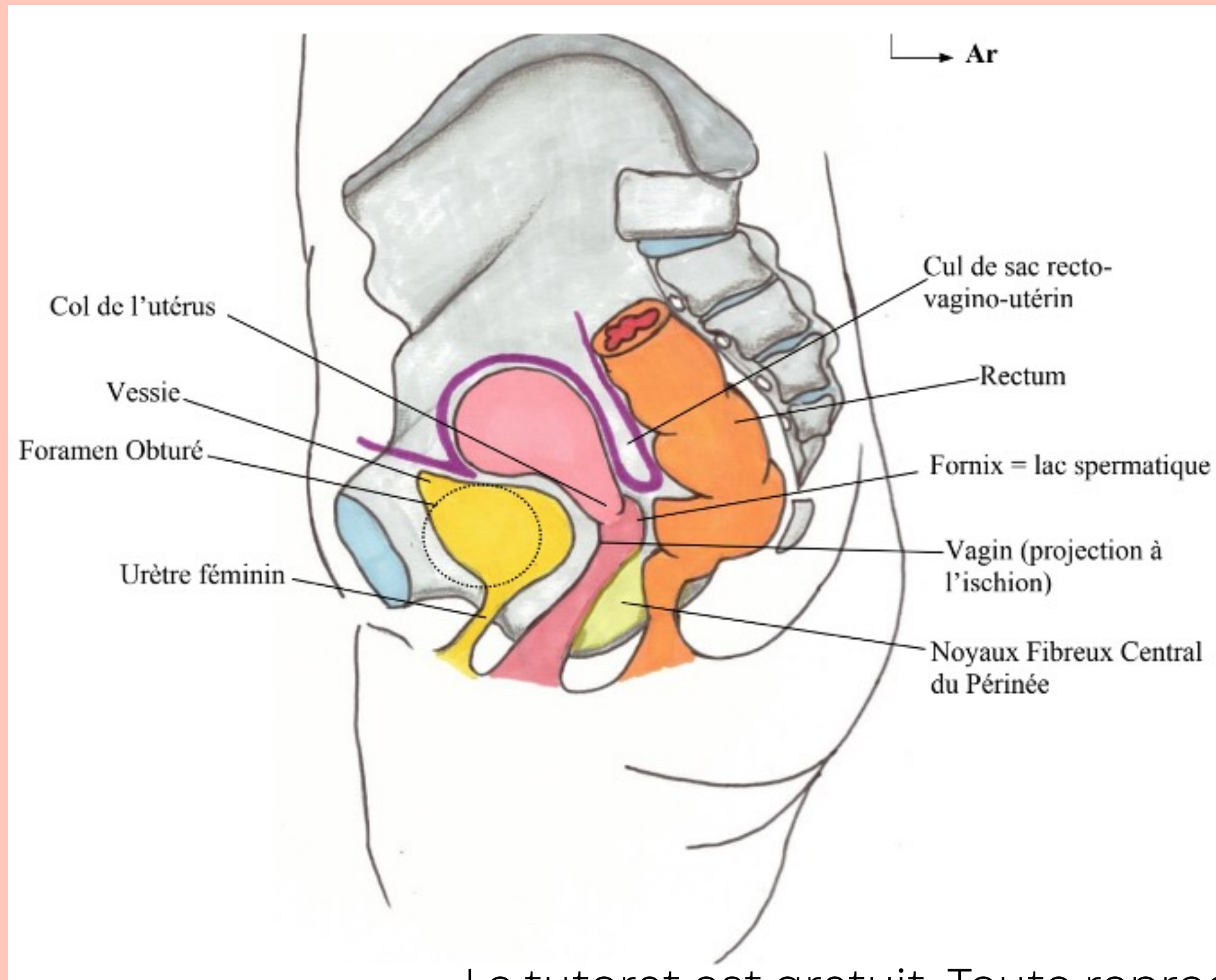
## IV. EXAMEN GYNECOLOGIQUE DE LA FEMME

---

## V. LIGAMENT LARGE ET RAPPORTS PERITONEAUX

# IV. EXAMEN GYNECOLOGIQUE DE LA FEMME :

## TOUCHERS PELVIENS



Chez la femme on peut pratiquer 2 types de touchers pelviens

🍄 Le toucher vaginal

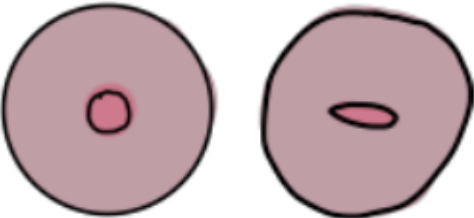


🍄 Le toucher rectal

🩺 Cri de douglas 🩺



# IV. EXAMEN GYNECOLOGIQUE DE LA FEMME :

## COL UTÉRIN

NULLIPARE	<ul style="list-style-type: none"><li>- Annulaire et régulier</li><li>- Aplati et régulier</li></ul> 
PRIMIPARE	<ul style="list-style-type: none"><li>- Orifice avec une ou deux irrégularités</li></ul> 
MULTIPARE	<ul style="list-style-type: none"><li>- Plusieurs expansions ou diverticules</li><li>- Témoin des accouchements successifs</li></ul> 

# IV. EXAMEN GYNECOLOGIQUE DE LA FEMME :

## COLORATION DU COL UTÉRIN

	ACIDE ACÉTIQUE	LUGOL
COL SAIN	Rosé	Acajou (cellules lugophiles)
COL CANCÉREUX	Blanc (cellules acidophiles)	Rosé

## QCM FLASH

A propos des examen gynécologique de la femme, indiquez la(les) proposition(s) exacte(s) :

- A) Le toucher vaginal permet d'atteindre le corps de l'utérus
- B) Le toucher rectal permet d'atteindre la partie la plus déclive du péritoine : le cul de sac de Douglas
- C) Le corps de l'utérus de la femme primipare présente 1 ou 2 irrégularités tandis que chez la multipare on présente plusieurs expansions, diverticules
- D) Une coloration à l'acide acétique, colorera les cellules saines en blanc et les cellules cancéreuses en rosé
- E) Une coloration au lugol colorera les cellules cancéreuses en acajou et les cellules saines en rosé



## QCM FLASH

A propos des examen gynécologique de la femme, indiquez la(les) proposition(s) exacte(s) :

- A) Le toucher vaginal permet d'atteindre le corps de l'utérus**
- B) Le toucher rectal permet d'atteindre la partie la plus déclive du péritoine : le cul de sac de Douglas
- C) Le corps de l'utérus de la femme primipare présente 1 ou 2 irrégularités tandis que chez la multipare on présente plusieurs expansions, diverticules
- D) Une coloration à l'acide acétique, colorera les cellules saines en blanc et les cellules cancéreuses en rosé
- E) Une coloration au lugol colorera les cellules cancéreuses en acajou et les cellules saines en rosé

## QCM FLASH

A propos des examen gynécologique de la femme, indiquez la(les) proposition(s) exacte(s) :

- A) Le toucher vaginal permet d'atteindre le corps de l'utérus**
- B) Le toucher rectal permet d'atteindre la partie la plus déclive du péritoine : le cul de sac de Douglas**
- C) Le corps de l'utérus de la femme primipare présente 1 ou 2 irrégularités tandis que chez la multipare on présente plusieurs expansions, diverticules
- D) Une coloration à l'acide acétique, colorera les cellules saines en blanc et les cellules cancéreuses en rosé
- E) Une coloration au lugol colorera les cellules cancéreuses en acajou et les cellules saines en rosé

## QCM FLASH

A propos des examen gynécologique de la femme, indiquez la(les) proposition(s) exacte(s) :

- A) Le toucher vaginal permet d'atteindre le corps de l'utérus**
- B) Le toucher rectal permet d'atteindre la partie la plus déclive du péritoine : le cul de sac de Douglas**
- C) Le corps de l'utérus de la femme primipare présente 1 ou 2 irrégularités tandis que chez la multipare on présente plusieurs expansions, diverticules**
- D) Une coloration à l'acide acétique, colorera les cellules saines en blanc et les cellules cancéreuses en rosé
- E) Une coloration au lugol colorera les cellules cancéreuses en acajou et les cellules saines en rosé



## QCM FLASH

A propos des examen gynécologique de la femme, indiquez la(les) proposition(s) exacte(s) :

- A) Le toucher vaginal permet d'atteindre le corps de l'utérus**
- B) Le toucher rectal permet d'atteindre la partie la plus déclive du péritoine : le cul de sac de Douglas**
- C) Le corps de l'utérus de la femme primipare présente 1 ou 2 irrégularités tandis que chez la multipare on présente plusieurs expansions, diverticules**
- D) Une coloration à l'acide acétique, colorera les cellules saines en blanc et les cellules cancéreuse en rosé**
- E) Une coloration au lugol colorera les cellules cancéreuses en acajou et les cellules saines en rosé

## QCM FLASH

A propos des examen gynécologique de la femme, indiquez la(les) proposition(s) exacte(s) :

- A) Le toucher vaginal permet d'atteindre le corps de l'utérus**
- B) Le toucher rectal permet d'atteindre la partie la plus déclive du péritoine : le cul de sac de Douglas**
- C) Le corps de l'utérus de la femme primipare présente 1 ou 2 irrégularités tandis que chez la multipare on présente plusieurs expansions, diverticules**
- D) Une coloration à l'acide acétique, colorera les cellules saines en blanc et les cellules cancéreuses en rosé**
- E) Une coloration au lugol colorera les cellules cancéreuses en acajou et les cellules saines en rosé**

# Plan du cours



## I. INTRODUCTION

---

## II. PERINEE CUTANEE ET ORGANES GENITAUX EXTERNES

---

## III. ORGANES GENITAUX INTERNES DE LA FEMME

---

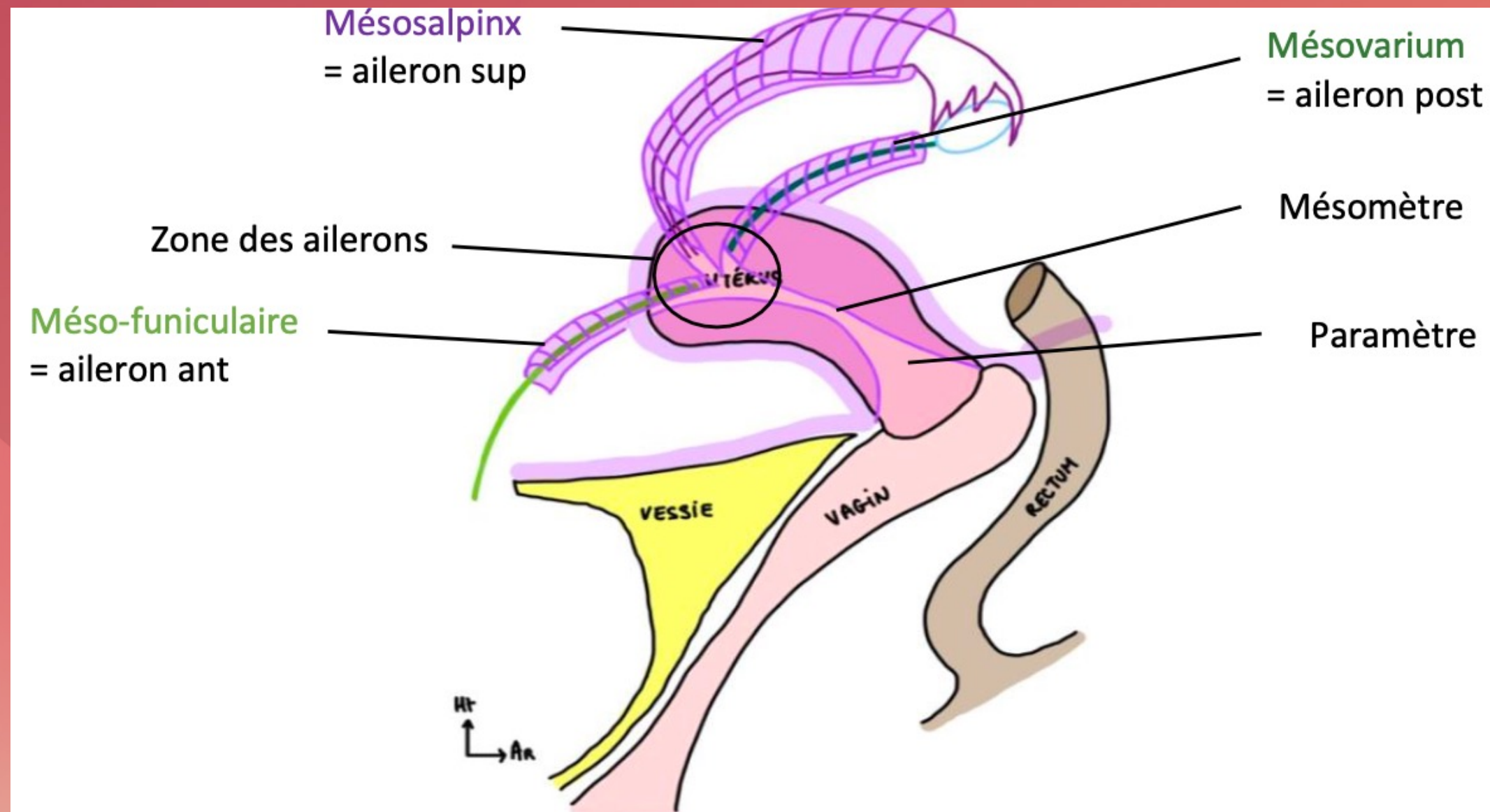
## IV. EXAMEN GYNECOLOGIQUE DE LA FEMME

---

## V. LIGAMENT LARGE ET RAPPORTS PERITONEAUX



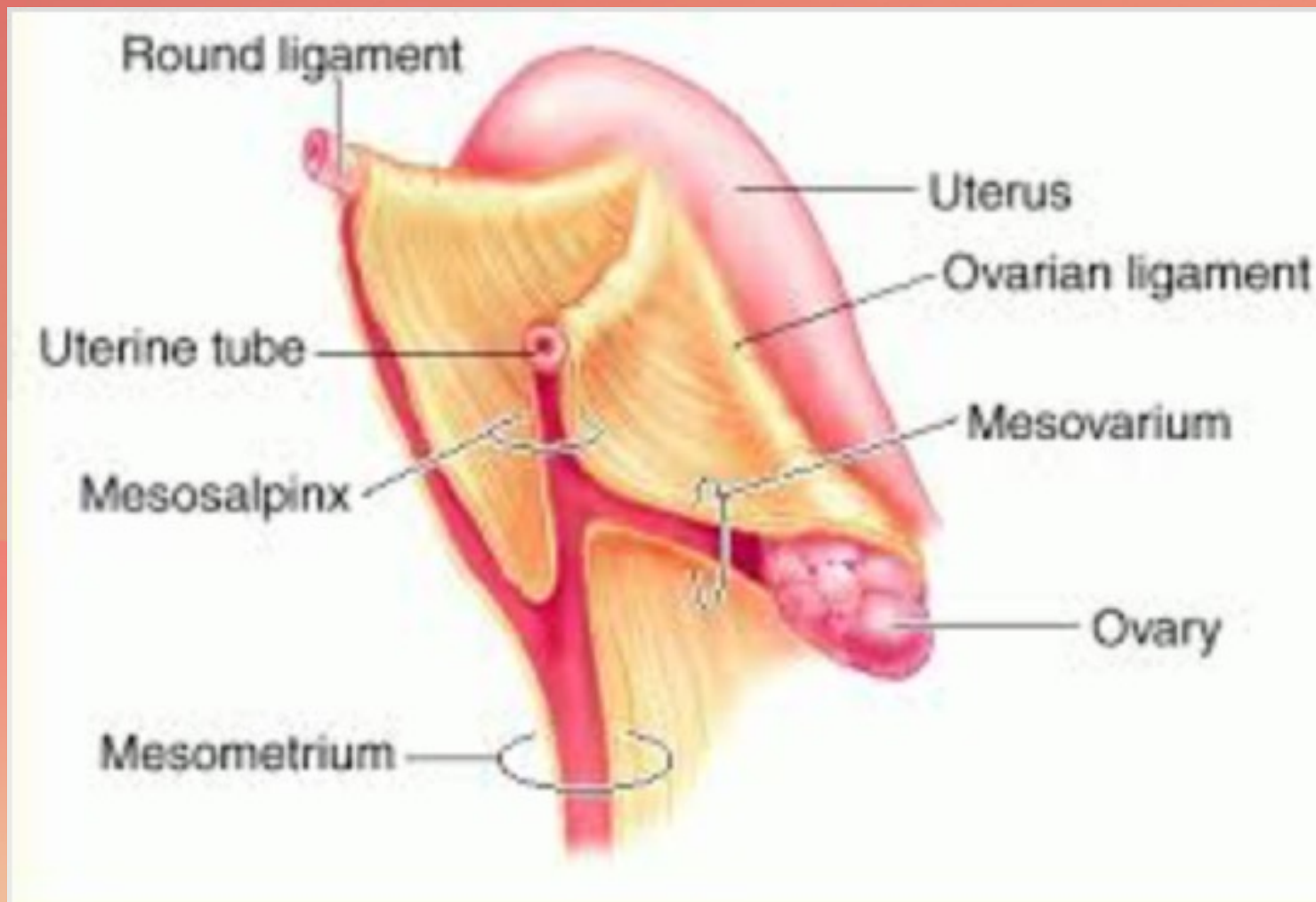
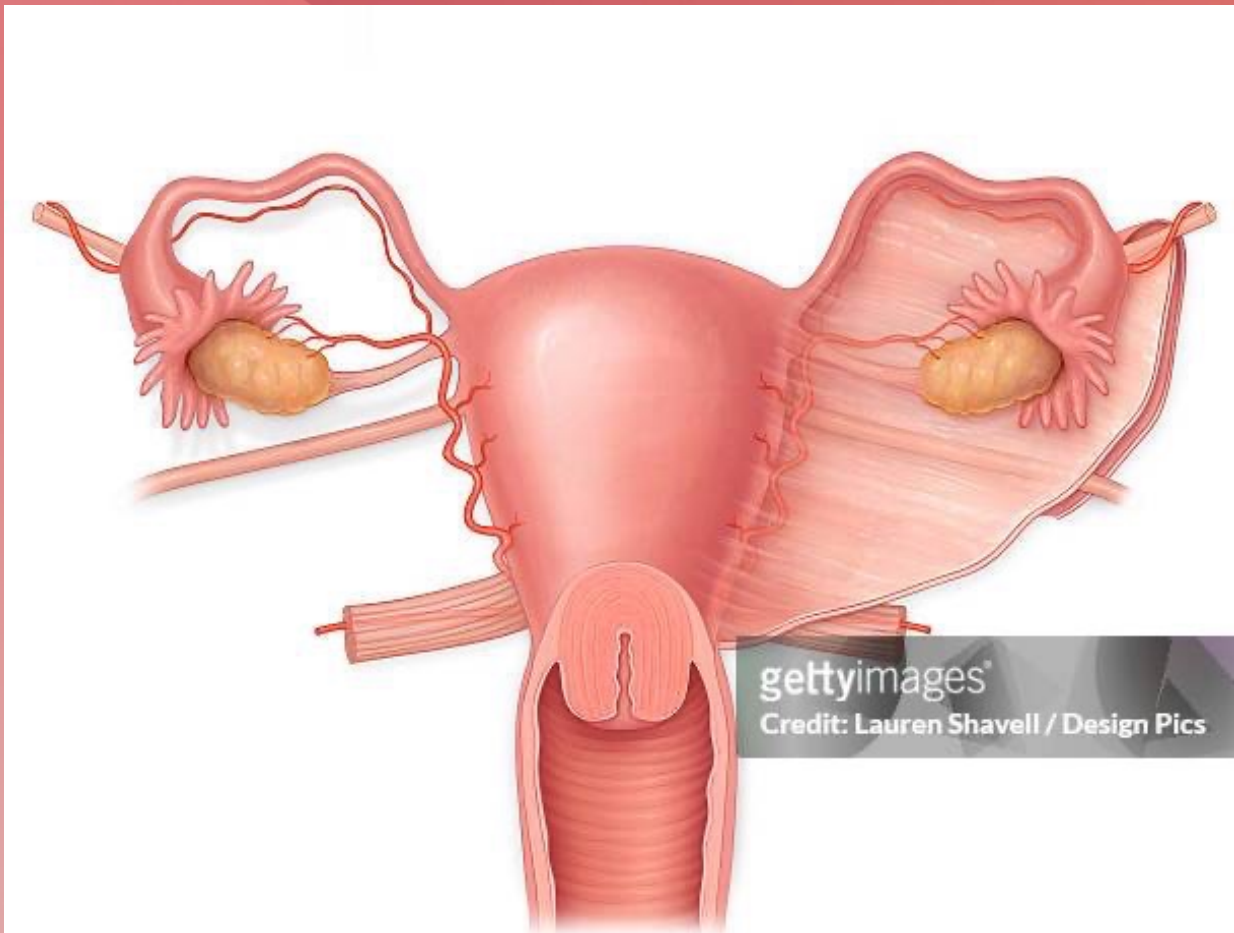
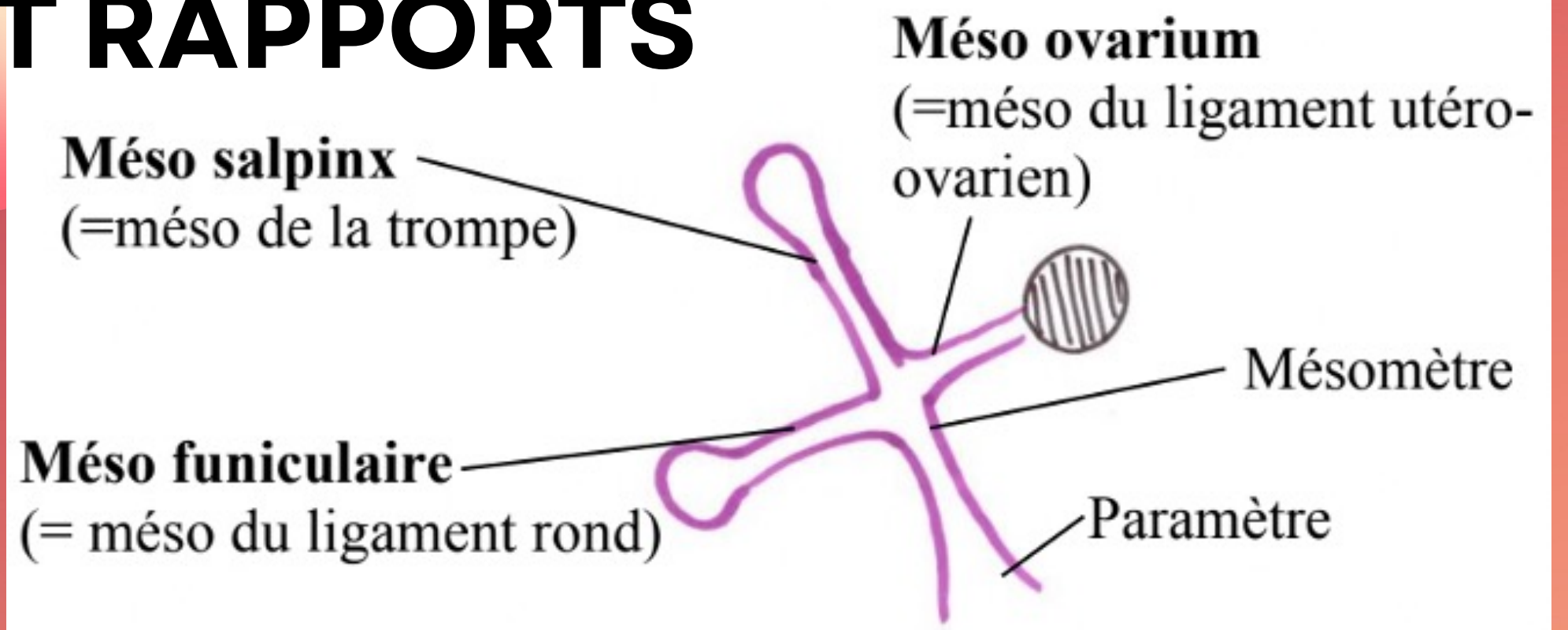
# V. LIGAMENT LARGE ET RAPPORTS PERITONEAUX





# V. LIGAMENT LARGE ET RAPPORTS

## PERITONEAUX





**Merci pour votre  
attention! <3**

**vous après avoir regardé la  
vidéo :**



Le tutorat est gratuit. Toute reproduction ou vente est interdite