

APPAREIL GENITAL FEMININ PARTIE 1

By Elisa aka Elisacrum

en route pour perfect
✨ l'Anatomie Petite Barbie ✨



Le tutorat est gratuit. Toute reproduction ou vente est interdite

Plan du cours



I. INTRODUCTION

II. PERINEE CUTANEE ET ORGANES GENITAUX EXTERNES

III. ORGANES GENITAUX INTERNES DE LA FEMME

IV. EXAMEN GYNECOLOGIQUE DE LA FEMME

V. LIGAMENT LARGE ET RAPPORTS PERITONEAUX

Plan du cours



I. INTRODUCTION

II. PERINEE CUTANEE ET ORGANES GENITAUX EXTERNES

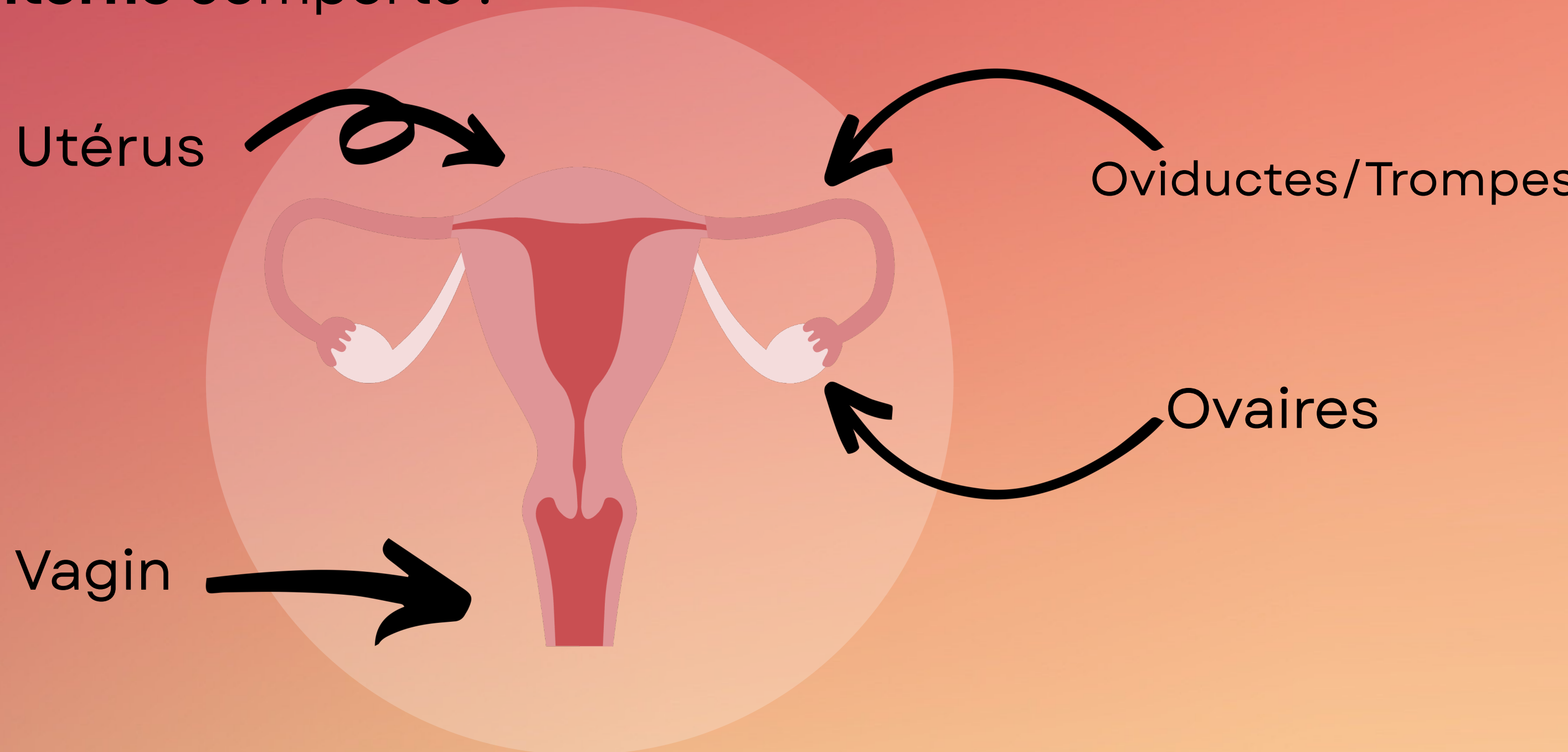
III. ORGANES GENITAUX INTERNES DE LA FEMME

IV. EXAMEN GYNECOLOGIQUE DE LA FEMME

V. LIGAMENT LARGE ET RAPPORTS PERITONEAUX

I.INTRODUCTION: ANATOMIE GENERALE DE L'AGF

L'appareil génital **interne** comporte :

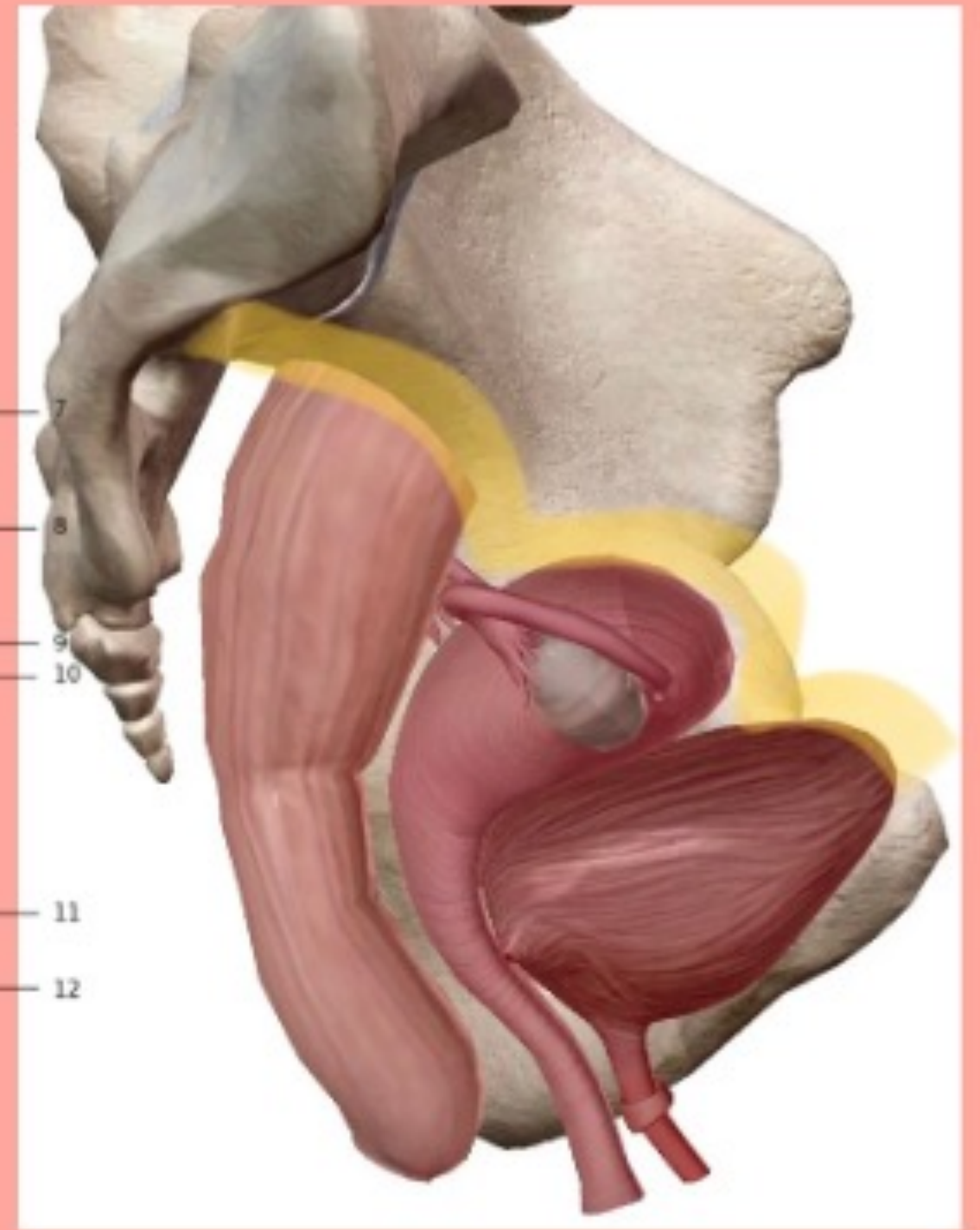
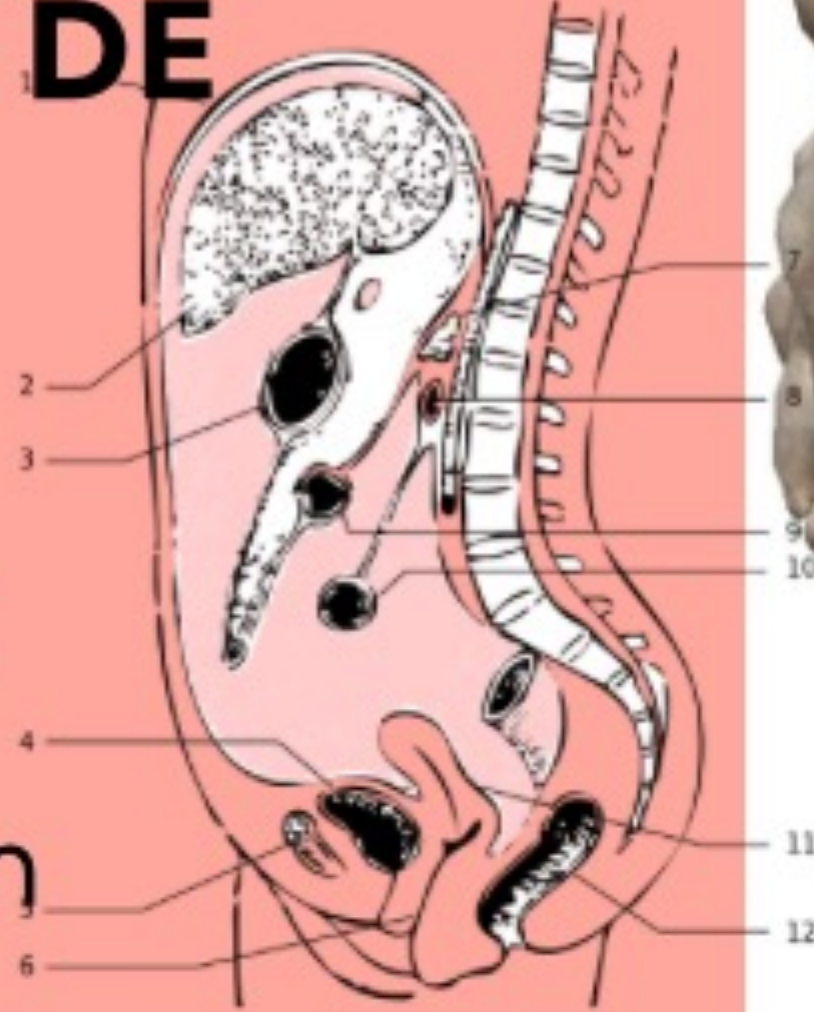

Le tutorat est gratuit. Toute reproduction ou vente est interdite

I.INTRODUCTION: ANATOMIE GENERALE DE L'AGF

Le **péritoine** se dépose sur :

- 🍄 Face supérieure du rectum
- 🍄 Corps de l'utérus
- 🍄 Face supérieure de la vessie

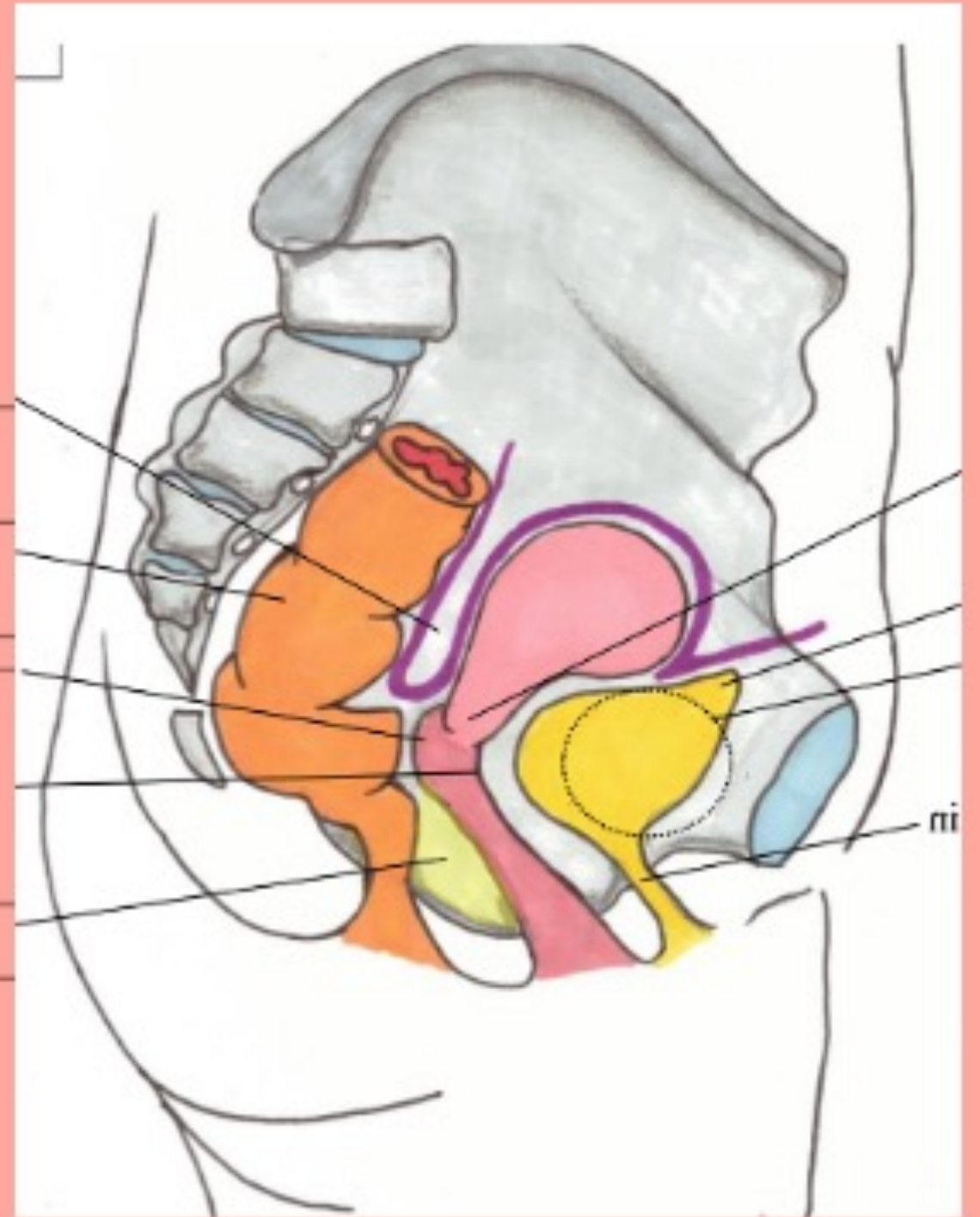
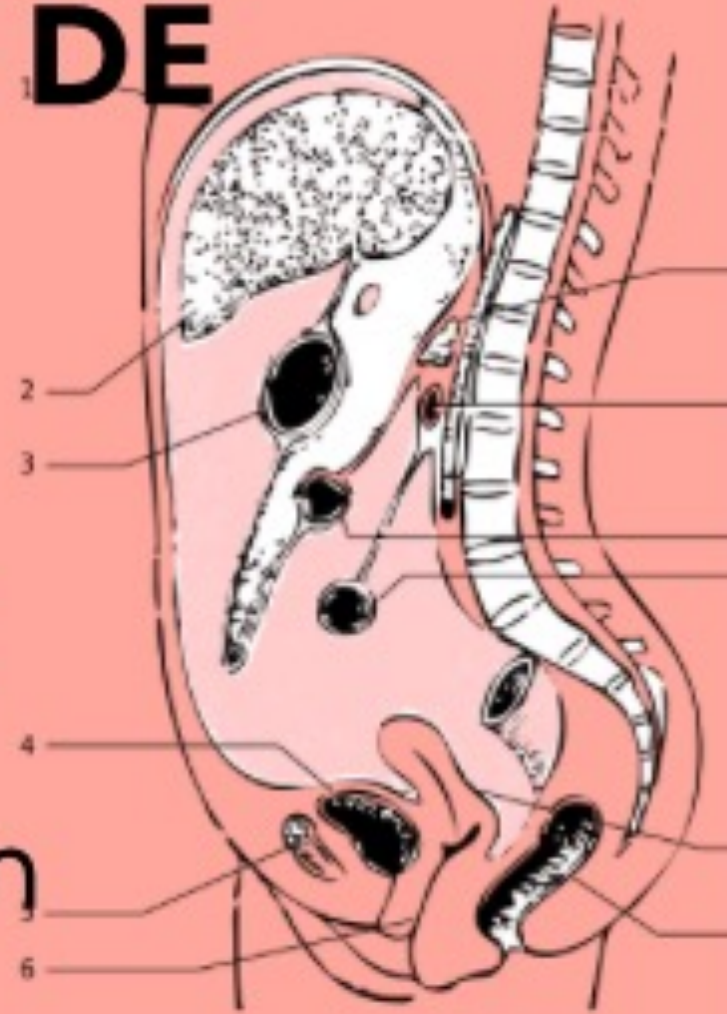


⚠ L'ensemble de l'appareil génital est sous-péritonéal, **sauf l'ovaire**, qui est un organe **NON-péritonisé** et **INTRA-péritonéal** ⚠

I. INTRODUCTION: ANATOMIE GENERALE DE L'AGF

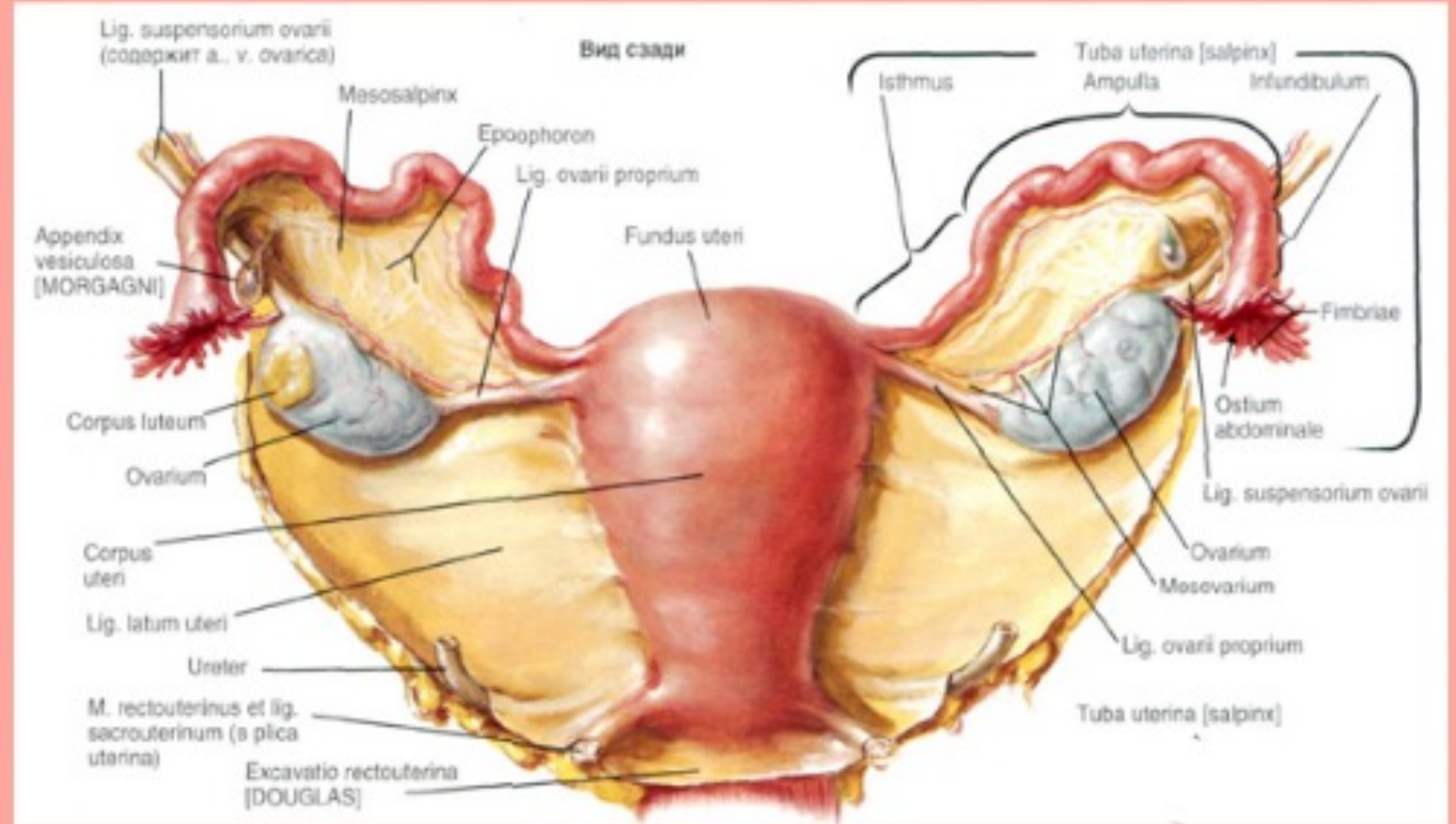
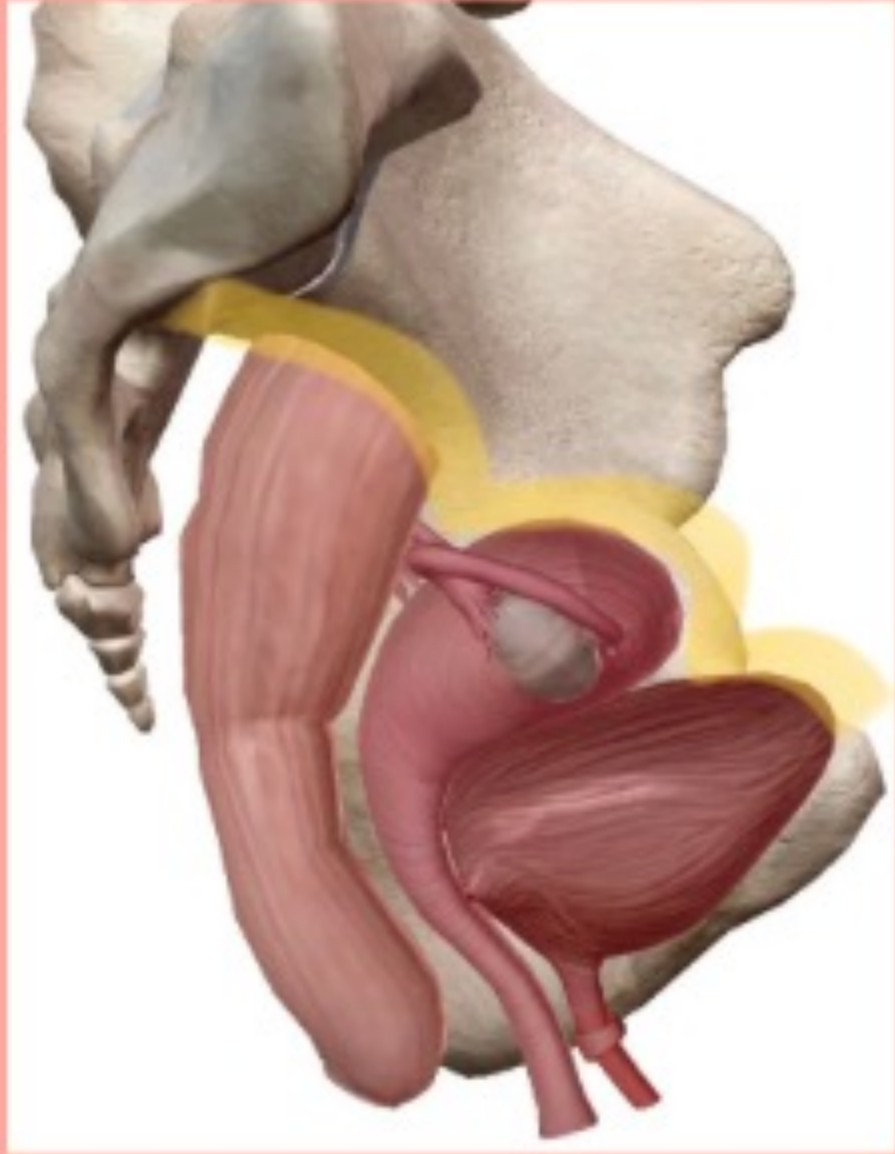
Le **péritoine** se dépose sur :

- 🍄 Face supérieure du rectum
- 🍄 Corps de l'utérus
- 🍄 Face supérieure de la vessie



⚠ L'ensemble de l'appareil génital est sous-péritonéal, **sauf l'ovaire**, qui est un organe **NON-péritonisé** et **INTRA-péritonéal** ⚠

I.INTRODUCTION: ANATOMIE GENERALE DE L'AGF



⚠ L'ensemble de l'appareil génital est sous-péritonéal, **sauf l'ovaire**, qui est un organe **NON-péritonisé** et **INTRA-péritonéal** ⚠

Le tutorat est gratuit. Toute reproduction ou vente est interdite

QCM FLASH

A propos de l'introduction sur l'anatomie générale de l'AGF, indiquez la(les) proposition(s) exacte(s) :

- A) L'appareil génital interne est constitué du vagin, de la vessie, de l'utérus et des ovaires
- B) L'appareil génital comporte le vagin qui permet la gestation et l'utérus qui permet la copulation
- C) Le péritoine se dépose sur le corps de l'uterus mais pas sur les faces latérales
- D) L'ensemble de l'appareil génital est intra péritonéal, sauf l'ovaire qui est péritonisé et sous péritonéal

QCM FLASH

A propos de l'introduction sur l'anatomie générale de l'AGF, indiquez la(les) proposition(s) exacte(s) :

A) L'appareil génital interne est constitué du vagin, de la vessie, de l'utérus et des ovaires

B) L'appareil génital comporte le vagin qui permet la gestation et l'utérus qui permet la copulation

C) Le péritoine se dépose sur le corps de l'uterus mais pas sur les faces latérales

D) L'ensemble de l'appareil génital est intra péritonéal, sauf l'ovaire qui est péritonisé et sous péritonéal

QCM FLASH

A propos de l'introduction sur l'anatomie générale de l'AGF, indiquez la(les) proposition(s) exacte(s) :

A) L'appareil génital interne est constitué du vagin, de la vessie, de l'utérus et des ovaires

B) L'appareil génital comporte le vagin qui permet la gestation et l'utérus qui permet la copulation

C) Le péritoine se dépose sur le corps de l'uterus mais pas sur les faces latérales

D) L'ensemble de l'appareil génital est intra péritonéal, sauf l'ovaire qui est péritonisé et sous péritonéal

QCM FLASH

A propos de l'introduction sur l'anatomie générale de l'AGF, indiquez la(les) proposition(s) exacte(s) :

A) L'appareil génital interne est constitué du vagin, de la vessie, de l'utérus et des ovaires

B) L'appareil génital comporte le vagin qui permet la gestation et l'utérus qui permet la copulation

C) Le péritoine se dépose sur le corps de l'uterus mais pas sur les faces latérales

D) L'ensemble de l'appareil génital est intra péritonéal, sauf l'ovaire qui est péritonisé et sous péritonéal

QCM FLASH

A propos de l'introduction sur l'anatomie générale de l'AGF, indiquez la(les) proposition(s) exacte(s) :

- A) L'appareil génital interne est constitué du vagin, de la vessie, de l'utérus et des ovaires**
- B) L'appareil génital comporte le vagin qui permet la gestation et l'utérus qui permet la copulation**
- C) Le péritoine se dépose sur le corps de l'uterus mais pas sur les faces latérales**
- D) L'ensemble de l'appareil génital est intra péritonéal, sauf l'ovaire qui est péritonisé et sous péritonéal**

Plan du cours



I. INTRODUCTION

II. PERINEE CUTANEE ET ORGANES GENITAUX EXTERNES

III. ORGANES GENITAUX INTERNES DE LA FEMME

IV. EXAMEN GYNECOLOGIQUE DE LA FEMME

V. LIGAMENT LARGE ET RAPPORTS PERITONEAUX

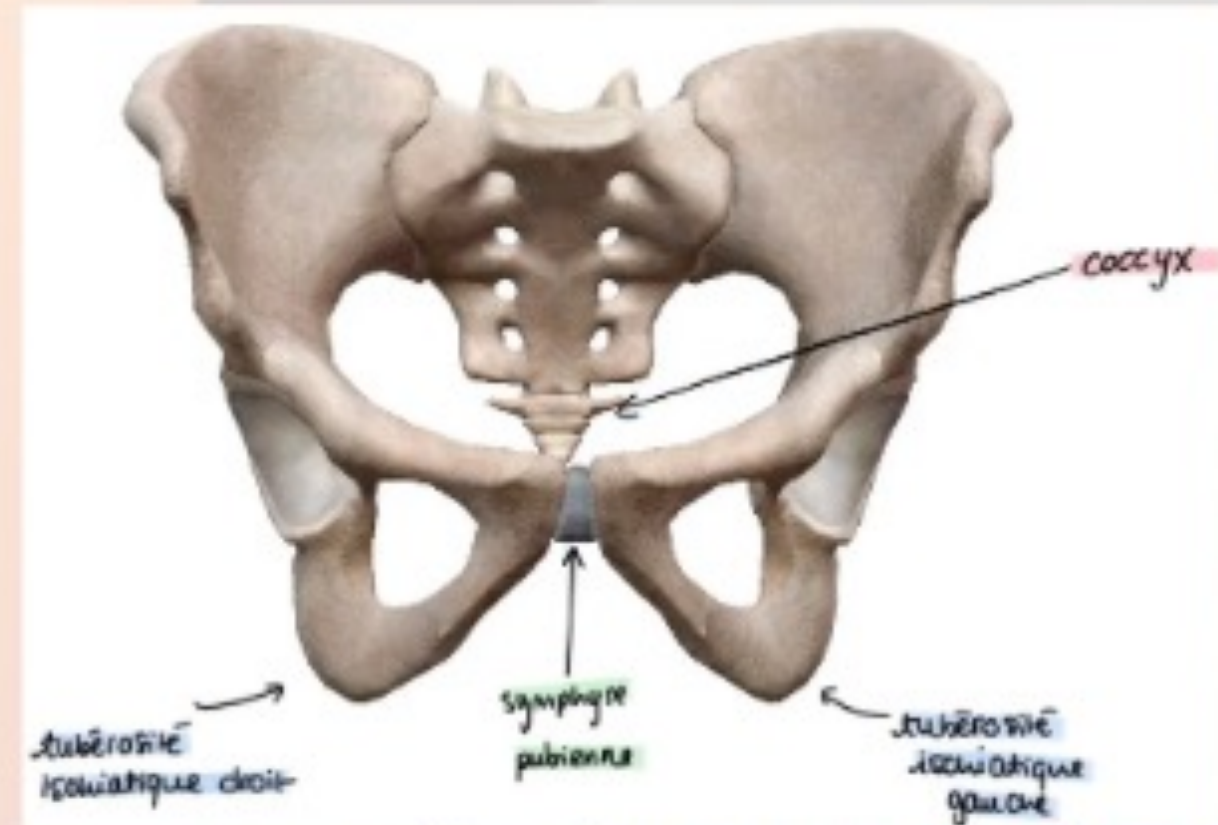
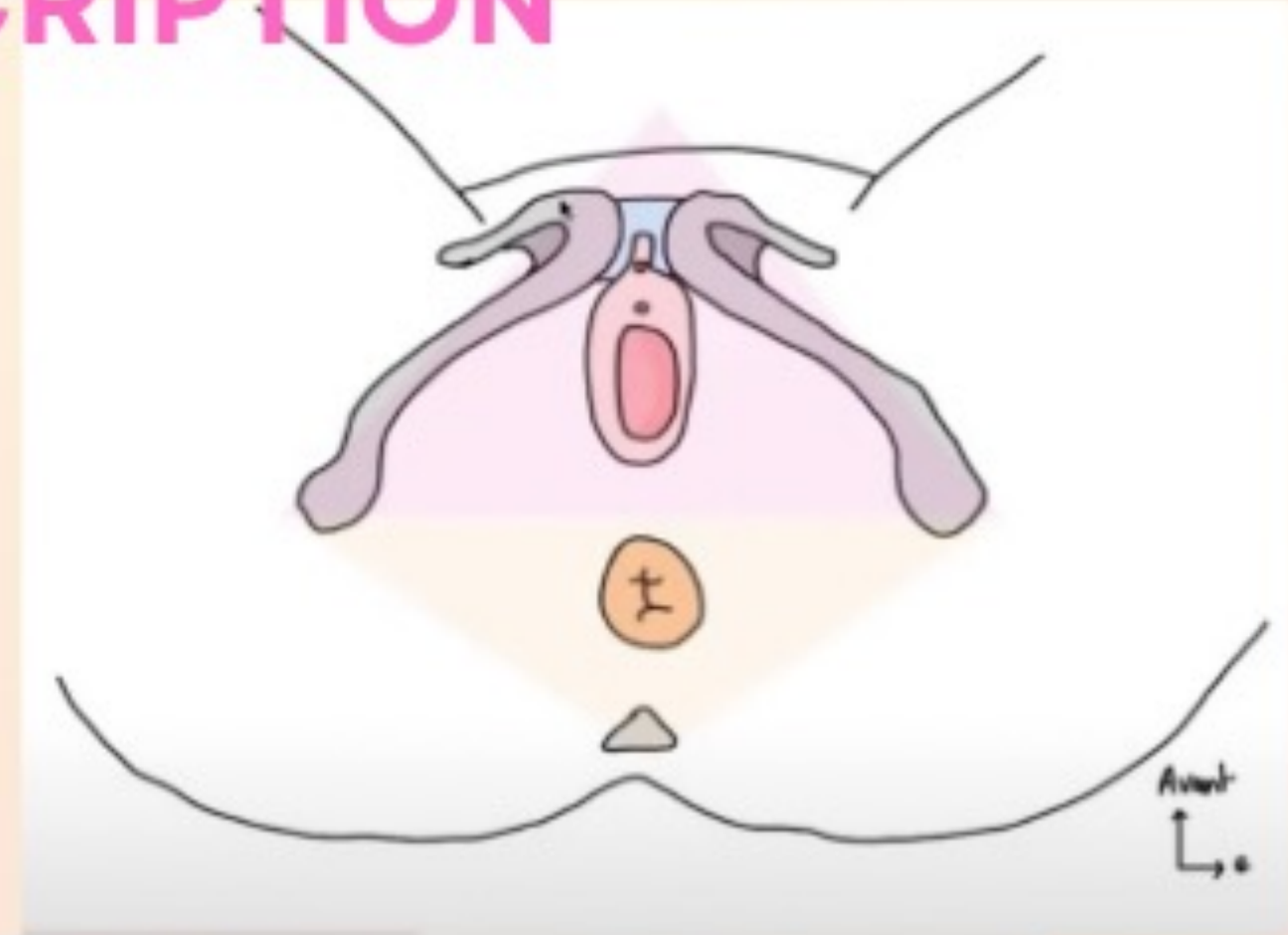
II. PERINEE CUTANEE ET ORGANES GENITAUX EXTERNES : DESCRIPTION GENERALE

Le périnée cutané présente un **losange perinéal** dont les **4 limites** sont :

- 🍄 En avant la **symphyse pubienne**
- 🍄 A droite et à gauche les **tubérosités ischiatiques**
- 🍄 En arrière le **coccyx**

Dans ce losange, il y a **2 triangles périneaux** :

- 🍄 Le triangle antérieur : **urogénital**
- 🍄 Le triangle postérieur : **anal**



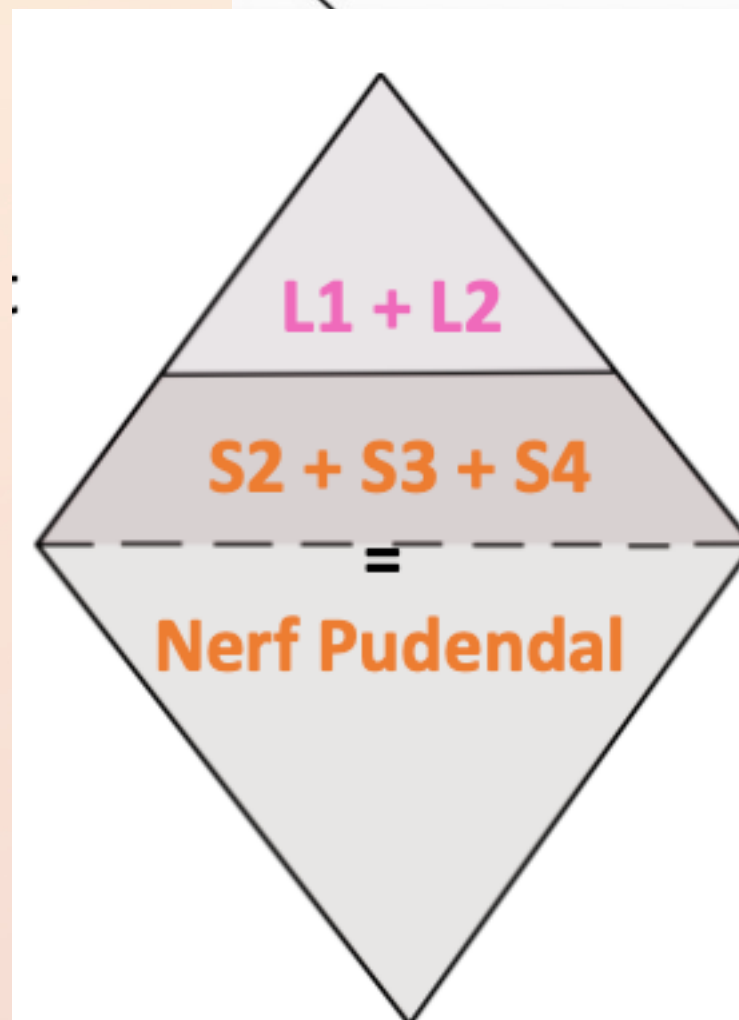
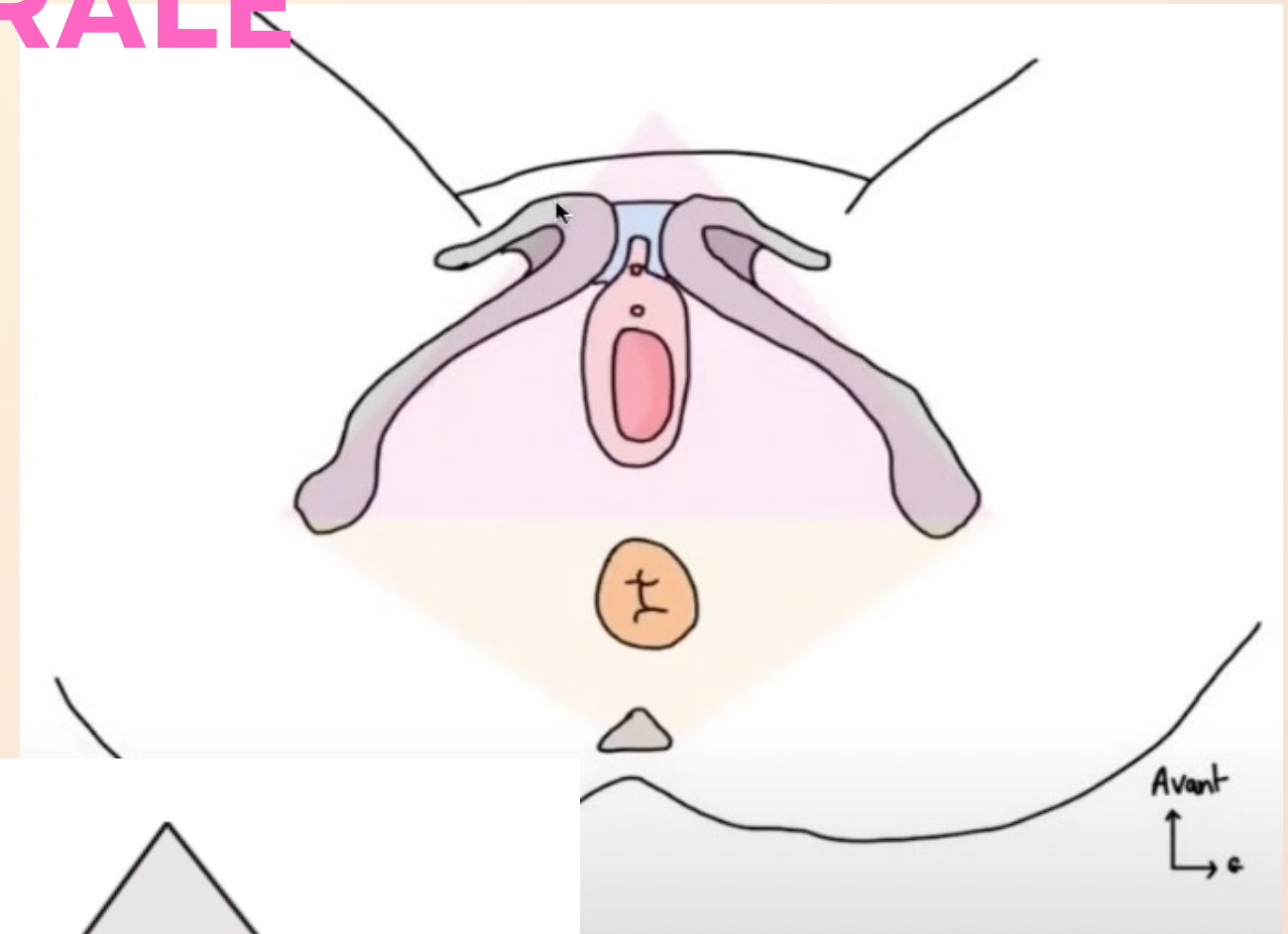
II. PERINEE CUTANEE ET ORGANES GENITAUX EXTERNES : DESCRIPTION GENERALE

Le périnée cutané présente un **losange perinéal** dont les **4 limites** sont :

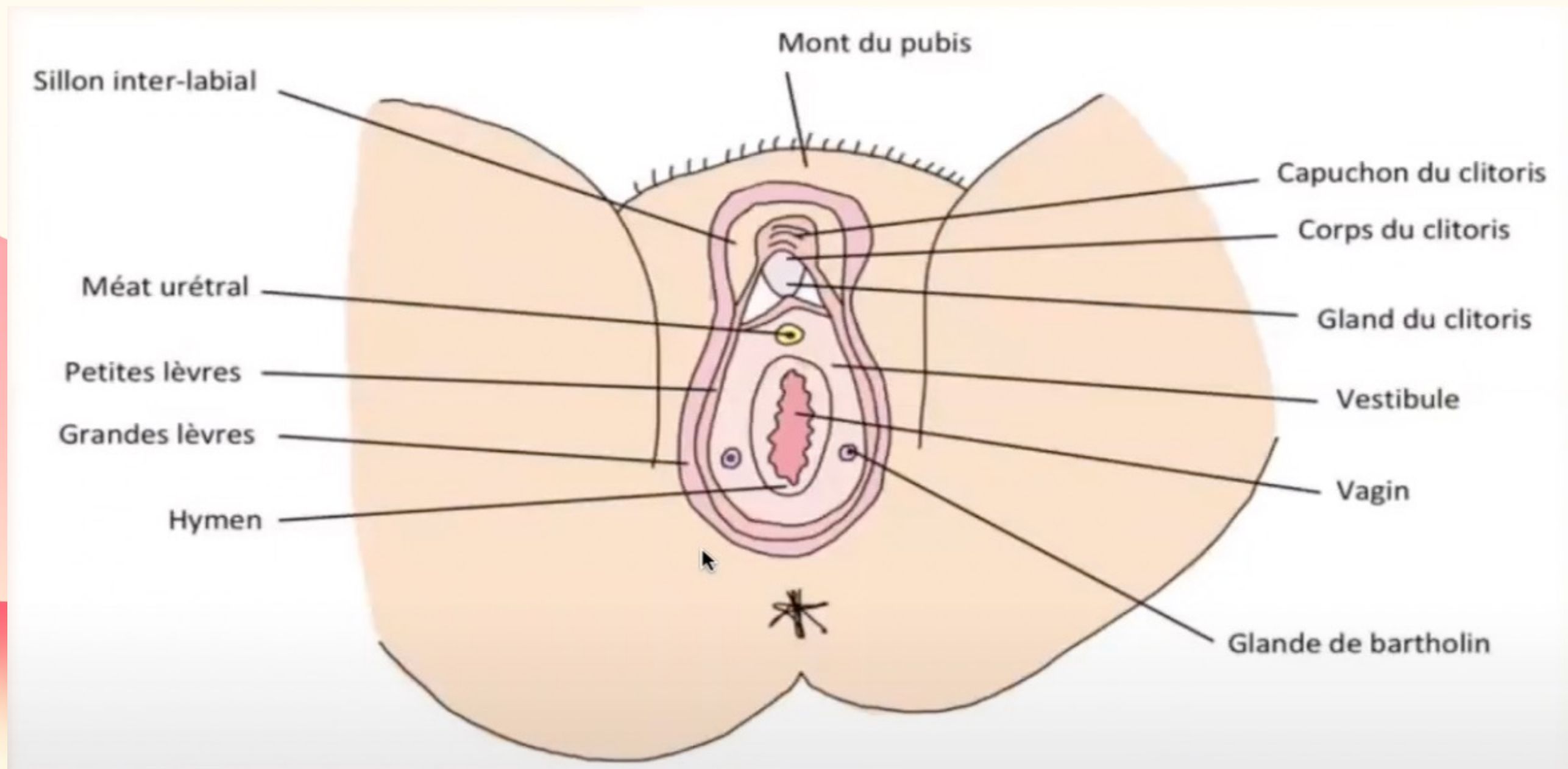
- 🍄 En avant la **symphyse pubienne**
- 🍄 A droite et à gauche les **tubérosités ischiatiques**
- 🍄 En arrière le **coccyx**

Dans ce losange, il y a **2 triangles périneaux** :

- 🍄 Le triangle antérieur : **urogénital**
- 🍄 Le triangle postérieur : **anal**



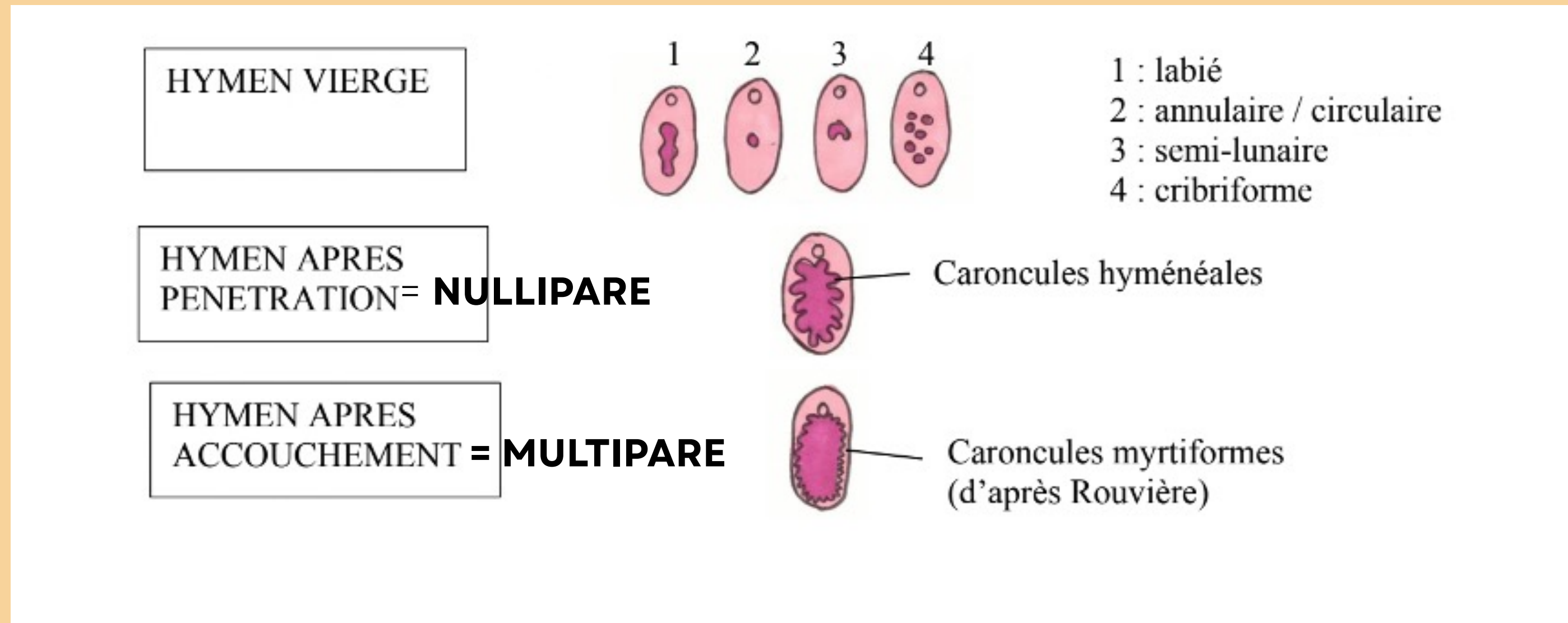
II. PERINEE CUTANEE ET ORGANES GENITAUX EXTERNES: COMPOSITION DU PERINEE CUTANE



II. PERINEE CUTANEE ET ORGANES GENITAUX EXTERNES: L'HYMEN

L'hymen est une membrane localisée à l'**orifice du vagin**

Il existe **6 formes** d'hymen différents en **fonction de la vie génitale** de la femme



II. PERINEE CUTANEE ET ORGANES GENITAUX EXTERNES: LES CORPS ERECTILES

En profondeur du périnée cutané on retrouve les **corps érectiles** de la femme qui sont dits “**imparfaits**”

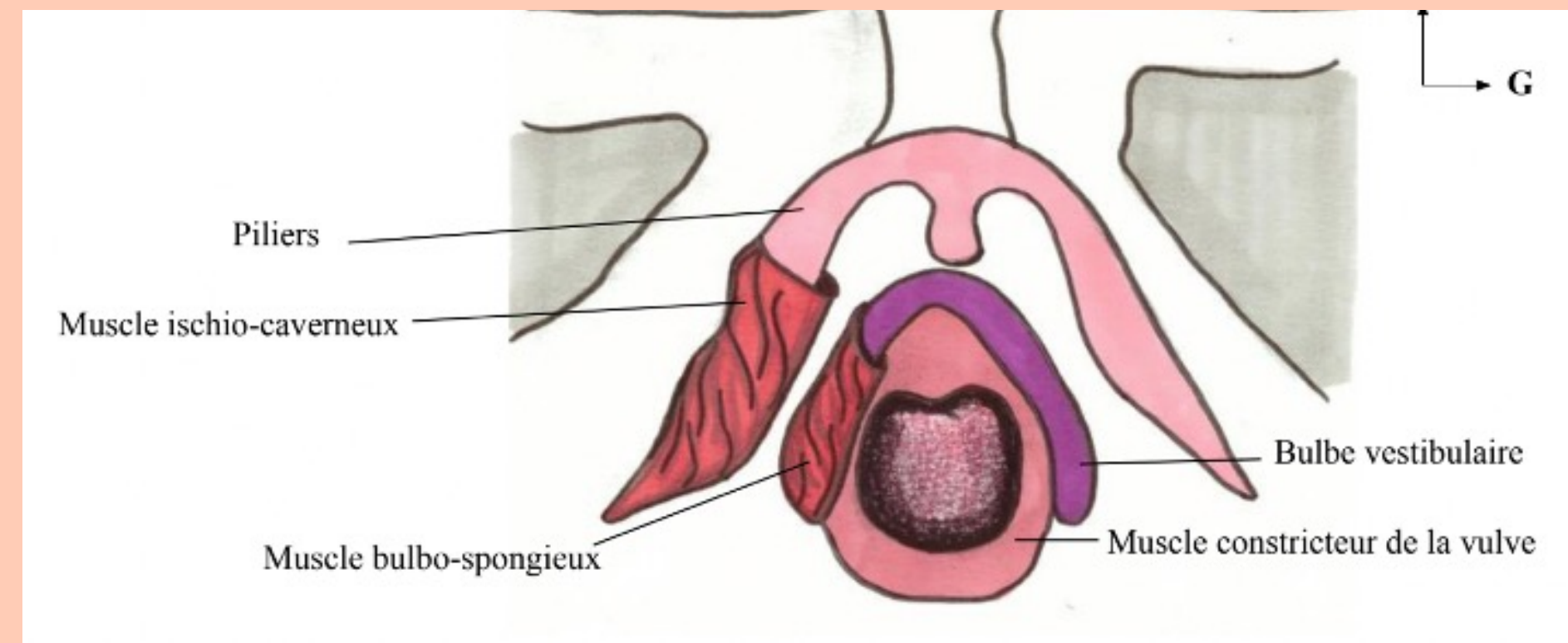
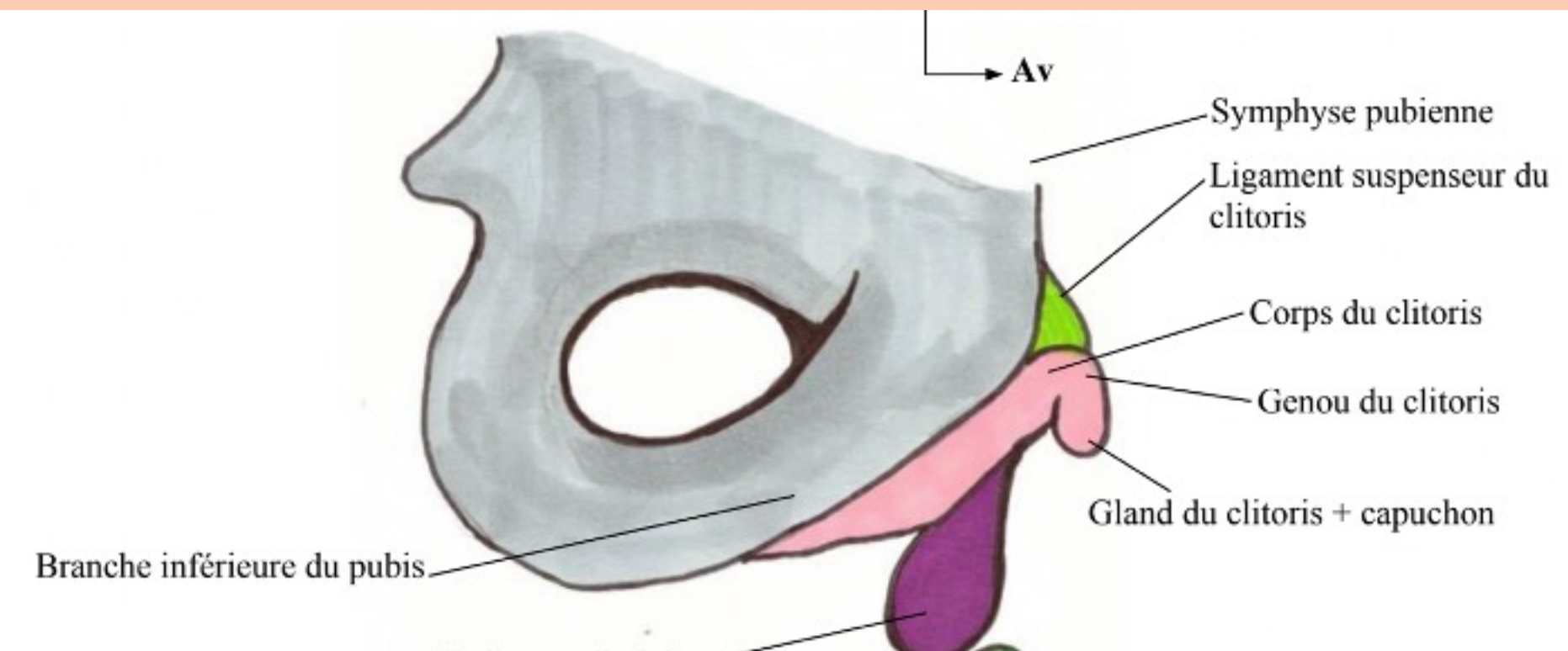
🍄 Clitoris

🍄 Bulbe vestibulaires

Ils sont entourés de **muscles en corne**

🍄 Muscles ischio caverneux

🍄 Muscle bulbo spongieux



2 PILIERS ➡ CORPS ➡ GENOU ➡ GLAND

Le tutorat est gratuit. Toute reproduction ou vente est interdite

QCM FLASH

A propos du périnée cutanée et des organes génitaux externes, indiquez la(les) proposition(s) exacte(s) :

- A) Le losange périnéal est limité en avant par la symphyse pubienne, en arrière par le coccyx et sur les cotés par les tubérosités ischiatiques
- B) Le 1/4 antérieur du périnée cutané est innervé par le nerf pudendal (S2/S3/S4) tandis que les 3/4 postérieurs est innervé par L1 et L2
- C) Les glandes para urétrales = de Skène sont de part et d'autre du méat urétral et les glandes vestibulaires majeures = Bartholin sont dans la partie postérieure du vestibule
- D) Une femme déflorée nullipare pourra avoir un hymen cribiforme, annulaire, semi lunaire ou labié
- E) Les 2 corps érectiles sont le clitoris et le bulbe vestibulaire et les 2 muscles en cornets sont les muscles ischio caverneux et bulbo spongieux

QCM FLASH

A propos du périnée cutané et des organes génitaux externes, indiquez la(les) proposition(s) exacte(s) :

A) Le losange périnéal est limité en avant par la symphyse pubienne, en arrière par le coccyx et sur les cotés par les tubérosités ischiatiques

B) Le 1/4 antérieur du périnée cutané est innervé par le nerf pudendal (S2/S3/S4) tandis que les 3/4 postérieurs est innervé par L1 et L2

C) Les glandes para urétrales = de Skène sont de part et d'autre du méat urétral et les glandes vestibulaires majeures = Bartholin sont dans la partie postérieure du vestibule

D) Une femme déflorée nullipare pourra avoir un hymen cribiforme, annulaire, semi lunaire ou labié

E) Les 2 corps érectiles sont le clitoris et le bulbe vestibulaire et les 2 muscles en cornets sont les muscles ischio caverneux et bulbo spongieux

QCM FLASH

A propos du périnée cutané et des organes génitaux externes, indiquez la(les) proposition(s) exacte(s) :

A) Le losange périnéal est limité en avant par la symphyse pubienne, en arrière par le coccyx et sur les cotés par les tubérosités ischiatiques

B) Le 1/4 antérieur du périnée cutané est innervé par le nerf pudendal (S2/S3/S4) tandis que les 3/4 postérieurs est innervé par L1 et L2

C) Les glandes para urétrales = de Skène sont de part et d'autre du méat urétral et les glandes vestibulaires majeures = Bartholin sont dans la partie postérieure du vestibule

D) Une femme déflorée nullipare pourra avoir un hymen cribiforme, annulaire, semi lunaire ou labié

E) Les 2 corps érectiles sont le clitoris et le bulbe vestibulaire et les 2 muscles en cornets sont les muscles ischio caverneux et bulbo spongieux

QCM FLASH

A propos du périnée cutané et des organes génitaux externes, indiquez la(les) proposition(s) exacte(s) :

A) Le losange périnéal est limité en avant par la symphyse pubienne, en arrière par le coccyx et sur les cotés par les tubérosités ischiatiques

B) Le 1/4 antérieur du périnée cutané est innervé par le nerf pudendal (S2/S3/S4) tandis que les 3/4 postérieurs est innervé par L1 et L2

C) Les glandes para urétrales = de Skène sont de part et d'autre du méat urétral et les glandes vestibulaires majeures = Bartholin sont dans la partie postérieure du vestibule

D) Une femme déflorée nullipare pourra avoir un hymen cribiforme, annulaire, semi lunaire ou labié

E) Les 2 corps érectiles sont le clitoris et le bulbe vestibulaire et les 2 muscles en cornets sont les muscles ischio caverneux et bulbo spongieux

QCM FLASH

A propos du périnée cutané et des organes génitaux externes, indiquez la(les) proposition(s) exacte(s) :

A) Le losange périnéal est limité en avant par la symphyse pubienne, en arrière par le coccyx et sur les cotés par les tubérosités ischiatiques

B) Le 1/4 antérieur du périnée cutané est innervé par le nerf pudendal (S2/S3/S4) tandis que les 3/4 postérieurs est innervé par L1 et L2

C) Les glandes para urétrales = de Skène sont de part et d'autre du méat urétral et les glandes vestibulaires majeures = Bartholin sont dans la partie postérieure du vestibule

D) Une femme déflorée nullipare pourra avoir un hymen cribiforme, annulaire, semi lunaire ou labié

E) Les 2 corps érectiles sont le clitoris et le bulbe vestibulaire et les 2 muscles en cornets sont les muscles ischio caverneux et bulbo spongieux

QCM FLASH

A propos du périnée cutané et des organes génitaux externes, indiquez la(les) proposition(s) exacte(s) :

- A) Le losange périnéal est limité en avant par la symphyse pubienne, en arrière par le coccyx et sur les cotés par les tubérosités ischiatiques**
- B) Le 1/4 antérieur du périnée cutané est innervé par le nerf pudendal (S2/S3/S4) tandis que les 3/4 postérieurs est innervé par L1 et L2**
- C) Les glandes para urétrales = de Skène sont de part et d'autre du méat urétral et les glandes vestibulaires majeures = Bartholin sont dans la partie postérieure du vestibule**
- D) Une femme déflorée nullipare pourra avoir un hymen cribiforme, annulaire, semi lunaire ou labié**
- E) Les 2 corps érectiles sont le clitoris et le bulbe vestibulaire et les 2 muscles en cornets sont les muscles ischio caverneux et bulbo spongieux**

**Merci pour votre
attention ! <3**

**vous après avoir regardé la
vidéo :**



Le tutorat est gratuit. Toute reproduction ou vente est interdite