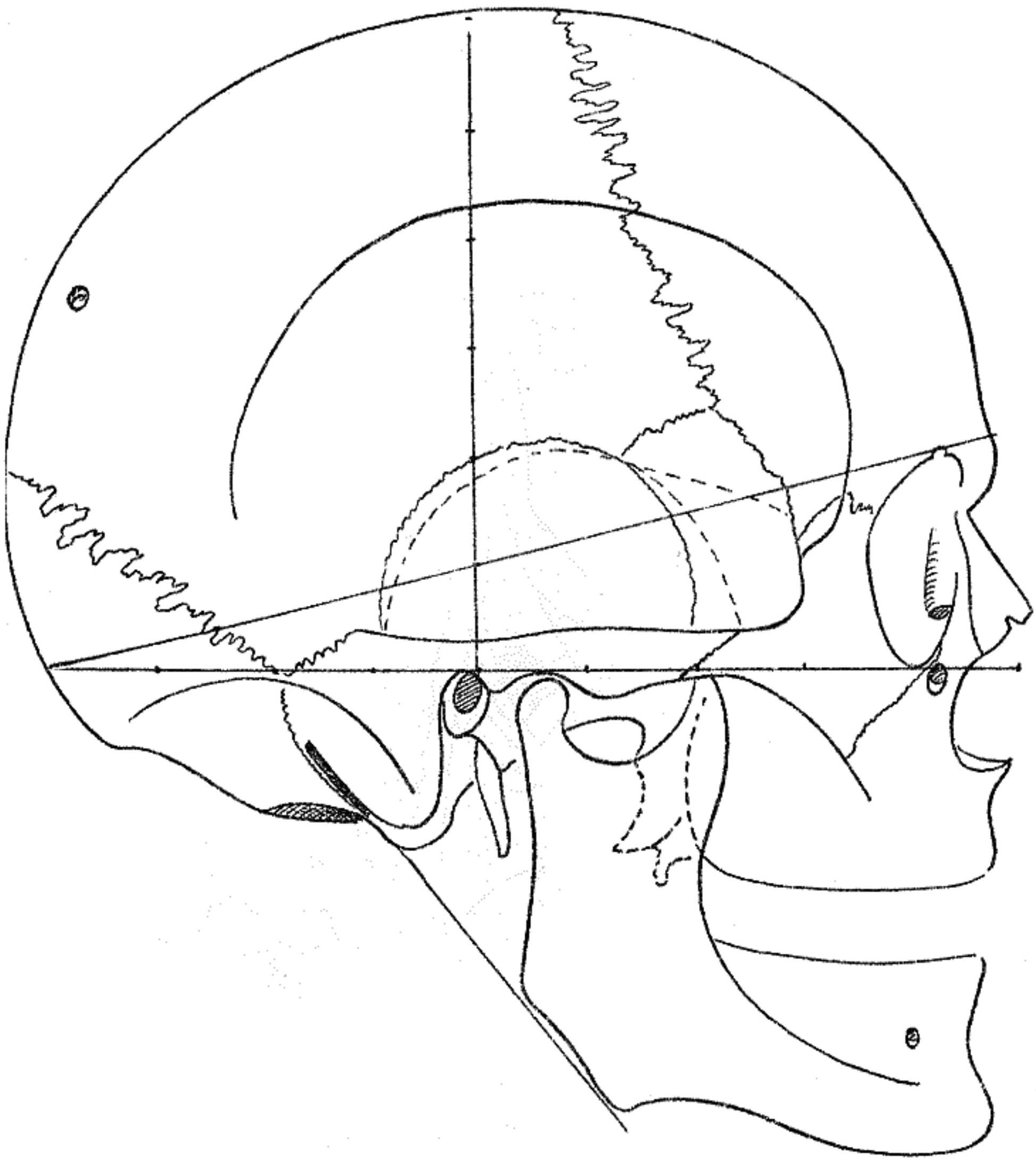
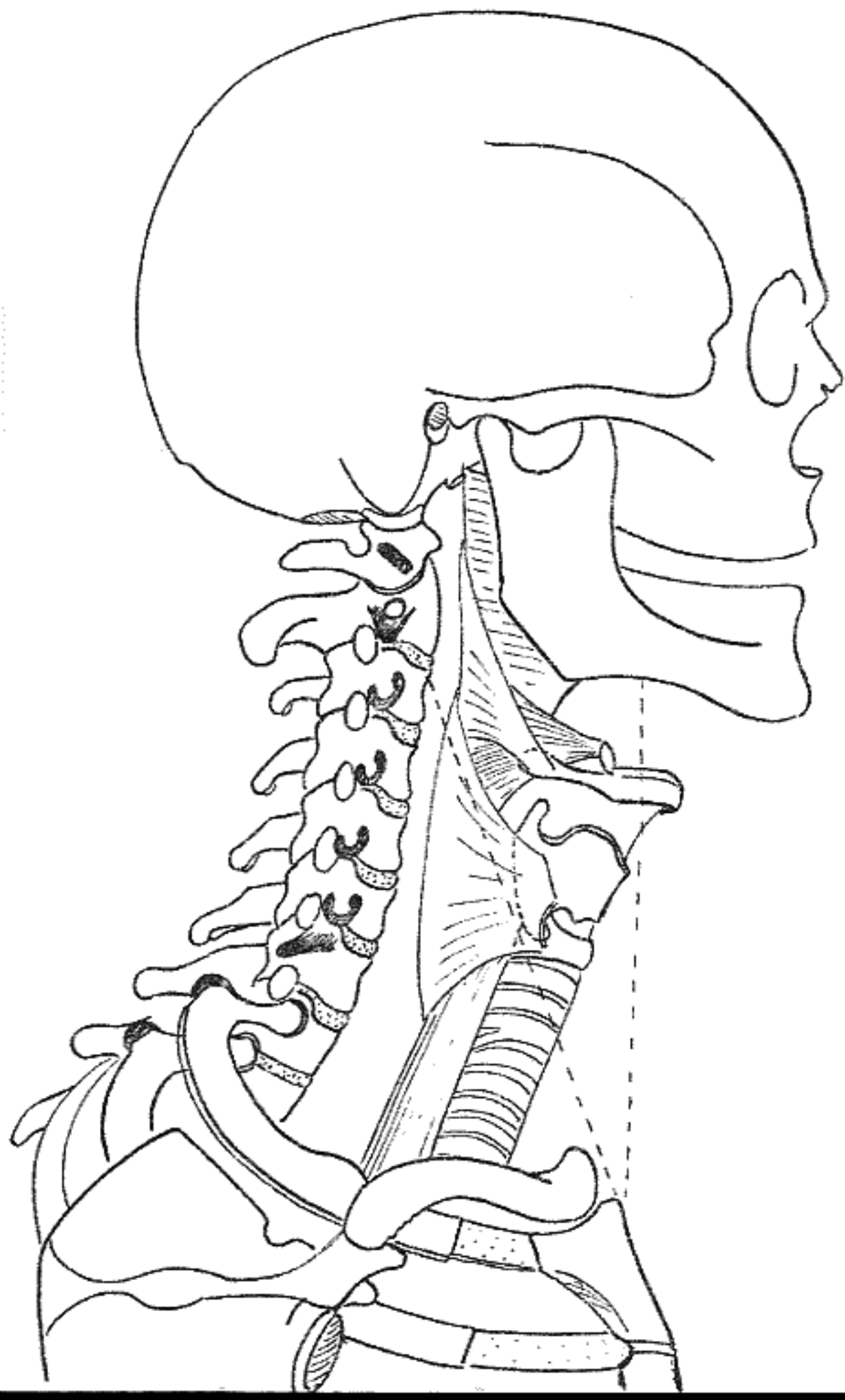


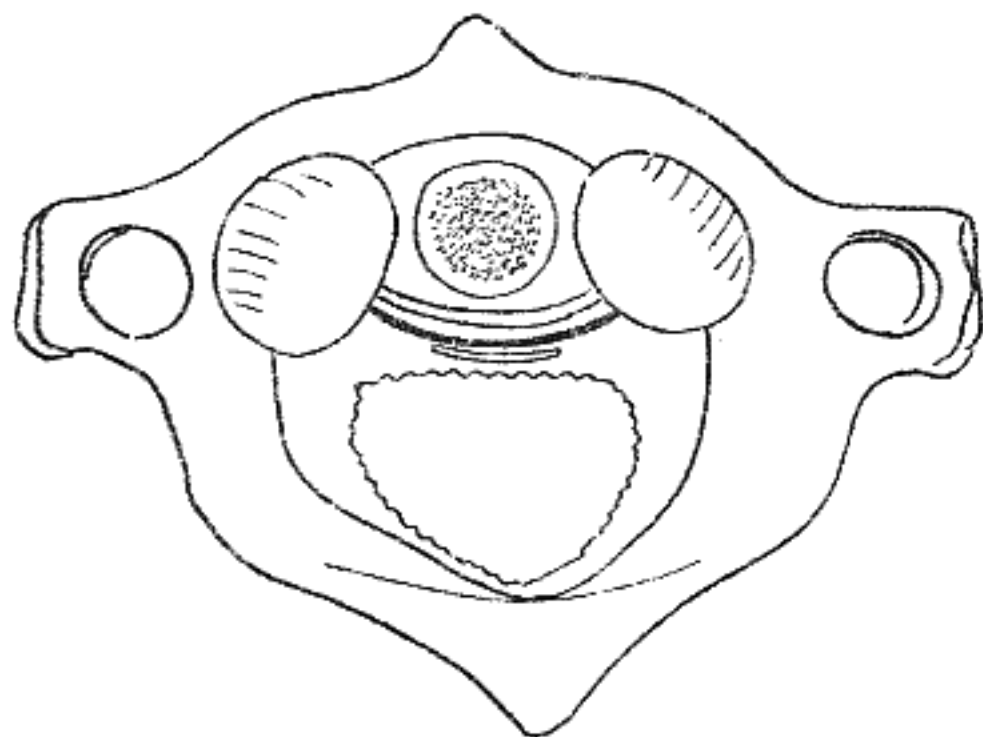
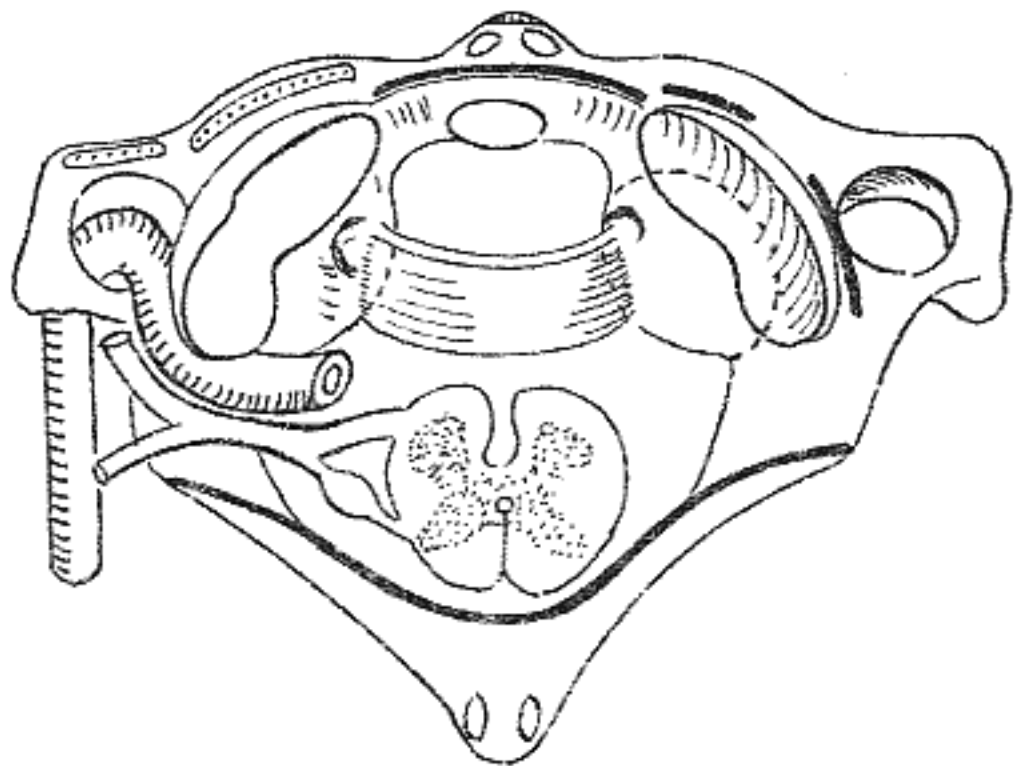
Tête et cou (Pr. Claude Gillot)

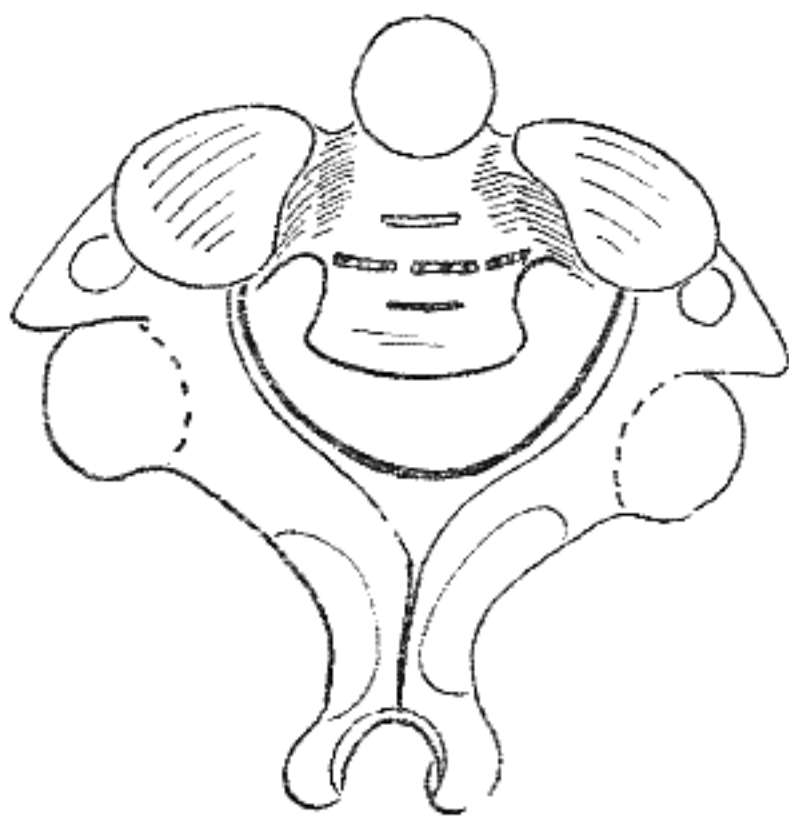
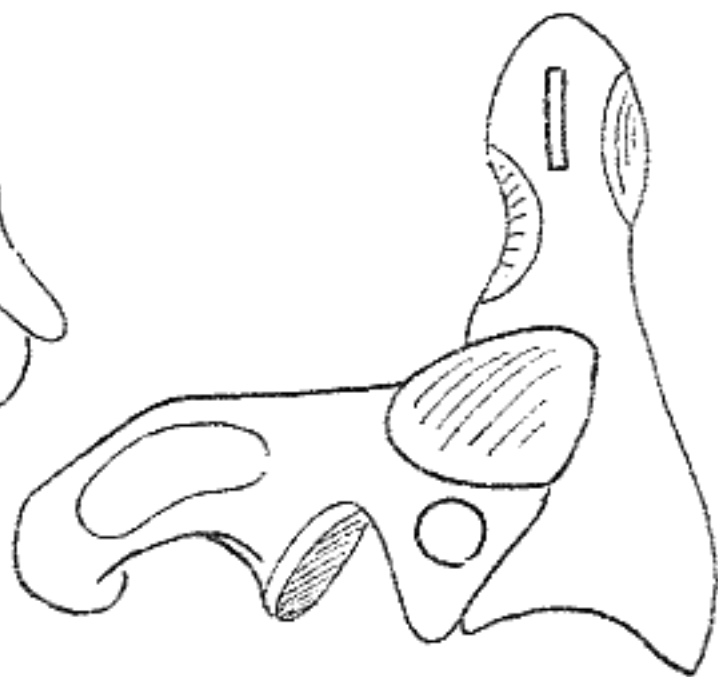
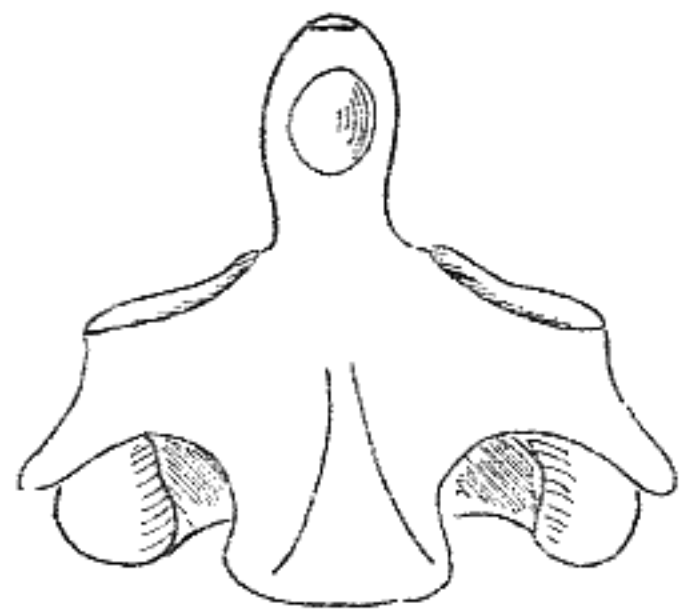
- 1-Vue latéral du crâne (plan horizontal de Francfort).
- 2 - Vue latéral du crâne et du cou avec mise en place du pharynx, du larynx, de la trachée et de l'oesophage.
- 3-Coupe schématique du cou au niveau de la 6ème vertèbre cervicale
- 4-Haut : Atlas (vertèbre C1) Bas : vue supérieure de l'atlas avec dent de l'axis mis en place.
- 5-Axis (vertèbre C2) en antérieure, latérale, supérieure.
- 6-Os occipital vue inférieure.
- 7-Haut : Vue postérieure de l'articulation occipito-axoïdo-atloïdienne Bas : articulation odonto-atloïdienne- vue en coupe
- 8-Coupe sagittale médiane de la jonction cranio-atloïdo-axoïdienne, la limite entre la moelle et la moelle allongée est marquée par le trait horizontal au bord supérieur du processus épineux de C1.
- 9-Vue postérieure de la nuque.
- 10-Muscles sterno-cleïdo-mastoïdien et trapèze sur une vue latérale du cou.
- 11-Les muscles de la nuque.
- 12-Les muscles scalènes (vue latérale).
- 13-Les muscles scalènes (vue antérieure).
- 14-A gauche : Anastomose du sympathique cervical avec les nerfs cervicaux. A droite : plexus cervical
- 15-Le plexus cervical (vue antérieure).
- 16-Le plexus cervical superficiel (vue latérale).
- 17-Dôme du poumon et artère vertébrale.
- 18-Dôme pulmonaire et artère subclavière
- 19-Dôme pulmonaire (coupe).
- 20- Coupe horizontale de la tête passant par l'atlas (C1) montrant la glande parotide.
- 21-Coupe frontale de la région ptérygo-mandibulaire.
- 22- La trompe d'Eustache.
- 23-La trompe d'Eustache et ses rapports avec la base du crâne.
- 24-Le muscle constricteur supérieur du pharynx et le ptérygoïen interne.
- 25.Le muscle ptérygoïen externe.
- 26-Le muscle constricteur moyen du pharynx et le rideau stylien.
- 27-Les muscles des voiles du palais.
- 28.Coupe sagittale médiane du pharynx.
- 29-L'espace rétrostylien.
- 30-Les nerfs de l'espace rétrostylien : glosso-pharyngien, vague, spinal, hypoglosse et le ganglion cervical supérieur du sympathique.
- 31-La loge parotidienne.
- 32-Le rideau stylien.
- 33-La glande parotide et la division du nerf facial.
- 34- Les muscles ptérygoïdiens
- 35-L'artère maxillaire interne.
- 36-La fosse ptérygo-maxillaire.
- 37-Systématisation du nerf trijumeau.
- 38-Systématisation du nerf maxillaire.
- 39-En haut : Os hyoïde vue de face. En bas : Os hyoïde vue de 3/4 avec le septum lingual.
- 40-Les muscles de la langue : hypoglosse et génioglosse.
- 41-Les muscles de la langue : styloglosse, pharyngoglosse, palatoglosse.
- 42-Vascularisation et innervation de la langue.
- 43-Coupes de la langue.
- 44-Lymphatiques de la langue.
- 45-En haut : Le plancher de la bouche. En bas : innervation sensitive et sensorielle de la langue.
- 46-Les muscles du plancher de la bouche.

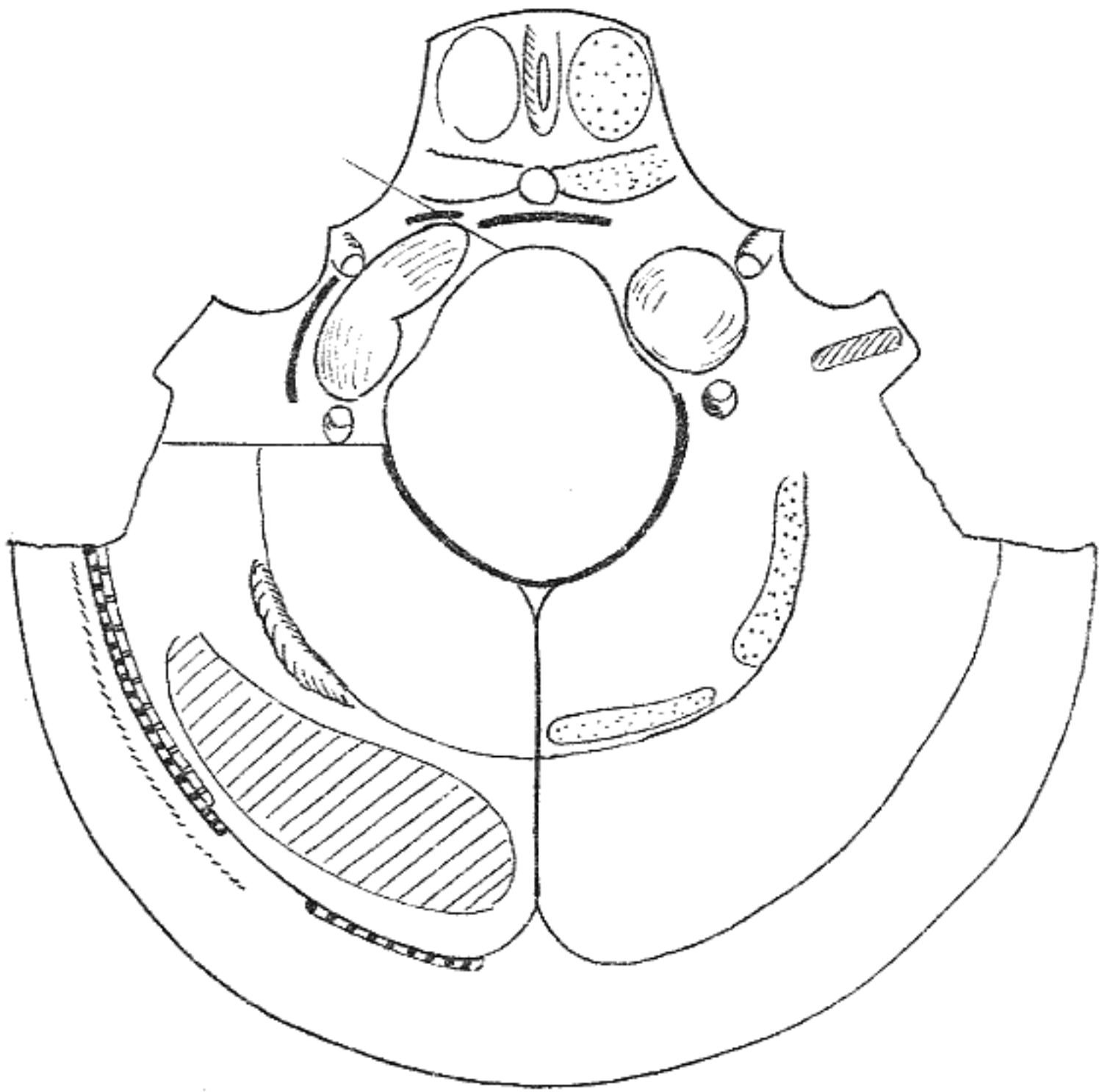
- 47- Coupe horizontale de la tête passant par le corps de l'axis (C2).
- 48-Muscles de la tête.
- 49-Muscles peauciers de la face et leur innervation.
- 50-Les cartilages du larynx.
- 51-Les muscles du larynx
- 52-Larynx.
- 53-Innervation du larynx.
- 54-Corps hyoïde.
- 55-Vascularisation du corps hyoïde. Les parathyroïdes
- 56-Vue antérieure du pharynx.
- 57-A gauche : thymus. A droite : sinus piriforme.
- 58- Les nerfs du larynx.
- 59-Coupe sagittale médiane du pharynx et de l'oesophage, du larynx et de la trachée.
- 60-Les muscles sous hyoïdiens.
- 61-La région sterno cleïdo mastoïdienne
- 62-Les sinus craniens.
- 63-Les sinus craniens.
- 64-En haut : paroi externe des fosses nasales osseuses. En bas : cloison médiane des fosses nasales osseuses.
- 65-Fosses nasales recouvertes de leur muqueuse. En haut : paroi externe. En bas : paroi médiane.
- 66-Fosses nasales.
- 67-Fosses nasales : innervation et vascularisation.
- 68-Orbite.
- 69-Oeil.
- 70-Cristallin et processus ciliaire.
- 71-Oeil : vascularisation.
- 72-Oeil : les muscles.
- 73-Oeil : coupe sagittale dans l'axe du globe oculaire.
- 74-Orbite : vue supérieure.
- 75-Oeil : innervation et muscles.
- 76-Orbite : les nerfs.
- 77-Orbite : toit.
- 78-Le sinus caverneux.
- 79--L'oreille interne.
- 80-L'oreille moyenne.
- 81-La membrane du tympan.
- 82.Le nerf facial dans le rocher.
- 83.Les osselets de l'oreille moyenne.
- 84-Oreille interne.
- 85-La cochlée

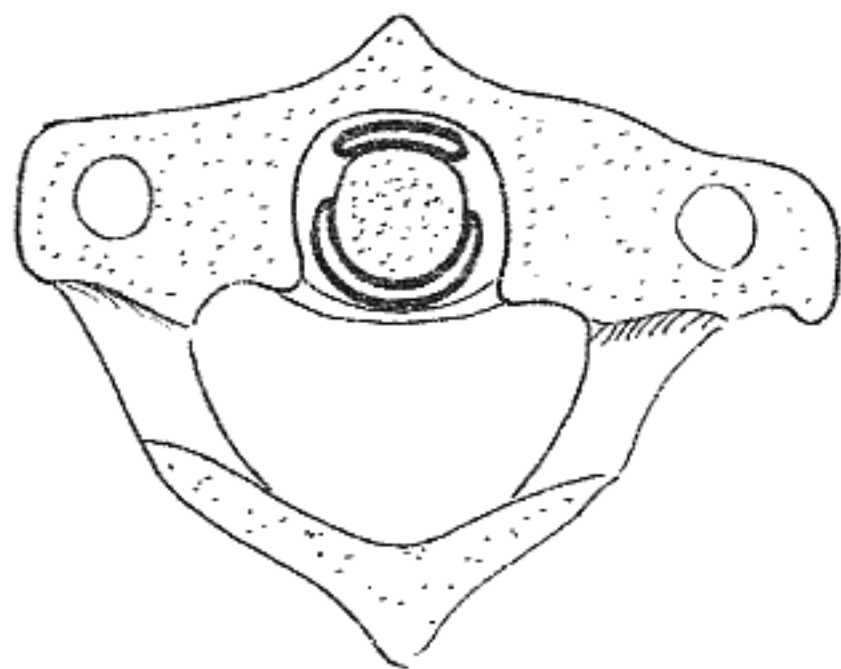
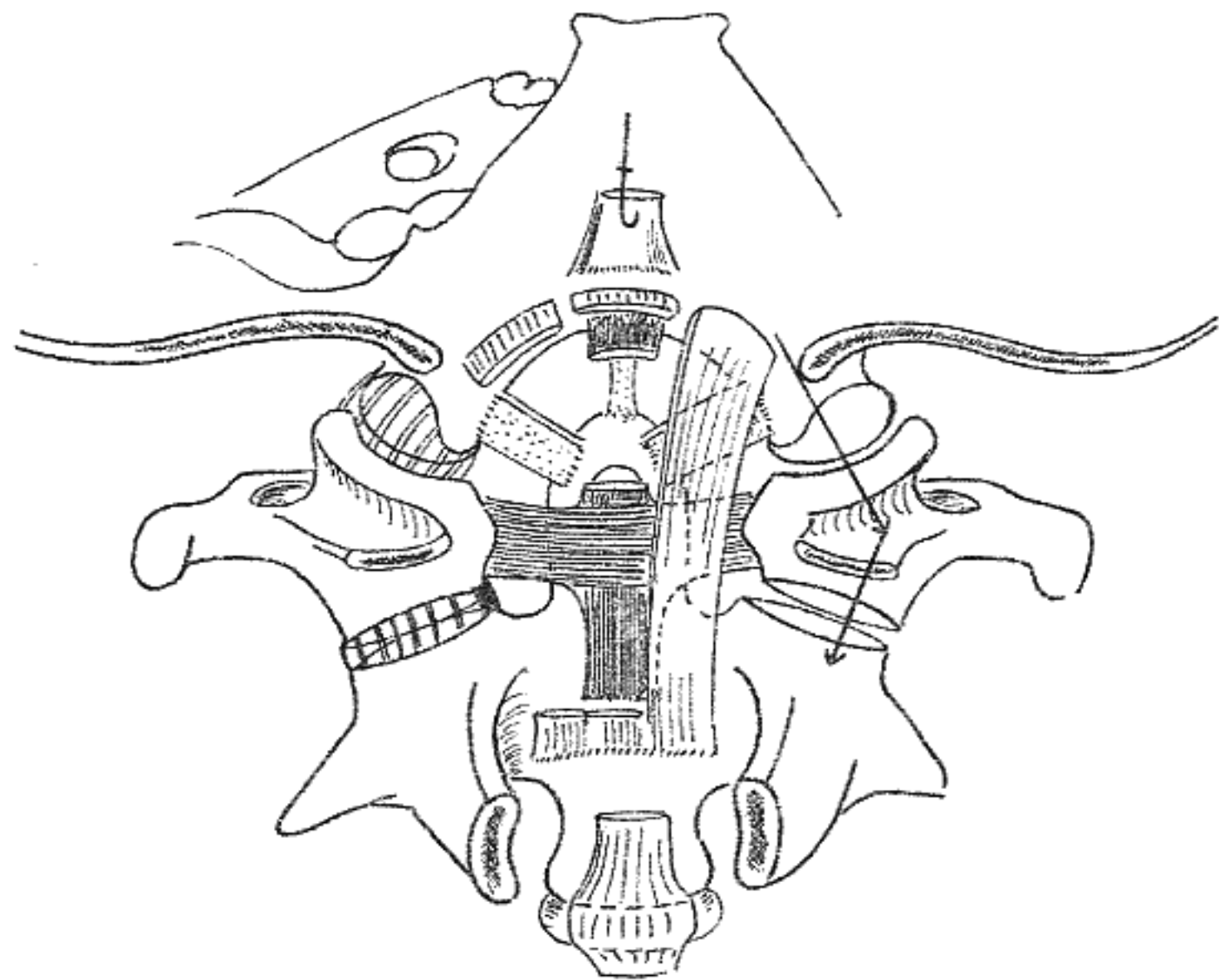


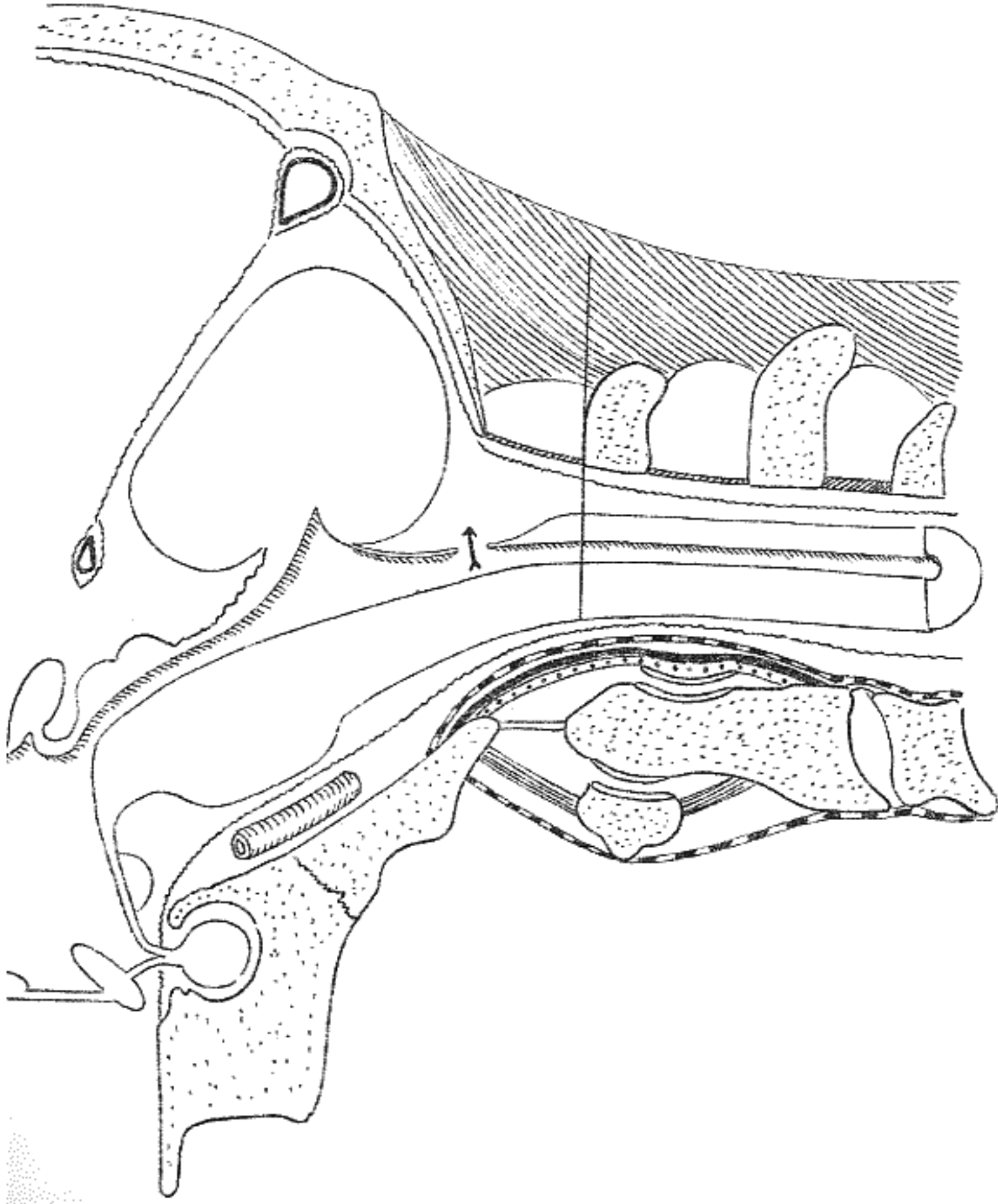


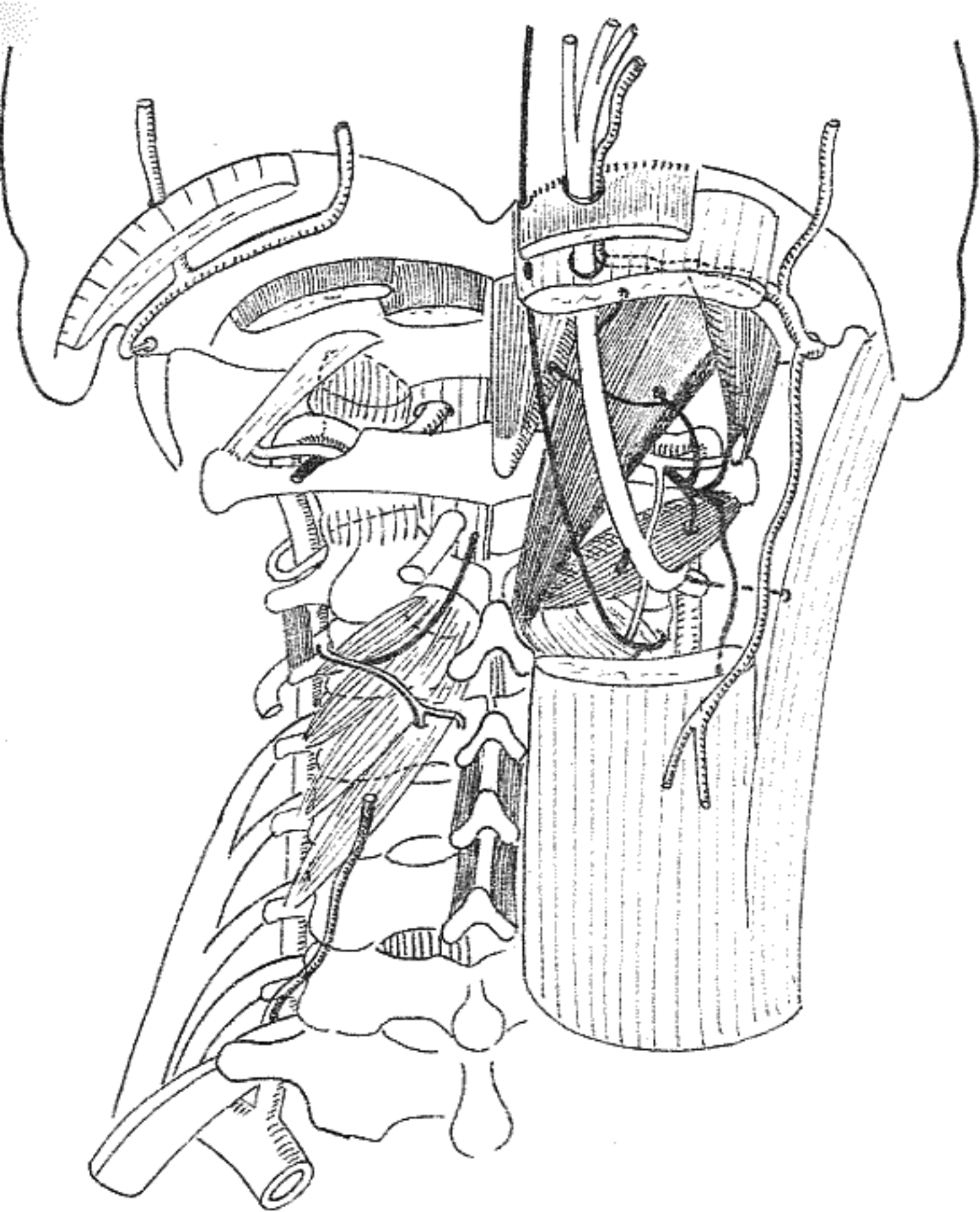


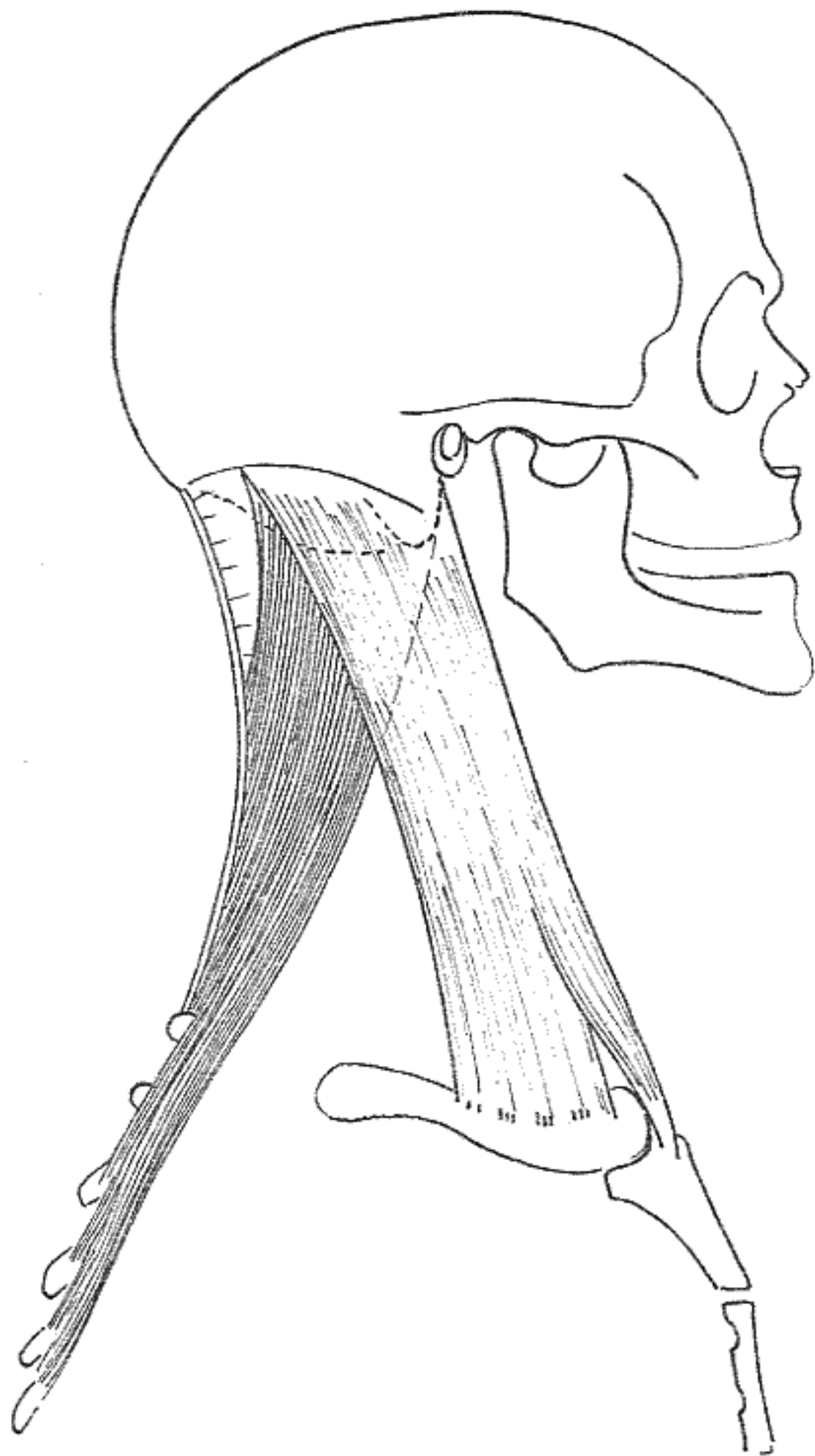


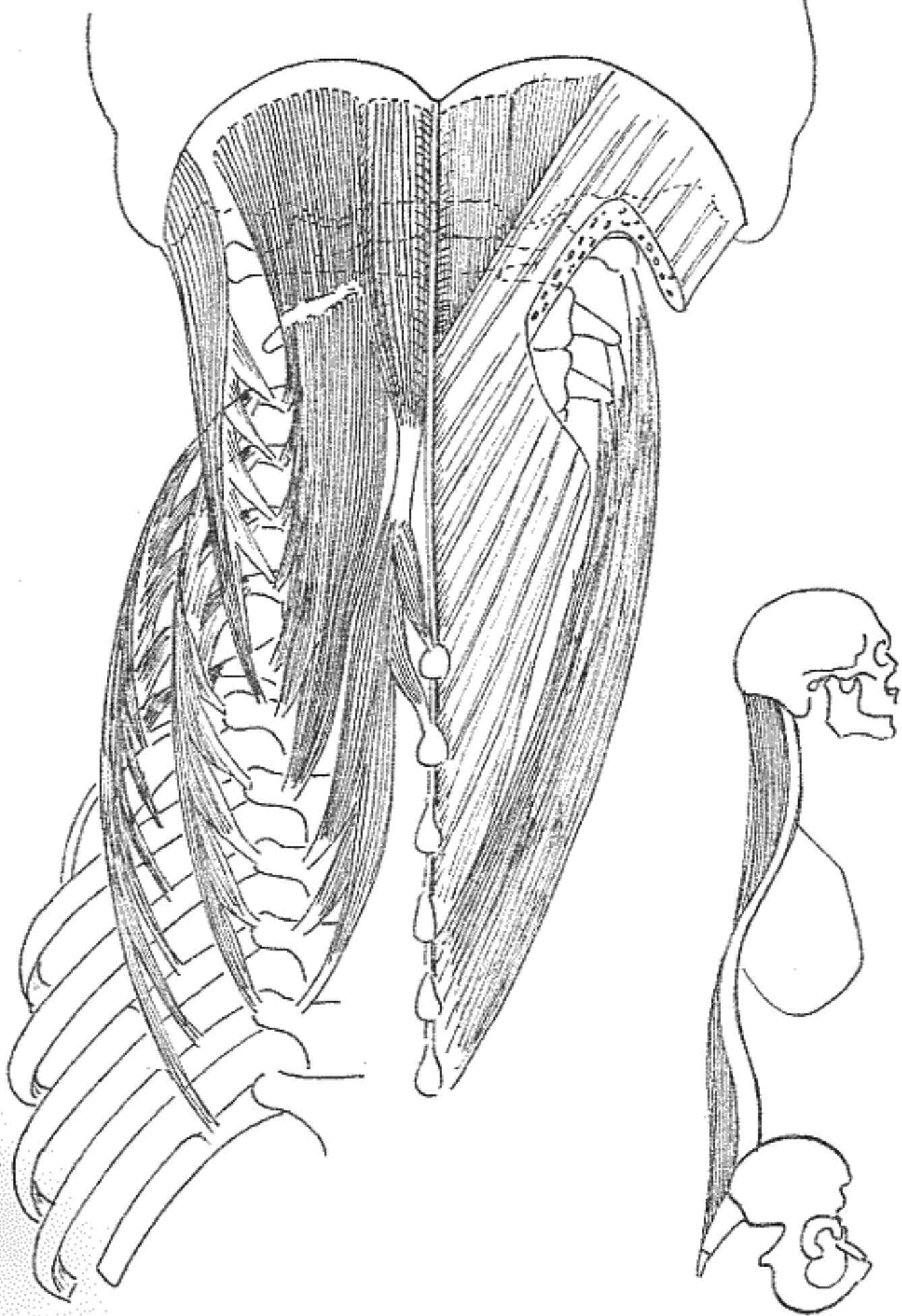


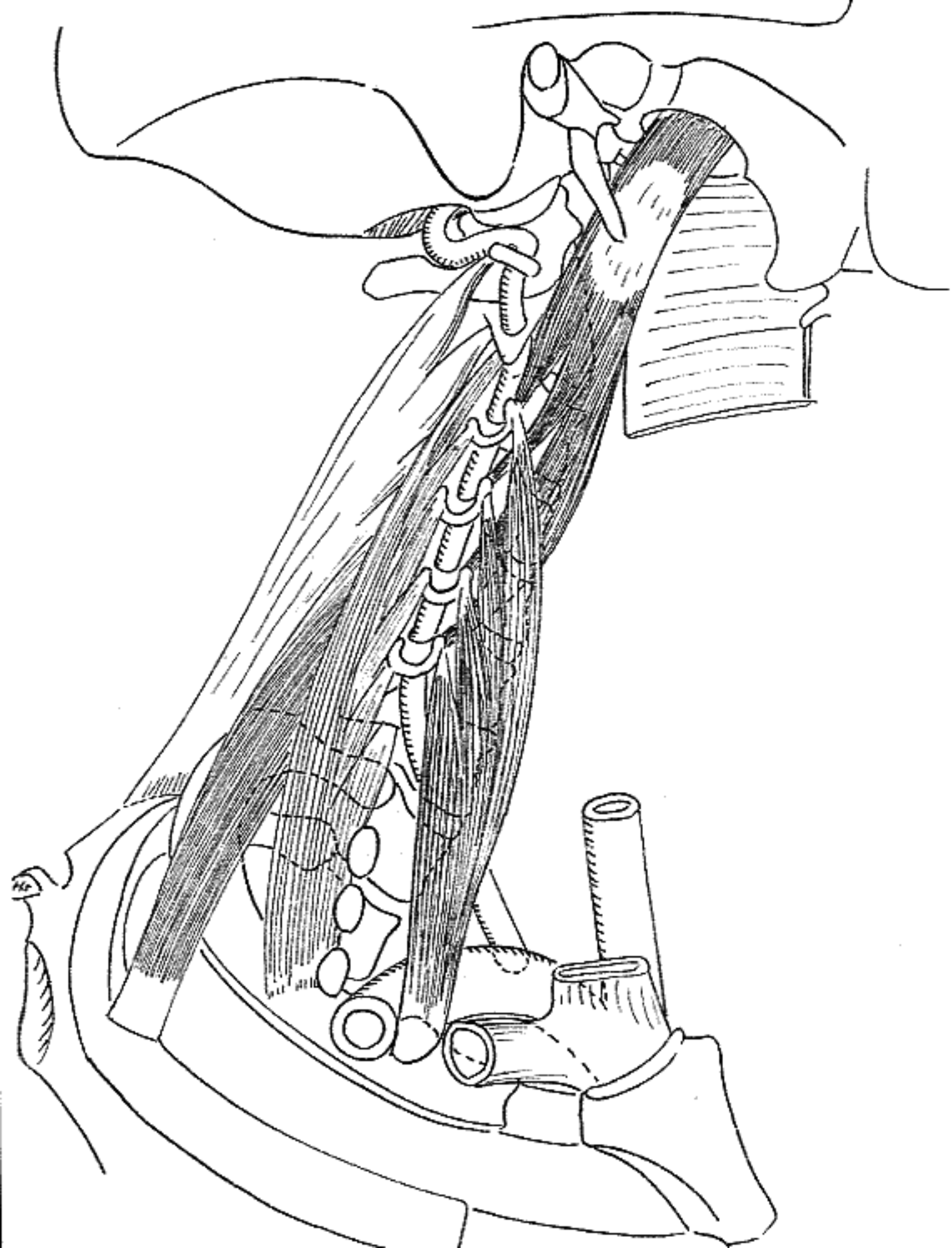


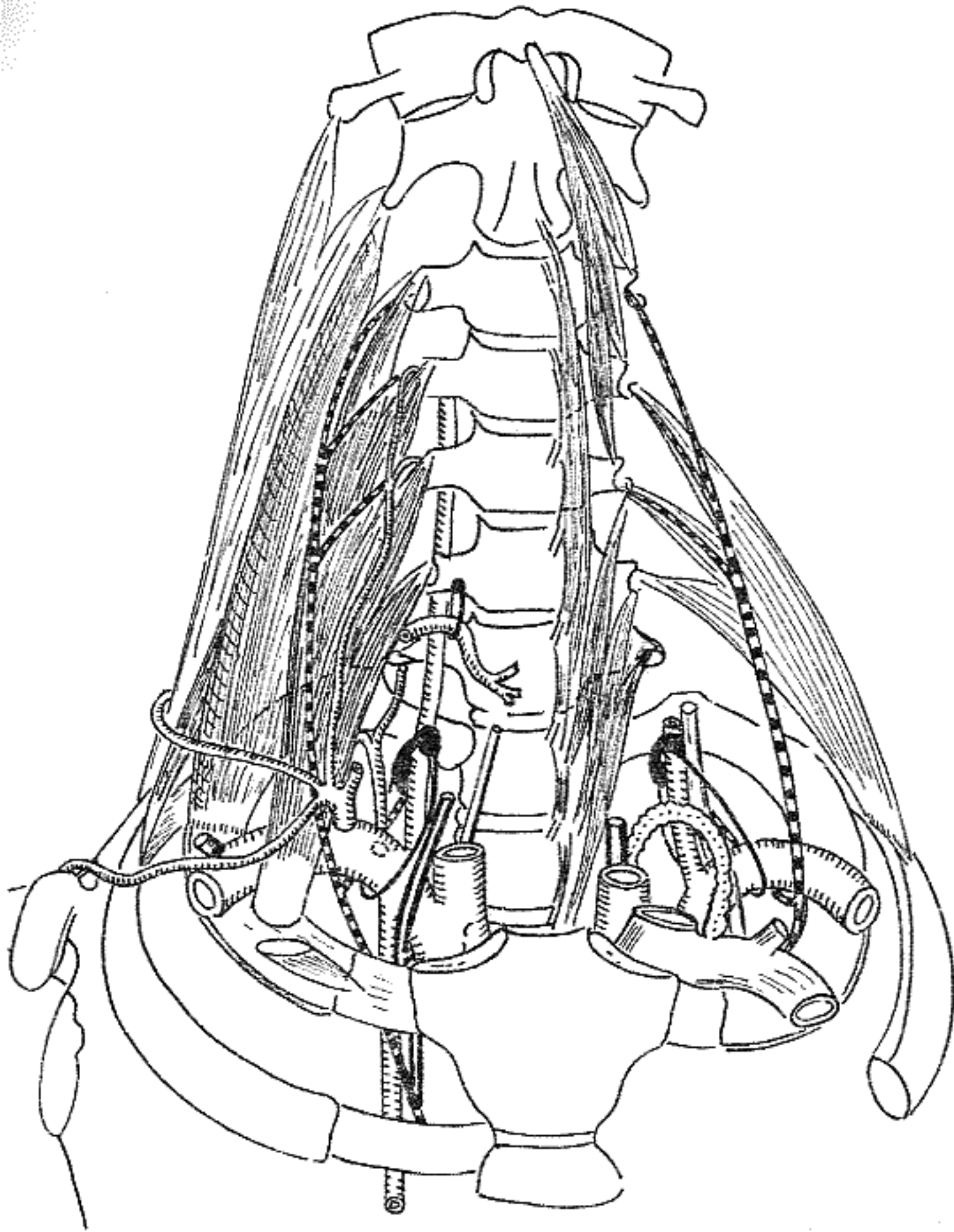


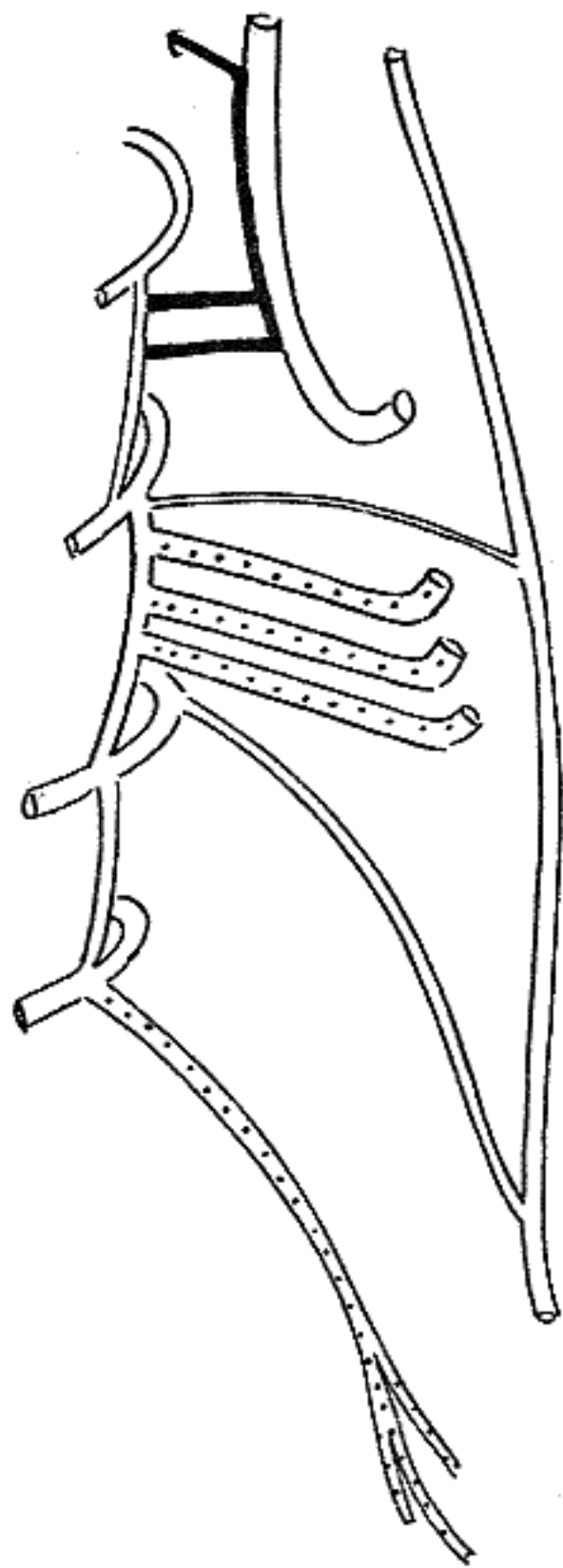
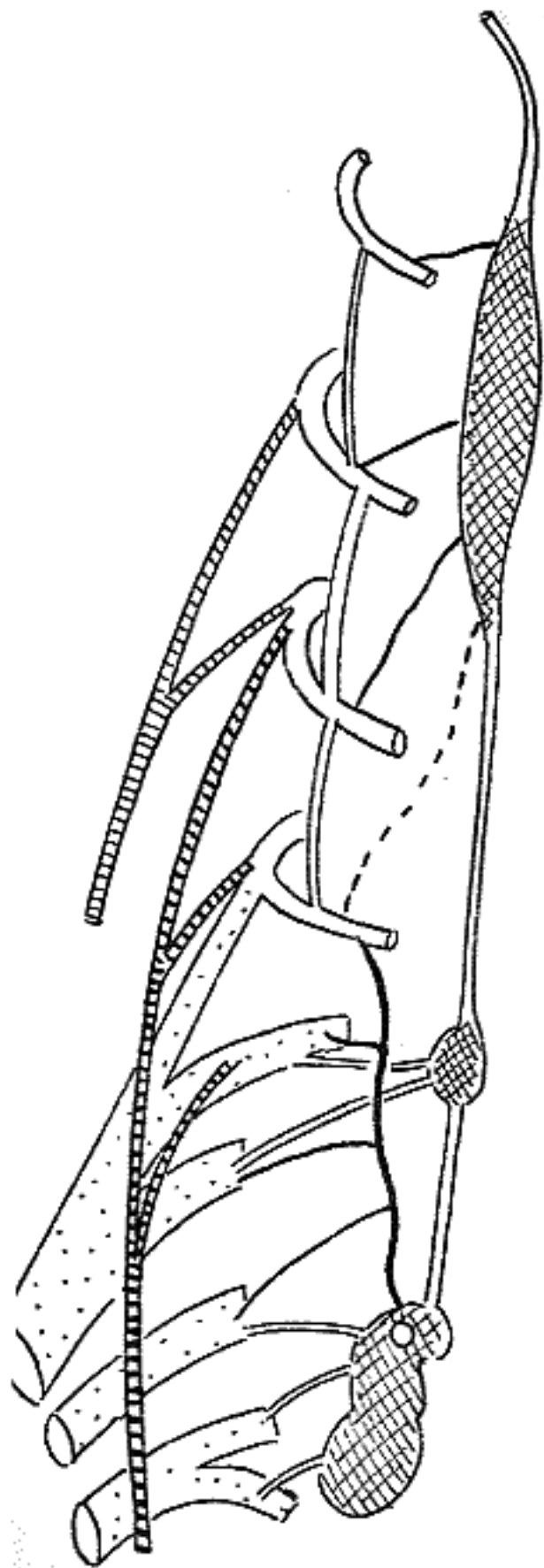


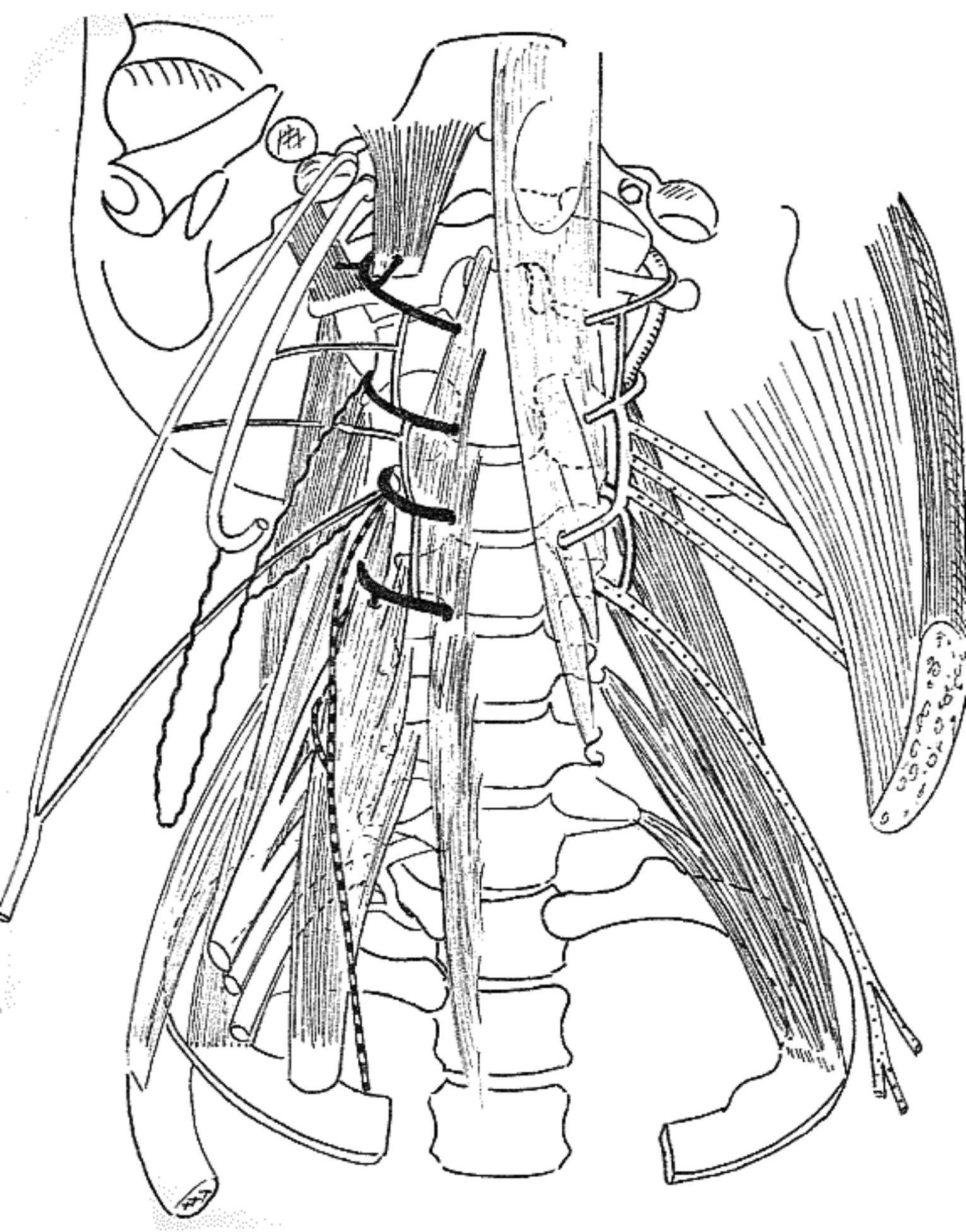

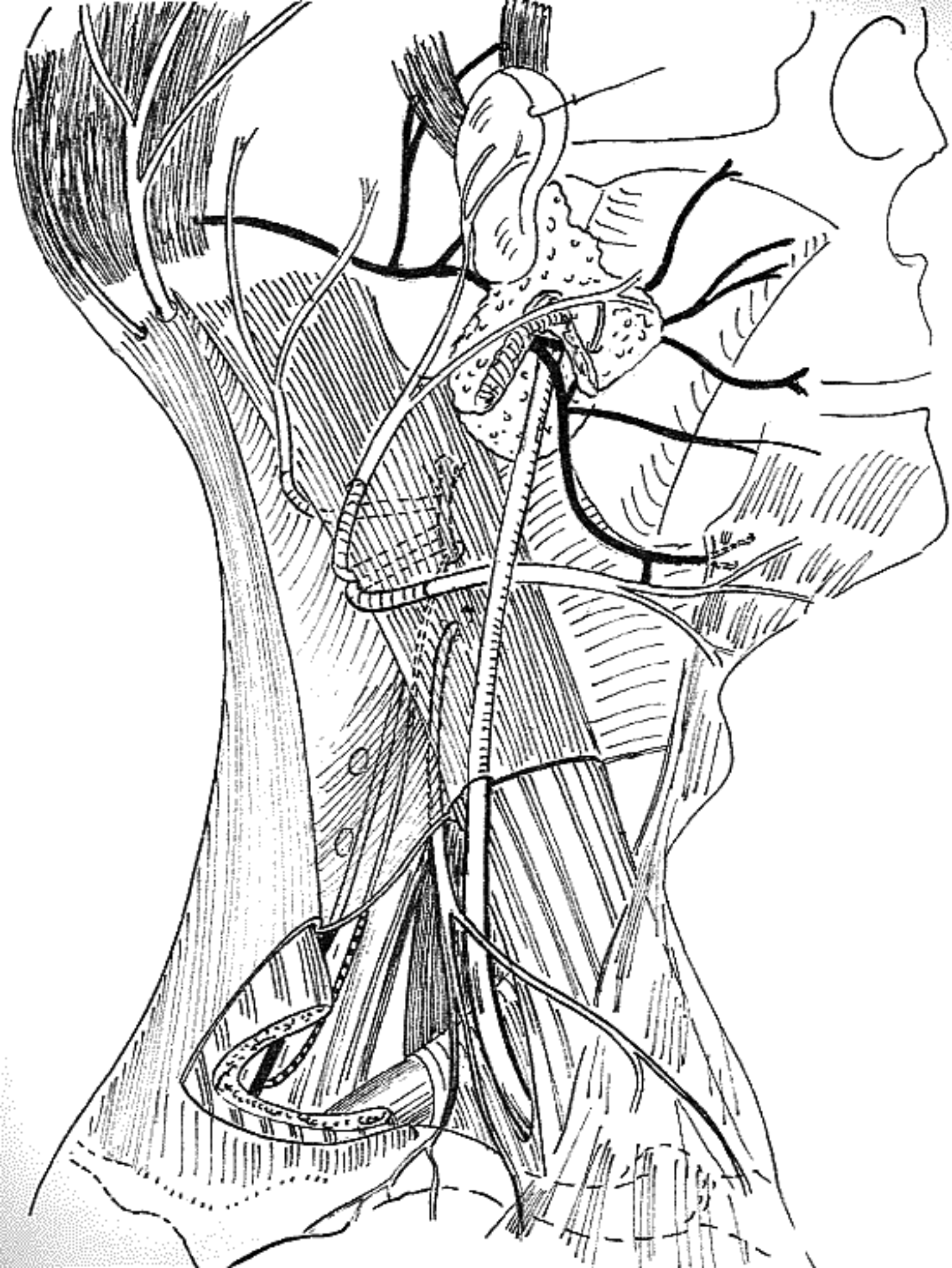


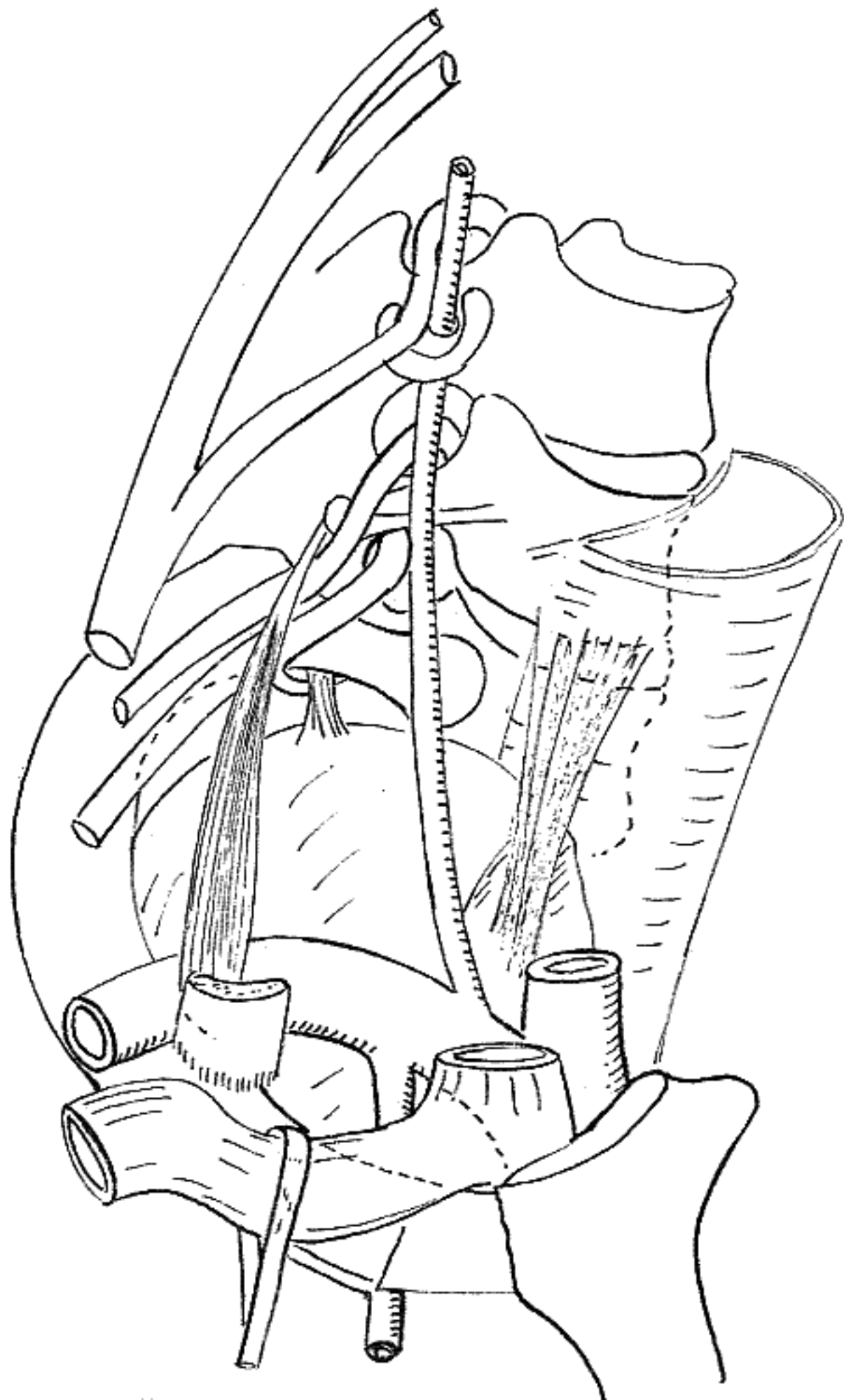


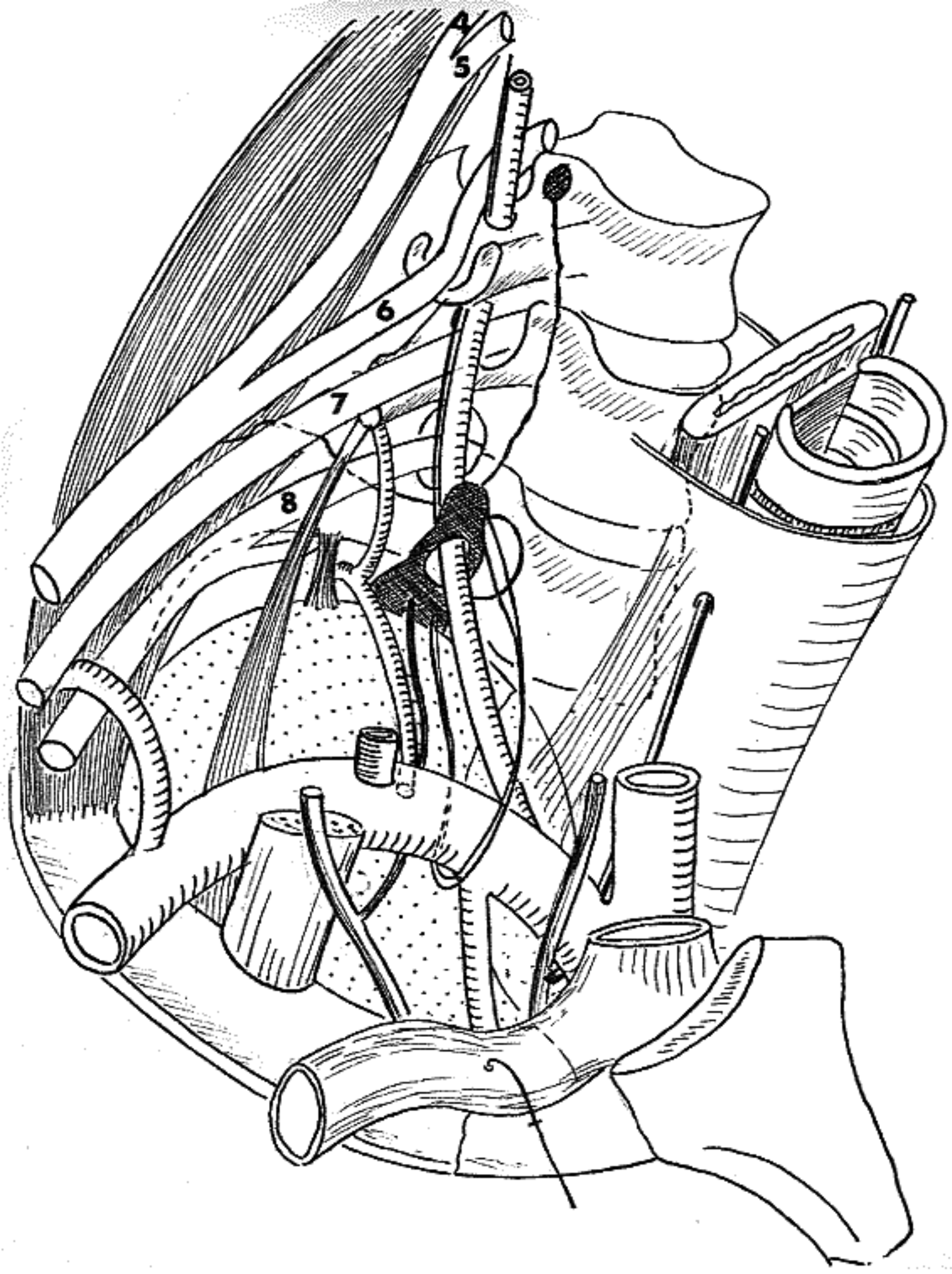


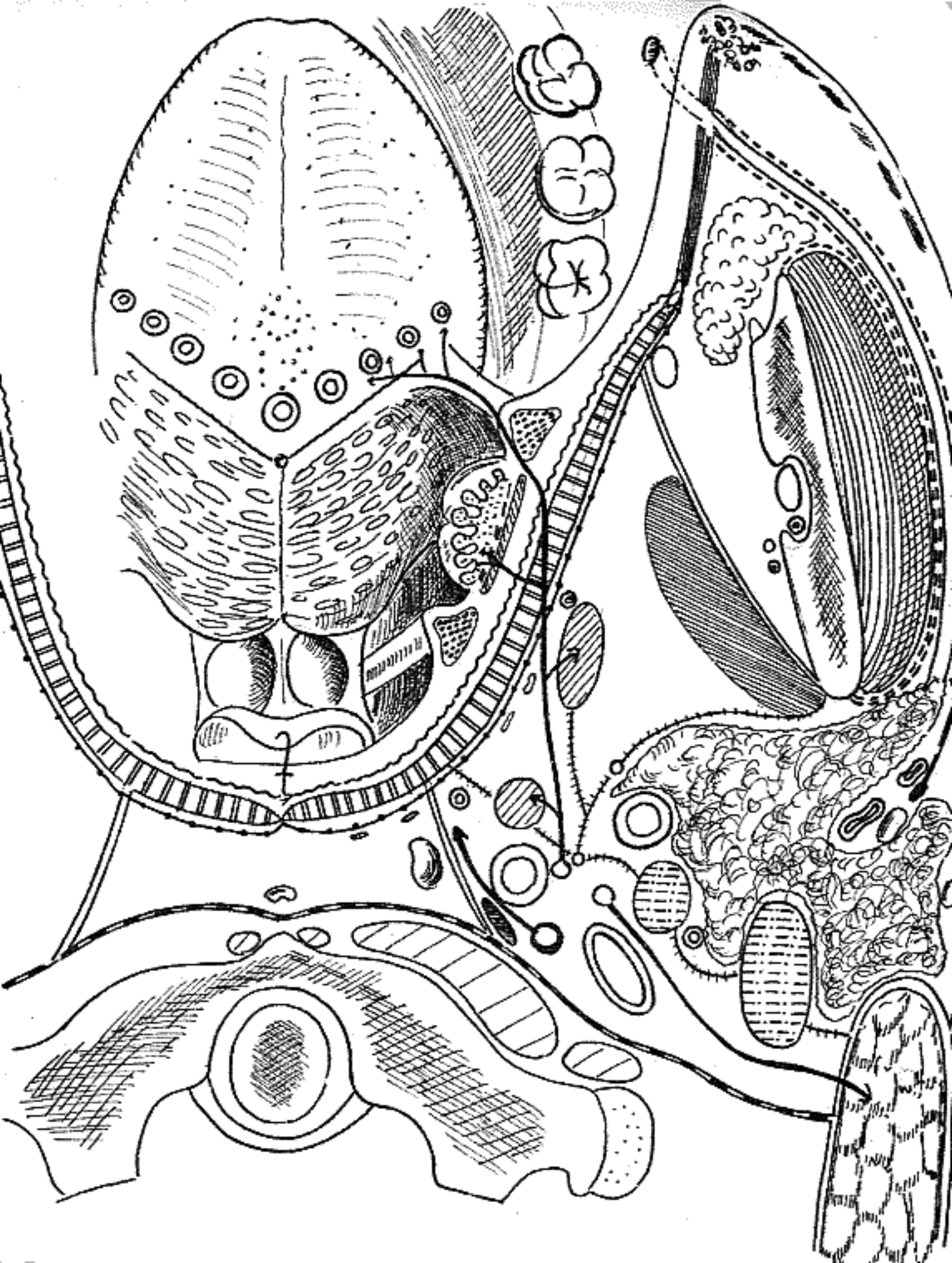


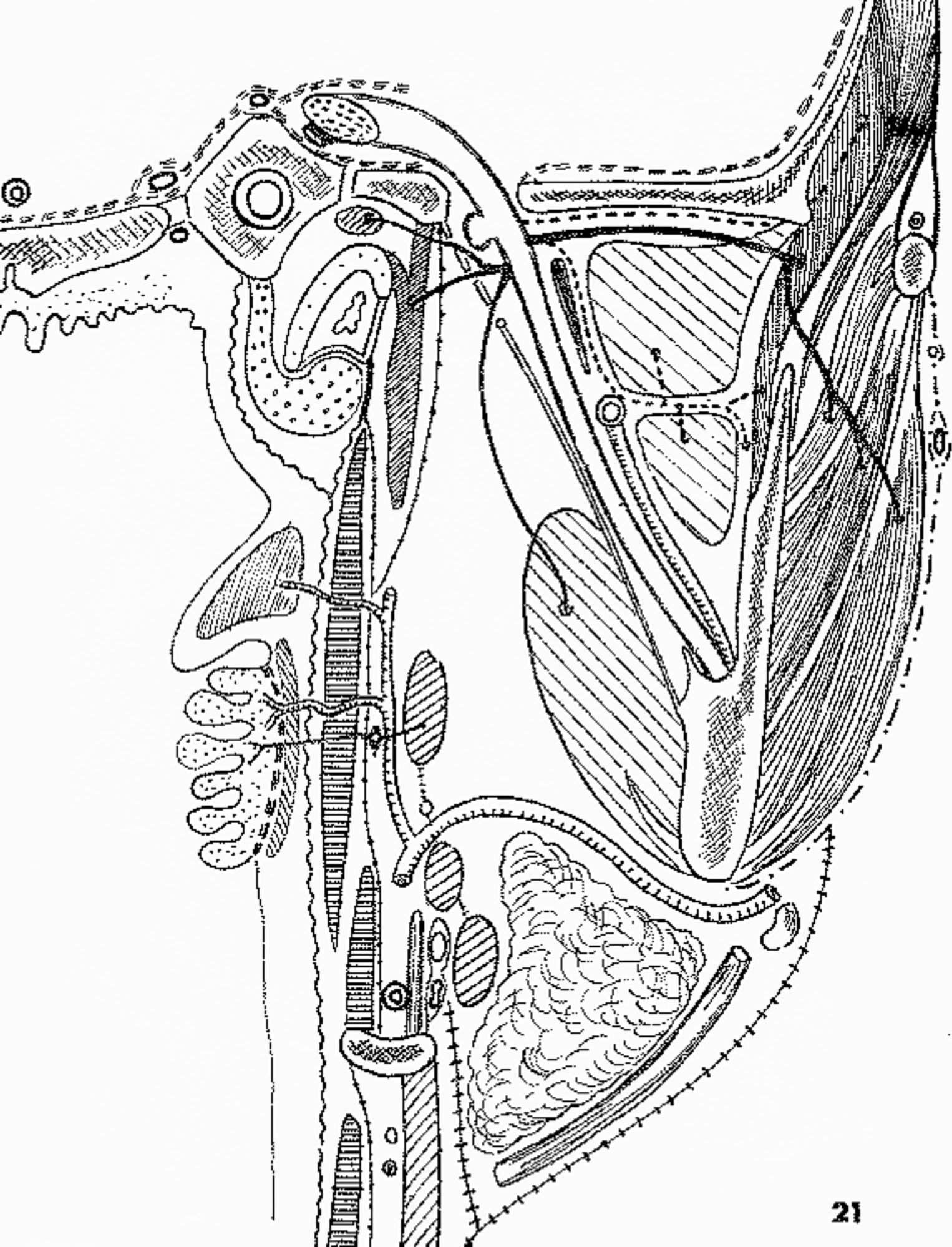


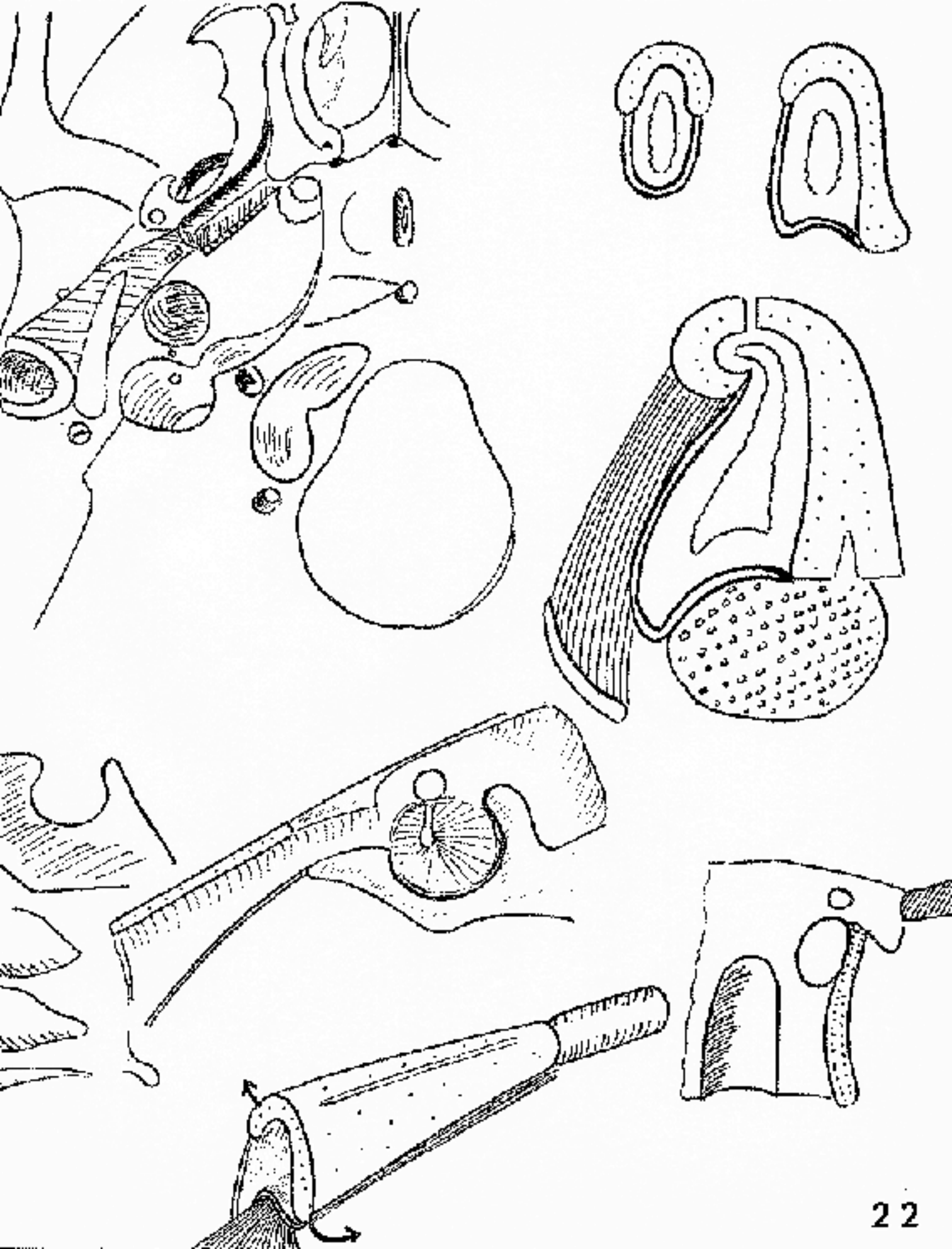


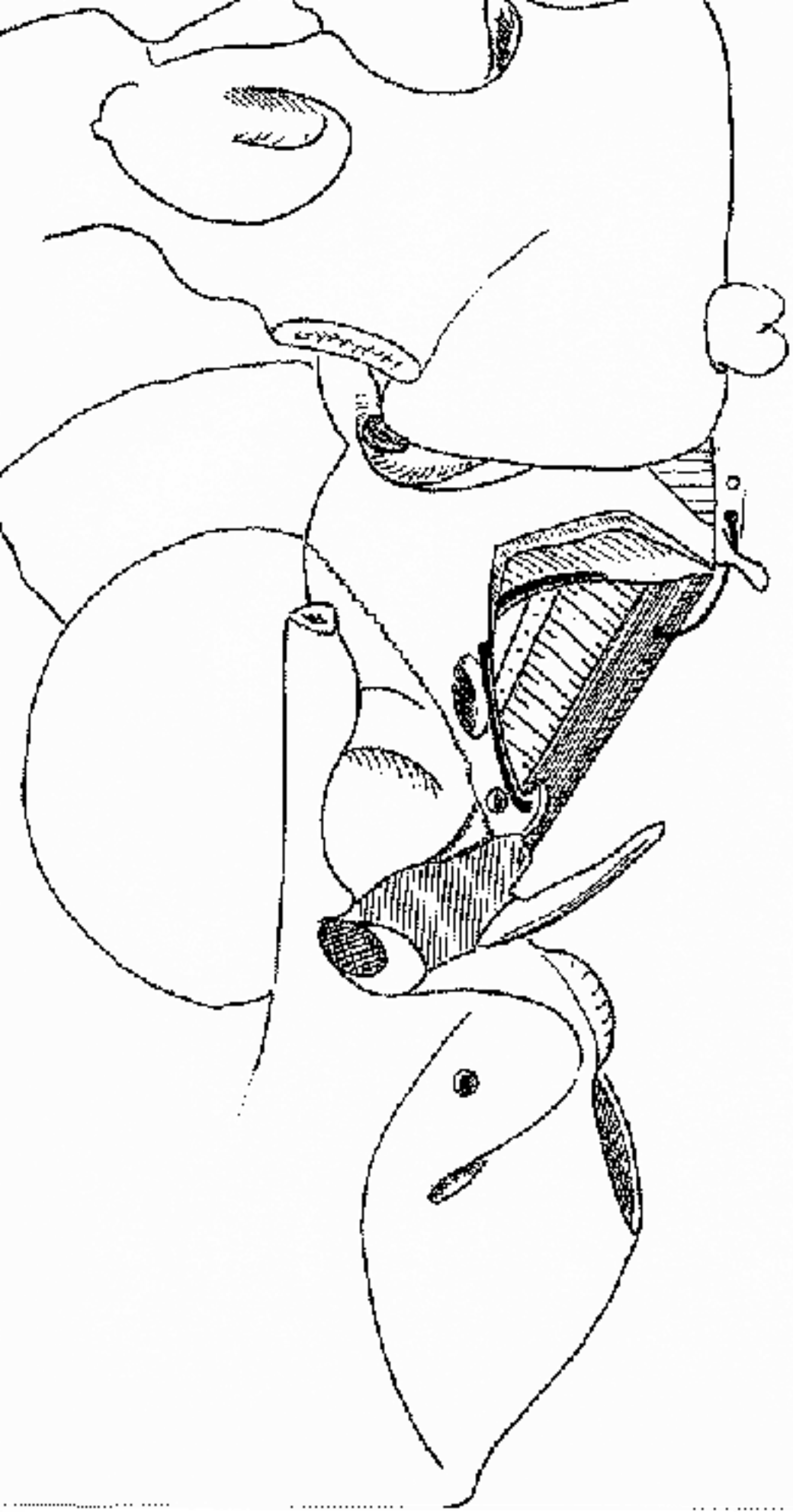


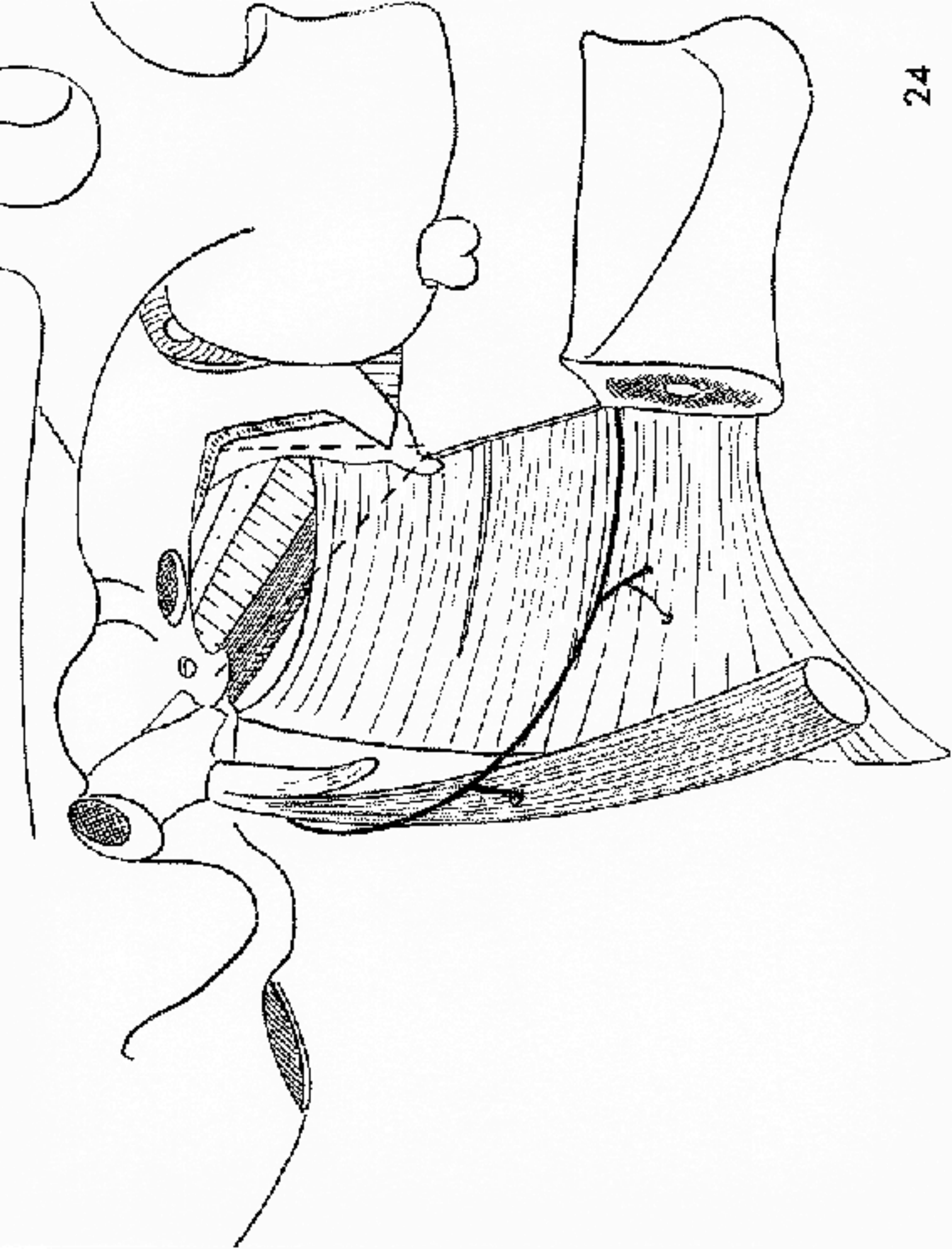


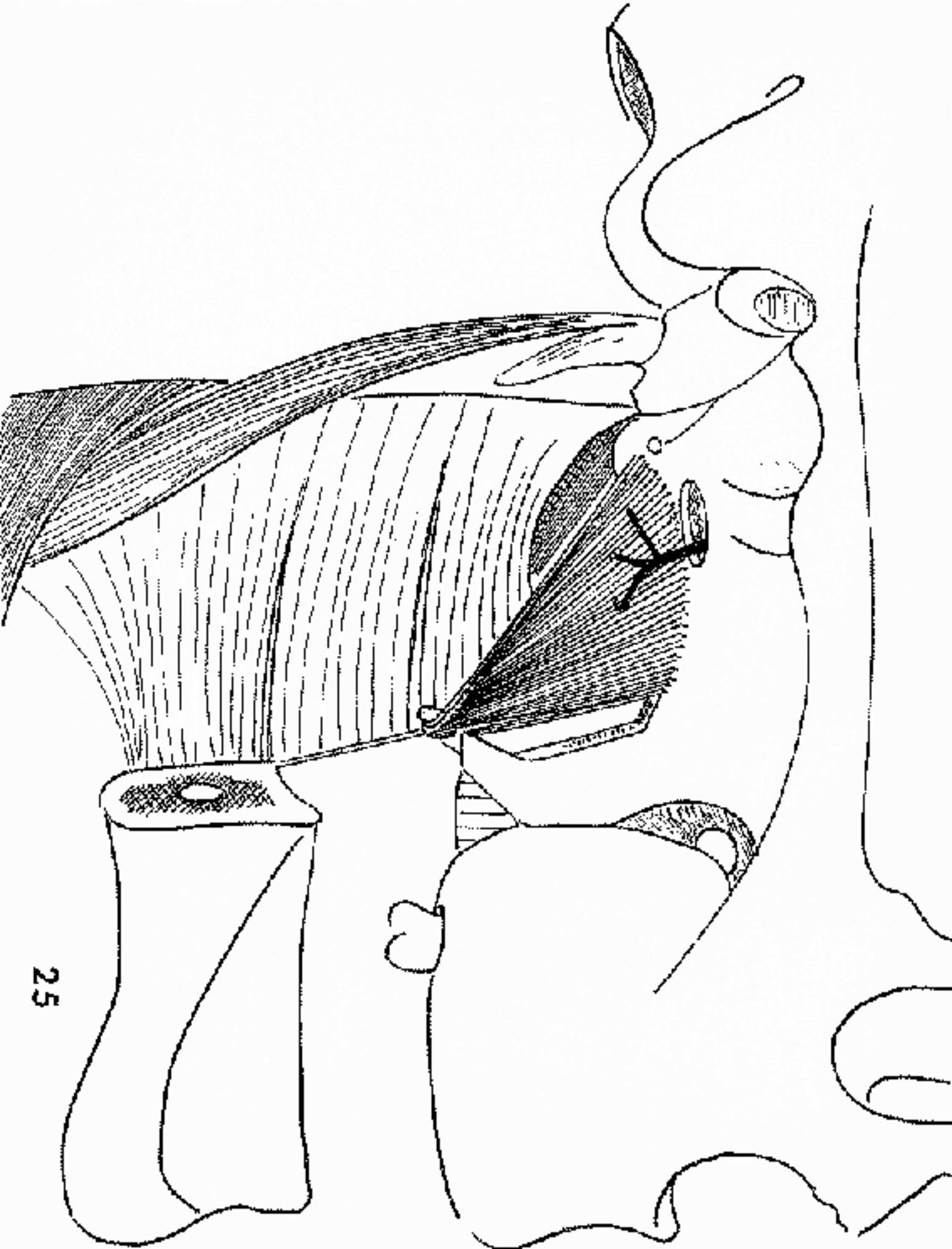












25

