

Diaphragme PELVIEN

Le diaphragme pelvien est constitué de 2 muscles → le **m. Levator ani** + le **m. Coccygien**
 → ils sont innervés par le **plexus SACRE**

I. Le muscle COCCYGIEN =1.

- s'insère sur l'épine ischiatique et se termine sur le sacrum et coccyx
- il double en profondeur le **ligament sacro-épineux**

II. Le muscle LEVATOR ANI =2+3+4

- muscle élévateur de l'anus
 - il s'agit d'un hamac musculaire **ACTIF** sur lequel reposent les organes pelviens
 - sa contraction ↗ l'angulation du cap anal du rectum et donc ↗ la continence anale
- Il est composé de 2 faisceaux :

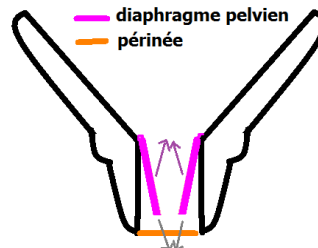
→ m. PUBO-COCCYGIEN

- partie **élevatrice** du levator ani
- formé de 2 faisceaux :
 - 2. Pubo-génital**
→ part du pubis et s'insère sur le vagin et le noyau fibreux central du périnée
 - 3. Pubo-rectal**
→ en dehors du pubo-génital
→ part du pubis pr s'inséré sur le sphincter strié de l'anus + raphé ano-coccygien
- les 2 faisceaux délimitent entre eux « la fente Uro-Génitale »

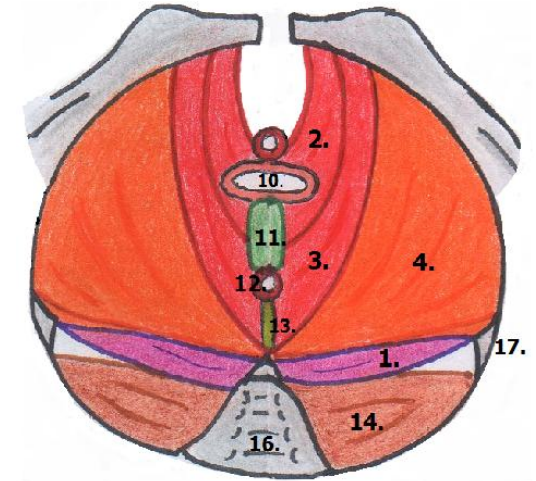
→ m. ILIO-COCCYGIEN =4.

- partie **sphinctérienne** du levator ani
- s'insère sur une partie de l'aile iliaque, le corps de l'ischion, le raphé ano-coccygien, le coccyx et quelques fibres au niveau du sphincter strié de l'anus
- s'insère également sur le **fascia du m. obturateur interne**

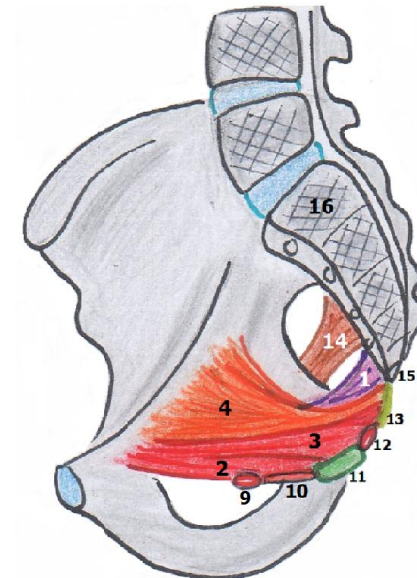
Les 2 contingents du levator ani sont dans un plan **oblique en bas/en dedans** et leur face **SUP** regarde **en haut/en dedans**.
 Et leurs terminaisons médianes s'interpénètrent entre elles.



Vue INF du diaphragme PELVIEN D ← Av ↑



Vue LAT du diaphragme PELVIEN Av ← Ht ↑



Ce diaphragme pelvien est renforcé par le **fascia pelvien** qui est constitué de 2 feuillets

→ **Inférieur**

- correspond au **ligament sacro-épineux**
- très mince

→ **Supérieur**

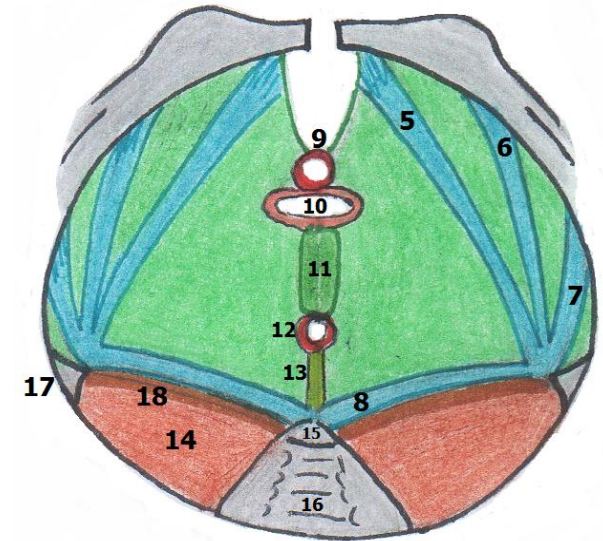
- très épais
- recouvre la région jusqu'au **m. piriforme** (!\ qui est enveloppé par son propre fascia et le fascia pelvien va venir recouvrir le tout. Voir les 2 vues LAT)
- à partir de l'épine ischiatique = **4 épaissements**, formant une nappe aponévrotique très résistante renforçant alors le feuillet SUP du fascia :

- 5. pubien**
- 6. obturateur**
- 7. ischiatique**
- 8. spino-sacré**

Le tout reposera sur la **SOLIDITE** du **noyau fibreux central du périnée**.

- 9. **Sphincter strié de l'urètre**
- 10. **Vagin**
- 11. **Noyau fibreux central du périnée (NFC)**
- 12. **Sphincter strié de l'anus**
- 13. **Raphé ano-coccygien = ligament ano-coccygien**
- 14. **m. Piriforme**
- 15. **Coccyx**
- 16. **Sacrum**
- 17. **Epine ischiatique**
- 18. **fascia du piriforme**

Vue INF du feuillet Supérieur du fascia pelvien



Vue LAT du feuillet Supérieur du fascia pelvien

