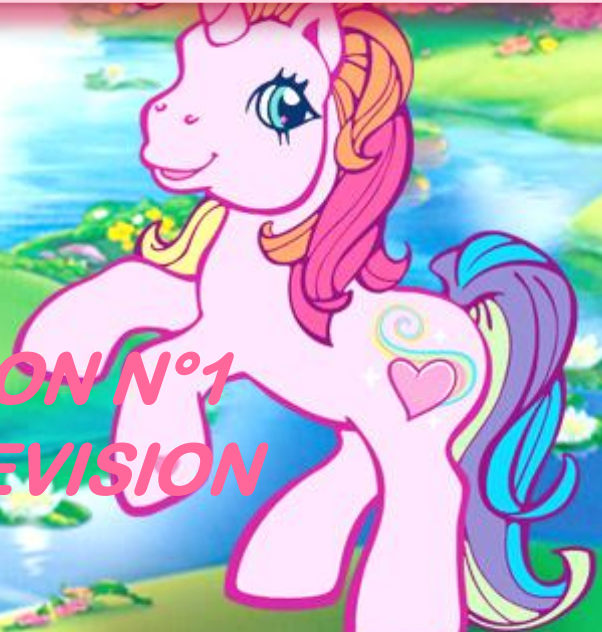



UE 9: ANATOMIE DU PETIT BASSIN DE LA FEMME



***DEVOIR MAISON N°1
SEANCE DE REVISION***

QCM N°1: RÉPONSES A ET D

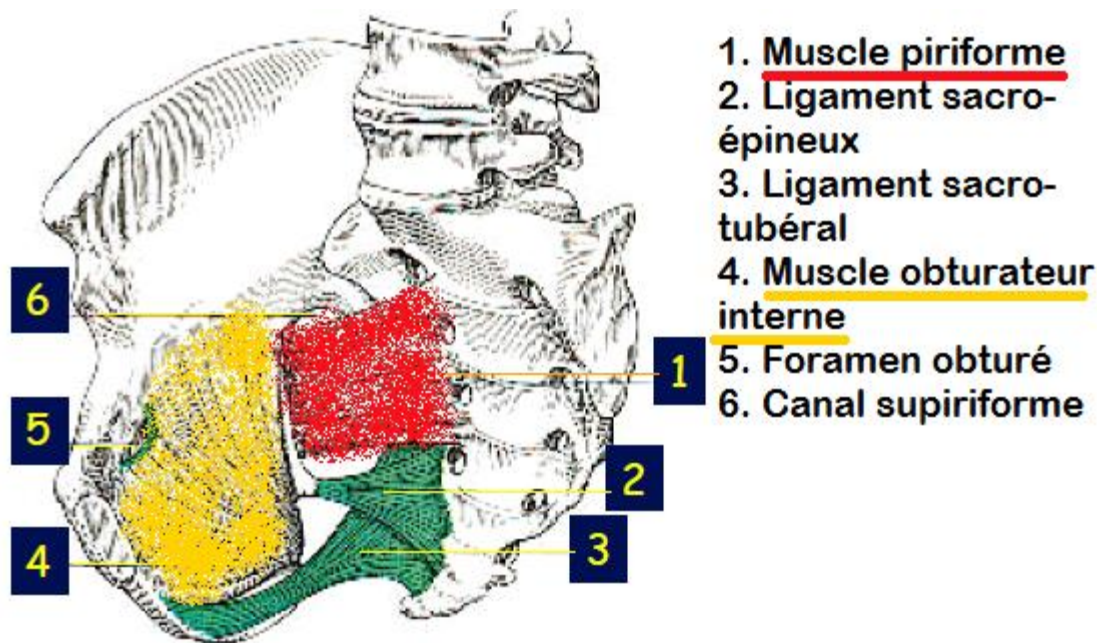
A) **VRAI** → il s'agit des muscles obturateur interne et piriformis

B) **FAUX** → il passe bien en arrière, mais au niveau de la PETITE échancrure ischiatique

C) **FAUX** → le muscle coccygien double (en profondeur) le ligament sacro-épineux

D) **VRAI**

E) **FAUX**



QCM N°2 : RÉPONSES A ET D

- A) VRAI** : Il est situé dans le triangle périnéal ANT, en avant du mus. Constricteur de la vulve
- B) FAUX** : Ils sont tendus entre **ISCHION** et noyau fibreux central du périnée
- C) FAUX** : Il est **épais** et résistant formant « une peau de tambour »
- D) VRAI**
- E) FAUX**



QCM N°3 : RÉPONSES A, B ET C

A) VRAI : il s'insère sur le fascia de l'obturateur interne, sur la face endopelvienne de l'aile iliaque jusqu'à l'épine ischiatique, pour se terminer sur le raphé ano-coccygien en s'entrecroisant avec les fibres du faisceau pubo-rectal

B) VRAI : s'insère donc sur le pubis, le sphincter strié de l'urètre, le vagin, le NFC, le sphincter strié de l'anus, le raphé ano-coccygien et enfin le coccyx

C) VRAI

D) FAUX : Il est tendu entre **EPINE ischiatique** et coccyx.
Donc il double en profondeur le ligament sacro-épineux

E) FAUX



QCM N°4: RÉPONSES C, D ET E

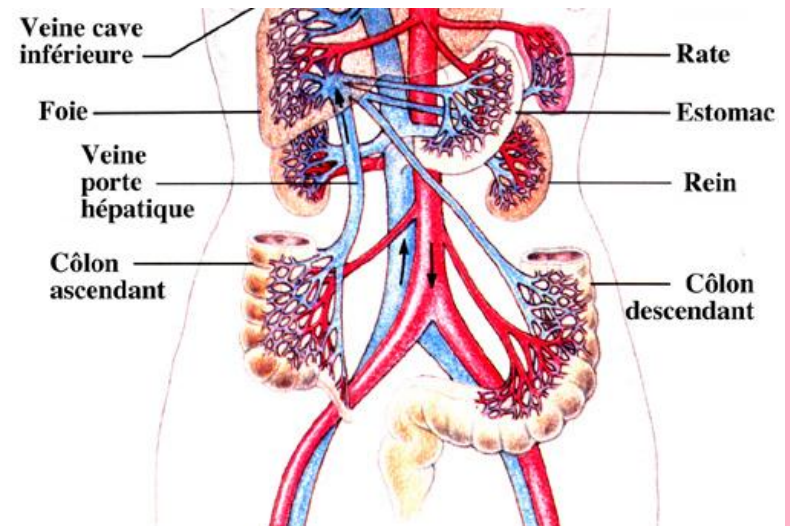
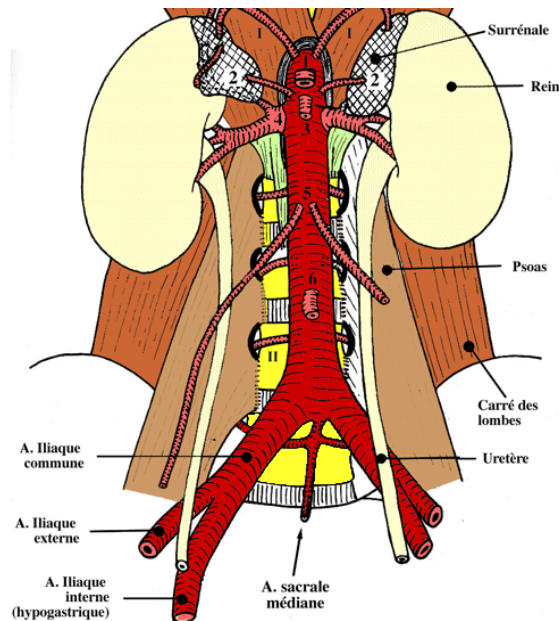
A) FAUX → elles se divisent en regard de l'articulation sacro-iliaque

B) FAUX → en avant, les veines sont derrière les artères

C) VRAI

D) VRAI

E) VRAI



QCM N°5 : RÉPONSES C ET D

- A) FAUX** : Elle est sous-tendue par les artères : **OMBILICALE**, utérine et rectales inférieures et moyennes
- B) FAUX** : Il correspond à l'aileron **VENTRAL** de la LSRGP
- C) VRAI** : son insertion médiale se situe au niveau de la base du ligament large, portant le nom de **PARAMETRE**
- D) VRAI**
- E) FAUX**



QCM N°6: RÉPONSES B ET C

A) FAUX → ce sont les reins, la vessie est le réservoir de l'urine entre 2 mictions

B) VRAI

C) VRAI → mais ceci dans des situations de rétention urinaire importante, physiologiquement la capacité de la vessie féminine est d'environ 350mL (cc)

D) FAUX → le sphincter lisse de la vessie correspond à une zone hypertrophiée de la musculuse, donc de la tunique moyenne.

La tunique externe est constituée du péritoine, pas top pour les propriétés contractiles...

E) FAUX → il existe bien une valve anti-reflux, mais celle-ci est formée d'urothélium et existe du fait de la pénétration oblique de l'uretère dans la paroi postérieure de la vessie



QCM N°7 : RÉPONSES C ET D

A) FAUX : C'est la colonne **ANTERIEURE**

B) FAUX : C'est le septum recto-**VAGINAL** et pas recto-vésical

C) VRAI

D) VRAI : le vagin se draine aussi dans : les nœuds iliaques externes, ceux de l'utérus , du promontoire et la partie base du vagin va se drainer vers les nœuds inguinaux superficiels

E) FAUX



QCM N°8: REPONSES A, B, C ET D

A) VRAI

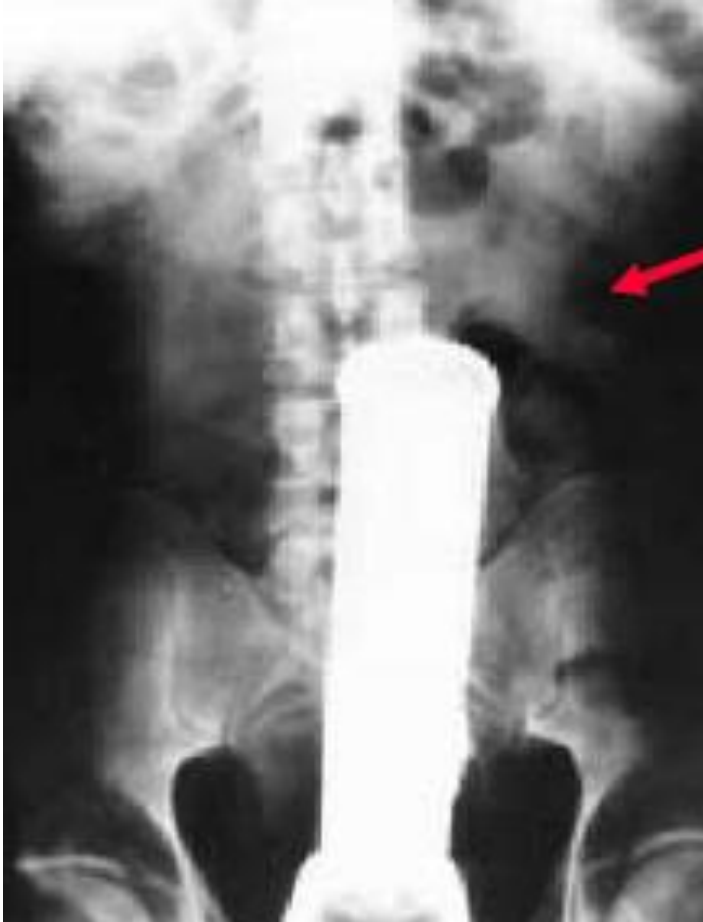B) VRAI → car le contenu des frottis est variable en fonction du cycle

C) VRAI → une fois que les objets ont passé le cap anal ils ne peuvent plus ressortir et les patients doivent préparer une bonne excuse avant de se rendre à l'hôpital 😊

D) VRAI → en effet, cela peut entraîner la résection du sphincter strié de l'anus qui est un facteur de continence, or le traitement de référence de ces cancers est la résection chirurgicale, qui parfois entraîne une amputation abdomino-périnéale

E) FAUX → les cancers de type glandulaire touche les 2 sexes avec la même proportion, en revanche les cancers du rectum bas, de type épithélioïde, touchent principalement les femmes
:/

😊 EXEMPLE D'O.R.N.I 😊



QCM N°9 : RÉPONSES A ET C

A) VRAI : Et le COL est relativement **FIXE**

B) FAUX : Il s'agit de la tunique **INTERNE**. La tunique moyenne porte le nom de myomètre

C) VRAI

D) FAUX : Il est plus grêle et **POSTERIEUR** que le lig.
Rond

E) FAUX



QCM N°10 : RÉPONSES A, B, C ET D

A) VRAI : Le drainage lymphatique de l'utérus se fait vers les nœuds lymphatiques : iliaques externes, iliaques internes, ceux du promontoire et vers les inguinaux superficiels.

B) VRAI

C) VRAI : le drainage lymphatique de l'ovaire se fait vers les nœuds : iliaques externes et aorto-abdominaux. Et à gauche (seulement à gauche), il se fait aussi vers les nœuds rénaux gauches, car la veine gonadique gauche se jette dans la veine rénale Gauche

D) VRAI

E) FAUX



QCM N°11 : RÉPONSES B ET C

- A) FAUX** : le mésovarium correspond à l'aileron POST, sous tendu par le ligament utéro-ovarien. L'aileron ANT est sous-tendu quant à lui par le ligament rond.
- B) VRAI**
- C) VRAI** : Ce mésosalpinx est sous-tendu par la trompes de Fallope. Moyen mémo-technique « Salpinx » = synonyme de trompe
- D) FAUX** : Paramètre représente la partie INF/base du ligament large. La partie SUP correspond à la partie des ailerons
- E) FAUX**



QCM N°12: REPONSES B, D ET E

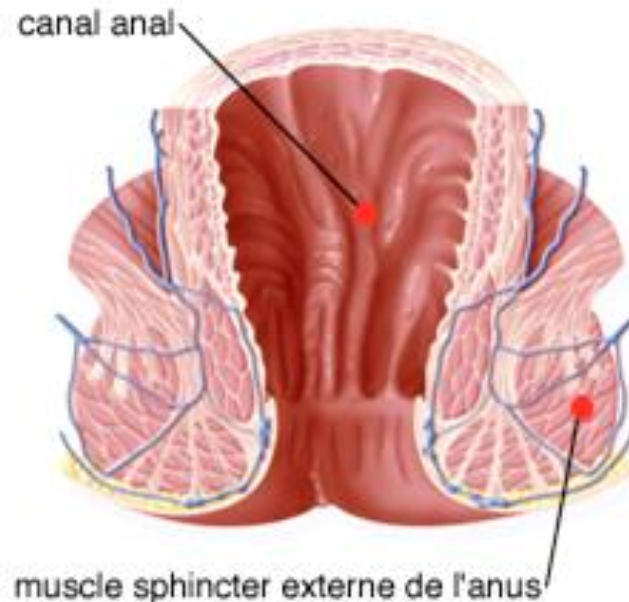
A) FAUX → l'ampoule rectale est la partie supérieure du rectum, l'anus est l'origine cutané périnéale du canal anal

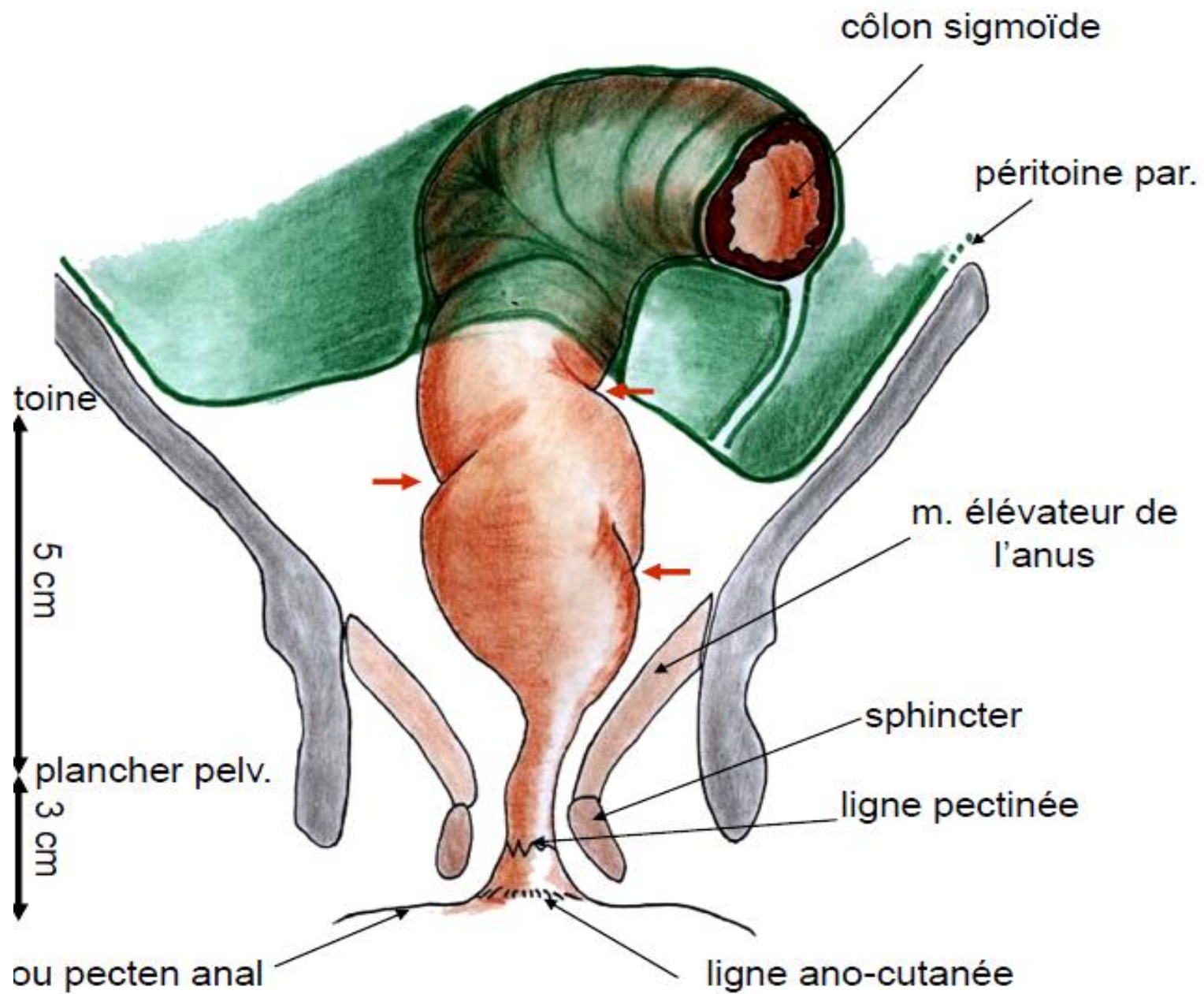
B) VRAI

C) FAUX → après la zone de transition, en dessous des colones de Morgagni, l'épithélium devient de type malpighien (pluristratifié)

D) VRAI

E) VRAI



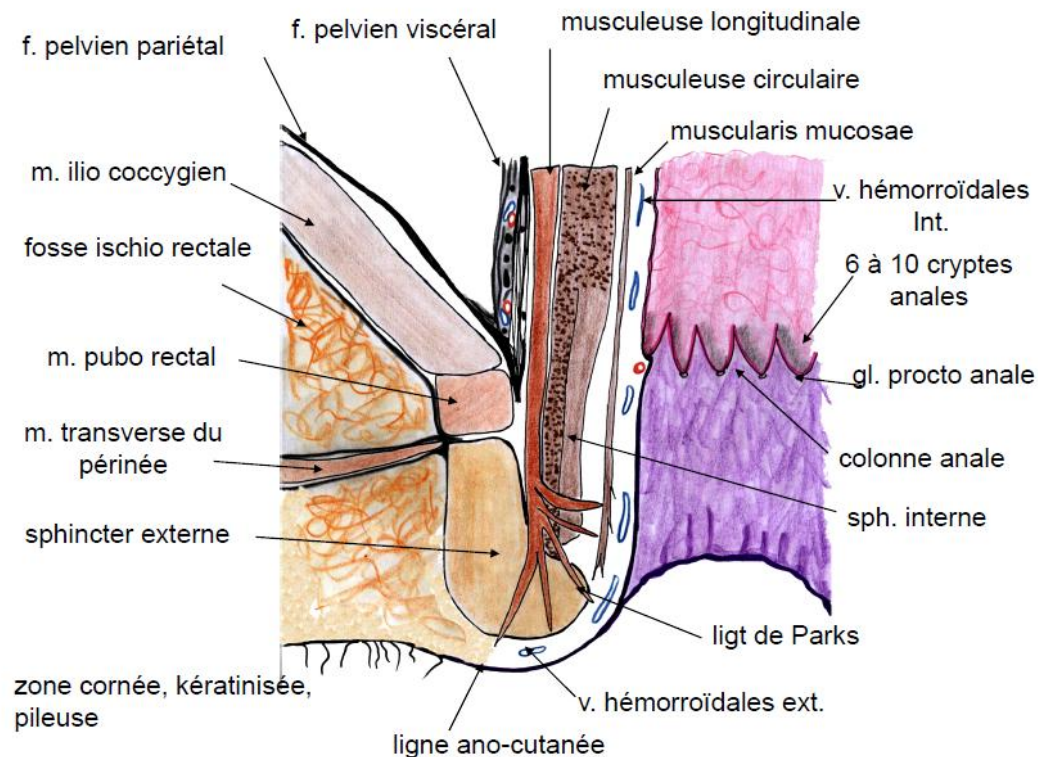


QCM N°13 : RÉPONSES D ET E

- A) FAUX → elle est composée de 2 couches seulement, circulaire interne et longitudinale externe
- B) FAUX → le sphincter lisse de l'anus est formé à partir d'un épaissement de la couche musculaire circulaire interne
- C) FAUX → le muscle curigator cutis ani est formé par des fibres issues de la couche longitudinale externe

D) VRAI

E) VRAI



QCM N°14 : RÉPONSES A, B ET D

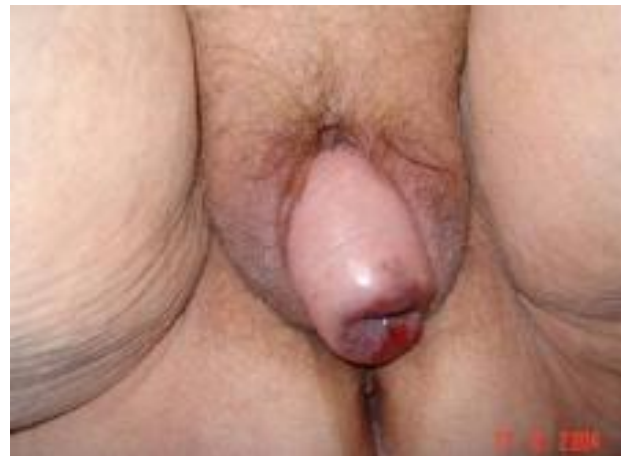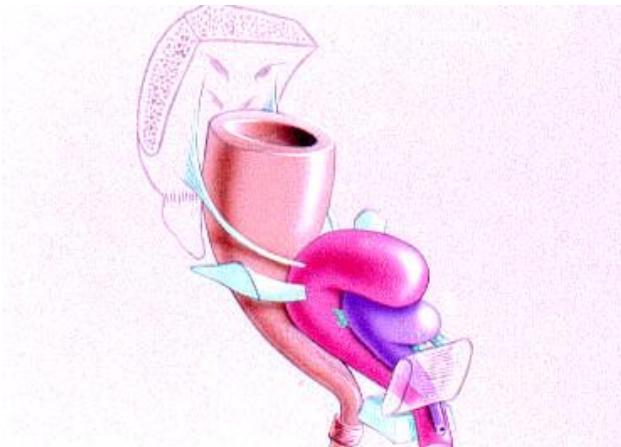A) VRAI

B) VRAI

C) FAUX → le ptiti 😊

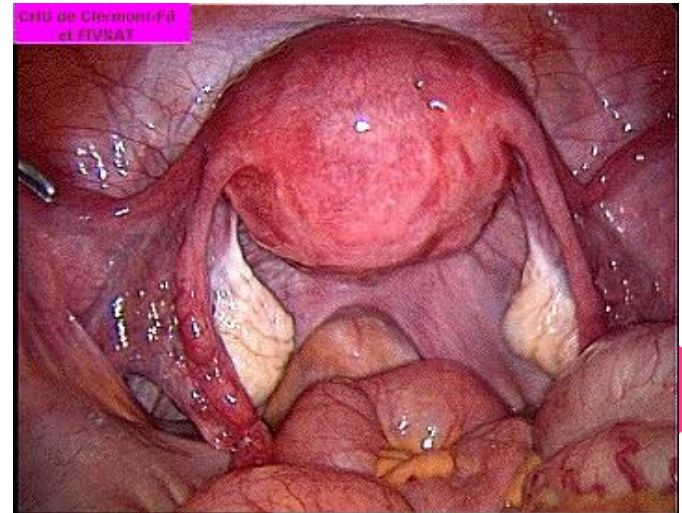
D) VRAI → plus précisément de 3 épaissements : le pli ischiatique, l'arc tendineux du muscle levator ani et l'arc tendineux du fascia pelvien

E) FAUX → le vagin se trouve dans l'étage génital moyen, c'est la vessie qui est dans l'étage antérieur



QCM N°15 : RÉPONSES A, C ET E

- A) VRAI → via des liaisons par collage
- B) FAUX → le paramètre est le ligament latéro-utérin et non latéro-cervical (paracervix)
- C) VRAI → ça vallait le coup de prendre le temps de le lire 😊
- D) FAUX → la coelioscopie consiste à faire des trous à travers la paroi abdominale, on a donc une vue supérieure des organes pelviens
- E) VRAI



mon
petit
Poney



😊 **MERCI DE VOTRE ATTENTION** 😊

NADIA ET CHARLINE

