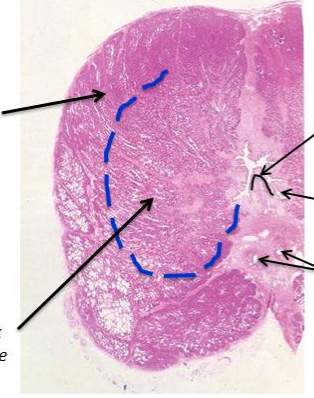
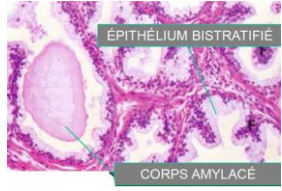
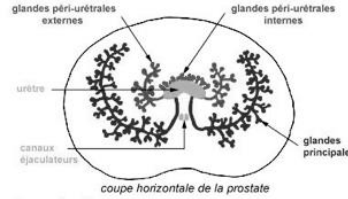
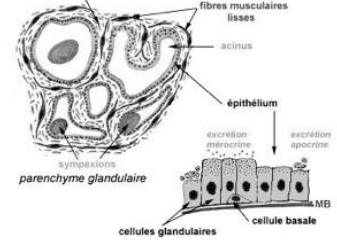
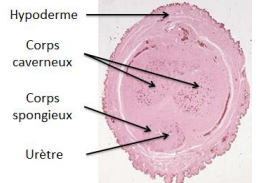
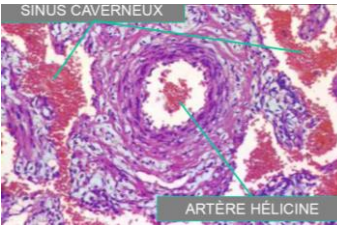
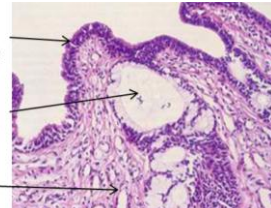


<p><b>Testicules</b></p>		<p><b>Tunique vaginale</b> = repli de péritoine constituant une tunique séreuse → Protéger tout en laissant mobile</p>	<p><b>Albuginée</b> = tissu conjonctif dense fibreux → entoure + expansions divisent en lobules (1 à 4 TS / lobule)</p>	<p>Tubes séminifères Tissu conjonctivo-vasculaire</p>	<p><b>Tubes séminifères = lignée germinale + <math>\varnothing</math> de Sertoli</b></p> <p>Autour des TS : tissu conjonctivo-vasculaire peu abondant avec les <math>\varnothing</math> de <b>Leydig</b> :</p> <ul style="list-style-type: none"> <li>- <math>\varnothing</math> endocrines isolées ou en amas, sous le contrôle de la LH</li> <li>- cytoplasme abondant, éosinophile, avec parfois des cristaux allongés intracytoplasmiques (cristaux de Reinke)</li> </ul>	<p>Leydig Capillaire Tubes séminifères</p>
<p><b>Rete testis</b></p>		<p>⇒ lieu de convergence des TS</p> <p>= Réseau de canalicules bordé par une couche de <math>\varnothing</math> <b>cubiques</b> dont <u>certaines</u> avec un <b>flagelle</b></p> <p>Flagelle → aide progression des spermatozoïdes</p>	<p><b>Canaux efférents</b></p>	<p>Canal efférent Epith cubo-cylindrique Couche musculaire</p>	<p>⇒ 12<sup>aine</sup> de petits canaux</p> <p>1 couche de <math>\varnothing</math> <b>cylindrique cilié</b> et <b>cubique non cilié</b></p> <p><b>Fine couche musculaire lisse</b> entoure chaque canal → Contraction pour évacuation</p>	
<p><b>Epididyme</b></p>	<p>Sections du canal epididymaire Spermatozoïdes</p>	<p>= Long canal contourné, de la face post du testicule jusqu'au pôle inf</p> <p>⇒ Fonction principale : stockage des spzoides qui gagne à ce niveau leur mobilité</p>	<p>spzoides Microvillosités Epith pseudo-stratifié Couche musculaire</p>	<p>Epith <b>cylindrique pseudo stratifié</b> avec de longues <b>microvillosités</b> (~ <b>stéréocils</b>) au pôle apical</p> <p>Microvillosités → pour réabsorption des fluides en excès</p>	<p>1 <b>couche circulaire musculaire</b> lisse qui s'épaissit pour former 3 couches dans portion distal (canal déférent) → contraction lente et rythmée</p> <p>Innervation sympathique ds portion terminale pour contraction++ éjac.</p>	
<p><b>Canal déférent</b></p>	<p>EPITH. CYLINDRIQUE LUMIERE COUCHES MUSCULAIRES</p> <p>Epith <b>similaire à l'épididyme : cylindrique pseudo-stratifié + stéréocils</b></p>	<p>Paroi musculaire <b>épaisse : 3 couches</b> :</p> <ul style="list-style-type: none"> <li>- Int : <b>longitudinales</b></li> <li>- <b>Circulaire</b></li> <li>- Ext : <b>longitudinales</b></li> </ul> <p>Sympathique → contraction pendant éjac.</p>	<p>Sa partie terminale se dilate = <b>Ampoule</b> : reçoit un canal court venant de la <b>vésicule séminale</b> pour former le <b>canal éjaculateur</b> (les 2 canaux éjaculateurs se rejoignent ensuite dans l'urètre prostatique)</p>			
<p><b>Vésicules séminales</b></p>	<p>- Evagination glandulaire, à de nombreuses circonvolutions, développée sur le canal déférent</p> <p>Sous la forme d'un ou plusieurs tubes très contournés baignant dans une atmosphère conjonctivo-élastique richement vascularisée et innervée</p> <p>- <b>Lumière irrégulière en rayon de miel</b>, entourée par une paroi musculaire épaisse</p> <p>- Paroi du tube : <b>muqueuse + musculuse + adventice</b></p> <p>- VS : <b>hormonodépendantes</b> (absence de testostérone → atrophie glandulaire + pas de sécrétion)</p> <p>- VS → sécrètent + de la moitié du liquide séminal ; <i>ce liquide jaunâtre, visqueux et alcalin, est riche en fructose, vitamine C, protéines et prostaglandines; le fructose joue un rôle important dans la nutrition et la mobilité des spermatozoïdes; pendant l'éjaculation, le liquide séminal, sous la stimulation nerveuse (système sympathique) des fibres musculaires, est expulsé des VS dans le canal éjaculateur puis dans l'urètre prostatique</i></p> <p>Paroi musculaire Lumière</p>	<p>Muqueuse (dont les replis anastomosés forment des alvéoles) = épith <b>cubique simple</b> (dans sa réponse par mail, le prof n'a dit que <b>cylindrique</b>) de type <b>sécrétoire</b> + chorion (contenant les capillaires) → liquide nutritif et de de transport pour le sperme</p> <p>Fibres musculaires lisses Epith cubique</p> <p><b>Paroi musculaire épaisse</b></p> <p>Innervation sympathique lors de l'éjac. pour faire passer sécrétions ds l'ampoule</p>				

<p style="writing-mode: vertical-rl; transform: rotate(180deg);"><b>Prostate</b></p>	<p>⇒ Volumineuse glande entourant le col vésical et la partie initiale de l'urètre (paroi de l'urètre prostatique formée par la glande prostatique)</p> <p>⇒ 50aine de lobules soutenus par un stroma de <b>tissu fibro-élastique</b> riche en fibres musculaires lisses (ce stroma provient de la capsule, constituant des septa irréguliers orientés vers la portion centrale de la glande, où il y a une densification contenant dans sa partie post des sections des canaux éjaculateurs)</p> <p><b>Glandes principales (externe)</b>      → Se drainent par de <b>longs canaux courbes</b> dans la partie distale de l'urètre de part et d'autre de la crête urétrale      * <b>Cancer</b></p> <p><b>Glandes péri-urétrales (interne)</b>      → Se drainent par de <b>canaux courts</b> dans les sinus urétraux latéralement à la crête urétrale      * <b>Nodule</b></p>  <p>Avec l'âge, une ↗ du nombre et de la taille des glandes périurétrales avec le tissu de soutien → <b>hypertrophie ou hyperplasie nodulaire</b> (processus bénin qui crée un obstacle sur la voie urinaire)</p> <p>Glandes principales → <b>cancers</b></p>	<p>Les glandes prostatiques sont <i>acineuses</i>, bordées par un épith <b>bi-stratifié</b> :</p> <ul style="list-style-type: none"> <li>- couche <b>discontinue</b> de <b>z basales aplaties</b></li> <li>- <b>z sécrétoires</b> avec aspect variable selon stimulation androgénique : cubique bas (inactif) ou prismatique haut (actif)</li> </ul>  <p>Les produits de sécrétion se condensent parfois en corps amylacés (lithiae).</p> <p>Sécrétion à <i>ce niveau du tractus</i> (par <b>mérocrrinie</b> et <b>apocrrinie</b>) représente <b>75%</b> du liquide séminal, riche en acide critique, et enzyme hydrolytiques qui liquéfient le sperme coagulé déposé dans le tractus génital féminin</p>  	<p>* <b>Prostatites</b> : infections génito-urinaires, touchent + les jeunes → antibiothérapie sévère en raison des troubles occasionnés (fièvre dans les prostatites aiguës, douleurs à la miction, troubles mictionnels voire rétention urinaire)</p> <p>* <b>Hyperplasie prostatique bénigne ou adénome prostatique</b> : Patho fréquente des hommes proches de la 50aine      ⇒ développement considérable du centre de la prostate contenant du tissu conjonctivo-musculaire et les <b>glandes périurétrales internes et externes</b> parfois distendues par leur hypersécrétion      → entraîne des troubles mictionnels (<b>compression de l'urètre</b>)</p> <p>* <b>Cancer de la prostate</b> : (le + fréquent après celui du poumon)      ⇒ généralement un adénocarcinome survenant dans la région périphérique de la prostate contenant les <b>glandes principales</b> ; il concerne la même tranche d'âge et devient symptomatique à un stade souvent avancé (lorsque la masse cancéreuse provoque une <b>compression de l'urètre</b>)      Dosage du PSA (prostatic Specific Antigen) permet une surveillance relativement fiable ; le dépistage par dosage du PSA doit être complété par un toucher rectal</p>
<p style="writing-mode: vertical-rl; transform: rotate(180deg);"><b>Pénis</b></p>	<p>3 masses de <math>\bar{X}</math> érectile :</p> <ul style="list-style-type: none"> <li>- 2 corps caverneux (dorsaux)</li> <li>- 1 corps spongieux = corps caverneux urétral (médian)</li> </ul> 	<p>Tissu érectile entouré par un <b>tissu fibro-élastique dense</b> en continuité, en périphérie, avec l'hypoderme où il y a un réseau vascu ++</p> <p>Tissu érectile → larges lacunes vascu = <b>sinus caverneux</b> bordés par un <b>endothélium vasculaire</b>, et séparés par des travées de <b>tissu conjonctif fibro-élastique</b> qui contient des fibres musculaires lisses.</p> <p>Sinus irrigués par de nombreuses artères et artérioles à paroi épaisse : les <b>artères hélicines</b></p> 	<p>Pendant l'érection, parasympathique → dilatation des artères hélicines → remplissage des sinus caverneux (et leur distension empêche le retour veineux)</p> <p>Dans le corps spongieux, le remplissage vasculaire entraîne l'affaissement de l'urètre pénien, qui n'est vaincu que par les contractions puissantes du tractus séminal lors de l'éjaculation</p>
<p style="writing-mode: vertical-rl; transform: rotate(180deg);"><b>Urètre pénien</b></p>		<p>Entouré par le tissu érectile (corps spongieux)</p> <p>Epith <b>cylindrique stratifié ou pseudostratifié</b> en continuité avec l'urothélium qui tapisse l'urètre prostatique</p> <p>Lubrification par des glandes périurétrales muqueuses</p>	