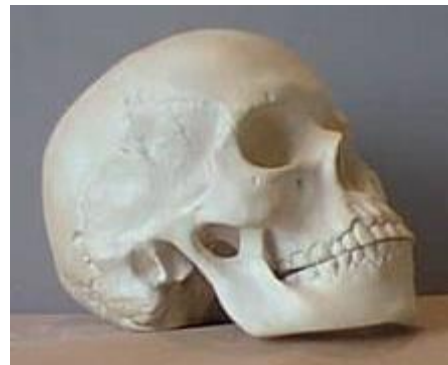

ANNATUT'

Anatomie tête et cou

UE12

[Année 2012-2013]



- ⇒ Qcm issus des Tutorats, classés par chapitre
- ⇒ Correction détaillée

SOMMAIRE

1. Le rachis cervical	3
Correction : Le rachis cervical.....	5
2. Le crâne	6
Correction : Le crâne.....	9
3. La thyroïde et les parathyroïdes	11
Correction : La thyroïde et les parathyroïdes.....	13
4. Les glandes salivaires	14
Correction : Les glandes salivaires.....	15
5. Le larynx	16
Correction : Le larynx.....	18
6. Le pharynx	19
Correction : Le pharynx.....	20
7. Les fosses nasales	21
Correction : Les fosses nasales.....	22
8. La cavité buccale	23
Correction : La cavité buccale.....	24
9. Vascularisation artérielle, Drainage veineux et circulation lymphatique	25
Correction : Vascularisation artérielle, drainage veineux et circulation lymphatique.....	27
10. Les nerfs du cou	29
Correction : Les nerfs du cou.....	30
11. Région sterno-cléido-mastoïdien	31
Correction : Région sterno-cléido-mastoïdien.....	32
12. QCM Mixtes	33
Correction : QCM Mixtes.....	35

1. Le rachis cervical

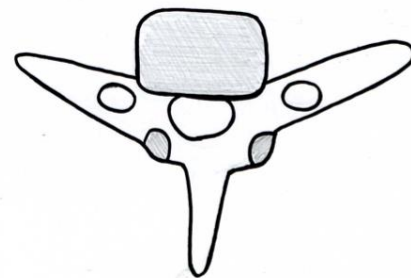
2011 – 2012 (Pr. De Peretti)

QCM 1 : Concernant la vertèbre cervicale type

- A) L'espace intervertébral est oblique en bas et en avant
- B) Les nerfs spinaux passent en arrière du foramen vertébral
- C) Leur foramen vertébral est triangulaire à base postérieure
- D) Les processus unciformes se trouvent sur le plateau vertébral supérieur, en arrière et en dehors
- E) Aucune de ces réponses n'est correcte

QCM 2 : Observez bien cette jolie vertèbre... Quelles sont les propositions vraies ?

- A) Son foramen transverse contient l'artère et les veines vertébrales
- B) Ses processus articulaires inférieurs sont dans le plan frontal
- C) Ses processus transverses sont un repère chirurgical
- D) Son apophyse épineuse est horizontale
- E) Aucune de ces réponses n'est correcte



QCM 3 : Toutes les vertèbres cervicales ont...

- A) Un rostrum
- B) 4 vrais processus articulaires
- C) Un foramen vertébral triangulaire
- D) Des pédicules dirigés vers l'avant et le dedans
- E) Aucune de ces réponses n'est correcte

QCM 4 : Par où passe notre amie l'artère vertébrale ?

- A) Lorsqu'elle sort du canal transversaire, elle forme une 1^{ère} boucle à concavité postérieure et inférieure qui l'amène dans la gouttière de passage de l'artère vertébrale
- B) Elle forme une 2^{ème} boucle à concavité antérieure en arrière de la masse latérale d'atlas
- C) Elle pénètre dans la chambre antérieure du foramen vertébral d'atlas pour monter vers le foramen magnum
- D) Les boucles qu'elle forme permettent de conserver un apport de sang suffisant au cerveau, quels que soient les mouvements du rachis cervical
- E) Aucune de ces réponses n'est correcte

QCM 5 : Concernant les nerfs spinaux

- A) En général le rameau antérieur est volumineux et le rameau postérieur est grêle
- B) Dans le cas de C2, le rameau postérieur est le plus volumineux
- C) Le rameau postérieur de C1 est uniquement moteur
- D) Au niveau du foramen intervertébral C3-C4, sort le nerf C3
- E) Aucune de ces réponses n'est correcte

QCM 6 : Quelques généralités sur le rachis cervical

- A) Les nerfs spinaux sortent du canal vertébral par le foramen intervertébral, passent en arrière du foramen transversaire et se divisent en 2 rameaux
- B) Le rachis cervical est convexe en arrière
- C) C1 et C2 forment le rachis cervical supérieur
- D) Le rachis cervical inférieur est formé uniquement de vertèbres types
- E) Aucune de ces réponses n'est correcte

QCM 7 : Concernant la vertèbre type

- A) Le plateau supérieur est concave et le plateau inférieur est convexe
- B) Le foramen vertébral est triangulaire à base antérieure
- C) Les pédicules sont dirigés en arrière et en dedans
- D) Les apophyses articulaires sont dans le plan frontal
- E) Aucune de ces réponses n'est correcte

QCM 8 : Toujours la vertèbre type !

- A) Les apophyses articulaires supérieures regardent en bas et en avant
- B) L'apophyse épineuse est bifide et horizontale
- C) Le foramen intervertébral est limité en arrière par les lames
- D) Le foramen intervertébral est limité en haut par les pédicules de la vertèbre sus jacente
- E) Aucune de ces réponses n'est correcte

QCM 9 : Quelques vertèbres particulières

- A) Les apophyses transverses d'Atlas et Axis sont toujours monofides
- B) Les apophyses transverses de C7 sont dirigées en arrière
- C) Atlas n'a ni corps vertébral, ni processus épineux
- D) La dent d'Axis est dirigée en haut et en arrière
- E) Aucune de ces réponses n'est correcte

QCM 10 : Et encore des vertèbres particulières

- A) Les processus transversaires postérieurs de C6 sont les tubercules de Chassaignac
- B) C7 est la première saillante car son apophyse épineuse de type thoracique est très volumineuse
- C) C7 présente 2 facettes articulaires supplémentaires pour les têtes des premières côtes
- D) Axis présente toujours 6 surfaces articulaires
- E) Aucune de ces réponses n'est correcte

Correction : Le rachis cervical**2011 – 2012****QCM 1 : Réponse A, D**

- B) Faux : passe en arrière oui, mais du foramen transverse !
C) Faux : triangulaire à base antérieure !

QCM 2 : Réponse B

C'est C7 ! Vous la reconnaissez à ses apophyses monofides légèrement dirigées vers l'avant et son foramen vertébral arrondi.

- A) Faux : Le processus transverse ne contient que la veine vertébrale.
C) Faux : Le tubercule de Chassaignac, repère chirurgical, appartient à C6.
D) Faux : L'apophyse épineuse est de type thoracique, donc oblique vers le bas.

QCM 3 : Réponse E

Atlas n'a pas de rostrum, ni de pédicules (donc A et D fausses). Axis n'a pas de vrais processus articulaires supérieurs, ce sont plus des « facettes articulaires » (dixit Pr. De Peretti), elle n'a donc que 2 processus articulaires (donc C fausse). C7, vertèbre transitionnelle a un foramen vertébral arrondi (donc E fausse).

QCM 4 : Réponse A, B, D

- C) Faux : Elle passe dans la chambre postérieure ou chambre nerveuse. Sinon le reste est juste.

QCM 5 : Réponses A, B, C

- D) Faux : Au niveau de C3-C4 sort le nerf C4 !!

QCM 6 : Réponses A, C

- B) Faux : Le rachis cervical est concave en arrière
D) Faux : Les vertèbres C6 et C7 ne sont pas des vertèbres types

QCM 7 : Réponse B

- A) Faux : Tous les plateaux des vertèbres cervicales sont concaves
C) Faux : Les pédicules sont dirigés en arrière et en dehors
D) Faux : Ce sont les apophyses articulaires thoraciques et pas cervicales qui sont dans un plan frontal

QCM 8 : Réponse D

- A) Faux : Les supérieures regardent en haut et en arrière
B) Faux : L'apophyse épineuse des cervicales n'est pas vraiment horizontale, elle est plutôt légèrement oblique vers le bas
C) Faux : Il est limité en arrière par les processus articulaires

QCM 9 : Réponses C, D

- A) Faux : Elles sont variables. Celles d'Atlas en général monofides, celles d'Axis en général bifides.
B) Faux : Les apophyses transverses sont dirigées légèrement en arrière (un peu moins que les autres cervicales)

QCM 10 : Réponses B, C

- A) Faux : Ce sont les processus antérieurs
D) Faux : Elle présente 6 ou 7 surfaces articulaires (l'articulation de la dent avec le ligament transverse est inconstante)

2. Le crâne

2011 – 2012 (Pr. De Peretti)

QCM 1 : Jouons au jeu de « qui passe dans quel orifice » (oh oui) !!

- A) Dans la lame criblée de l'éthmoïde passent les filets du II
- B) Dans le trou rond passe le nerf mandibulaire
- C) Dans la partie postérieure du trou jugulaire passent les nerfs IX, X et XI
- D) Dans le trou condylien postérieur passe le XII
- E) Aucune de ces réponses n'est correcte

QCM 2 : Concernant les sutures...

- A) La suture lambdoïde se situe entre l'os pariétal, l'os occipital et l'os temporal
- B) La suture sagittale peut se voir uniquement sur 2 normes du crane
- C) La suture coronale se situe entre l'os frontal, l'os pariétal et la grande aile du sphénoïde
- D) Toutes les sutures sont paires
- E) Aucune de ces réponses n'est correcte

QCM 3 : Concernant les muscles masticateurs...

- A) Le muscle ptérygoïdien latéral se termine au niveau de l'angle de la mandibule
- B) Le muscle masséter est un puissant muscle diducteur
- C) Le muscle mylo-hyoïdien est oblique en haut et en dehors
- D) Le tendon du muscle temporal passe à travers l'arcade zygomatique et s'insère sur une apophyse de la branche de la mandibule
- E) Aucune de ces réponses n'est correcte

QCM 4 : Quelques généralités sur le crâne

- A) Le maxillaire est le pare choc de l'œil
- B) L'angle de la mandibule est de 110° ouvert en avant
- C) L'os temporal possède 3 apophyses
- D) Le chignon osseux se situe en regard du carrefour des sinus
- E) Aucune de ces réponses n'est correcte

QCM 5 : Parmi les os suivants, lesquels participent à la formation de la paroi médiale de la cavité orbitaire ?

- A) Petite aile du sphénoïde
- B) Os lacrymal
- C) Lame criblée de l'éthmoïde
- D) Os maxillaire
- E) Aucune de ces réponses n'est correcte

QCM 6 : Concernant l'articulation temporo-mandibulaire...

- A) C'est une articulation synoviale de type ellipsoïde
- B) Les surfaces articulaires sont la cavité glénoïde du temporal et le condyle mandibulaire qui est déjeté en avant
- C) La capsule articulaire est renforcée par 2 ligaments collatéraux obliques
- D) Les muscles masticateurs sont innervés par le nerf maxillaire
- E) Aucune de ces réponses n'est correcte

QCM 7 : Et chez le bébé c'est comment ?

- A) D'énormes plaques membraneuses permettent le mouvement des os du crâne
- B) La fontanelle obélique a une forme étoilée, visible sur une vue latérale du crâne
- C) La fontanelle bregmatique se situe en avant, entre les os frontal et pariétal
- D) Si on suspecte une méningite chez un bébé, on recherche un bombement des fontanelles à l'examen clinique
- E) Aucune de ces réponses n'est correcte

QCM 8 : Quelques généralités sur le crâne

- A) En anatomie, les différentes vues du crâne sont appelées normes du crâne
- B) De nombreux os, comme l'os mandibulaire, font partie à la fois du crâne viscéral et du crâne facial
- C) La mandibule est formée d'une branche horizontale et d'un corps vertical
- D) L'os maxillaire forme le relief des pommettes
- E) Aucune de ces réponses n'est correcte

QCM 9 : Quelques généralités sur le crâne

- A) L'os temporal est formé par la fusion de 3 os primitifs : l'écaïlle, le rocher et le tympanal
- B) L'apophyse zygomatique fait partie de l'os malaire
- C) Les os wormien sont des os supplémentaires, inclus dans les sutures osseuses
- D) L'apophyse mastoïde fait partie de l'os occipital
- E) Aucune de ces réponses n'est correcte

QCM 10 : Quelques généralités sur le crâne

- A) Le foramen magnum est horizontal
- B) Les lignes nucales sont des crêtes d'insertion musculaire situées au niveau de l'écaïlle de l'occipital
- C) L'os occipital présente 2 condyles encroûtés de cartilage qui regardent en bas et en dehors
- D) Le chignon osseux se trouve en regard du carrefour des sinus
- E) Aucune de ces réponses n'est correcte

QCM 11 : Qui s'articule avec qui ??

- A) Sous la glabelle, l'os frontal s'articule avec l'os nasal
- B) L'os maxillaire s'articule avec l'os malaire
- C) L'os mandibulaire s'articule avec l'os malaire
- D) L'os temporal s'articule avec l'os frontal
- E) Aucune de ces réponses n'est correcte

QCM 12 : Concernant la cavité orbitaire...

- A) La cavité orbitaire est une pyramide à grand axe oblique en avant et en dehors
- B) Le bord supérieur est formé par l'os frontal et le bord inférieur par l'os maxillaire
- C) La fissure orbitaire inférieure se trouve entre les 2 ailes du sphénoïde
- D) Le bord latéral est brisé
- E) Aucune de ces réponses n'est correcte

QCM 13 : Concernant la cavité orbitaire...

- A) Le bord médial est formé de dedans en dehors par l'éthmoïde, l'os lacrymal et l'os maxillaire
- B) Le bord latéral n'est formé que de l'os malaire
- C) Le trou optique peut être considéré comme le sommet de la cavité orbitaire
- D) La fissure orbitaire inférieure se trouve entre la grande aile du sphénoïde et l'os maxillaire
- E) Aucune de ces réponses n'est correcte

QCM 14 : Le RETOUR du bébé !

- A) La fontanelle lambdatique est la plus importante
- B) Un bombement des fontanelles révèle une hyperpression intracrânienne
- C) La fontanelle ptérique se situe en regard du futur sphénoïde
- D) La fontanelle obélique se situe sur la partie supérieure du crâne
- E) Aucune de ces réponses n'est correcte

QCM 15 : Et la base du crâne dans tout ça ?

- A) L'étage antérieur est formé par l'os éthmoïde, l'os frontal et la petite aile du sphénoïde
- B) L'étage antérieur est limité en arrière par le bord antérieur des petites ailes du sphénoïde
- C) Le sphénoïde fait partie uniquement de l'étage antérieur
- D) Quelques vaisseaux passent par le trou borgne
- E) Aucune de ces réponses n'est correcte

QCM 16 : Toujours la base du crâne

- A) L'étage moyen est limité en arrière par le bord postérieur du rocher de l'os temporal
- B) Le clivus est formé par la fusion du dorsum scellé de l'os sphénoïde et de l'apophyse basilaire de l'os occipital
- C) L'étage postérieur est en majeure partie formé par l'os l'occipital
- D) L'artère méningée moyen se divise en 3 branches qui forment des sillons sur la petite aile du sphénoïde
- E) Aucune de ces réponses n'est correcte

QCM 17 : Quelques généralités pour terminer

- A) L'écaille de l'os temporal s'articule avec l'os occipital, l'os pariétal et l'os sphénoïde
- B) L'os sphénoïde s'articule avec les os frontal, pariétal, malaire, maxillaire, temporal et occipital
- C) L'artère méningée moyenne est séparée des os du crâne par la dure mère
- D) Le sinus longitudinal inférieur rejoint le sinus droit pour former le carrefour des sinus
- E) Aucune de ces réponses n'est correcte

Correction : Le crâne**2011 – 2012****QCM 1 : Réponses E**

Pareil que pour les parois de la cavité orbitaire, apprenez bien qui passe dans quel trou !

A) Faux : Au niveau des orifices de la lame criblée de l'éthmoïde, passent les filets du I, nerf olfactif (ce qui est logique vu que la lame criblée de l'éthmoïde constitue la limite supérieure des fosses nasales). Le nerf II, nerf optique, passe dans le trou optique.

B) Faux : A ne pas confondre !! Trou rond : nerf maxillaire (V2) / Trou ovale : nerf mandibulaire (V3) !!

C) Faux : Là vous n'avez même pas à lire les numéros des nerfs. Partie postérieure du foramen jugulaire = veine jugulaire !!! Ces trois nerfs passent dans la partie ANTÉRIEURE du foramen.

D) Faux : Le XII passe dans le trou condylien ANTÉRIEUR. Le trou condylien postérieur est inconstant et contient les veines condyliennes.

QCM 2 : Réponses A, B, C

Il est très important que vous sachiez visualiser la place des différents os et des sutures.

B) Vrai : On voit la suture sagittale sur les vues supérieure et postérieure du crâne. On ne la voit pas sur les vues latérale, antérieure, inférieure.

D) Faux : Les sutures coronale, lambdoïde et ptérique sont paires. Mais la suture sagittale est impaire ! la formation de la cavité orbitaire. C'est une autre partie de cet os qui constitue une partie de la paroi interne de l'orbite : l'os planum.

QCM 3 : Réponses C, D

A) Faux : C'est le ptérygoïdien MÉDIAL qui se termine au niveau de l'angle de la mandibule.

B) Faux : Le muscle masséter est un occluseur.

QCM 4 : Réponses B, C

A) Faux : C'est le malaire qui est appelé « pare choc de l'œil !

D) Faux : Attention ne faites pas cette erreur !!! La protubérance occipitale INTERNE se situe en regard du carrefour des sinus. Le chignon osseux = inion = protubérance occipitale EXTERNE ne se situe pas au niveau de la protubérance occipitale interne !!!

QCM 5 : Réponses B, D

Ce n'est que mon avis, mais il est facile de faire des QCM sur les parois de la cavité orbitaire donc apprenez-les bien !

A) Faux : La petite aile du sphénoïde fait partie de la paroi latérale et pas médiale !!

C) Faux : La lame criblée de l'éthmoïde constitue la limite supérieure des fosses nasales, mais ne participe pas à la formation de la cavité orbitaire. C'est une autre partie de cet os qui constitue une partie de la paroi interne de l'orbite : l'os planum.

QCM 6 : Réponses A, C

B) Faux : Le condyle mandibulaire est déjeté en dedans (logique, puisqu'il doit s'emboîter dans la cavité glénoïde !)

D) Faux : Les muscles masticateurs sont innervés par le nerf mandibulaire (V3).

QCM 7 : Réponses A, C, D

B) Faux : On ne confond pas astérisque et obélisque s'il vous plaît ! Astérisque, forme d'étoile, vue latérale. Obélisque, forme allongée, vue supérieure

QCM 8 : Réponse A

B) Faux : L'os mandibulaire ne fait pas du tout partie du crâne viscéral. L'os frontal aurait été un meilleur exemple...

C) Faux : C'est l'inverse !

D) Faux : C'est le malaire

QCM 9 : Réponses A, C

B) Faux : C'est une apophyse de l'os temporal qui rejoint le malaire

D) Faux : Elle fait partie de l'os temporal

QCM 10 : Réponses A, B, C

D) Faux : Attention piège classique +++

QCM 11 : Réponses A, B

- C) Faux : Il suffit de voir la vue latérale pour savoir que c'est complètement faux.
D) Faux : Il y a l'os sphénoïde et l'os malaire au milieu !

QCM 12 : Réponses A, B

- C) Faux : C'est la fissure orbitaire supérieure !
D) Faux : C'est le bord médial !

QCM 13 : Réponses A, C, D

- B) Faux : Bord latéral = malaire + sphénoïde

QCM 14 : Réponses B, C, D

- A) Faux : C'est la fontanelle bregmatique qui est la plus volumineuse

QCM 15 : Réponse A

- B) Faux : C'est le bord postérieur
C) Faux : Le sphénoïde est retrouvé à la fois dans les étages antérieur et moyen
D) Faux : Le trou borgne est... ben borgne ^^ C'est à dire fermé.

QCM 16 : Réponses A, B, C

- D) Faux : C'est sur la grande aile du sphénoïde

QCM 17 : Réponses A, B

- C) Faux : Elle est située entre la dure mère et la boîte crânienne. C'est pour ça qu'en cas de trauma crânien, elle peut se déchirer et former un hématome extra dural dans un espace appelé espace décollable de Gérard Marchand
D) Faux : C'est le sinus longitudinal supérieur

3. La thyroïde et les parathyroïdes

2011 – 2012 (Pr. De Peretti)

QCM 1 : Concernant la thyroïde...

- A) 2 vestiges témoignent de la migration embryologique de la thyroïde
- B) La montée de la thyroïde lors de la déglutition s'explique par la présence de ligaments thyro-trachéaux
- C) Le principal risque d'une chirurgie de la thyroïde est de léser le nerf laryngé inférieur car il passe en arrière de la thyroïde
- D) L'artère thyroïdienne inférieure naît directement de la crosse de l'aorte
- E) Aucune de ces réponses n'est correcte

QCM 2 : Concernant la thyroïde...

- A) L'artère thyroïdienne supérieure naît du tronc thyro-cervical, branche collatérale de l'artère carotide externe
- B) Il existe 4 glandes parathyroïdes, situées en avant de la thyroïde
- C) Le cartilage cricoïde est responsable de la saillie de la pomme d'Adam
- D) Les lobes thyroïdiens ont une forme de pyramide à base supérieure.
- E) Aucune de ces réponses n'est correcte

QCM 3 : Concernant la thyroïde...

- A) Elle est une glande exocrine
- B) Elle est en avant du cartilage de même nom
- C) Elle se trouve dans la loge viscérale de la gorge
- D) Elle est toujours formée de 3 lobes
- E) Aucune de ces réponses n'est correcte

QCM 4 : Concernant la thyroïde...

- A) L'isthme se projette en regard des 2^{ème} et 3^{ème} anneaux cartilagineux de la trachée
- B) Elle provient de la langue, puis migre au cours de l'embryogenèse
- C) On la reconnaît en scintigraphie à sa forme de papillon
- D) Son examen se fait en position d'hyperlordose
- E) Aucune de ces réponses n'est correcte

QCM 5 : Concernant la thyroïde...

- A) Elle remonte à la déglutition car elle est reliée à l'œsophage cervical par des ligaments
- B) La pomme d'Adam fait partie du cartilage cricoïde
- C) Le drainage lymphatique se fait vers la chaîne jugulaire interne et les chaînes trachéales
- D) La thyroïde n'a jamais de problèmes ischémiques grâce aux anastomoses de ses artères
- E) Aucune de ces réponses n'est correcte

QCM 6 : Concernant la vascularisation de la thyroïde...

- A) L'artère thyroïdienne supérieure naît de la carotide interne
- B) L'artère thyroïdienne inférieure naît d'une branche collatérale de la sous-clavière
- C) L'artère thyroïdienne moyenne est inconstante
- D) L'artère thyroïdienne supérieure décrit une courbure en regard de C6
- E) Aucune de ces réponses n'est correcte

QCM 7 : Concernant les nerfs laryngés...

- A) Les nerfs laryngés supérieurs sont issus du XI médullaire
- B) Les nerfs laryngés inférieurs sont issus du X
- C) Les nerfs laryngés inférieurs sont appelés nerfs récurrents car ils suivent le trajet du X puis remontent vers les cordes vocales
- D) Le nerf récurrent gauche émerge sous la crosse de l'aorte et a un trajet vertical
- E) Aucune de ces réponses n'est correcte

QCM 8 : Toujours les nerfs laryngés !

- A) Le nerf récurrent droit émerge nait en avant de la sous-clavière
- B) Le nerf récurrent droit a un trajet vertical
- C) Le nerf récurrent droit passe sous l'artère sous-clavière, près de l'émergence de l'artère thyroïdienne inférieure
- D) Le nerf récurrent gauche est latéral et le droit et postérieur
- E) Aucune de ces réponses n'est correcte

QCM 9 : Intéressons nous un peu aux parathyroïdes

- A) Elles sont au nombre de 4, situées en arrière de la thyroïde
- B) Elles sécrètent la calcitonine
- C) On peut tomber sur une petite parathyroïde perdue dans le médiastin antérieur
- D) Elles sont vascularisées par des rameaux issus des artères thyroïdiennes
- E) Aucune de ces réponses n'est correcte

Correction : La thyroïde et les parathyroïdes**2010 – 2011****QCM 1 : Réponses A, B, C**

- A) Vrai : Le lobe pyramidal de la thyroïde et le foramen caecum au sommet du V lingual.
D) Faux : L'artère thyroïdienne inférieure naît du tronc thyro-cervical, qui naît de l'artère sous clavière

QCM 2 : Réponse E

- A) Faux : L'artère thyroïdienne supérieure est la 1^{ère} branche de la carotide externe.
B) Faux : Les parathyroïdes sont situées en arrière de la thyroïde.
C) Faux : C'est le cartilage thyroïdien, situé au dessus du cartilage cricoïde qui forme la pomme d'Adam.
D) Faux : Les 2 lobes thyroïdiens ont une forme de pyramide à base inférieure et sommet supérieur.

QCM 3 : Réponse C

- A) Faux : C'est une glande endocrine !!
B) Faux : C'est tentant mais non ! Elle est en avant de la trachée
D) Faux : Le lobe pyramidal est inconstant

QCM 4 : Réponses A, B, C, D**QCM 5 : Réponses C, D**

- A) Faux : Car elle est reliée à la trachée par les ligaments thyro-trachéaux
B) Faux : Non, du cartilage thyroïde

QCM 6 : Réponses B, C

- A) Faux : La carotide EXTERNE
D) Faux : C'est l'artère thyroïdienne inférieure

QCM 7 : Réponses C, D

- A) Faux : Ils sont issus du XI bulbaire responsable de la phonation ! Le XI médullaire est responsable de la céphalgyrie (rien à voir... ☺)
B) Faux : Ils sont aussi issus du XI bulbaire, mais empruntent le trajet du X

QCM 8 : Réponses A, C

- B) Faux : Il a un trajet oblique
D) Faux : C'est l'inverse !!

QCM 9 : Réponses A, C, D

- B) Faux : Attention c'est un lapsus du prof !! Ce sont les cellules C de la thyroïde qui sécrètent la calcitonine. Les parathyroïdes ne sécrètent que la PTH

4. Les glandes salivaires

2011 – 2012 (Pr. De Peretti)

QCM 1 : Concernant les glandes salivaires...

- A) La parotide se situe en arrière du corps de la mandibule
- B) La parotide est divisée en 2 lobes artificiels par le nerf V
- C) La glande sous mandibulaire siège dans un dédoublement du fascia cervical profond
- D) La glande sous linguale s'abouche par 1 ou 2 orifices
- E) Aucune de ces réponses n'est correcte

QCM 2 : Concernant les glandes salivaires...

- A) La parotide est impaire
- B) La glande sous maxillaire a la forme d'un coin
- C) La parotide se situe en dedans de la branche de la mandibule
- D) La caroncule sous mandibulaire est unique
- E) Aucune de ces réponses n'est correcte

QCM 3 : Regardons de plus près la parotide

- A) Elle est divisée en 2 lobes par la division du V
- B) Des ponts parenchymateux relient ces 2 lobes
- C) Le conduit parotidien passe sur la face latérale du muscle masséter, puis au niveau de la boule graisseuse de la face pour s'aboucher au niveau des 1^{ères} molaires
- D) Quand on picole trop (à la post partum par exemple...) la parotide gonfle et comprime le nerf facial ce qui nous fait parler comme des australopithèques
- E) Aucune de ces réponses n'est correcte

QCM 4 : Puis la glande sous mandibulaire...

- A) Elle est accessible à la palpation
- B) Elle se trouve dans un dédoublement du fascia cervical superficiel
- C) Le conduit sous mandibulaire s'abouche au niveau du frein de la langue
- D) Elle se trouve en avant du récessus alvéolo-lingual
- E) Aucune de ces réponses n'est correcte

QCM 5 : N'oublions pas la sub-linguale !

- A) Elle est volumineuse
- B) Elle s'abouche par de nombreux orifices
- C) Il existe toujours un conduit sous lingual plus important, qui s'abouche au niveau de la caroncule sous linguale
- D) Les caroncules sous linguales se trouvent au niveau de la base de la langue
- E) Aucune de ces réponses n'est correcte

Correction : Les glandes salivaires

2011 – 2012

QCM 1 : Réponse E

- A) Faux : La parotide se situe en arrière de la branche de la mandibule
- B) Faux : La parotide est divisée en 2 lobes par le nerf facial = nerf VII, pas le V !
- C) Faux : C'est le fascia cervical superficiel et pas profond.
- D) Faux : La glande sous linguale s'abouche par de nombreux orifices (5 à 20)

QCM 2 : Réponse E

- A) Faux : Il y a bien 2 parotides (pareil pour la sous maxillaire et la sub linguale hein !)
- B) Faux : Et ben non c'est la parotide qui a la forme d'un coin ! La sous maxillaire a la forme d'une amande.
- C) Faux : Elle se situe en arrière de la branche
- D) Faux : Il en existe 2, pour les conduits D et G

QCM 3 : Réponse B, C, D

- A) Faux : Elle est divisée par la division du nerf facial, le VII !
- D) Vrai : Comment ça ça ne va pas tomber au concours !?!? ☺ ☺

QCM 4 : Réponse A, B, C

- D) Faux : Elle se trouve en arrière de la sous linguale qui se trouve dans le récessus alvéolo-lingual

QCM 5 : Réponse B

- A) Faux : C'est la plus petite des glandes salivaires principales
- C) Faux : Ce canal est inconstant
- D) Faux : Les caroncules sub linguales se trouvent au niveau du frein de la langue, de part et d'autre de l'abouchement des conduits submandibulaires (= ostium ombilical). On ne peut pas vraiment parler de caroncule submandibulaire.

5. Le larynx

2011 – 2012 (Pr. De Peretti)

QCM 1 : Concernant les cartilages du larynx...

- A) Leur nombre est très variable
- B) Le cartilage thyroïde présente 4 cornes
- C) Le cartilage aryténoïde est le seul cartilage constant et pair du larynx
- D) Le chaton du cricoïde est antérieur et s'articule avec les cornes inférieures du cartilage thyroïde
- E) Aucune de ces réponses n'est correcte

QCM 2 : Encore les cartilages du larynx

- A) Le cartilage thyroïde est formé par 2 lames latérales réunies en avant
- B) Le cartilage épiglottique se rabat en avant sur le cartilage aryténoïde pour fermer le larynx
- C) Le cartilage cricoïde est légèrement décalé vers la gauche
- D) Le cartilage aryténoïde est à la forme d'une pyramide à base inférieure
- E) Aucune de ces réponses n'est correcte

QCM 3 : Toujours les cartilages du larynx !

- A) Le processus latéral du cartilage aryténoïde est le processus vocal
- B) Le cartilage aryténoïde est posé sur l'anneau du cricoïde
- C) Les cartilages sésamoïdes se trouvent au niveau des cordes vocales
- D) Le cartilage corniculé prolonge le cartilage épiglottique
- E) Aucune de ces réponses n'est correcte

QCM 4 : Passons aux muscles du larynx...

- A) Les muscles intrinsèques du larynx sont responsables de la mobilité des cordes vocales, permettant ainsi la respiration et la phonation
- B) Le muscle crico-thyroïdien s'insère sur le cartilage thyroïde et l'anneau du cartilage cricoïde
- C) Le processus latéral du cartilage aryténoïde est appelé processus musculaire car les muscles crico-aryténoïdiens latéral et postérieur s'attachent sur lui
- D) Le muscle thyro-hyoïdien est innervé par le plexus cervical
- E) Aucune de ces réponses n'est correcte

QCM 5 : Encore les muscles du larynx

- A) Différents muscles sont responsables de la mise en tension des cordes vocales
- B) Le muscle vocal est tendu entre les cartilages thyroïde et aryténoïde
- C) Les muscles crico-aryténoïdiens latéraux sont les seuls muscles dilatateurs des cordes vocales
- D) Les bandes ventriculaires de la muqueuse laryngée sont appelées « fausses cordes vocales »
- E) Aucune de ces réponses n'est correcte

QCM 6 : Toujours les muscles du larynx !

- A) Les muscles intrinsèques du larynx sont innervés par le X
- B) Il y a un grand risque d'ischémie au niveau du larynx
- C) Le drainage veineux se fait dans les veines brachio-céphaliques
- D) Le drainage lymphatique se fait directement dans la chaîne jugulaire interne
- E) Aucune de ces réponses n'est correcte

QCM 7 : Le retour des cartilages du larynx...

- A) Le cartilage thyroïde s'articule avec l'os hyoïde
- B) L'articulation entre les cartilages thyroïde et cricoïde est renforcée par le ligament thyro-cricoïdien
- C) La trachée est formée d'anneaux cartilagineux incomplets ouverts en arrière
- D) Entre les cartilages aryténoïde et épiglottique se trouvent 2 ligaments, les ligaments ary-épiglottiques supérieur et inférieur
- E) Aucune de ces réponses n'est correcte

QCM 8 : Concernant la région sous hyoïdienne...

- A) Elle s'étend de C4 à T2
- B) Elle est limitée en haut par l'os hyoïde et en bas par le corps du sternum
- C) L'os hyoïde a la forme d'un fer à cheval à convexité antérieure
- D) L'os hyoïde est formé d'un corps antérieur et de 2 cornes postérieures
- E) Aucune de ces réponses n'est correcte

QCM 9 : Concernant la région sous hyoïdienne...

- A) La loge viscérale comprenant le larynx, la trachée et la parotide
- B) Les muscles sous-hyoïdiens sont entourés par la lame pré-trachéale du fascia cervical
- C) Les fascias cervicaux droit et gauche se rejoignent au niveau de la ligne médiane où ils forment la ligne blanche
- D) Le losange de la trachéotomie est limité en haut par les muscles sterno-thyroïdiens droit et gauche
- E) Aucune de ces réponses n'est correcte

Correction : Le larynx**2011 – 2012****QCM 1 : Réponses A, B, C**

D) Faux : Le chaton est postérieur, le reste est vrai

QCM 2 : Réponses A, D

B) Faux : Il se rabat en arrière (le point d'attache de l'épiglotte est antérieur)

C) Faux : Il est médian

QCM 3 : Réponse C

A) Faux : Le processus latéral est le processus musculaire

B) Faux : Il est posé sur le chaton du cricoïde !

D) Faux : Il prolonge le cartilage aryénoïde

QCM 4 : Réponses A, B, C, D**QCM 5 : Réponses A, B, D**

C) Faux : Ce sont les muscles crico-aryénoïdiens postérieurs !

QCM 6 : Réponse E

A) Faux : Ils sont innervés par les nerfs laryngés qui proviennent du XI bulbaire qui suit le trajet du X

B) Faux : Les artères laryngées sont anastomosées : une suppléance pourra donc facilement être apportée en cas de sténose. Retenez : si il y a des anastomoses, il y a peu de risque ischémique !

C) Faux : Il se fait dans le tronc tyro-lingo-facial qui se jette dans la jugulaire interne

D) Faux : Le drainage lymphatique se fait vers la chaîne récurrentielle qui rejoint la chaîne jugulaire interne

QCM 7 : Réponses B, C

A) Faux : Il est juste relié à l'os hyoïde par un ligament, ce n'est pas une articulation.

D) Faux : Entre aryénoïde et épiglottique = 1 seul ligament, entre aryénoïde et thyroïde = 2 ligaments

QCM 8 : Réponses A, C

B) Faux : C'est le manubrium du sternum

D) Faux : Il y a 4 cornes postérieures, 2 petites + 2 grandes

QCM 9 : Réponses B, C

A) Faux : La parotide est un peu plus haut ^^

D) Faux : Il est limité en haut par les muscles sterno-hyoïdien et en bas par les muscles sterno-thyroïdiens

6. Le pharynx

2011 – 2012 (Pr. De Peretti)

QCM 1 : Quelques généralités sur le pharynx

- A) Le pharynx se termine en C4
- B) Le pharynx s'abaisse lors de la déglutition
- C) Le pharynx est situé entre la cavité buccale et l'œsophage : il fait partie des voies digestives
- D) Le pharynx est situé entre les fosses nasales et le larynx : il fait partie des voies aériennes
- E) Aucune de ces réponses n'est correcte

QCM 2 : Quelques généralités sur le pharynx

- A) L'oropharynx et le nasopharynx sont séparés par le palais mou
- B) L'oropharynx se poursuit par le larynx
- C) L'orifice postéro-inférieur du larynx est fermé par le cartilage épiglottique
- D) Les amygdales palatines se trouvent sur les parois latérales de l'oropharynx
- E) Aucune de ces réponses n'est correcte

QCM 3 : Concernant les muscles du pharynx...

- A) Les muscles élévateurs participent à la déglutition
- B) Le muscle constricteur supérieur s'insère sur l'os hyoïde
- C) Le muscle stylo-pharyngé s'insère sur le processus styloïde de l'occipital
- D) Les muscles du pharynx sont innervés par le nerf III
- E) Aucune de ces réponses n'est correcte

Correction : Le pharynx

2011 – 2012

QCM 1 : Réponses C, D

A) Faux : En C6 !!

B) Faux : Il s'élève, entraîne ainsi le larynx et la trachée vers le haut, et la thyroïde vu qu'elle est accrochée à la trachée

QCM 2 : Réponses A, D

B) Faux : Nasopharynx (rhinopharynx ou cavum) → Oropharynx → Hypopharynx (laryngopharynx) → Larynx → Trachée

C) Faux : C'est l'orifice antéro-inférieur qui mène au larynx ! En arrière se trouve la bouche œsophagienne

QCM 3 : Réponse A

B) Faux : Supérieur au niveau de la bouche et des fosses nasales / Moyen au niveau de l'os hyoïde

C) Faux : Processus styloïde du temporal...

D) Faux : Complètement faux ! Le III est le nerf moteur des yeux, le pharynx n'est pas vraiment sur sa route !

7. Les fosses nasales

2011 – 2012 (Pr. De Peretti)

QCM 1 : Concernant les fosses nasales...

- A) Elles sont tapissées en tout point par une muqueuse ciliée de type aérienne
- B) Elles communiquent en arrière avec l'oropharynx
- C) L'os palatin participe à la formation des parois inférieure et médiale
- D) Un grand cartilage ferme en arrière la cloison nasale
- E) Aucune de ces réponses n'est correcte

QCM 2 : Concernant les fosses nasales...

- A) Elles sont comprises entre les narines et les choanes
- B) Le plancher des fosses nasales est formé par l'os maxillaire et la lame horizontale du palatin
- C) L'os maxillaire se poursuit en arrière par le palais mou
- D) Les cornets supérieurs et moyens font partie de l'os éthmoïde
- E) Aucune de ces réponses n'est correcte

QCM 3 : Concernant les fosses nasales...

- A) Le cornet inférieur fait partie de l'os maxillaire
- B) Le toit des fosses nasales est majoritairement constitué par la lame criblée de l'éthmoïde qui laisse passer les filets du II
- C) Le canal lacrymal se draine dans le méat inférieur
- D) La tache vasculaire se trouve au niveau de la paroi médiale
- E) Aucune de ces réponses n'est correcte

QCM 4 : Concernant les fosses nasales...

- A) Le sinus maxillaire se draine dans le méat supérieur
- B) L'os lacrymal est en arrière du cartilage nasal
- C) Les saignements de nez sont fréquents à l'adolescence car, sous la poussée hormonale, la tache vasculaire est extrêmement vascularisée
- D) La lame verticale du palatin s'articule en arrière avec le corps du sphénoïde
- E) Aucune de ces réponses n'est correcte

QCM 5 : Concernant les fosses nasales...

- A) Les amygdales pharyngées se trouvent dans la partie postérieure de la paroi latérale
- B) La trompe d'Eustache s'abouche dans le méat moyen
- C) L'os frontal participe à la formation du toit des fosses nasales
- D) Une sinusite peut se compliquer par une otite
- E) Aucune de ces réponses n'est correcte

Correction : Les fosses nasales

2011 – 2012

QCM 1 : Réponse E

- A) Faux : Et le neuroépithélium alors ??
- B) Faux : Avec le nasopharynx, l'oropharynx est plus bas, en arrière de la cavité buccale
- C) Faux : Inférieure et latérale
- D) Faux : Le cartilage est en avant, l'os vomer en arrière

QCM 2 : Réponses A, B, D

- C) Faux : L'os maxillaire est en avant. C'est l'os palatin qui se poursuit en arrière par le palais mou

QCM 3 : Réponses C, D

- A) Faux : C'est un os à part
- B) Faux : Les filets du I ! Le II est le nerf optique, il n'a rien à faire là.

QCM 4 : Réponses C, D

- A) Faux : Méat moyen !!
- B) Faux : Pas du tout !! L'os lacrymal est sur la paroi latérale alors que le cartilage nasal fait partie de la cloison

QCM 5 : Réponses A, C, D

- B) Faux : Elle s'abouche sur la face latérale

8. La cavité buccale

2011 – 2012 (Pr. De Peretti)

QCM 1 : Quelques généralités sur la cavité buccale

- A) Le vestibule est la partie interne de la cavité buccale
- B) Le conduit parotidien s'ouvre dans le vestibule
- C) La cavité orale est comprise entre les arcades dentaires supérieures et inférieures
- D) La cavité orale s'ouvre en arrière dans l'oropharynx au niveau de l'isthme du gosier
- E) Aucune de ces réponses n'est correcte

QCM 2 : Quelques généralités sur la cavité buccale

- A) L'isthme du gosier est limité par la base de la langue, le palais mou et les piliers postérieurs de l'amygdale palatine
- B) Les piliers postérieurs des amygdales pharyngées sont les arcs palato-pharyngiens
- C) Le nerf lingual est un nerf moteur
- D) La langue est formée d'un squelette cartilagineux
- E) Aucune de ces réponses n'est correcte

QCM 3 : Parlons un peu de langue... :p

- A) La langue repose sur le plancher musculaire de la bouche
- B) La langue est rattachée aux os temporal, hyoïde et mandibulaire
- C) Le V lingual sépare le dos et la base de la langue
- D) Au sommet du V lingual se trouve un vestige de la migration embryologique des glandes salivaires
- E) Aucune de ces réponses n'est correcte

QCM 4 : Vous savez vraiment tout sur la langue ?

- A) Le V lingual est formé par les papilles fungiformes
- B) Le dos de la langue est innervé par le nerf lingual
- C) L'innervation sensitive de la langue est assurée par le V2, le IX et le X
- D) Le XII est responsable de la modulation des sons
- E) Aucune de ces réponses n'est correcte

QCM 5 : Et sur la vascularisation de la langue ??

- A) Lorsqu'on soulève la langue, on peut voir les veines ranines circuler dans la muqueuse linguale
- B) Les veines ranines se jettent dans le tronc thyro-lingo-facial
- C) Le drainage lymphatique de la langue est homolatéral
- D) La langue est vascularisée par les artères ranine et sub linguale, branches de l'artère linguale
- E) Aucune de ces réponses n'est correcte

Correction : La cavité buccale

2011 – 2012

QCM 1 : Réponses B, C, D

A) Faux : C'est la partie périphérique

QCM 2 : Réponse E

A) Faux : Limite sup = palais mou, inf = base de la langue, lat = piliers ANTÉRIEURS de l'amygdale palatine

B) Faux : Ne confondez pas amygdales palatines (au niveau des parois latérales de la cavité buccale, près de la base de la langue) et amygdales pharyngées (au niveau des parois latérales des fosses nasales)

C) Faux : C'est un nerf sensitif !

D) Faux : Un squelette ligamentaire

QCM 3 : Réponses A, B, C

D) Faux : Le foramen caecum est un vestige de la migration de la thyroïde

QCM 4 : Réponses B, D

A) Faux : Le V lingual est formé par les papilles caliciformes. Les papilles fungiformes se trouvent sur le dos de la langue

C) Faux : Le V3 !!

QCM 5 : Réponses A, B, D

C) Faux : Il est bilatéral !

9. Vascularisation artérielle, Drainage veineux et circulation lymphatique

2011-2012 (Pr. De Peretti)

QCM 1 : Donner la ou les proposition(s) juste(s)

- A) L'artère carotide commune se projette en regard de la région sterno-cléido-mastoïdienne
- B) L'a. carotide commune se divise en C3
- C) Dès le trigone carotidien l'artère carotide externe est extérieure à l'artère carotide interne
- D) L'a. carotide interne a un trajet ascendant et interne
- E) Le glomus carotidien se situe juste en avant de la division carotidienne

QCM 2 : Donner la ou les proposition(s) juste(s)

- A) Une pression brutale au niveau du glomus carotidien peut être responsable d'une chute tensionnelle brutale
- B) La carotide externe traverse la glande sous-mandibulaire
- C) Une des 2 branches terminales de la carotide externe est l'artère temporale profonde
- D) La carotide externe donne 3 branches postérieures (artère occipitale, artère auriculaire postérieure et artère thyroïdienne supérieure) et 3 branches antérieures (artère faciale, artère linguale et artère pharyngienne ascendante)
- E) L'artère linguale est très grosse et gaudronnée pour permettre une excellente mobilité

QCM 3 : Donner la ou les proposition(s) juste(s)

- A) La carotide externe donne aussi l'artère maxillaire
- B) L'artérite d'Horton, diagnostiquée par biopsie sur l'une des artères terminales de la carotide externe, peut entraîner des complications comme la perte de la vue
- C) Le premier segment de la carotide interne est dans la région sterno-cléido-mastoïdienne, en avant du diaphragme stylien
- D) La carotide interne décrit un siphon carotidien (double boucle) dans le sinus caverneux
- E) Aucune proposition ne convient

QCM 4 : Donner la ou les proposition(s) juste(s)

- A) La carotide interne possède une seule collatérale : l'artère ophtalmique de Willis
- B) En regard du chiasma optique la carotide interne donne 4 branches de division : artère cérébrale moyenne, artère cérébrale antérieure, artère communicante postérieure et artère choroïdienne antérieure
- C) Une ischémie de la carotide interne donne généralement des troubles neurologiques homolatéraux
- D) Les anastomoses entre les systèmes carotidiens interne et externe sont rares, en particulier au niveau de l'oeil
- E) Aucune proposition ne convient

QCM 5 : Donner la ou les proposition(s) juste(s)

- A) La première collatérale de l'artère sous-clavière est l'artère vertébrale qui est dirigée vers l'arrière
- B) La dernière collatérale de l'artère sous-clavière est le tronc thyro-cervical
- C) Le tronc thyro-cervical décrit une crosse en C6 qui va l'amener vers la thyroïde
- D) Le défilé costo claviculaire se traduit par l'abolition du pouls radial par sténose de l'artère sous-clavière
- E) Aucune proposition ne convient

QCM 6 : Donner la ou les proposition(s) juste(s)

- A) Les veines jugulaires internes sont en dedans de l'axe carotidien
- B) Les veines sous-clavières se jettent dans les veines jugulaires internes au niveau du bulbe des jugulaires
- C) Le tronc veineux brachio-céphalique est plus volumineux à droite qu'à gauche
- D) Le tronc veineux thyro-linguo-facial se jette dans la veine jugulaire interne en regard de l'angle de la mandibule
- E) Aucune proposition ne convient

QCM 7 : Donner la ou les proposition(s) juste(s)

- A) Les veines vertébrales sont des veines profondes et sortent du canal transversaire en C6
- B) Concernant les veines superficielles du cou, il y en a 3 principales : les veines jugulaires antérieure, externe et postérieure
- C) Les veines superficielles du cou se jettent dans l'artère sous-clavière de manière extrêmement variable
- D) La circulation veineuse cervicale est plus importante que la circulation lymphatique
- E) Aucune proposition ne convient

QCM 8 : Donner la ou les proposition(s) juste(s)

- A) Les noeuds lymphatiques superficiels sont palpables sous la peau
- B) Les noeuds lymphatiques superficiels occipitaux drainent le cuir chevelu
- C) Les noeuds lymphatiques superficiels spinaux suivent à peu près le trajet du IV
- D) Les noeuds lymphatiques superficiels parotidiens sont les plus volumineux
- E) Les noeuds lymphatiques superficiels se drainent dans les noeuds lymphatiques profonds

QCM 9 : Donner la ou les proposition(s) juste(s)

- A) Le drainage lymphatique profond se fait par les noeuds pré-trachéaux, récurrentiels, rétro-pharyngés et par la chaîne lymphatique jugulaire interne
- B) Les 2 ganglions principaux de la chaîne lymphatique jugulaire interne sont les noeuds lymphatique sous-digastrique de Poirier et le noeud lymphatique sus-omo-hyoïdien de Kuttner
- C) A gauche, le canal lymphatique gauche se jette dans la veine sous-clavière
- D) le tronc broncho-médiastinal se draine dans le canal lymphatique droit
- E) A jeun, la lymphe a la couleur du pastis mélangé à l'eau

Correction : Vascularisation artérielle, drainage veineux et circulation lymphatique**QCM 1 : Réponses A,B,D**

- A) Vrai
- B) Vrai
- C) Faux : au début elle est interne puis devient externe dans un second temps
- D) Vrai
- E) Faux : en arrière

QCM 2 : Réponses A,E

- A) Vrai
- B) Faux : la glande parotide
- C) Faux : artère temporale superficielle
- D) Faux : il faut inverser artère thyroïdienne sup et artère pharyngienne ascendante
- E) Vrai

QCM 3 : Réponses A,B,D

- A) Vrai
- B) Vrai
- C) Faux : en arrière
- D) Vrai
- E) Faux

QCM 4 : Réponses A,B

- A) Vrai
- B) Vrai
- C) Faux : controlatéraux
- D) Faux : il y en a et surtout au niveau de l'oeil
- E) Faux

QCM 5 : Réponses A,C,D

- A) Vrai
- B) Faux : artère scapulaire descendante
- C) Vrai
- D) Vrai
- E) Faux

QCM 6 : Réponse B

- A) Faux : en dehors
- B) Vrai
- C) Faux : c'est l'inverse
- D) Faux : au niveau de l'os hyoïde (C4)
- E) Faux

QCM 7 : Réponses B

- A) Faux : en C7, c'est l'artère qui rentre en C6
- B) Vrai
- C) Faux : VEINE sous-clavière (attention a toujours bien lire !!)
- D) Faux : c'est l'inverse !
- E) Faux

QCM 8 : Réponses A,B,E

- A) Vrai
- B) Vrai
- C) Faux : du XI
- D) Faux : sous mandibulaire
- E) Vrai

QCM 9 : Réponses A,D

- A) Vrai
- B) Faux : sous digastrique = Kuttner et sus-omo-hyoïdien = Poirier
- C) Faux : canal THORACIQUE
- D) Vrai
- E) Faux : pastis pur

10. Les nerfs du cou

2011-2012 (Pr. De Peretti)

QCM 1 : Donner la ou les proposition(s) juste(s)

- A) Le plexus cervical est formé par les rameaux antérieurs de C1 à C4
- B) L'anse entre C1 et C2 s'appelle l'anse de l'axis
- C) Le plexus cervical est impliqué majoritairement dans la sensibilité et la motricité du cou
- D) L'anse cervicale est formée par les rameaux antérieurs de C2 et C3
- E) Aucune proposition ne convient

QCM 2 : Concernant le plexus brachial, donner la ou les proposition(s) juste(s)

- A) Les rameaux antérieurs de C5 C6 forment le tronc primaire supérieur
- B) Le tronc primaire moyen est formé uniquement du rameau antérieur de C7
- C) Les rameaux postérieur vont former le faisceau postérieur
- D) Le faisceau postérieur va donner, entre autres, le nerf radial
- E) Aucune proposition ne convient

QCM 3 : Donner la ou les proposition(s) juste(s)

- A) Le faisceau antéro-interne provient uniquement du tronc inférieur et donne les nerfs ulnaire et anté-brachial cutané médial
- B) Le nerf médian provient de la fusion des faisceaux antéro-interne, antéro-externe et postérieur
- C) Le nerf sympathique cervical se situe sur la face postérieure du rachis
- D) Le ganglion cervical moyen est inconstant
- E) Le nerf sympathique cervical se termine par le plexus carotidien

Correction : Les nerfs du cou

QCM 1 : Réponses A,C,D

- A) Vrai
- B) Faux : l'anse de l'atlas
- C) Vrai
- D) Vrai
- E) Faux

QCM 2 : Réponses A,B,D

- A) Vrai
- B) Vrai
- C) Faux : ce sont les branches postérieures des troncs primaires qui forment le faisceau postérieur
- D) Vrai
- E) Faux

QCM 3 : Réponses A,D,E

- A) Vrai
- B) Faux : pas le faisceau postérieur
- C) Faux : antéro-latérale
- D) Vrai
- E) Vrai

11. Région sterno-cléido-mastoïdien

2011-2012 (Pr. De Peretti)

QCM 1 : Donner la ou les proposition(s) juste(s)

- A) Le plan cutané est innervé e bas par le rameau antérieur de C5
- B) Le plan sous-cutané contient le platysma, innervé par le rameau de division supérieur du nerf facial
- C) Le sterno-cléido-mastoïdien est un muscle rotateur homolatéral, sa rétraction donne le torticolis
- D) Les muscles peuciers sont enveloppés par un prolongement du fascia cervical superficiel
- E) Aucune proposition ne convient

QCM 2 : Donner la ou les proposition(s) juste(s)

- A) La veine jugulaire externe, comme les veines temporale et maxillaire, se trouve dans le fascia superficiel
- B) Les muscles trapèze et sterno-cléido-mastoïdien sont innervés par le rameau médullaire du XI
- C) Le muscle omo-hyoïdien s'insère sur la scapula et l'os hyoïde
- D) Le muscle omo-hyoïdien est monogastrique et sous-tend le fascia cervical moyen
- E) Aucune proposition ne convient

QCM 3 : Donner la ou les proposition(s) juste(s)

- A) Le rapport antérieur du dôme pleural est le ganglion stellaire
- B) Les cancers du sommet du poumon peuvent engendrer un syndrome de Pancoast Tobias
- C) Les cancer du sommet du poumon peuvent engendrer un syndrome de Claude Bernard Horner
- D) Le syndrome de Claude Bernard Horner entraîne les symptômes suivant : ptosis, myosis, vasoconstriction de l'hémiface correspondante et enophtalmie
- E) Aucune proposition ne convient

QCM 4 : Donner la ou les proposition(s) juste(s)

- A) Le muscle mylo-hyoïdien est dirigé en haut en avant et en dedans
- B) Le muscle hyogosse est dirigé en haut et en dehors
- C) La glande sous mandibulaire est située entre ces 2 muscles
- D) Le muscle scalène antérieur va de C3 à C7
- E) Aucune proposition ne convient

QCM 5 : Donner la ou les proposition(s) juste(s)

- A) Sur le fascia recouvrant le scalène antérieur se trouve le nerf phrénique
- B) Entre C2 et C3, dans la gaine vasculaire en arrière des vaisseaux se trouve la branche descendante du XII
- C) La branche descendante du XII innerve les muscles omo-hyoïdiens
- D) Aucune proposition ne convient

Correction : Région sterno-cléido-mastoïdien**QCM 1 : Réponses A,D**

- A) Vrai
- B) Faux : rameau inférieur
- C) Faux : rotateur controlatéral et inclinateur homolatéral
- D) Vrai
- E) Faux

QCM 2 : Réponses A,C

- A) Vrai
- B) Faux : rameau céphalogyre !! ces 2 muscles servent à tourner la tête, il ont donc une céphalogyre
- C) Vrai
- D) Faux : il est digastrique, il possède un tendon intermédiaire qui se projette en C6
- E) Faux

QCM 3 : Réponses B,C

- A) Faux : rapport postérieur
- B) Vrai
- C) Vrai
- D) Faux : vasodilatation
- E) Faux

QCM 4 : Réponses C

- A) Faux : dehors
- B) Faux : dedans
- C) Vrai
- D) Faux : C3 à C6
- E) Faux

QCM 5 : Réponses A,C

- A) Vrai
- B) Faux : en avant des vaisseaux
- C) Vrai
- D) Faux

12. QCM Mixtes

2011-2012 (Pr. De Peretti)

QCM 1 : Donner la ou les proposition(s) juste(s)

- A) Sur toute la hauteur du SN la dure-mère est accolée à l'os.
- B) La xiphœide sternal est en regard de T2.
- C) L'os hyoïde est en regard de C4.
- D) La bouche oesophagienne débute en C5.
- E) Tous les cornets des fosses nasales sont éthmoïdiens.

QCM 2 : Donner la ou les proposition(s) juste(s)

- A) La glotte est la partie la plus rétrécie du larynx.
- B) L'isthme de la thyroïde se trouve en regard du 2^{ème} et 3^{ème} cartilage trachéal
- C) La ligne blanche correspond à l'accolement du fascia cervical antérieur et du fascia cervical moyen
- D) C6 est caractérisée par la saillie importante du tubercule postérieure de l'apophyse transverse
- E) Entre le corps vertébral et le fascia cervical profond se trouvent les muscles pré-vertébraux

QCM 3 : Donner la ou les proposition(s) juste(s)

- A) Le muscle trapèze est contenu dans un dédoublement du fascia cervical superficiel, tout comme le sterno-cléido-mastoidien
- B) Le trapèze est majoritairement innervé par le plexus cervical supérieur
- C) L'accolement des fascias cervicaux superficiels controlatéraux en arrière des apophyses épineuses donnent le ligament nuccal
- D) Les veines vertébrales sortent en C6
- E) Le ganglion cervical moyen est perforé par l'artère thyroïdienne supérieure

QCM 4 : Donner la ou les proposition(s) juste(s)

- A) Le tronc sympathique se trouve en avant de la loge des scalènes
- B) Le fascia cervical moyen enveloppe les muscles homo-hyoïdien, sterno-hyoïdien et sterno-thyroïdien
- C) Le muscle sterno-thyroïdien est plus superficiel que le sterno-hyoïdien
- D) Au niveau du cou, les noeuds lymphatiques sont majoritairement situés entre le muscle sterno-cléido-mastoïdien et le muscle trapèze
- E) Au milieu de la gorge se trouve la loge viscérale présentant en avant des ailerons sagittaux

QCM 5 : Donner la ou les proposition(s) juste(s)

- A) La bouche oesophagienne se trouve en arrière du cartilage cricoïde, légèrement décalée sur la gauche
- B) Sur la coupe en C6 on aperçoit dans la loge vasculaire l'isthme de la thyroïde
- C) Le nerf laryngé inférieur se trouve entre le cartilage cricoïde et l'oesophage sur la face postérieure de la thyroïde
- D) La loge vasculaire contient la veine jugulaire externe en dehors et l'artère carotide primitive en dedans
- E) Au niveau de l'angle dièdre postérieur on observe l'anse cervicale tandis qu'au niveau de l'angle dièdre antérieur on observe le X

QCM 6 : Donner la ou les proposition(s) juste(s)

- A) Théoriquement, l'artère carotide primitive, l'artère thyroïdienne inférieure et l'artère vertébrale sont alignées
- B) Le pharynx est un muscle strié squelettique
- C) Le muscle sterno-cléido-mastoïdien s'insère sur l'apophyse mastoïde
- D) Le diaphragme stylien contient les muscles stylo-glosse, stylo-pharyngien, stylo-hyoïdien et le diaphragme
- E) Le fascia stylien rejoint d'une part le fascia cervical superficiel et d'autre part le fascia du pharynx

QCM 7 : Donner la ou les proposition(s) juste(s)

- A) L'espace rétro-stylien contient l'artère carotide interne et la veine jugulaire interne ainsi qu'une multitude de nerfs.
- B) Entre l'artère et la veine se trouve le X
- C) En avant de la cloison frontale se trouve le tronc sympathique
- D) En avant de l'artère se trouve le XI
- E) Juste en arrière du diaphragme stylien se trouve le IX

QCM 8 : Donner la ou les proposition(s) juste(s)

- A) En avant du diaphragme stylien, juste en dehors de l'amygdale palatine se trouve l'artère palatine ascendante et l'artère pharyngée ascendante
- B) La glande parotide est dans l'espace pré-stylien
- C) Le risque d'une opération de la parotide est l'hémiplégie de la face car le V passe à travers
- D) Le canal de Sténon s'abouche à la 2^{ème} ou 3^{ème} molaire
- E) Aucune proposition ne convient

Correction : QCM Mixtes**2011-2012****QCM 1 : Réponse C**

- A) Faux : vrai au niveau crânien mais séparée du rachis par le corps adipeux rachidien
- B) Faux : manubrium sternal en T2
- C) Vrai
- D) Faux : C6
- E) Faux : seul le sup et le moyen sont éthmoïdiens, le cornet inf est un os propre

QCM 2 : Réponses A,B,C,E

- A) Vrai
- B) Vrai
- C) Vrai
- D) Faux : tubercule antérieur
- E) Vrai

QCM 3 : Réponses A,C

- A) Vrai
- B) Faux : le rameau céphalogyre du XI
- C) Vrai
- D) Faux : C7
- E) Faux : a. thyroïdienne inf

QCM 4 : Réponses B,D

- A) Faux : en avant des muscles pré-vertébraux
- B) Vrai
- C) Faux : c'est l'inverse
- D) Vrai
- E) Faux : La loge viscérale est bien au milieu de la gorge mais les ailerons sont en arrière

QCM 5 : Réponses A,C

- A) Vrai
- B) Faux : les lobes de la thyroïde
- C) Vrai
- D) Faux : c'est la veine jugulaire INTERNE
- E) Faux : c'est l'inverse

QCM 6 : Réponses A,B,C,D,E

- A) Vrai
- B) Vrai
- C) Vrai
- D) Vrai
- E) Vrai

QCM 7 : Réponses A,C,E

- A) Vrai
- B) Faux : XII
- C) Vrai
- D) Faux : en avant de la veine
- E) Vrai

QCM 8 : Réponses A,B

- A) Vrai
- B) Vrai
- C) Faux : c'est le VII qui passe à travers
- D) Faux : 1ère ou 2^{ème}
- E) Faux