

QCM 1 : A propos du SN, donnez la ou les bonne(s) réponse(s) :

- A) A cause de l'asymétrie de croissance de la moelle et du rachis, il y a une verticalisation des nerfs spinaux inférieurs
- B) Le filum terminale se termine en L2
- C) La faux du cerveau est une expansion de la dure-mère
- D) L'hydrocéphalie se traduit par une dilatation des cavités ventriculaires, par obstacle à la circulation du liquide cérébro-spinal
- E) Aucune réponse exacte

QCM 2 : A propos du SN, donnez la ou les bonne(s) réponse(s) :

- A) Le cervelet est vascularisé par les artères para-médianes et les artères circonférentielles courtes
- B) Le tronc cérébral est vascularisé par les artères circonférentielles longues
- C) Les nerfs crâniens VI, VII et VIII ont pour origines apparentes le sillon ponto-bulbaire
- D) La vie réflexe n'existe pas chez l'homme sain.
- E) Aucune réponse exacte

QCM 3 : A propos du SNV, donnez la ou les bonne(s) réponse(s) :

- A) Le SNV est un système autonome qui n'a qu'une fonction motrice
- B) Il existe toujours pour un même viscère une innervation orthosympathique et une innervation parasympathique
- C) On compte 2 types de centres axiaux orthosympathiques au niveau de l'apex de la corne antérieure
- D) La colonne intermédio-médiale a une fonction principalement viscérale
- E) Aucune réponse exacte

QCM 4 : A propos de la fonction motrice du SNV, donnez le ou les ordres(s) correct(s) d'influence ou de propagation de l'information (des étapes peuvent être sautées):

- A) Rameau communicant gris → centres extra-axiaux → rameau communicant blanc
- B) Centres axiaux → Centres extra-axiaux → Viscères
- C) Cortex cérébral → Hypothalamus antérieur → Centre axiaux
- D) Cortex cérébral → Hypothalamus postérieur → Centres extra-axiaux
- E) Aucune réponse exacte

QCM 5 : A propos du cœur, qu'est-ce qui est visible uniquement dans les cavités droites et pas dans les gauches ?

- A) La bandelette septo-marginale
- B) La valve tricuspide
- C) L'éperon de Wolff
- D) L'orifice du sinus veineux
- E) Foramen ovale

QCM 6 : A propos des voies respiratoires, donnez la ou les bonne(s) réponse(s) :

- A) Le squelette cartilagineux des voies aériennes supérieures est constitué du cartilage thyroïde, du cricoïde, épiglottique et de la trachée
- B) La structure la plus postérieure de la trachée est le muscle trachéal lisse
- C) On peut faire une intubation sélective à droite en cas de saignement du parenchyme du poumon gauche
- D) Les artères amènent le sang au lobule pulmonaire par la périphérie
- E) Aucune réponse exacte

QCM 7 : A propos de l'ossification, donnez la ou les bonne(s) réponse(s) :

- A) Selon la loi de Delpech, la croissance est accrue dans les zones de faibles pressions
- B) Tous les os ont besoin d'une maquette cartilagineuse pour se former
- C) On décrit deux poussées de croissance : lors de la première année et à la puberté
- D) A la naissance, les points d'ossification du crâne sont séparés par un ligament d'union inter-osseux
- E) Aucune réponse exacte

QCM 8 : A propos de l'appareil locomoteur, donnez la ou les bonne(s) réponse(s) :

- A) L'os est entouré entièrement d'une fine membrane appelée « périoste »
- B) La résistance des diaphyses des os longs est comparable à un bidon d'huile
- C) L'articulation condylienne possède 3 axes de mobilités
- D) L'articulation trochléenne possède 2 axes de mobilités
- E) Aucune réponse exacte

QCM 9 : A propos des primates, donnez la ou les bonne(s) réponse(s) :

- A) La vision est panoramique convergente
- B) Le bassin est large pour permettre la bipédie
- C) On observe une gyrencéphalie
- D) On observe un pied qui n'est plus préhensif
- E) Aucune réponse exacte

QCM 10 : A propos de l'embryogénèse du tube digestif, donnez la ou les bonne(s) réponse(s) :

- A) La branche crâniale de l'anse intestinale primitive donne l'intestin grêle
- B) La branche caudale de l'anse intestinale primitive donne le côlon droit (entre autres)
- C) Chez l'embryon, le tube digestif est d'abord dans un plan sagittal
- D) Le canal pancréatique principal est formé dans sa partie distale par le canal du bourgeon ventral
- E) Aucune réponse exacte

QCM 11 : Quels sont les facteurs de continence gastrique ?

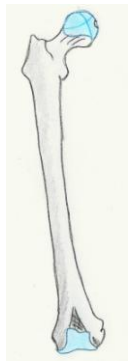- A) Angle de His
- B) Position intra-abdominale de l'estomac
- C) Piliers musculaires du hiatus œsophagien
- D) Cravate d'Helvétius
- E) Aucune réponse exacte

QCM 12 : A propos de la peau, donnez la/les bonne(s) réponse(s) :

- A) La peau est entièrement d'origine mésoblastique
- B) La peau est très fine au niveau du cuir chevelu
- C) Une hypertrophie du tissu graisseux peut expliquer un aspect en « peau d'orange » de la peau
- D) La peau du mamelon est innervé par T3
- E) Aucune réponse exacte

QCM 13 : A propos de cet os, donnez la/les bonne(s) réponse(s) :

- A) Ceci est un humérus
- B) Il a une surface articulaire supérieur en forme de sphère pleine
- C) Il a une surface articulaire inférieur de type trochlée
- D) La fracture de la diaphyse de cet os donne fréquemment une paralysie du nerf radial (10% des cas)
- E) Aucune réponse exacte

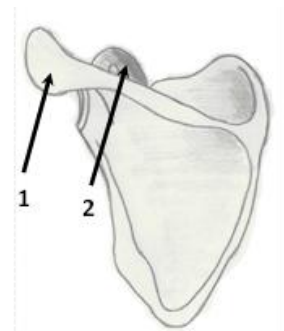


QCM 14 : A propos du goût, donnez la/les bonne(s) réponse(s) :

- A) La langue provient des 4 premiers arcs branchiaux
- B) Le goût et l'odorat sont synergiques
- C) La chaîne neuronale du goût se termine sur le lobe pariétal
- D) Le canal thyroglosse est le vestige de la migration du cartilage thyroïde
- E) Aucune réponse exacte

QCM 15 : A propos de cet os, donnez la/les bonne(s) réponse(s) :

- A) Ceci est une vue postérieure de la scapula
- B) Le col est visible sur cette vue
- C) La flèche 1 montre le processus coracoïde
- D) L'acromion est montré par la flèche 2
- E) Aucune réponse exacte

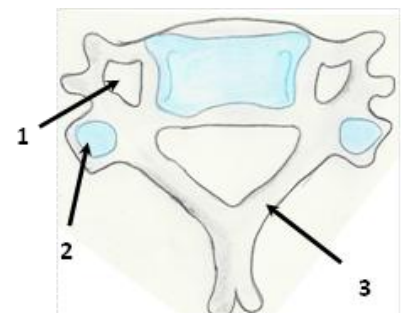


QCM 16 : A propos de la vision, donnez la/les bonne(s) réponse(s) :

- A) Le sens de la lumière est inverse à celui de l'influx nerveux
- B) Les fibres du champ nasal restent homolatérales
- C) Les fibres de la rétine temporal restent homolatérales
- D) La perte de la macula entraîne un scotome central
- E) Aucune réponse exacte

QCM 17 : A propos de cette vertèbre, donnez la/les bonne(s) réponse(s) :

- A) Ceci est une vertèbre thoracique type
- B) La flèche 1 montre un foramen par où passe les nerfs spinaux
- C) La flèche 2 montre les surfaces articulaires inférieures
- D) La flèche 3 montre les pédicules
- E) Aucune réponse exacte

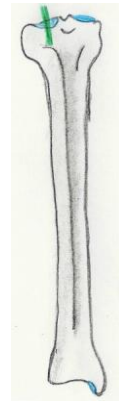


QCM 18 : A propos de l'audition et de l'équilibration, donnez la/les bonne(s) réponse(s) :

- A) Le saccule et le vestibule se situe à l'intérieur de l'utricule
- B) La chaîne neuronale de l'audition est quadrineuronale
- C) Les canaux semi-circulaires servent principalement à l'équilibration
- D) La chaîne neuronale de l'équilibration est une voie totalement inconsciente
- E) Aucune réponse exacte

QCM 19 : A propos de cet os, donnez la/les bonne(s) réponse(s) :

- A) Ceci est une fibula
- B) Les épines de cet os ne sont pas visibles sur cette vue
- C) Cet os a une face médiale sous-cutanée
- D) La malléole de cet os descend moins bas que l'autre
- E) Aucune réponse exacte

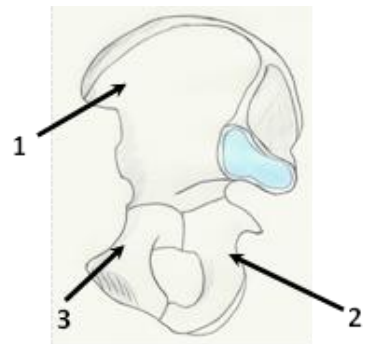


QCM 20 : A propos de l'olfaction chez l'Homme, donnez la/les bonne(s) réponse(s) :

- A) L'odorat est un sens très développé
- B) La muqueuse olfactive est le seul neuroépithélium de l'organisme
- C) Le mucus sécrété par les glandes olfactives sert à piéger les molécules volatiles
- D) Une fracture de l'éthmoïde entraîne le plus souvent une perte définitive de l'odorat
- E) Aucune réponse exacte

QCM 21 : A propos de cet os, donnez la/les bonne(s) réponse(s) :

- A) Ceci est une vue latérale de l'os coxal
- B) La flèche 1 montre l'aile iliaque
- C) La flèche 2 montre le pubis
- D) La flèche 3 montre l'ischion
- E) Aucune réponse exacte



Des questions 22 à 30 :

- A) Le fait et la raison sont exacts et liés
- B) Le fait et la raison sont exacts mais non liés
- C) Le fait est exacte, la raison est fausse
- D) Le fait est faux, la raison est exacte
- E) Le fait et la raison sont faux

QCM 22 :

Lors d'une fibrillation ventriculaire, il faudra utiliser le choc électrique

Car

Lorsque le nœud atrio-ventriculaire prend le relai, il provoque une fréquence cardiaque de 40bpm

QCM 23 :

On peut trouver les artères inter-ventriculaire antérieure et circonflexe grâce au triangle de Brocq et Mouchet et aux veines

Car

Les veines du cœur sont visibles contrairement aux artères qui sont enfouies sous les amas graisseux

QCM 24 :

Les corps inhalés auront plus tendance à aller du côté gauche

car

La bronche souche gauche est courte et verticale

QCM 25 :

Le diaphragme est innervé par un nerf provenant de C4

car

Le septum transversum, futur diaphragme développé en regard du cou, a entraîné vers le bas, avec lui, toutes les structures reliées à lui

QCM 26 :

L'interzone des articulations synoviales permet le développement d'un fibro-cartilage d'union

car

Les articulations synoviales subissent un phénomène de cavitation au niveau de l'interzone

QCM 27 :

L'éthylisme aigu peut provoquer des ostéonécroses aseptiques des épiphyses

car

L'alcool peut entraîner une hyper-lipidémie sanguine avec formation de bulles de triglycéride qui obstruent les artères épiphysaires

QCM 28 :

Le grand épiploon a la capacité de se mobiliser et de venir soigner spontanément une infection abdominale

car

Le grand épiploon est appendu à la grande courbure de l'estomac

QCM 29 :

Une cirrhose peut être responsable d'une maladie hémorroïdaire

car

L'hypertension portale peut provoquer une dilatation des plexus hémorroïdaires

QCM 30 :

Dans un pancréas divisum, les pancréatites aiguës sont fréquentes

car

La fusion des canaux provoque une mauvaise évacuation des sucs pancréatiques