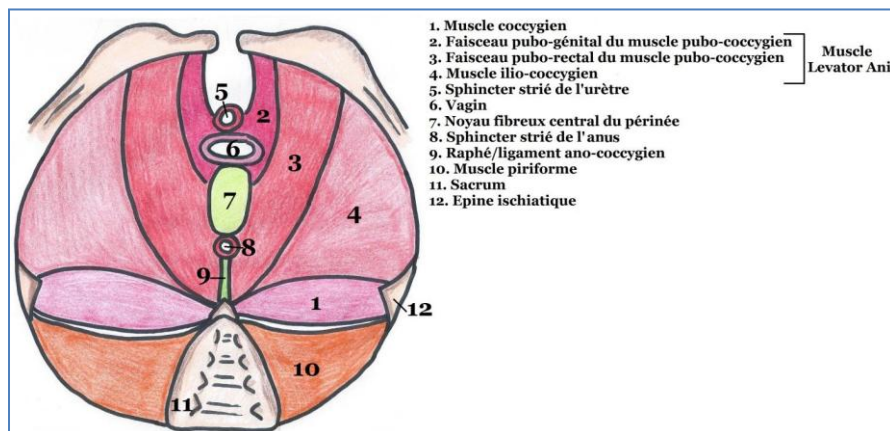


Cours 3 – Le Diaphragme Pelvien

Vue inférieure du diaphragme pelvien



Ce diaphragme est une nappe musculaire constituée de **2 muscles** :

- * Le muscle **Coccygien**
- * Le muscle **Levator Ani**

Ce sont des muscles **striés squelettiques** à contraction **volontaire** innervés par le **plexus sacré**.

Ils maintiennent la **fermeture** du PB et ont un rôle de **stabilité** majeure.

*Le Muscle Coccygien

C'est un petit muscle qui s'insère sur l'**épine ischiatique** et qui se termine sur le **sacrum** et le **coccyx**. Il repose sur le **ligament sacro-épineux**.

*Le Muscle Levator Ani

C'est une nappe musculaire sur lequel reposent les organes pelviens.

Il est responsable de la continence anale **CAR** sa contraction augmente l'anquulation du cap anal du rectum.

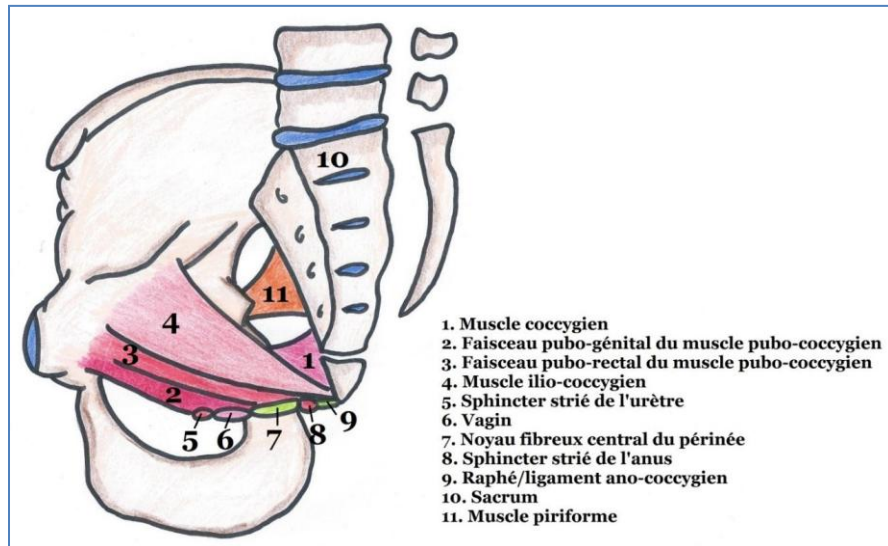
Le Levator Ani est constitué de 2 faisceaux :

- **Le Muscle Pubo-Coccygien** : Partie antérieure élévatrice
Formée de **2 faisceaux** :
 - **(Muscle) ou Faisceau Pubo-Génital** : S'insère sur le pubis et se termine sur les organes génitaux et le noyau fibreux central du périnée (NFCP)
 - **(Muscle) ou Faisceau Pubo-Rectal (= Pubo-Anal)** : S'insère sur le pubis et se termine sur le sphincter strié de l'anus et sur le raphé ano-coccygien (= ligament)

Les 2 muscles **pubo-coccygiens D et G** délimitent la **fente uro-génitale**.

- **Le Muscle Ilio-Coccygien** : Partie latérale sphinctérienne
(Sa contraction augmente la plicature du cap anal)
Il s'insère sur le bord post du pubis et sur le fascia du muscle obturateur interne et se termine sur le ligament ano-coccygien.

Vue médiale du diaphragme pelvien



Pour ce qui est de la projection cutanée du diaphragme pelvien :

On peut distinguer les 2 contingents du Levator Ani qui sont dans un **plan oblique** et qui **se dirigent en bas et en dedans**.

On peut voir que leurs **faces supérieures regardent en haut et en dedans**.

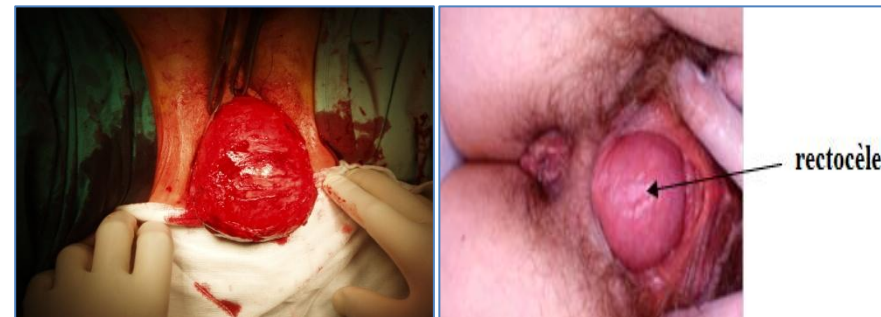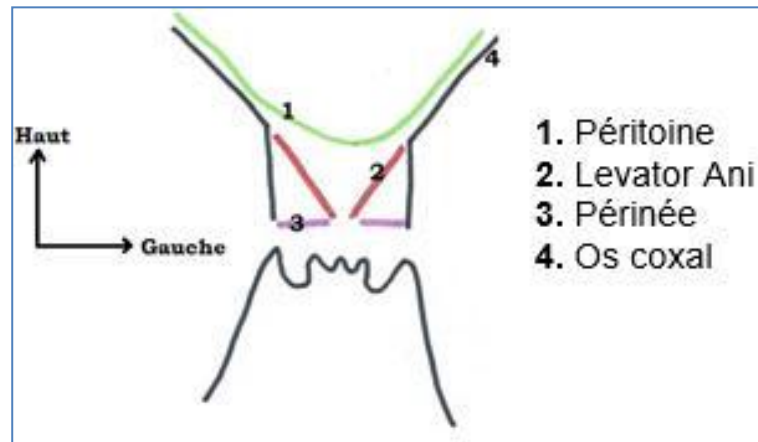
Schématiquement, ce diaphragme pelvien a la forme d'un **entonnoir** sur lequel viennent reposer les organes pelviens.

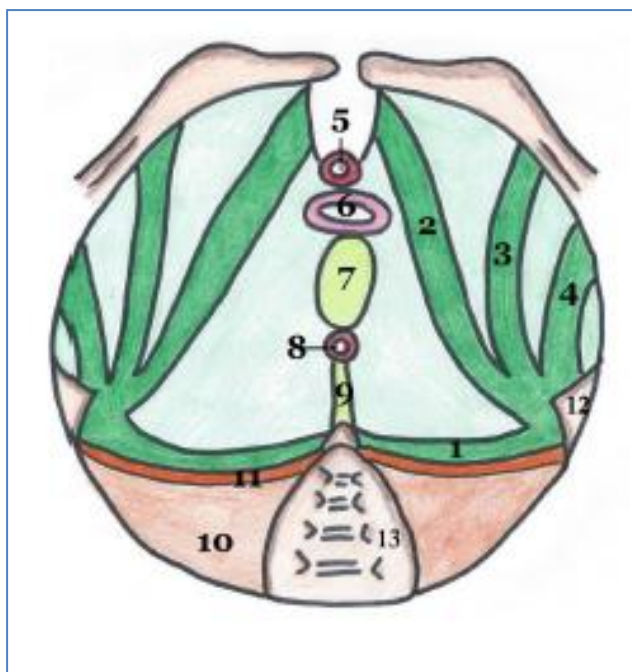
Lorsque le Levator Ani s'affaibli (*vie sexuelle trop agitée, accouchement ...*)

Il peut y avoir des descentes d'organes :

- **Cystocèle** : La vessie s'extériorise à travers la vulve
- **Hystérocèle** : L'utérus s'extériorise à travers la vulve
- **Colpocèle** : Le col de l'utérus s'extériorise à travers la vulve
- **Rectocèle** : Le rectum s'extériorise à travers l'anus

Projection cutanée du diaphragme pelvien



Le Facia Pelvien:**Vue inférieure du feuillet supérieur du diaphragme pelvien**

1. Epaissement spino-sacré
2. Epaissement pubien
3. Epaissement obturateur
4. Epaissement ischiatique
5. Sphincter strié de l'urètre
6. Vagin
7. Noyau fibreux central du périnée
8. Sphincter strié de l'anus
9. Raphé/ligament ano-coccygien
10. Muscle piriforme
11. Fascia du piriforme
12. Epine ischiatique
13. Sacrum

Le diaphragme pelvien soutient toute la filière uro-génitale.

Il est donc renforcé par ce fascia pelvien qui est constitué de **2 feuillets** :

- **Fascia Inférieur = Superficiel**
 - C'est le ligament sacro-épineux

- **Fascia Supérieur = Profond** (*très épais*)

A partir de l'épine ischiatique, on retrouve 4 épaissements :

- **Pubien**
- **Obturateur**
- **Ischiatique**
- **Spino-sacré**

Voili voilou ! ☺ Si vous avez des questions à propos du cours ou des remarques à propos de la fiche ou quoi, n'hésitez pas à me le faire savoir !

Ne lâchez rien, bossez bien les spés, dites vous que l'année prochaine ça va être le feu !!! Que la force soit avec vous ! ;)

Bisous !

- Louisher -