

PEAU ET ORGANES DE PROTECTION

I- Généralités et définitions

La peau a une fonction de protection, thermorégulation, émonctoires, allaitement et pour le toucher (tact).

Le revêtement cutané est formé de :

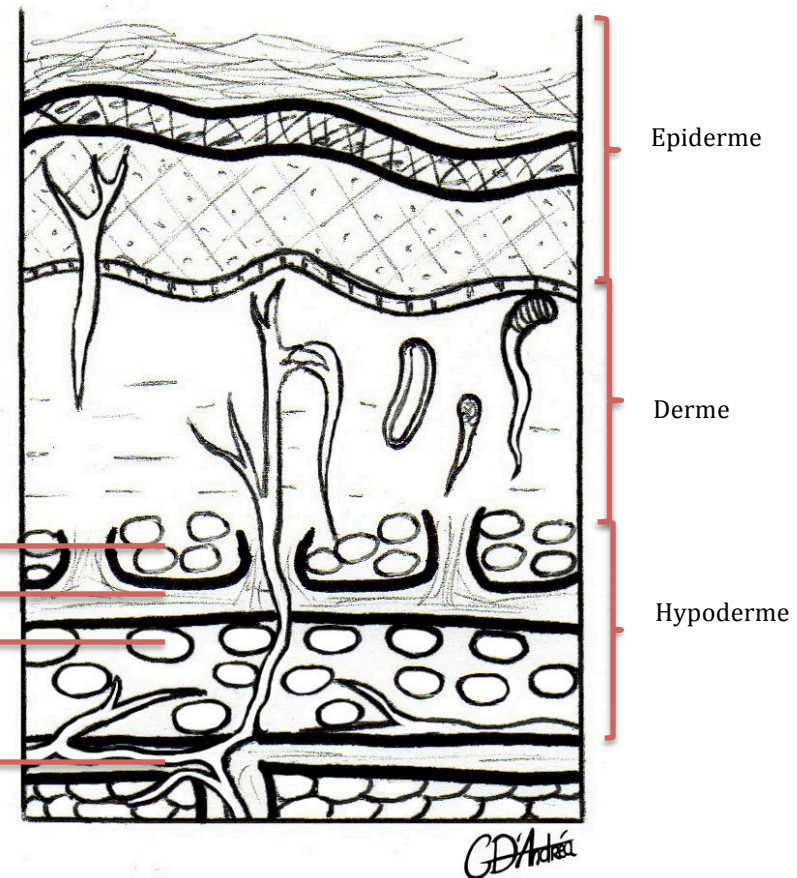
- la **peau** = **derme** + **épiderme**
- la toile sous cutanée ou **hypoderme** constitué de **panicule adipeux** (graisse superficielle) séparé du **tissu cellulaire sous cutané** (= graisse profonde) par le **fascia superficiel**
- le **fascia profond** qui prend le nom de la région où il se trouve (en dedans on trouve les muscles et squelette)

Panicule adipeux

Fascia superficiel

Tissu cellulaire
graisseux

Fascia profond

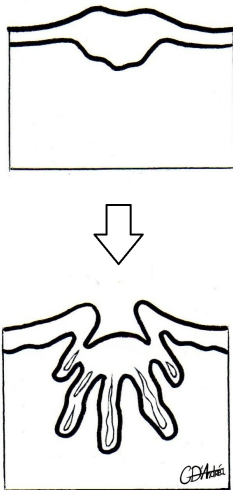


A) Organogénèse

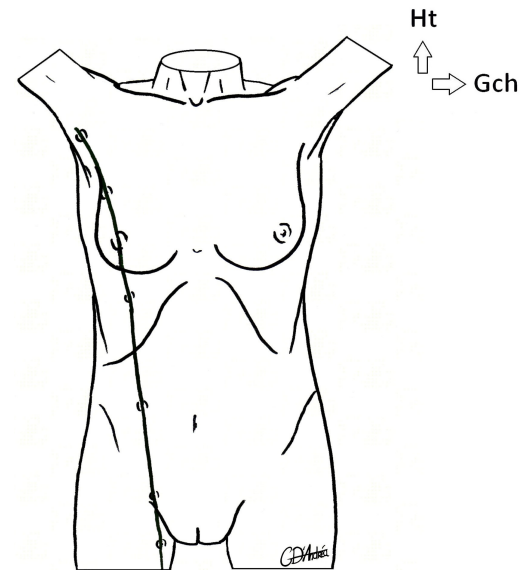
Tout provient du **mésoblaste** (et oui l'embryo vous hante encore)
SAUF l'épiderme qui provient de l'ectoblaste.

\$ La glande mammaire

La glande mammaire est un ensemble de **glandes ectodermiques** qui s'invaginent à l'intérieur de la graisse sous cutanée pour former le galbe du sein et qui apparaît sur ce que l'on appelle ligne de lait (du creux axillaire au pli inguinal)
Chez la femme il n'y a que 2 glandes qui persistent et seule la partie pectorale de la ligne de lait ne s'atrophie pas. Sur cette ligne de lait peuvent persister des seins surnuméraires (réduits souvent à des mamelons). Ces seins microscopiques peuvent présenter des pathologies.



La ligne de lait :



B) La peau (EPIDERME+ DERME)

\$ Règles de 9 de Wallace

- la surface de la peau est de $1,5-2 \text{ m}^2$
- les règles de 9 permettent d'estimer la surface de peau atteinte chez un brûlé



* pour un Adulte :	♥
UN membre supérieur :	9%
Tête + cou :	9%
UN membre inférieur :	18%
Un Hémi-tronc (face ant OU post) :	18%
Les OGE et le périnée	1-2%
* pour un Enfant :	♥
Tête + cou :	19%
Un membre :	13%

Il y a différents facteurs de variation de couleur de peau :

- la race de l'individu : ce sont les mélanocytes qui sont responsables de la couleur de la peau
- après la puberté , les organes génitaux externes et l'aréole des seins sont beaucoup plus pigmentés
- les régions palmaires et plantaires sont peu voire pas pigmentées

\$ Epaisseur de la peau

L'épaisseur moyenne est de 1 à 2 mm mais présente des variations physiologiques.

L'épaisseur est plus importante :

- au niveau du cuir chevelu , au niveau de la région dorsale du tronc , au niveau de la région plantaire
- au niveau des endroits soumis a des contraintes mécaniques importantes car la peau se modifie en fonction du travail de l'individu (adaptation du travail par hypertrophie)

La peau est plus fine :

- paupières, organes génitaux externes
- chez la femme, l'enfant , le vieillard (par rapport de l'homme adulte)

On distingue à la surface de la peau :

- des poils
- des pores de glandes cutanées
- des sillons de mouvement dus aux mooves de la peau
- des sillons de structure dus au volume des organes sous jacents
- les fossettes et les crêtes

C) La toile sous cutanée ou hypoderme

L'hypoderme est relié à la peau via des ligaments (**ligaments cutis**) qui sont parfois responsable de l'aspect **peau d'orange**.

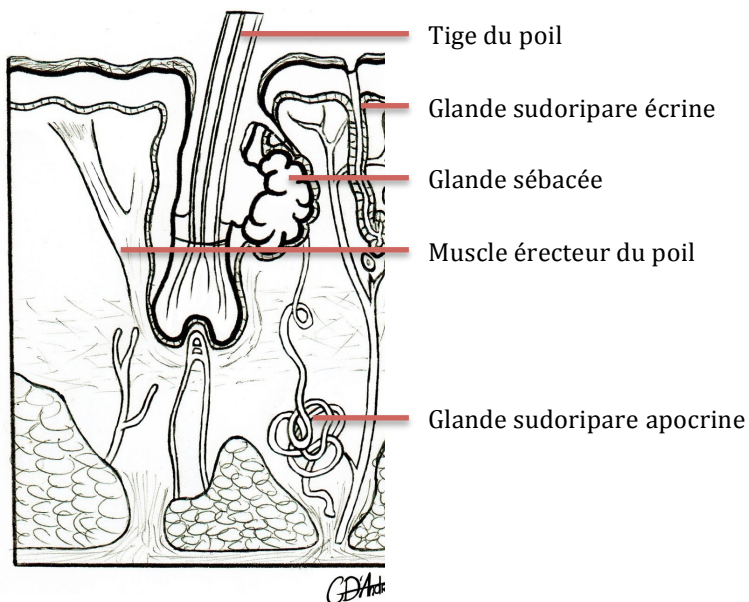
Ex : lors d'une hypertrophie du tissu graisseux les ligaments tirent sur la peau → peau d'orange ☹

- ⊙ Il peut y avoir des phénomènes pathologiques de peau d'orange ; ex : **cancer du sein**

D) Annexes de la peau

Il y a différents annexes comme : Les poils , les ongles , les glandes cutanées , la glande mammaire , les muscles peauciers (innervés par le VII) remplaçant le fascia superficiel au niveau de la peau de la face et de la gorge.

1. Ongles : Ce sont des lames de kératine sui forment les phanères avec les poils
2. Poils : Ils sont présents chez tous les mammifères. Le poil est formé d'une partie libre visible (la tige du poil) et une partie cachée (la racine). Les poils peuvent se dresser grâce aux muscles érecteurs tendus entre la racine et la peau.



→ Le follicule pilo-sébacé= association du poil et d'une glande sébacée qui lubrifie le poil. Son infection staphylocoque vient de l'infection de la glande.

- 3 Glandes **cutanées sébacées** : la glande émet du sébum qui permet de lubrifier le poil.
- A la puberté, les points noirs viennent de l'enkystement de la glande
 - L'acné apparaît quand l'enkystement est infecté par la bacille propiones acnes

4 Glandes **cutanées sudoripares** :

Elles peuvent être de **2 types** :

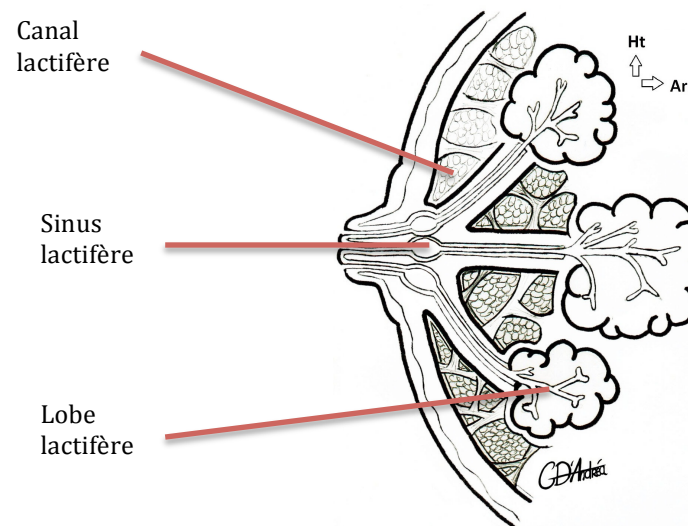
- **écrines** (sécrétant la sueur à la surface de la peau)
- **apocrines** (sécrétant la sueur dans la gaine d'un poil)

Ces glandes sont responsables de la **thermorégulation** par transformation de vapeur d'eau en condensation sudorale. La sueur est inodore mais l'oxydation de la sueur et l'attaque de la sueur par les germes la rend odorifiante.

- L'inflammation des glandes sudoripares s'appelle **l'hidrosadénite**. (bénin)
- 5 La glande mammaire

C'est une glande exocrine **tubulo-alvéolaire**. Elle est composée de 15 à 20 lobes lactifères eux mêmes divisés en lobules et drainés par un conduit lactifère. Celui ci présente une dilatation terminale (le sinus lactifère) qui s'ouvre à l'apex du mamelon.

La glande mammaire est noyée dans la graisse sous cutanée de la peau du sein, même si son origine est ectodermique.



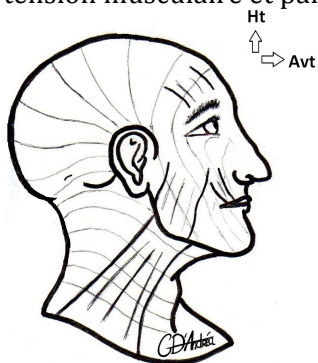
II- Anatomie fonctionnelle de la peau

A) Lignes de tension cutanée

♥ **Les lignes de tension sont perpendiculaires aux axes musculaires et parallèles aux rides d'expression**

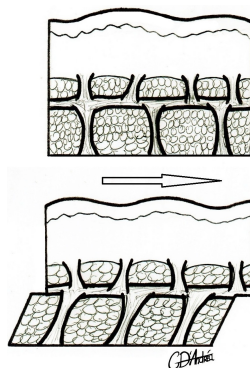
(Elles sont à la base de la chirurgie esthétique du visage)

→ Une incision esthétique se fait perpendiculairement aux lignes de tension musculaire et parallèlement aux rides cutanées



B) Phénomènes de savonnage

Si la peau n'était pas accrochée par des ligaments cutis aux organes sous jacents, la peau glisserait à la surface du corps (phénomène de savonnage).



III- Tact et sensibilité

Le tact correspond à la transformation de la chaleur et de la pression en influx nerveux. On distingue l'organe de réception (peau ou graisse sous cutanée), les organites du tact et la chaîne trineuronale se terminant au niveau du gyrus post central du lobe pariétal controlatéral.

A) Organites du tact

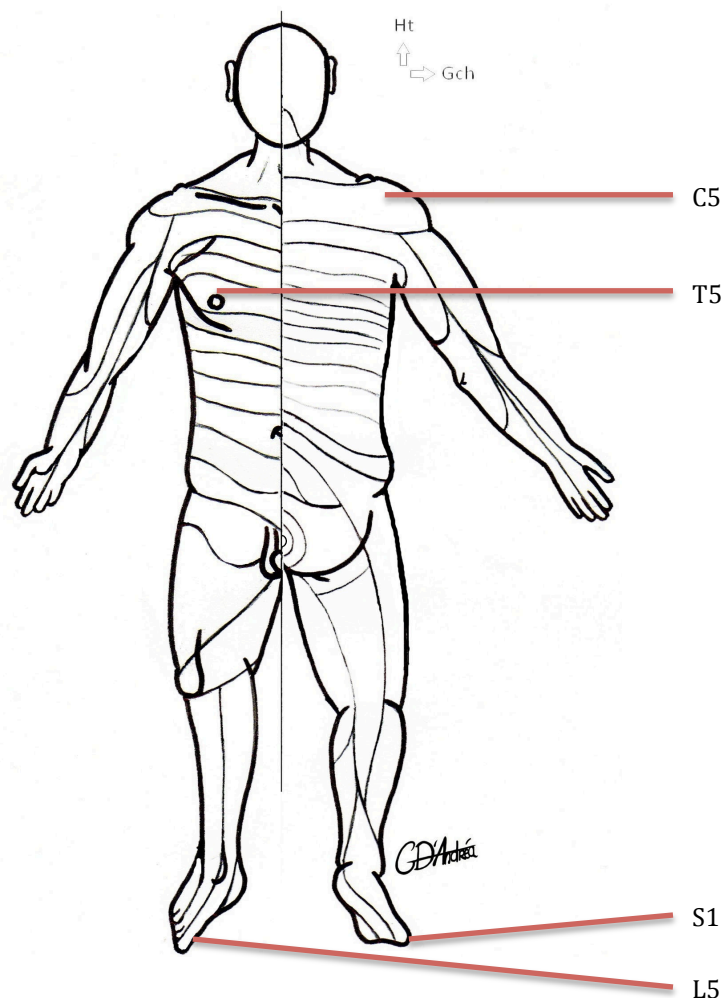
Les organites du tact sont au niveau de l'épiderme, du derme et même au niveau de la graisse sous cutanée.

B) Dermatomes

La représentation myélomérique de la peau se fait sous forme de **bandes nerveuses** qui sont distribuées en échelle au niveau du tronc et étirées / effilées au niveau des membres.

→ Les membres sont innervés par les **plexus** dont les racines **extrêmes** (sup et inf) innervent **la racine** du membre. Les **parties moyennes** innervent la **distalité** du membre.

Peau du mamelon	T5
Moignon de l'épaule	C5
Gros orteil	L5
Petit orteil	S1
La face	Par le trijumeau (V)



Le trijumeau (V) se divise en :

- V1 nerf ophtalmique
- V2 nerf maxillaire
- V3 nerf mandibulaire

Les bandes se chevauchent si bien qu'il faut sectionner plusieurs nerfs pour avoir l'anesthésie complète d'une zone cutanée (pour avoir anesthésie complète du mamelon faut sectionner T4-T5-T6)

C) Chaîne neuronale du tact et de la sensibilité

- le protoneurone est ganglionnaire
- le deutoneurone est central (la décussation se fait après le 2^{ème} neurone)
- le 3^{ème} neurone est thalamique et se termine au niveau de l'aire somesthésique du gyrus post central

