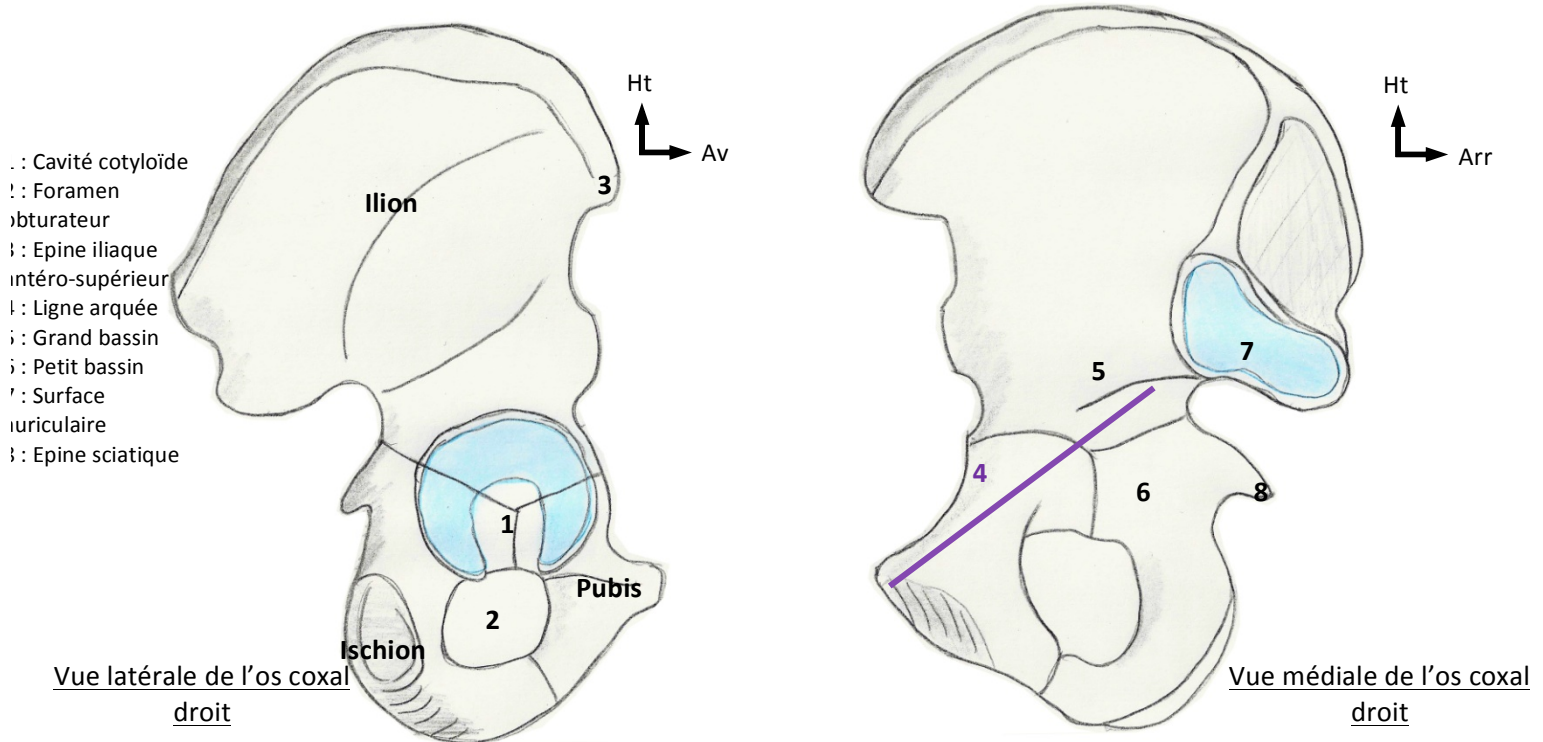


# OSTEOLOGIE DU MEMBRE INFÉRIEUR

Le squelette du membre inférieur comprend la ceinture pelvienne et les os des membres inférieurs

## I. Ceinture Pelvienne

- La **ceinture pelvienne** est formée de 2 types d'os (sacrum et 2 os coxaux) et a une forme d'anneau, sur lequel est branché le squelette du membre inférieur et sur lequel repose le tronc par l'intermédiaire de la colonne vertébrale
- Les os coxaux sont réunis en avant par la symphyse pubienne, qui est une articulation cartilagineuse, c'est-à-dire 2 surfaces encroûtées de cartilage articulaire relié par un fibro-cartilage d'union qui s'insère sur ces 2 surfaces. (Normalement, cette symphyse est rigide. Il n'y a que chez la femme enceinte, où on peut avoir des mouvements millimétriques de coaptation, lors de l'accouchement)
- Les articulations sacro-iliaques sont synoviales, c'est-à-dire avec cavité articulaire, membrane et espace virtuel intra-articulaire

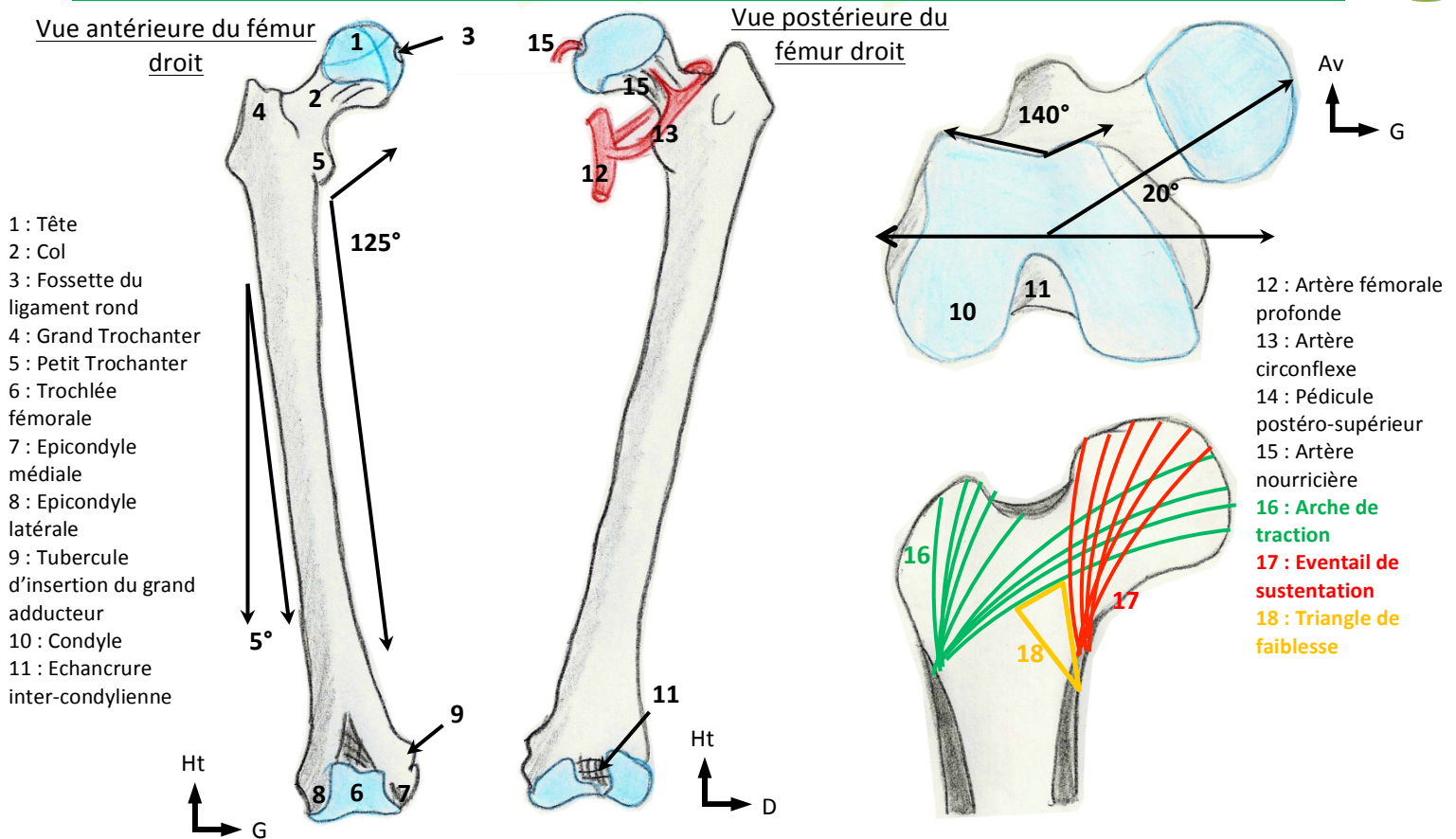


Vue latérale de l'os coxal droit

Vue médiale de l'os coxal droit

Os Coxal		
Vue Latérale	Vue Médiale	Rapports anatomiques
<ul style="list-style-type: none"> <li>• <b>Forme d'une hélice de bateau à 2 pales, avec un moyeu</b> → pale supérieure = aile iliaque et pale inférieure perforée par un foramen obturateur (=foramen obturé)</li> <li>• <u>Formé de la fusion de trois os</u> :                         <ul style="list-style-type: none"> <li>- <b>Ilion</b> ou aile iliaque en haut</li> <li>- <b>Pubis</b> en bas et en avant</li> <li>- <b>Ischion</b> en bas et en arrière</li> </ul> </li> <li>• <b>Cavité cotyloïde au centre</b>, demi-sphère, dont l'encroûtement cartilagineux a la forme d'un croissant → articulation avec le fémur</li> <li>• <u>Intérêt</u> : On s'assoit sur les ischions. Quand on a mal aux fesses par ce qu'on a été assis trop longtemps, on a mal aux ischions. Il existe des coussins anti-escarres en gélatine pour les paraplégiques en fauteuil roulant.</li> </ul>	<ul style="list-style-type: none"> <li>• <b>Ligne arquée</b>, 45° avec l'horizontale, constituant la plus grande partie du détroit supérieur du bassin → au-dessus, le Grand bassin et en dessous, le petit bassin</li> <li>• <b>Intérêt</b> : <b>Par de détroit, l'enfant naît tête en bas dans 95% des cas et fesses en bas dans 4% des cas</b></li> <li>• Surface auriculaire, surface sacrée de l'os coxal, encroûtée de cartilage → crânialement et postérieurement à la ligne arquée</li> </ul>	<ul style="list-style-type: none"> <li>• <b>Clitoris</b> → en-dessous de la symphyse pubienne</li> <li>• <b>Vessie</b> → en regard du <b>foramen obturé</b></li> <li>• <b>Vagin</b> → en regard de l'ischion</li> <li>• <b>Col de l'Utérus</b> → Epine sciatique</li> <li>• <b>Rectum</b> → Forme de penseur de Rodin (homme assis), plicaturé sur lui-même pour augmenter sa continence et courbé sur le sacrum</li> </ul>

**II. Os de la Cuisse**

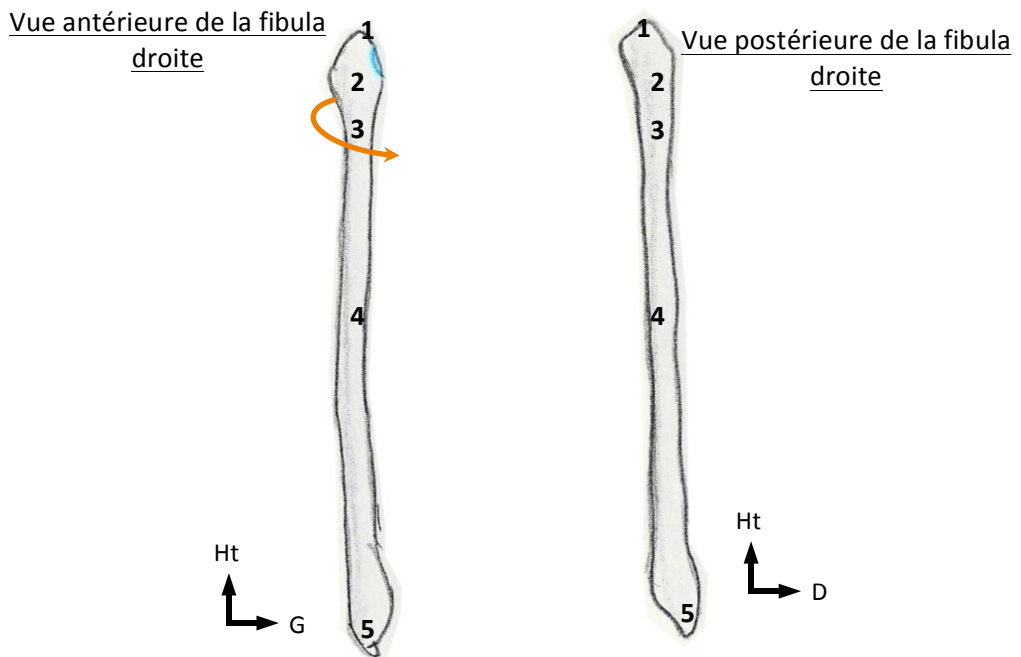


Fémur		
Description Générale	Vue antérieure	Vue postérieure
<ul style="list-style-type: none"> <li>Os long, pair et symétrique par rapport à la ligne médiane</li> <li>Extrêmement symétrique</li> <li>Diaphyse triangulaire à la coupe (<i>face antérieure, collatéral-latérale et collatéral-médiale</i>)</li> <li>2 angles antérieurs (=médial et latéral) et angle postérieur, bifide et résistant (=ligne âpre, elle bifurque en bas et trifurque) en haut</li> <li>Diaphyse dirigée vers le dedans de 5° avec une concavité post</li> </ul>	<p><b>Extrémité supérieure :</b></p> <ul style="list-style-type: none"> <li><b>Tête</b>, constituée des 2/3 ou des 3/4 d'une <b>sphère de 47/48mm de diamètre</b> (+ chez l'homme, - chez la femme), encroûtée de cartilage et regardant vers le haut vers l'avant → divisible en 4 cadrans :                      -2 cadrans <b>antérieurs et 2 postérieurs</b>                      -2 cadrans <b>supérieurs et 2 inférieurs</b></li> <li><b>Fossette du ligament rond</b> → partie non encroûtée de cartilage du cadran <b>inféro-postérieur</b> donnant l'insertion au ligament rond</li> <li><b>Col</b>=colonne aplatie, dirigé vers en haut, en avant et en dedans, présentant un <b>angle cervico-diaphysaire de 125°</b>, un <b>angle d'inclinaison avec la verticale de 130°</b> et un <b>angle d'antéversion d'environ 20°</b> (angle visible en vue inférieure entre le col et la ligne bi-condylienne)</li> <li><b>Métaphyse au-dessous du col :</b> <ul style="list-style-type: none"> <li><b>Grand trochanter</b>=saillie osseuse <b>latéral et très saillante</b>. Le sommet se projette au centre de la tête fémorale.</li> <li><b>Petit Trochanter</b>=saillie osseuse <b>postérieure et médiale</b></li> </ul> </li> </ul>	<p><b>Extrémité supérieure :</b></p> <ul style="list-style-type: none"> <li><b>Gouttière inter-trochantérienne</b> entre les deux trochanters (visibles en vue postérieure également)</li> <li>Grand trochanter extrêmement <b>déjeté en arrière</b></li> </ul> <p><b>Extrémité inférieure :</b></p> <ul style="list-style-type: none"> <li><b>Surfaces articulaires tibiales du fémur</b>, en arrière de la <b>trochlée</b>, déjetées en arrière et centrées sur les épicondyles correspondant → fragment d'ellipse</li> <li><b>Echancre inter-condylienne</b> entre les deux condyles</li> <li><b>Epicondyle médiale</b>, au-dessus du condyle interne (aussi en vue ant)</li> <li><b>Epicondyle latérale</b>, au-dessus du condyle externe (aussi en vue ant)</li> <li><b>Tubercule d'insertion du grand adducteur ou tubercule du 3<sup>ème</sup> adducteur</b>, saillie osseuse au-dessus de l'épicondyle médiale</li> </ul>
	<p><b>S'articule avec</b></p> <ul style="list-style-type: none"> <li>Os coxaux</li> <li>Tibia</li> <li>Patella</li> </ul>	<p><b>Extrémité inférieure :</b></p> <ul style="list-style-type: none"> <li><b>Trochlée fémorale</b>= rail creux ou poulie avec deux facettes, s'articulant avec la patella → les facettes forment la surface patellaire du fémur avec un angle de 140° : la facette latérale est la plus saillante</li> </ul>

Vascularisation	Contraintes
<ul style="list-style-type: none"> <li>• <b>Vascularisation très précaire de la tête du fémur</b> = par des rameaux issus de l'<b>artère fémorale profonde</b> → artères circonflexes qui entourent l'extrémité supérieure + un <b>pédicule postéro-supérieur nourricier prédominant</b> + petite artère nourricière, au niveau du ligament rond, qui représente que 10% de la vascularisation</li> <li>• <b>Intérêt : un traumatisme du pédicule postéro-supérieur risque d'entraîner une ostéonécrose aseptique de la tête fémorale</b> (maladie fréquente, vue essentiellement dans les fractures du col, et secondairement dans les <b>baro-traumatismes</b> et la <b>maladie des caissons</b> (par obstruction des artères par des bulles microscopiques, après remontée à la surface après la plongée). <b>D'autres causes sont métaboliques</b> (par obstruction par des gouttelettes de graisse), ou idiopathiques (cause inconnue)</li> </ul>	<ul style="list-style-type: none"> <li>• <b>Poids du corps s'appliquant à 160°</b> sur la tête du fémur</li> <li>• <b>2 structures</b> :                         <ul style="list-style-type: none"> <li>○ <b>Eventail de sustentation</b> sur le bord inférieur du col = <b>pression positive</b></li> <li>○ <b>Arche de traction</b> sur la face latérale de l'extrémité supérieure = <b>pression négative</b></li> </ul> </li> <li>• <b>Triangle de faiblesse</b>, impliqué dans les fractures du col = entre les travées spongieuses du grand trochanter et les travées du reste du fémur → <b>les contraintes sont négatives en arrière et latéralement</b> → <b>les contraintes sont positives en avant et en dedans</b></li> <li>• Les contraintes, prenant la <b>forme d'ogives gothiques inversées</b>, se répartissent de façon équivalente entre les deux condyles (aussi positive en dehors qu'en dedans), aidé par le fascia lata, un énorme ligament, qui rétablit l'équilibre</li> <li>• <b>Ostéosynthèse</b> : matériel angulaire, avec une partie fichée dans l'épiphyse et une partie vissée dans la diaphyse → si <b>angle de 120/130° = compression</b> et si <b>angle de 95° = arrachement</b></li> </ul>

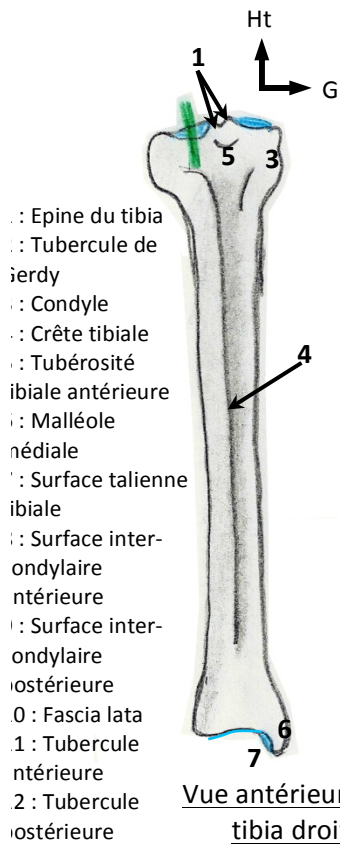
### III. Os de la jambe

Les deux os de la jambe sont en dehors la **fibula** (« aiguille » en latin), en dedans le **tibia** (« flûte » en latin)



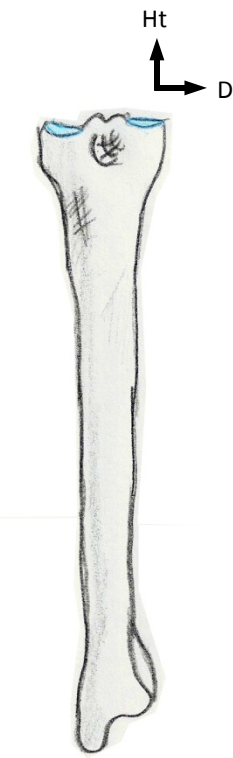
- 1 : Processus styloïde
- 2 : Tête
- 3 : Col
- 4 : Diaphyse
- 5 : Malléole latérale

Fibula		
Description générale	Extrémité supérieure	Extrémité inférieure
<ul style="list-style-type: none"> <li>• <b>Diaphyse triangulaire à la coupe avec 3 angles : interne, antérieur et postérieur</b></li> </ul>	<ul style="list-style-type: none"> <li>• <b>Tête</b>, avec encroûtement cartilagineux (=surface articulaire tibiale de la fibula) → <b>articulation synoviale</b></li> <li>• <b>Processus styloïde</b>, prolongement de la tête au-dessus</li> <li>• <b>Col de la fibula</b> → <b>passé le nerf fibulaire commun</b> (=sciatique poplitée externe) : <b>une fracture du col donne une paralysie de ce nerf</b></li> </ul>	<ul style="list-style-type: none"> <li>• <b>Lancéolée</b></li> <li>• Forme d'un fer de lance</li> <li>• <b>Forme la malléole latérale de l'articulation talo-crurale</b></li> <li>• Présente une face latérale sous-cutanée et une face médiale encroûtée de cartilage</li> </ul>
<b>S'articule avec</b>		
<ul style="list-style-type: none"> <li>• Tibia</li> <li>• Talus</li> </ul>		

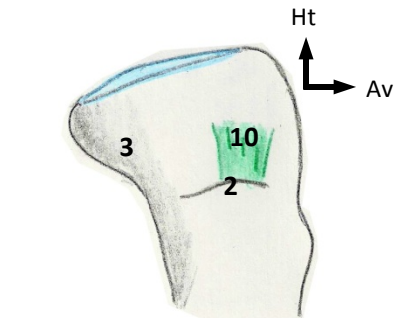


- 1 : Epine du tibia
- 2 : Tubercule de Gerdy
- 3 : Condyle latéral
- 4 : Crête tibiale
- 5 : Tubérosité tibiale antérieure
- 6 : Malléole médiale
- 7 : Surface talienne fibulaire

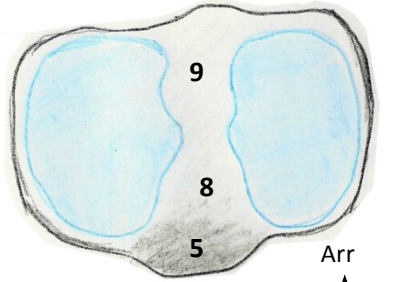
Vue antérieure du tibia droit



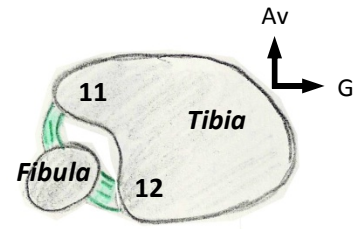
Vue postérieure du tibia droit



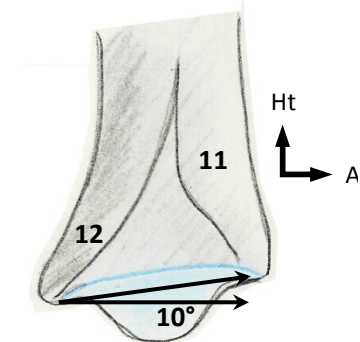
Vue latérale de l'extrémité supérieure du tibia droit



Vue supérieure de l'extrémité supérieure du tibia droit



Coupe axiale du tibia au niveau de la syndesmosse



Vue latérale de l'extrémité inférieure du tibia droit

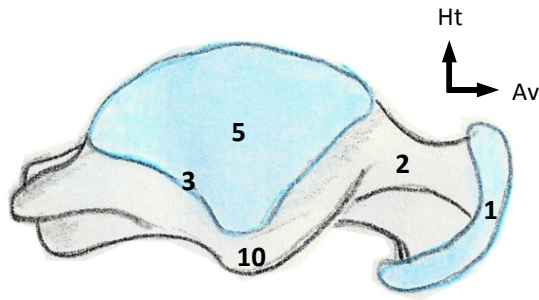
<b>Tibia</b>		
Description générale	Extrémité supérieure	Extrémité inférieure
<ul style="list-style-type: none"> <li>• <b>Diaphyse triangulaire à la coupe (3 faces : postérieure, médial et latéral)</b></li> <li>• <b>Face médiale= sous-cutanée sur toute la hauteur du tibia → Intérêt : fracture ouvertes du tibia les plus fréquentes</b></li> <li>• <b>Crête tibiale= sous-cutanée sur toute la hauteur également</b></li> </ul>	<ul style="list-style-type: none"> <li>• <b>Condyle latéral → s'articulant avec le fémur et la patella</b></li> <li>• <b>Condyle médial → s'articulant qu'avec le fémur</b></li> <li>• <b>Face supérieure= plane et quadrangulaire et surmonte les 2 condyles tibiaux (déjetés en arrière), avec 2 surfaces articulaires</b> → surface fémorale latérale= forme de dos d'âne (=convexe vers le ↑) → surface fémorale médiale= forme cupuliforme (légèrement concave vers le ↑)</li> <li>• <b>Épines du tibia (=tubercules du tibia=tubercule inter-condyloire), sur les parties médiales de chacune des surfaces → tubercule médial et tubercule latéral</b> Intérêt : les fractures des épines sont très fréquentes et correspondent à un arrachement des surfaces condyliques</li> <li>• <b>Aire inter-condyloire, non encroûtée de cartilage, en forme de sablier → une aire antérieure et une aire postérieure</b> (le rétrécissement est dû à la saillie des tubercules)</li> <li>• <b>Tubérosité tibiale antérieure</b>, sur la face ant de la métaphyse → palpable et visible en anat. de surface</li> <li>• <b>Tubercule de Gerdy</b>, saillie de l'insertion du fascia lata, situé sur la face latérale du condyle latéral → palpable sous la peau, en vue antérieure</li> </ul>	<ul style="list-style-type: none"> <li>• <b>Forme quadrangulaire</b> avec création d'une face supplémentaire antérieure</li> <li>• <b>Encroûtée de cartilage, prolongée médialement par la malléole médiale (=plus réduite et moins basse que la latérale, mais reste visible et saillante)</b></li> <li>• <b>Incisure talienne du Tibia, en forme de rail plein très atténué, légèrement antéversée, qui regarde vers le bas et vers l'avant → angle de 5-10° avec l'horizontale → visible en vue antérieure</b></li> <li>• <b>Incisure fibulaire du Tibia, au-dessus de l'incisure talienne, non encroûtée de cartilage car syndesmosse → cernée par deux tubercules du Tibia, dont l'antérieur est le plus saillant</b></li> </ul>
<b>S'articule avec</b>		
<ul style="list-style-type: none"> <li>• Talus</li> <li>• Fibula</li> <li>• Fémur</li> </ul>		

**IV. Squelette du Pied**

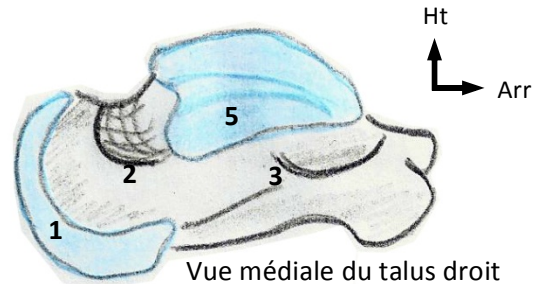
Il est formé d'arrière en avant du **tarse, du métatarse et des phalanges.**

**Tarse= Tarse antérieur (calcanéus et talus) + Tarse postérieur (os naviculaire, cuboïde et trois cunéiformes)**

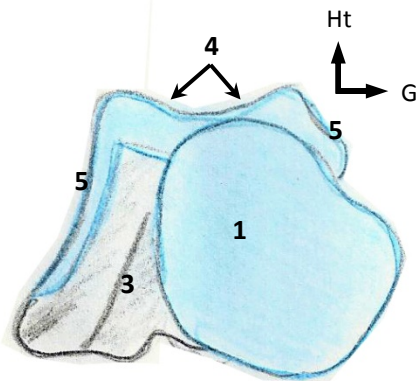
- 1 : Tête
- 2 : Col
- 3 : Corps
- 4 : Facettes supérieures
- 5 : Facettes latérale et médiale
- 6 : Plafond du sinus du tarse
- 7 : Surface calcanéenne antérieure
- 8 : Surface calcanéenne moyenne
- 9 : Surface calcanéenne postérieure
- 10 : Processus latéral



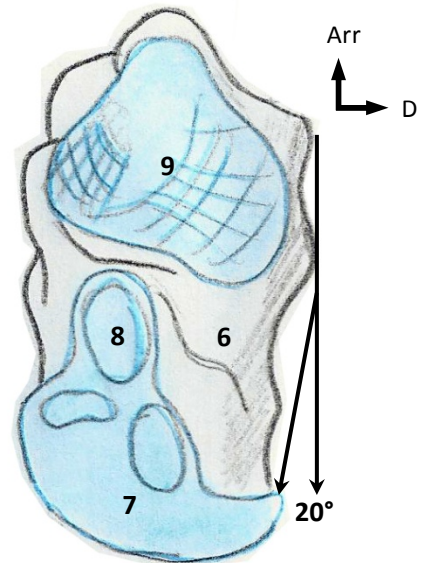
Vue latérale du talus droit



Vue médiale du talus droit

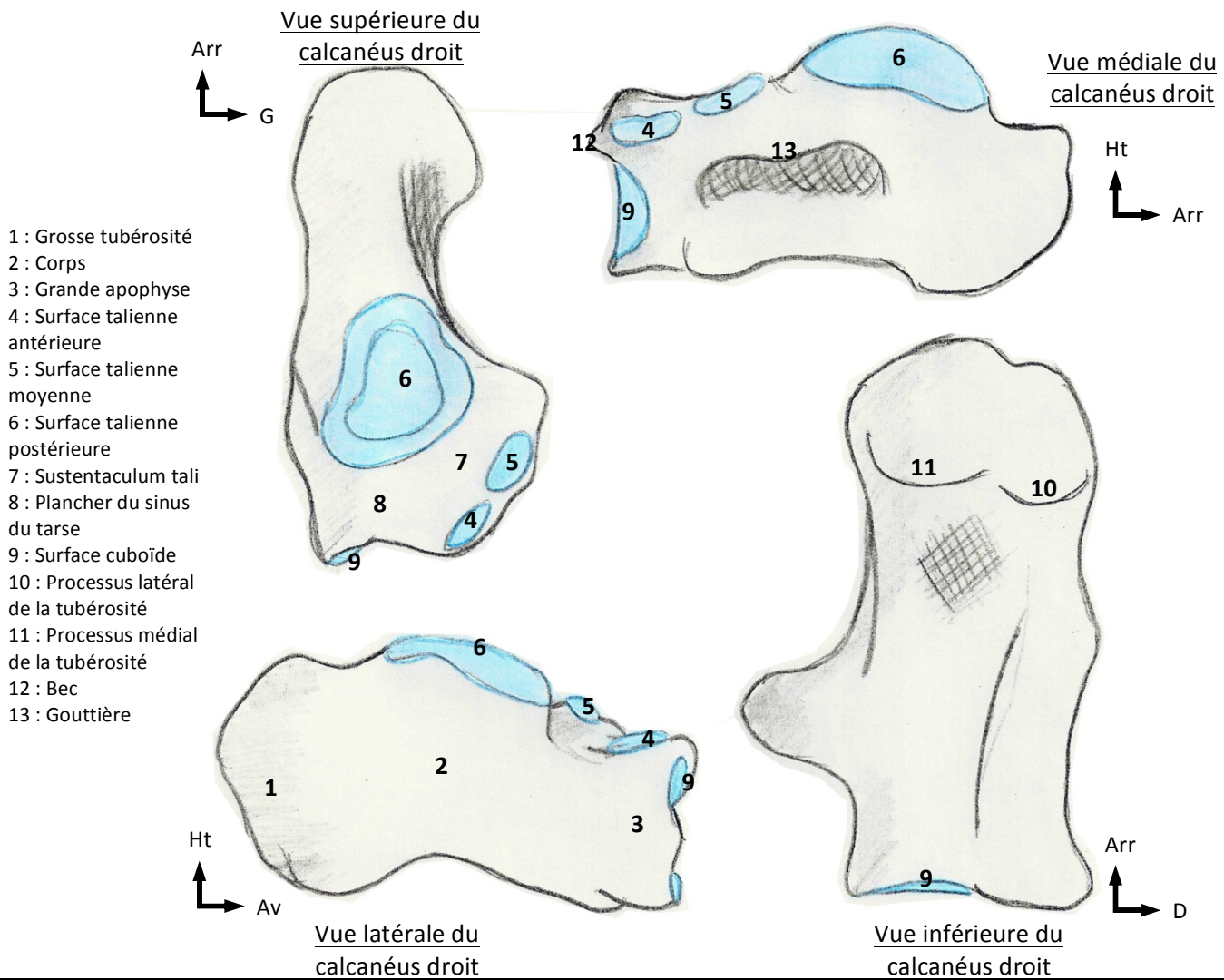


Vue antérieure du talus droit



Vue inférieure du talus droit

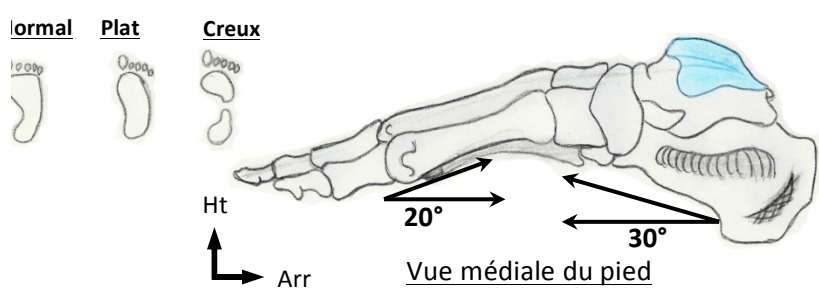
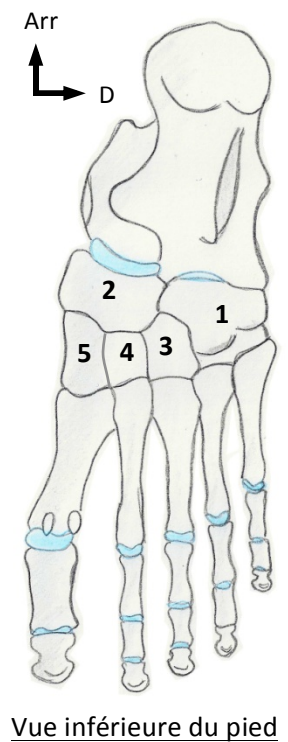
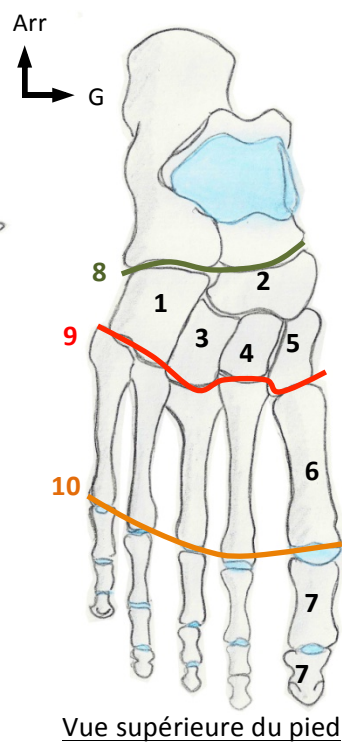
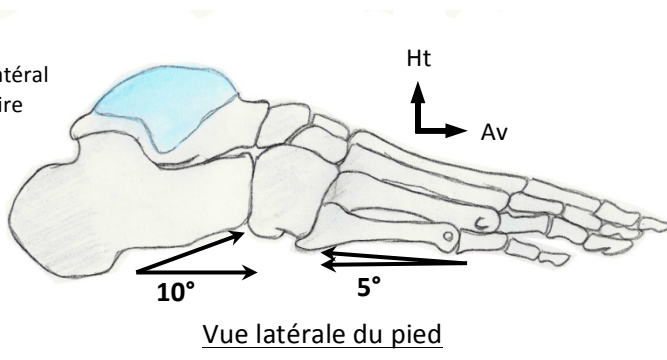
<b>Talus</b>			
Description générale	Corps	Col	Tête
<ul style="list-style-type: none"> <li><b>Os court extrêmement résistant</b></li> <li>Forme d'un escargot où :                             <ul style="list-style-type: none"> <li>- la coquille serait le corps du Talus</li> <li>- le cou de l'escargot, le col du Talus</li> <li>- la tête de l'escargot, la tête du Talus</li> </ul> </li> <li><b>Apport vasculaire très réduit</b> → nécrose fréquente en cas de fracture du talus</li> </ul>	<ul style="list-style-type: none"> <li><b>Forme d'une poulie creuse avec 2 facettes supérieures et 2 facettes latérale et médiale</b> (=surfaces malléolaires)</li> <li><b>Facette malléolaire médiale</b> → forme d'une virgule à grosse extrémité antérieure</li> <li><b>Facette malléolaire latérale</b> → beaucoup plus développée, triangulaire, prolongée par le <b>processus latéral du talus</b></li> <li><b>Surface calcanéenne postérieure concave vers le bas (en vue inf)</b></li> <li>2 tubercules postérieurs : <b>un latéral et un médial</b></li> </ul>	<ul style="list-style-type: none"> <li><b>Dirigé en avant et en dedans</b></li> <li>Fait un <b>angle de 20°</b> avec le plan sagittal</li> <li><b>N'est PAS encroûté de cartilage</b> → principale zone de vascularisation du talus</li> <li><b>Plafond du sinus du tarse</b>=face inf du col</li> </ul>	<ul style="list-style-type: none"> <li>Fragment de sphère plus ou moins aplati, encroûté de cartilage</li> <li><b>Surface calcanéenne antérieure convexe vers le bas (au niveau de la tête, vue inf)</b></li> </ul>
<b>S'articule avec</b>			
<ul style="list-style-type: none"> <li>Tibia</li> <li>Fibula</li> <li>Calcanéus</li> <li>Os naviculaire</li> </ul>			



<b>Calcaneus</b>		
<i>Description générale</i>	<i>Vue antérieure</i>	<i>Vue supérieure</i>
<ul style="list-style-type: none"> <li>• Forme extrêmement variable d'un individu à l'autre</li> <li>• <b>Corps</b></li> <li>• <b>Grosse tubérosité du calcaneus</b></li> <li>• <b>Grande apophyse du calcaneus</b></li> <li>• <b>Thalamus (=surface talienne postérieure du calcaneus)</b></li> <li>• <b>2 processus de la tubérosité postérieure</b>, très peu visibles à l'état normal : un latéral et un médial → peuvent être atteint d'un processus arthrosique (douloureux, en cas d'hypertrophie=épine calcanéenne, car des muscles et des fascias s'y insèrent)</li> <li>• <b>Fracture fréquente en cas de chute importante</b></li> <li>• <b>Le talus peut enfoncer le calcaneus qui devient plat</b></li> </ul>	<ul style="list-style-type: none"> <li>• <u>Porte-avion avec: -piste d'atterrissage médiale= Sutenstaculum tali</u> → surfaces taliennes antérieure et moyenne -château latéral</li> <li>• <b>Surface cuboïdienne du calcaneus</b> (avec un bec entre l'arrête entre la face antérieure et la face supérieure)</li> </ul>	<ul style="list-style-type: none"> <li>• <b>Surface talienne antérieure</b> et moyenne où repose la tête du talus, concave vers le haut</li> <li>• <b>Surface talienne postérieure</b> où repose le corps du talus, convexe vers le haut</li> <li>• <b>Plancher du sinus du tarse</b> entre les surfaces antérieure et moyenne, et postérieur</li> </ul>
	<i>S'articule avec</i>	<i>Vue latérale</i>
<ul style="list-style-type: none"> <li>• Talus</li> <li>• Os cuboïde</li> </ul>	<ul style="list-style-type: none"> <li>• <b>Forme de crosse de vieux pistolet</b></li> </ul>	<ul style="list-style-type: none"> <li>• <b>Gouttière sous le sustentaculum tali</b></li> <li>• <b>Angle de Böhler de 30°</b> ouvert en avant ou en arrière → décrit entre le bec du calcaneus, sommet du thalamus et la partie postérieure et supérieur de la grosse tubérosité</li> </ul>

Tarse antérieur	Métatarses	Phalanges
<ul style="list-style-type: none"> <li>Composé du <b>cuboïde</b> (latéral), du <b>naviculaire</b> et de <b>3 cunéiformes</b> (médiaux mais dont l'un est dit latéral, le deuxième intermédiaire et le troisième médial)</li> <li><b>Interligne de Chopard entre le tarse antérieur et le tarse postérieur</b> → <i>forme de S italique</i> → <i>ancienne ligne d'amputation</i></li> </ul>	<ul style="list-style-type: none"> <li><b>5 os longs (base, corps, tête)</b></li> <li><b>1<sup>er</sup> métatarsien = très gros</b> (autant que l'Ulna)</li> <li><b>Interligne de Lisfranc entre le tarse antérieur et le métatarses</b> → <i>aspect zébré (= ligne d'amputation)</i></li> <li>Os sésamoïde sous la tête du 1<sup>er</sup> métatarsien (à cause des fortes pressions)</li> <li><b>Angle entre les 2 premiers métatarsiens</b> → <b>inférieur à 10°</b></li> <li><b>Angle entre le 1<sup>er</sup> et le 5<sup>ème</sup> métatarsien</b> → <b>inférieur à 30°</b></li> <li>Alignement des têtes, selon une <b>parabole de Lelièvre</b>, qui est telle que le 1<sup>er</sup> &lt; 2<sup>ème</sup> &gt; 3<sup>ème</sup> &gt; 4<sup>ème</sup> &gt; 5<sup>ème</sup> → <i>nécessaire au bon déroulé du pied</i></li> </ul>	<ul style="list-style-type: none"> <li><b>1<sup>er</sup> orteil=2 phalanges</b></li> <li><b>Autres orteils=3 phalanges</b></li> <li>Les phalanges des 3 derniers orteils ont la taille d'un grain de riz</li> <li><u>Si gros orteil plus court que le 2<sup>ème</sup></u> → <i>ped grec</i></li> <li><u>Si gros orteil plus long que le 2<sup>ème</sup></u> → <i>ped égyptien</i></li> <li><u>Si gros orteil de même longueur que le 2<sup>ème</sup></u> → <i>ped carré</i></li> </ul>

- 1 : Cuboïde
- 2 : Naviculaire
- 3 : Cunéiforme latéral
- 4 : C. intermédiaire
- 5 : C. médial
- 6 : Métatarses
- 7 : Phalanges
- 8 : Interligne de Chopard
- 9 : Interligne de Lisfranc
- 10 : Parabole de Lelièvre



### V. Anatomie fonctionnelle du Pied

- Les chaussures à talon, avec un cornet pointu en avant, peuvent entraîner un hallux valgus chez les femmes aux pieds égyptiens. Par pression sur le gros orteil → **le 1<sup>er</sup> métatarsien part en dedans et le gros orteil en dehors. Il y a apparition d'une exostose sur le 1<sup>er</sup> métatarsien.** (Il existe des formes congénitales)
- En cas d'anomalie de la parabole de Lelièvre, si les orteils ne sont plus dans le même plan horizontal, il y a hyper-appui sur certaines régions, et apparitions de cors.**
- La voûte plantaire est due à une **arche médiale** constituée du calcaneus, du naviculaire, du cunéiforme médial et du 1<sup>er</sup> métatarsien → **partie postérieure= 30° avec l'horizontale, et partie antérieure=20° avec l'horizontale.**
- L'arche médiale est plus importante que l'**arche latérale** constituée du calcaneus, du cuboïde et du 5<sup>ème</sup> métatarsien → **partie postérieure=10° avec l'horizontale, et partie antérieure=5° avec l'horizontale**
- Ceci explique l'isthme central de l'empreinte plantaire :
  - Si le sujet a un effondrement de la voûte plantaire, on parle de **pied plat**, avec effacement de l'isthme.
  - Si le sujet a une exagération de la voûte plantaire, on parle de **pied creux**, avec disparition de l'isthme.
- 60% de la population ont un pied avec un isthme. *Les pieds plats ou creux ne sont pas vraiment pathologiques.*
- Le déroulé du pied au sol est particulier :  
*on attaque avec le talon → on pose l'isthme → on pose le talon antérieur → on pose les orteils → on lève le talon postérieur → et on se propulse à la fin avec le gros orteil*
  - Le déroule de l'empreinte du pas est décrit en « s de SS ».** On ne peut plus courir et on a des difficultés pour marcher en cas de pathologies du gros orteil.