

Imagerie de la rate

DCEM 1

Imagerie de la rate - Plan

Rappels anatomiques

Rappels histologiques et physiologiques

Techniques d'imagerie disponibles et aspects normaux

Variantes anatomiques

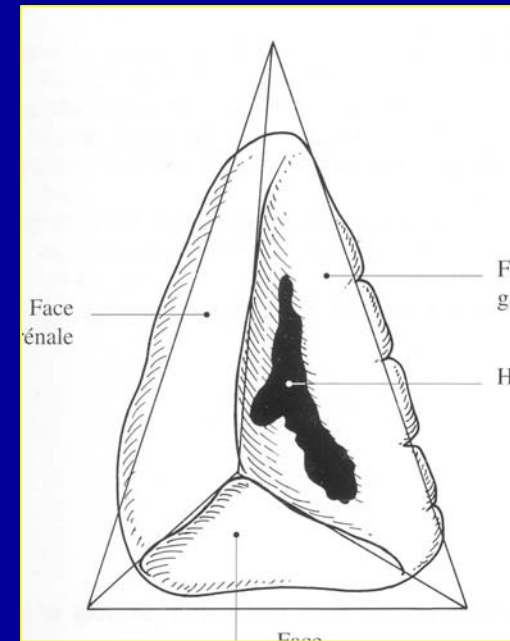
Pathologie :

- Splénomégalie
- Tumeurs bénignes
- Tumeurs malignes
- Infarctus
- traumatismes
- Pathologie vasculaire

Rate

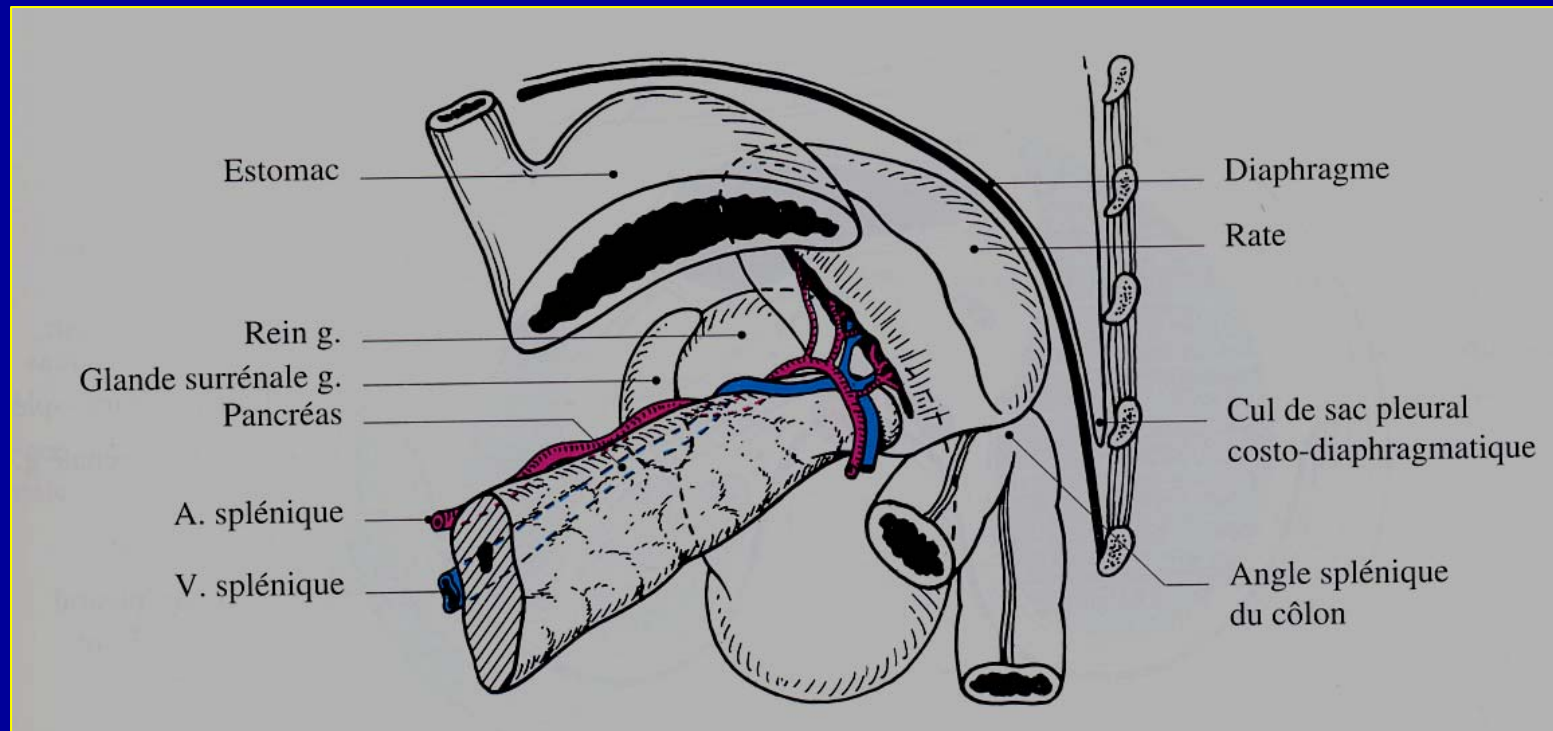
1. Anatomie générale

- Organe impair tétraédrique
- Poids = 200 grammes
- Hauteur < 12 cm, épaisseur < 8 cm, largeur < 12 cm



Rate

1. Anatomie générale



Rate

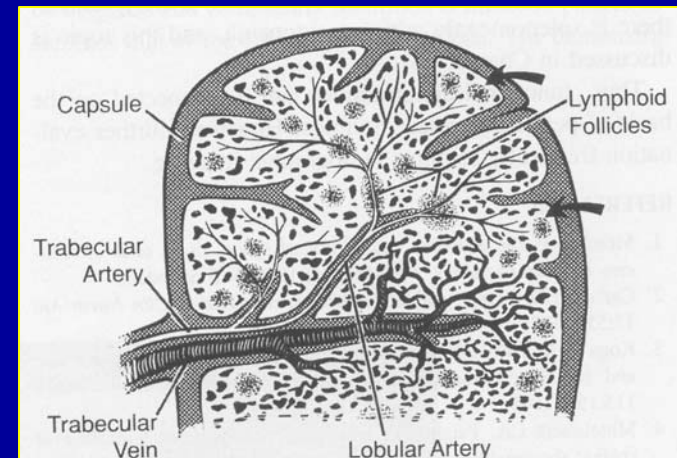
2. Histologie et physiologie

Histologie :

- Capsule fibro-élastique avec trabéculations
- Pulpe rouge contient sinus veineux
- Pulpe blanche avec tissu lymphoïde

Physiologie :

- Filtre (antigènes, bactéries, éléments figurés sanguins altérés)
- Production d'anticorps
- Réservoir : 30% des plaquettes

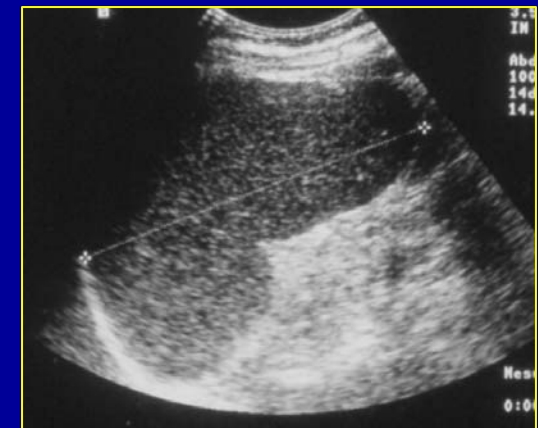
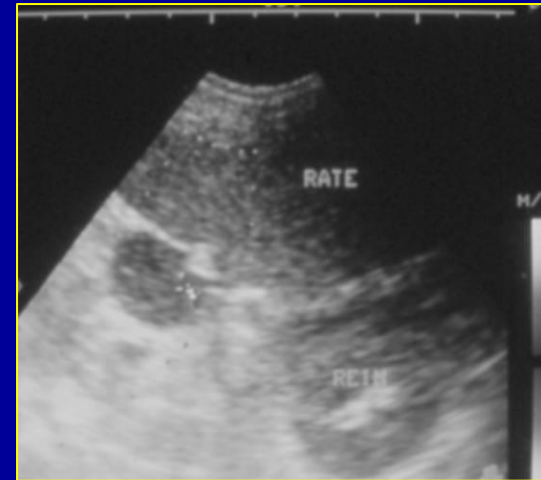

Rate

3. Aspects normaux en imagerie

Echographie:

- Exploration par voie latérale gauche
- Parenchyme homogène, plus échogène que le cortex rénal, moins échogène que la queue du pancréas
- Exploration des vaisseaux en mode Doppler
- Remplissage de l'estomac avec eau peut ménager fenêtre acoustique

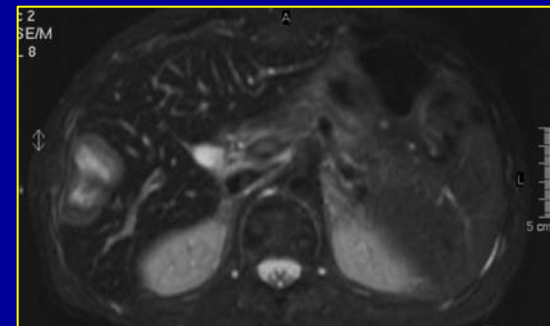
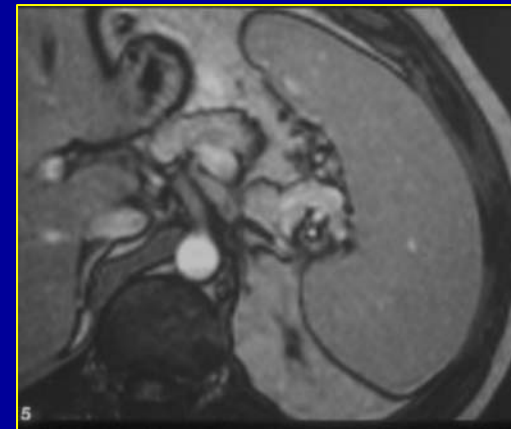
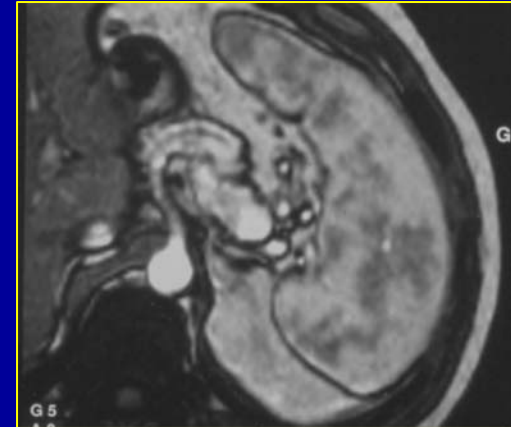


Rate

3. Aspects normaux en imagerie

TDM, IRM :

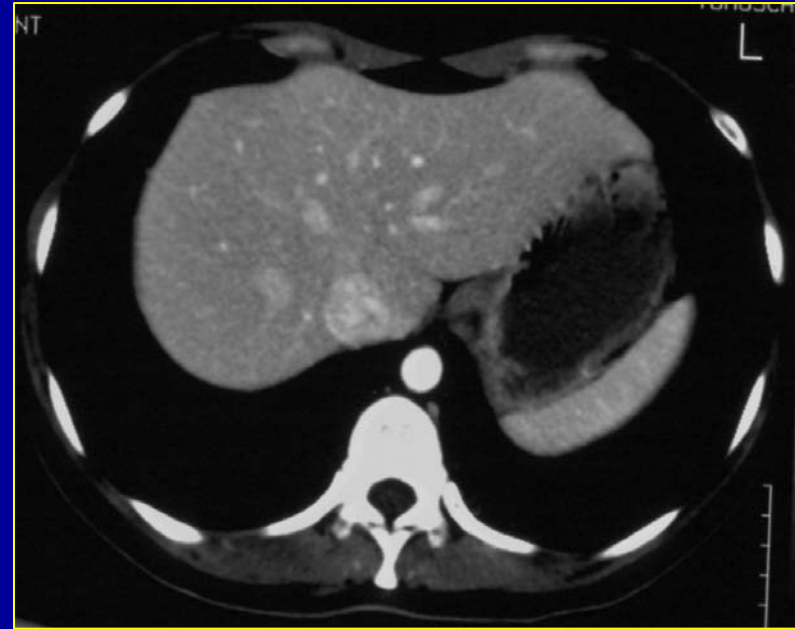
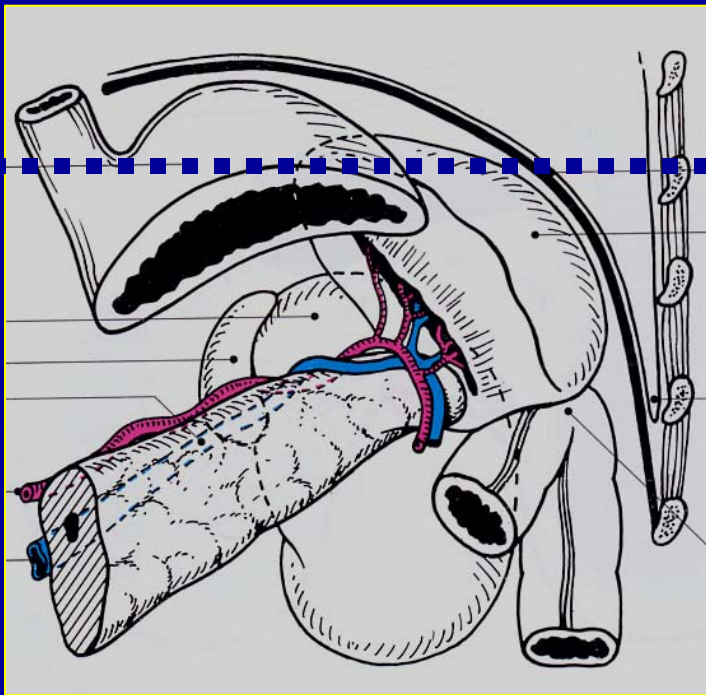
- Sans puis après injection intra veineuse d'un produit de contraste
 - Aspect hétérogène, « zèbré », lors de l'arrivée du produit de contraste dans les artères (distribution vasculaire différente entre pulpes rouge et blanche), puis homogénéisation rapide
 - Artère splénique sinueuse
 - Autres séquences en IRM



Rate

3. Aspects normaux en imagerie

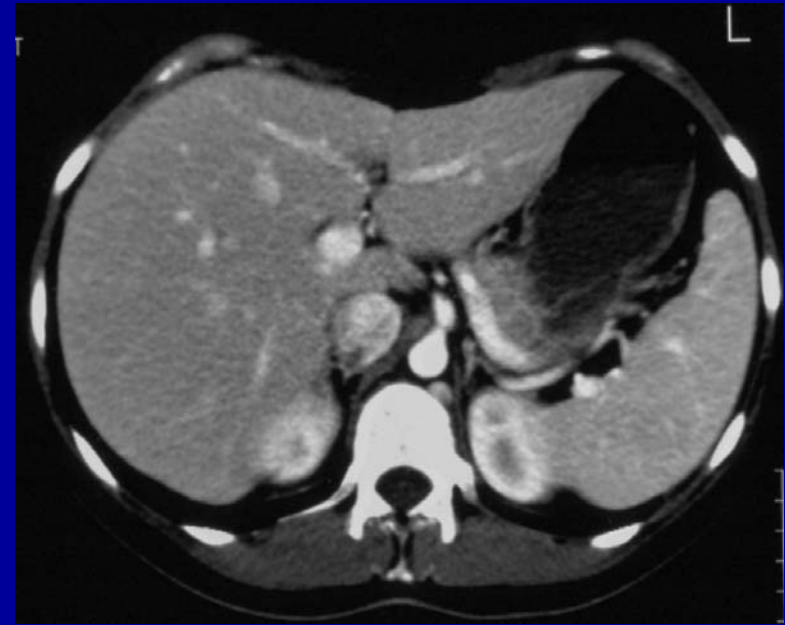
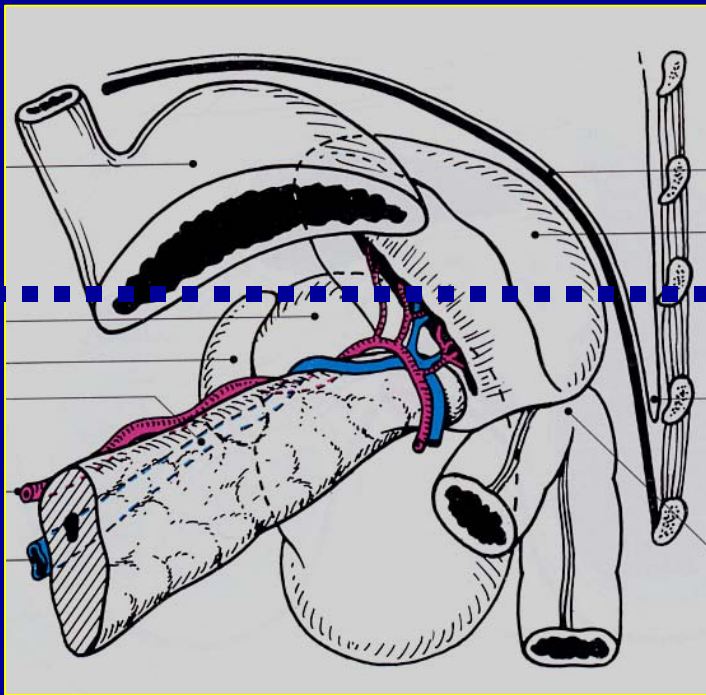
TDM



Rate

3. Aspects normaux en imagerie

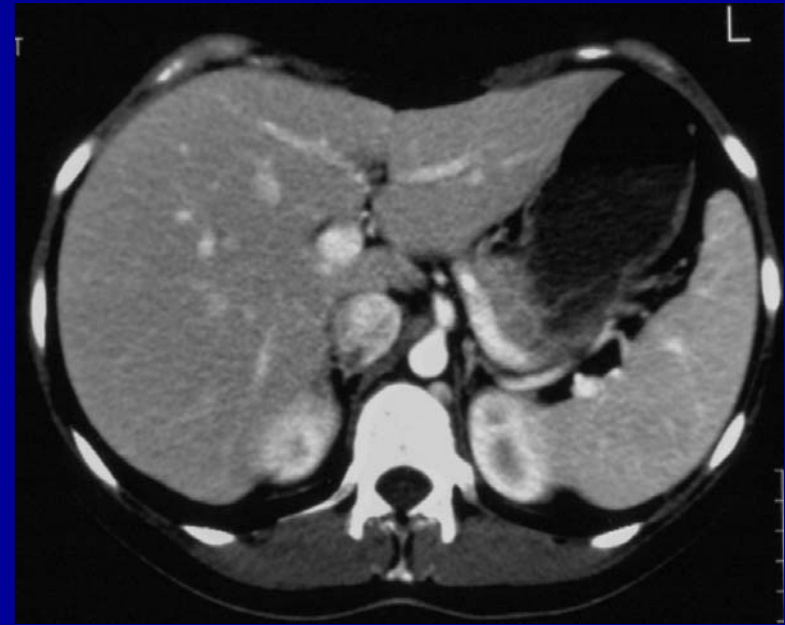
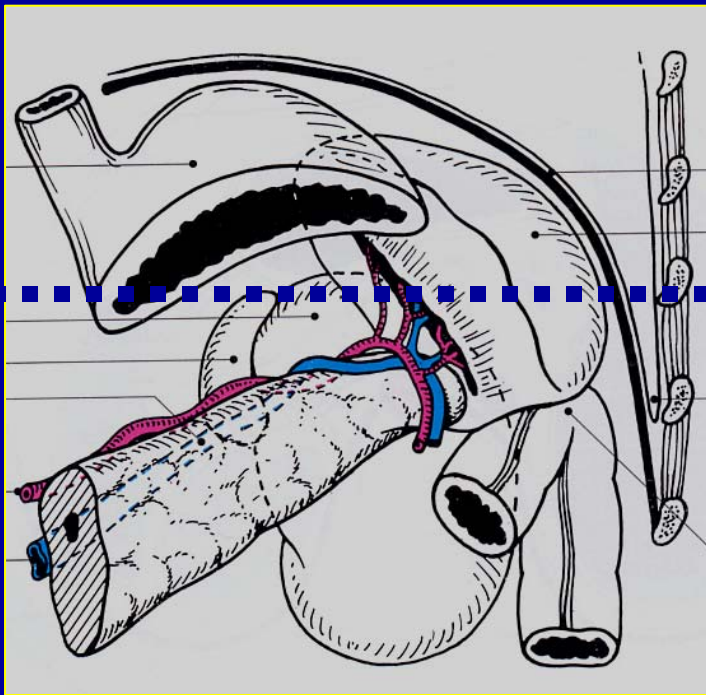
TDM



Rate

3. Aspects normaux en imagerie

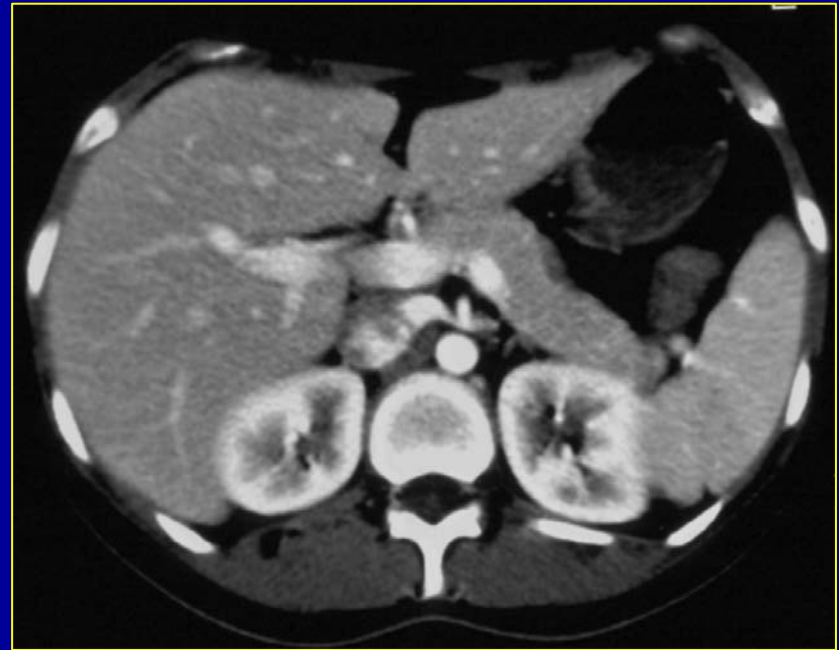
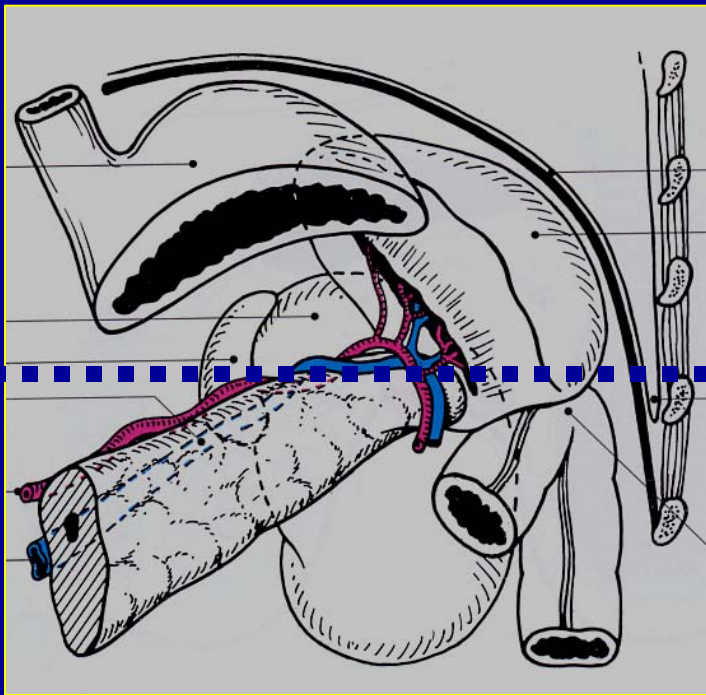
TDM



Rate

3. Aspects normaux en imagerie

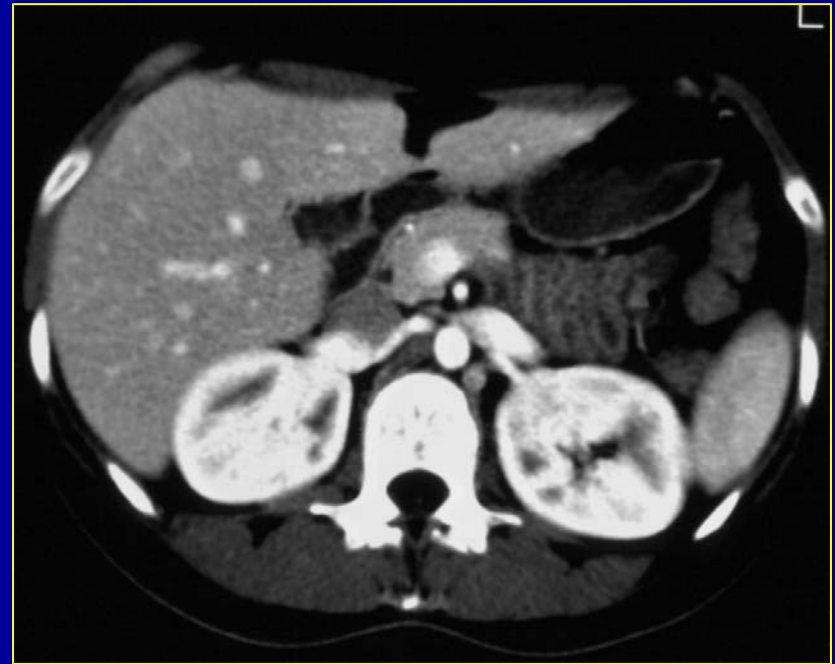
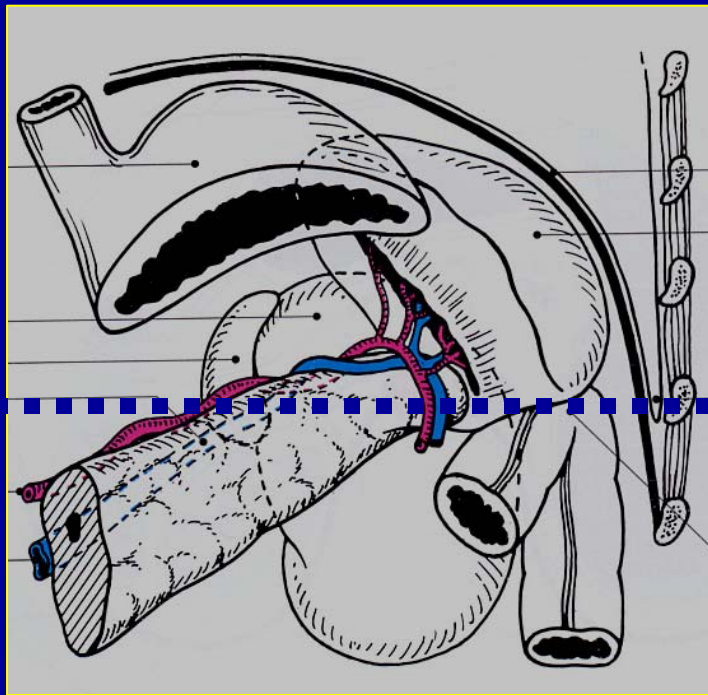
TDM



Rate

3. Aspects normaux en imagerie

TDM

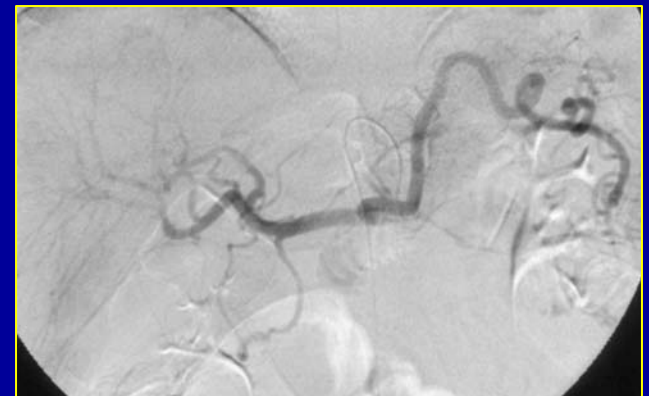


Rate

3. Aspects normaux en imagerie

Autres méthodes :

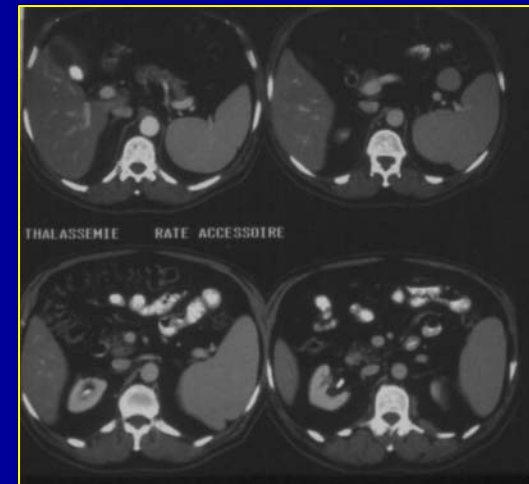
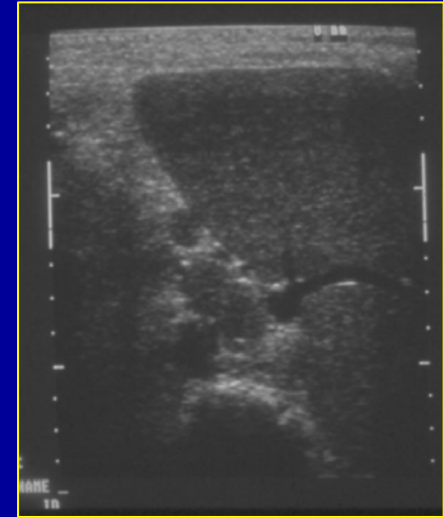
- ASP : calcifications peu spécifiques
- Artériographie : pas d'indication diagnostique - pratiquée au cours d'un acte thérapeutique



Rate

4. Variantes anatomiques

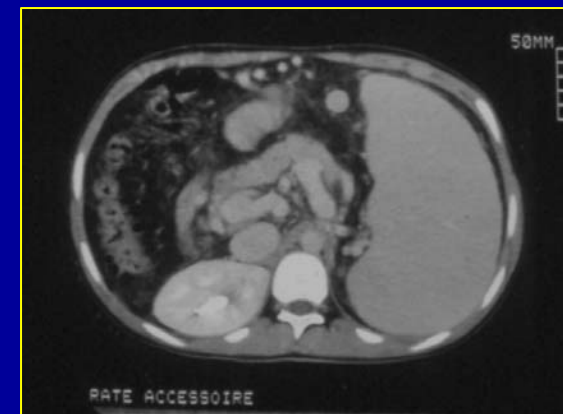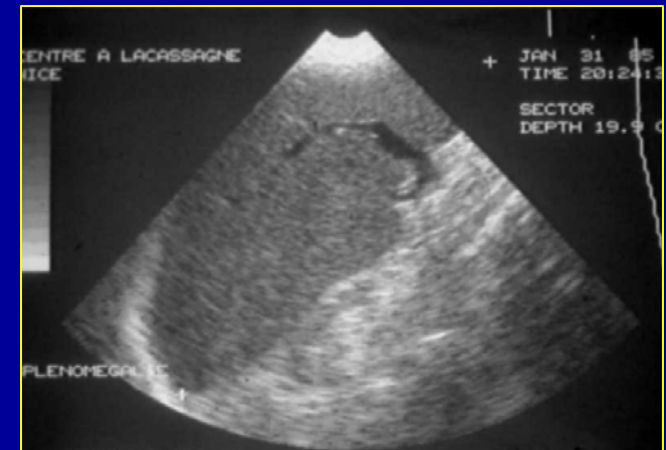- Asplénie = syndrome d'Ivermark (associations malformatives)
- Atrophie splénique = évolution normale avec l'âge
- Rates surnuméraires = 10 à 30% (hile splénique +++, queue du pancréas)
- Polysplénie = rate fragmentée (associations malformatives)



Rate

5. Splénomégalie

- Grand axe > 13 cm
- Echographie performante et suffisante au diagnostic
- Pathologie fréquente
- Etiologies variées : maladies hématologiques, hypertension portale, ...

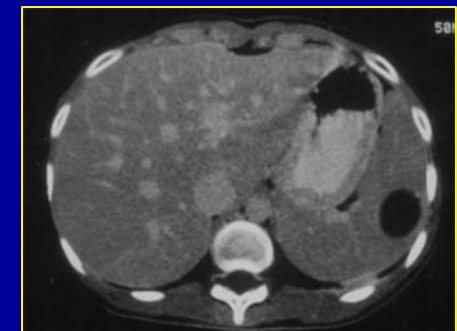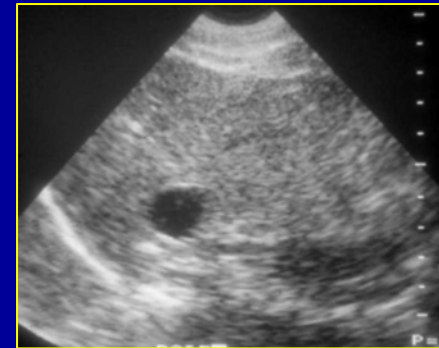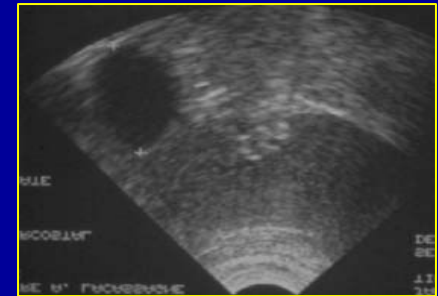


Rate

6. Tumeurs bénignes

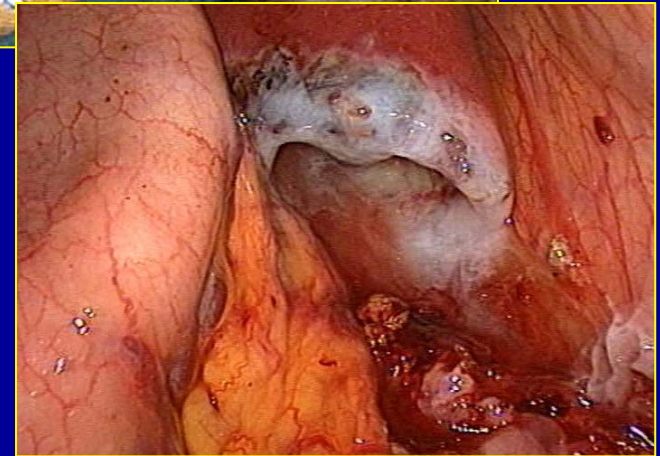
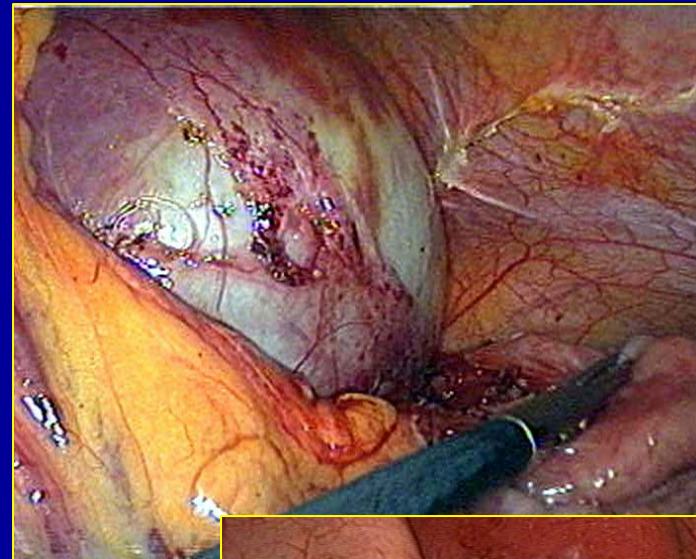
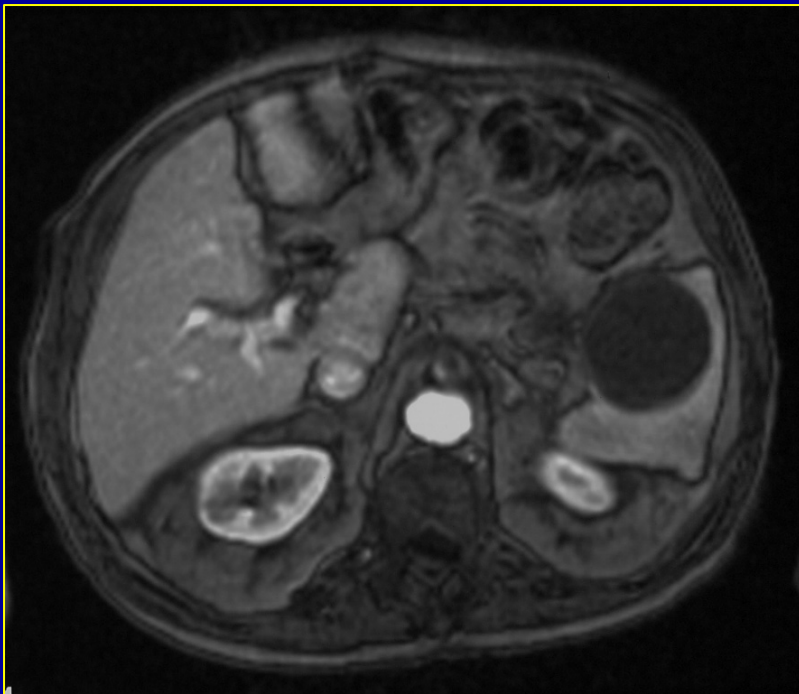
Kyste vrai (congénital, épidermoïde), faux kyste (après pancréatite)

- Echographie suffisante
- Lésion bien limitée, anéchogène ou hypoéchogène
- TDM ou IRM si doute diagnostique



Rate

Kyste splénique congénital

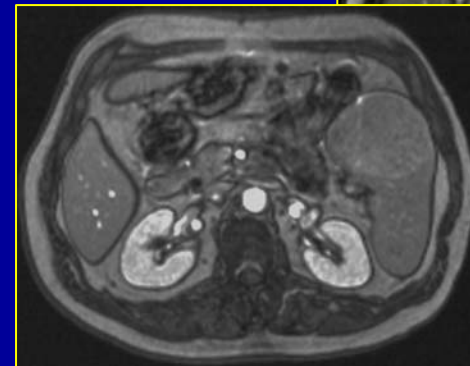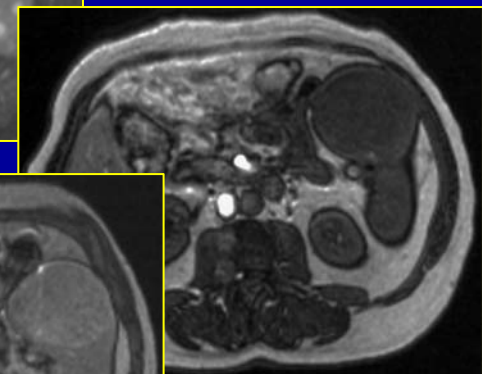
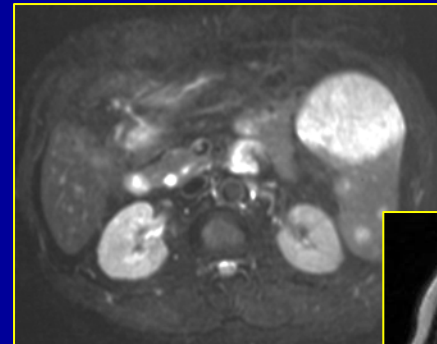
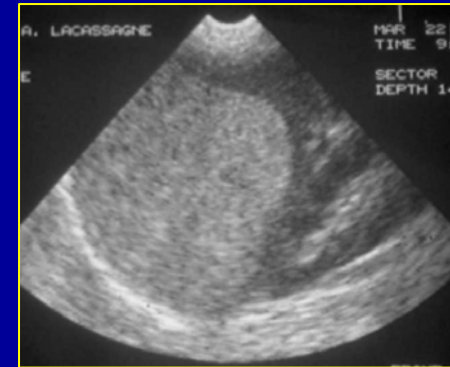


Rate

6. Tumeurs bénignes

Hémangiome

- Echographie suffisante
- Lésion bien limitée, hyperéchogène, homogène
- TDM ou IRM si doute diagnostique = sémiologie hémangiomes hépatiques

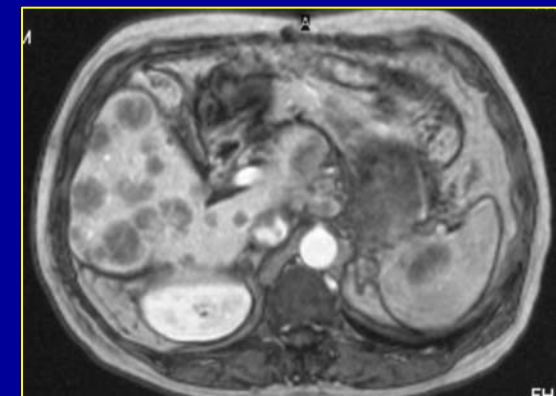
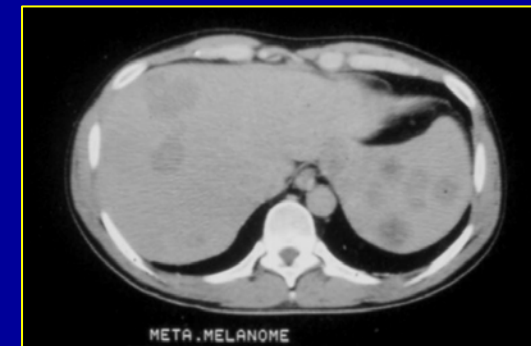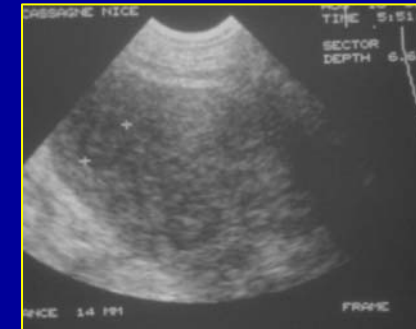


Rate

7. Tumeurs malignes

Métastases

- Tous les cancers, stade évolué de la maladie, jamais isolées
- Echographie suffisante
- Lésion bien limitée, hypoéchogène
- TDM ou IRM si doute diagnostique = lésion tissulaire, hypovascularisée

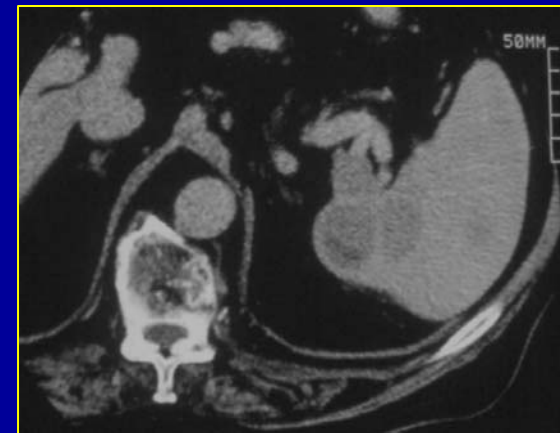
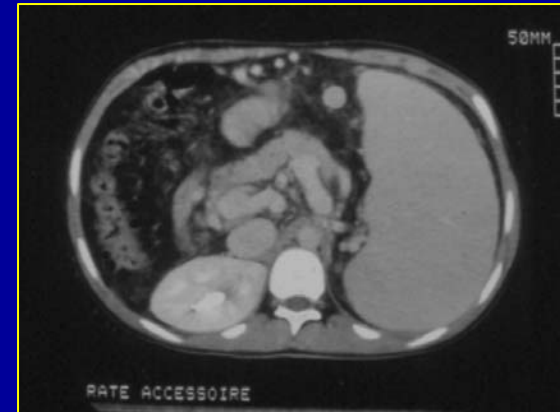
Rate

7. Tumeurs malignes

Lymphome

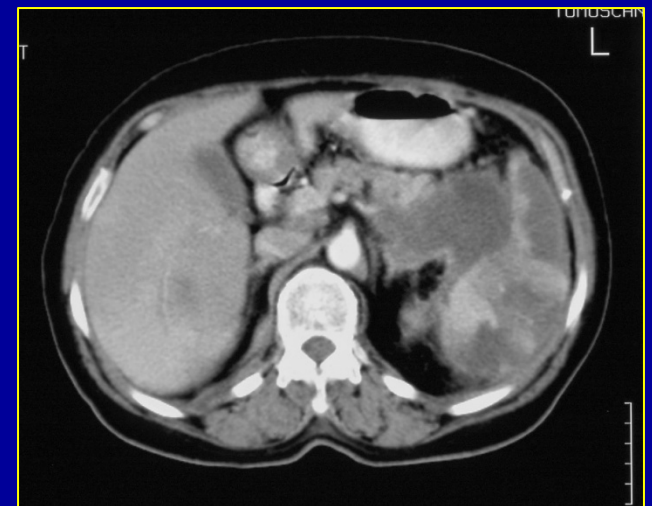
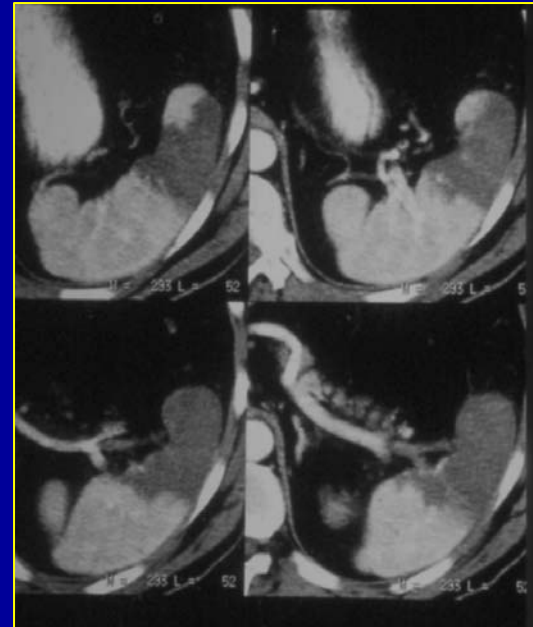
- Splénomégalie ou nodules
- Echographie en première intention
- TDM souvent réalisé pour bilan d'extension thoraco abdomino pelvien



Rate

8. Infarctus

- Etiologies variées (splénomégalie, embolies septiques, ..)
- Difficiles à mettre en évidence en échographie
- TDM, IRM = zone hypovascularisée triangulaire à base corticale

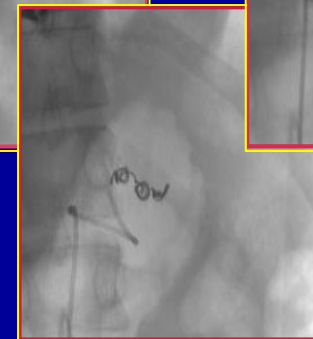
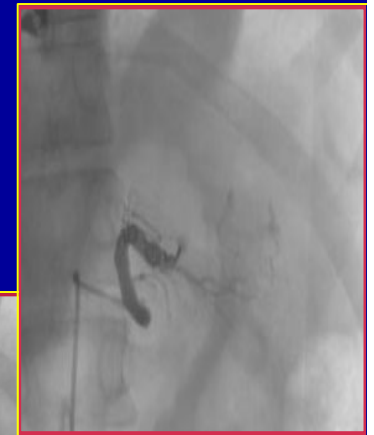
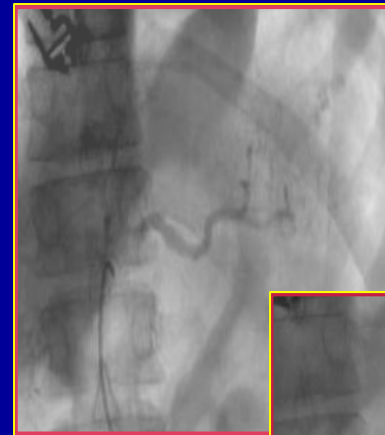
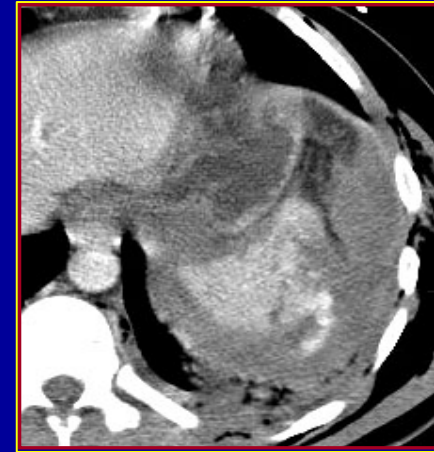


Rate

9. Traumatismes

Urgence diagnostique et thérapeutique

- Echographie = sous estime traits de fracture, visualise hémopéritoine
- TDM si possible = traits de fracture hypodenses + hémopéritoine + (fuite extra splénique de produit de contraste) + recherche lésions associées
- Artériographie que si option de traitement non chirurgical par embolisation

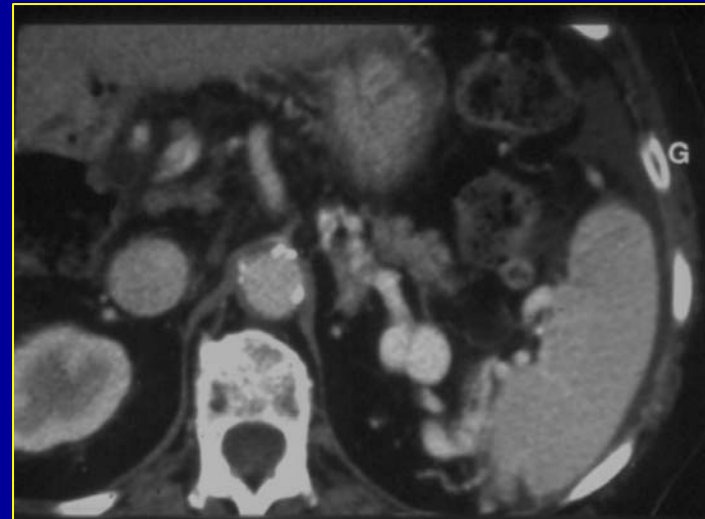


Rate

10. Pathologie vasculaire

Anévrysmes artériels

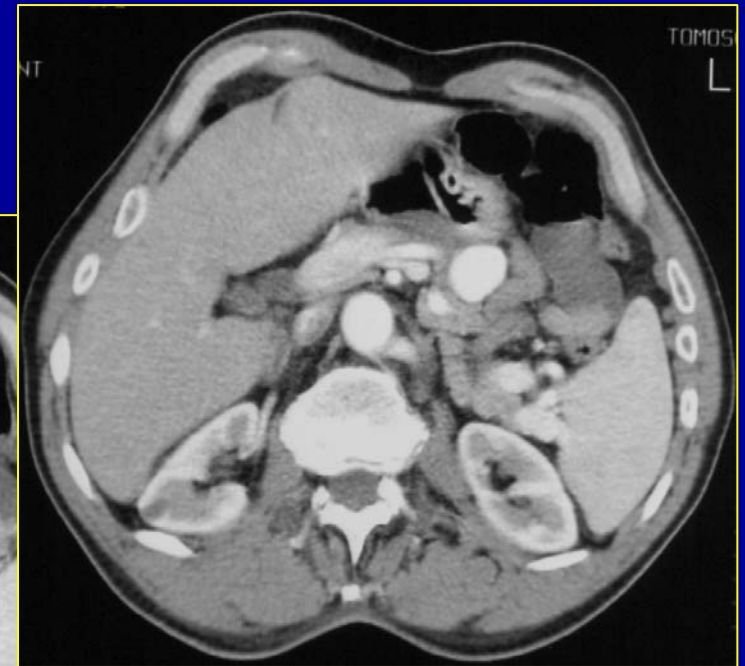
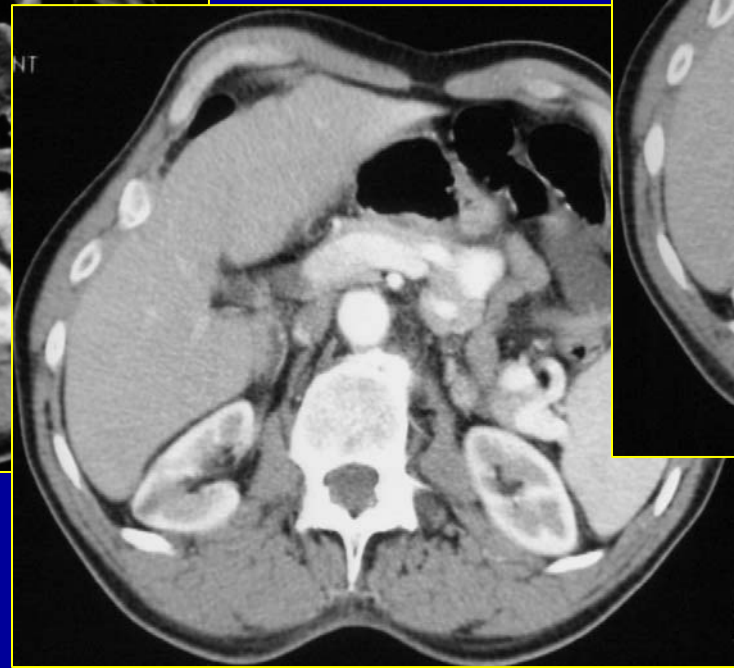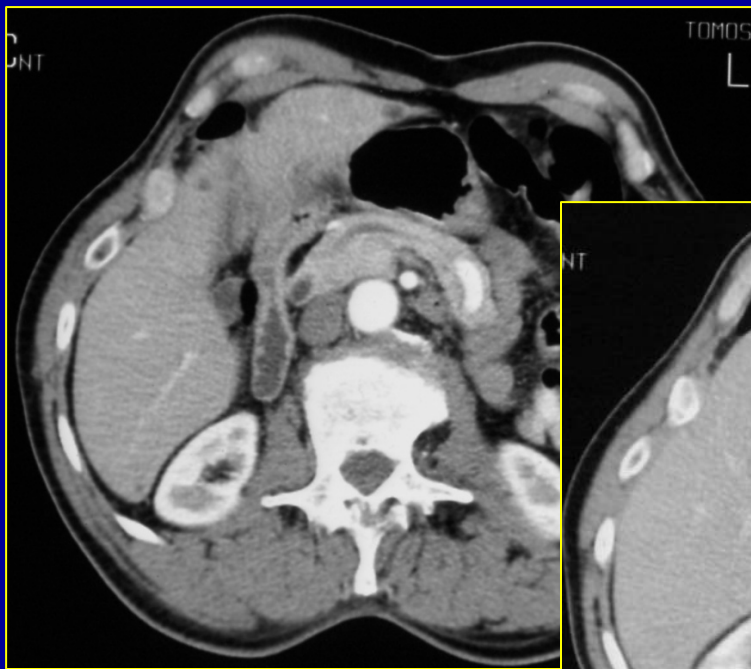
- Etiologies variées (traumatismes, pancréatite, hyperdébit artériel,...)
- Diagnostic par TDM = « nodule hyperdense branché sur l'artère splénique »
- Artériographie si option thérapeutique non chirurgicale



Rate

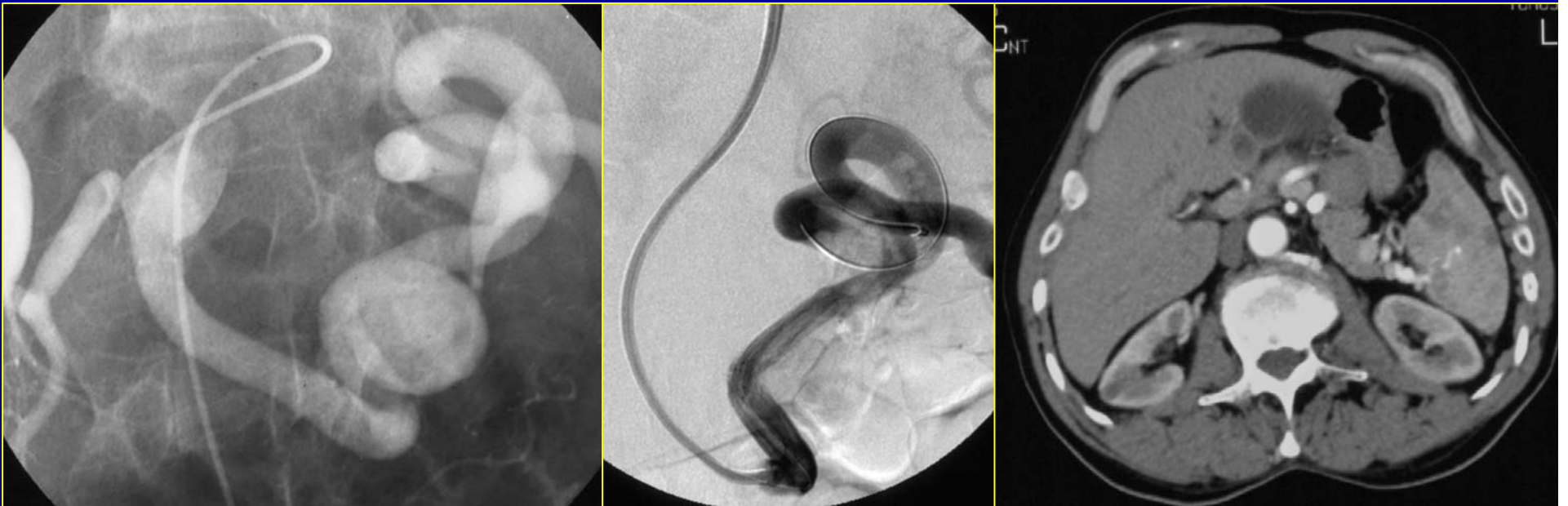
10. Pathologie vasculaire

Anévrismes artériels



Rate

10. Pathologie vasculaire Anévrismes artériels



Rate

10. Pathologie vasculaire

Thrombose veineuse

- Etiologies variées (compression par pancréatite, tumeurs, ...)
- Diagnostic par TDM veine non visible, collatéralité veineuse périgastrique

