

Imagerie du péritoine - Plan

Rappels anatomiques

Techniques d'imagerie disponibles et aspects normaux

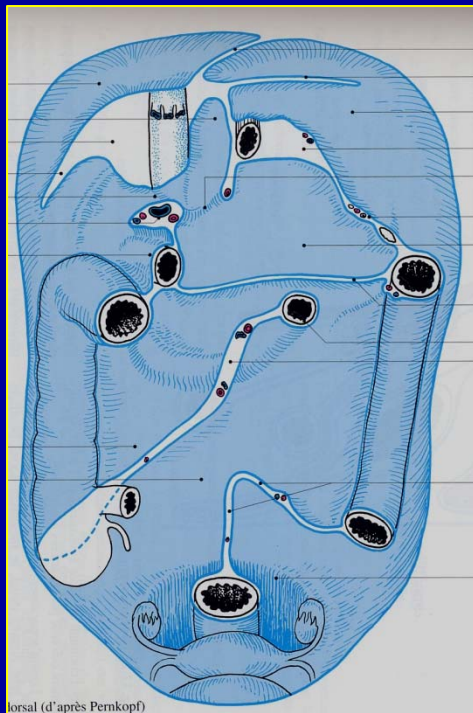
Pathologie :

- Pneumopéritoine
- Epanchements liquidiens
- Péritonite
- Tumeurs malignes
- Corps étrangers

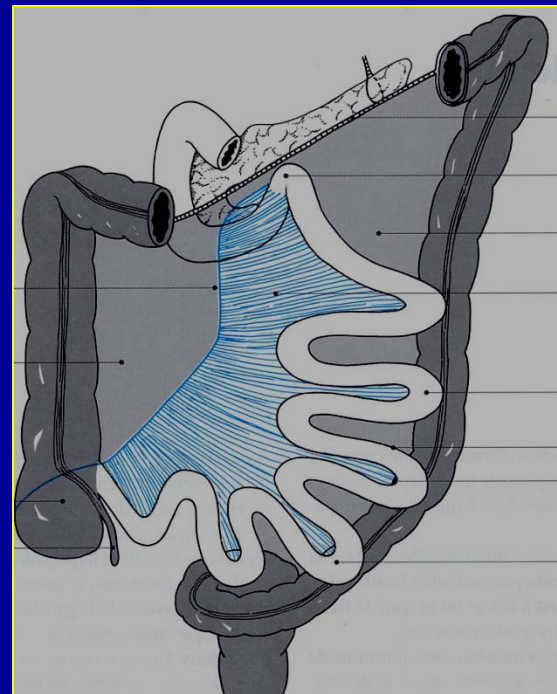
Péritoine

1. Anatomie générale

- mince feuillet tapissant la cavité abdominale = péritoine pariétal
- formation de mésos, d'épiploons



lorsal (d'après Pernkopf)



Péritoine

2. Aspect normaux en Imagerie

Le péritoine normal n'est pas visible avec les différentes méthodes d'imagerie non invasives.

Péritoine

2. Aspect normaux en Imagerie

Il peut être identifié dans certaines circonstances pathologiques (tumeurs péritonéales, épanchement intra péritonéal) par échographie, TDM ou IRM

Péritoine

3. Pneumopéritoine

- Présence anormale d'air extra-digestif, en quantité variable, dans la cavité péritonéale
- S'observe dans les jours suivant un acte chirurgical ou en cas de perforation digestive (traumatismes+++, ulcère perforant, ischémie,)

Péritoine

3. Pneumopéritoine

Echographie = Pas d'indication
Air = obstacle au faisceau us

Péritoine

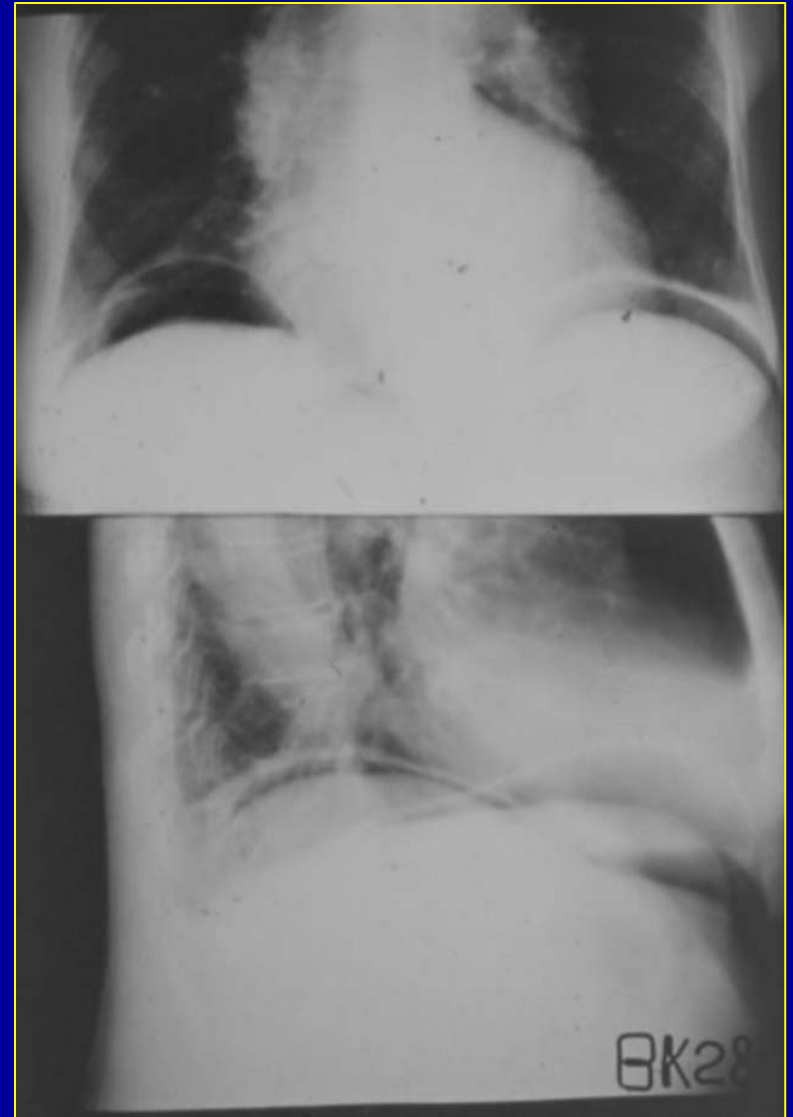
3. Pneumopéritoine

ASP

Méthode d'imagerie de première intention

Clichés en position debout +++ ou couché avec rayon horizontal

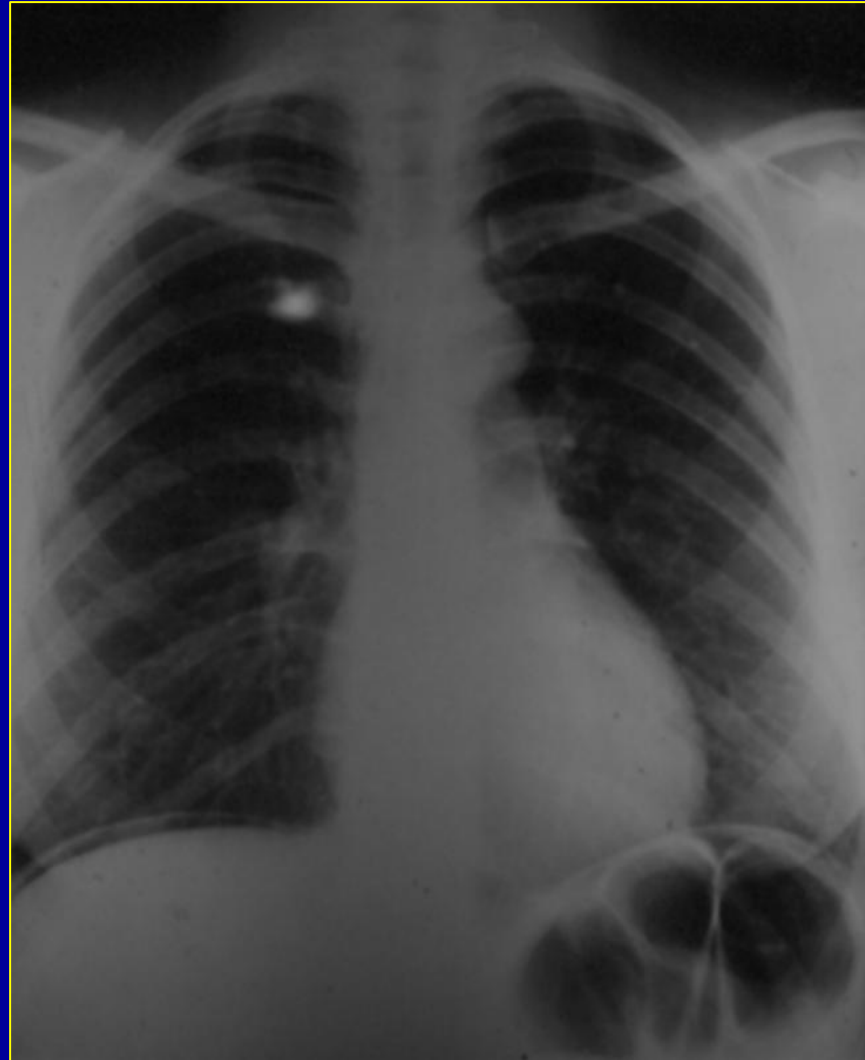
Croissant gazeux sous la ou les coupes diaphragmatiques



Péritoine

3. Pneumopéritoine

ASP



Péritoine

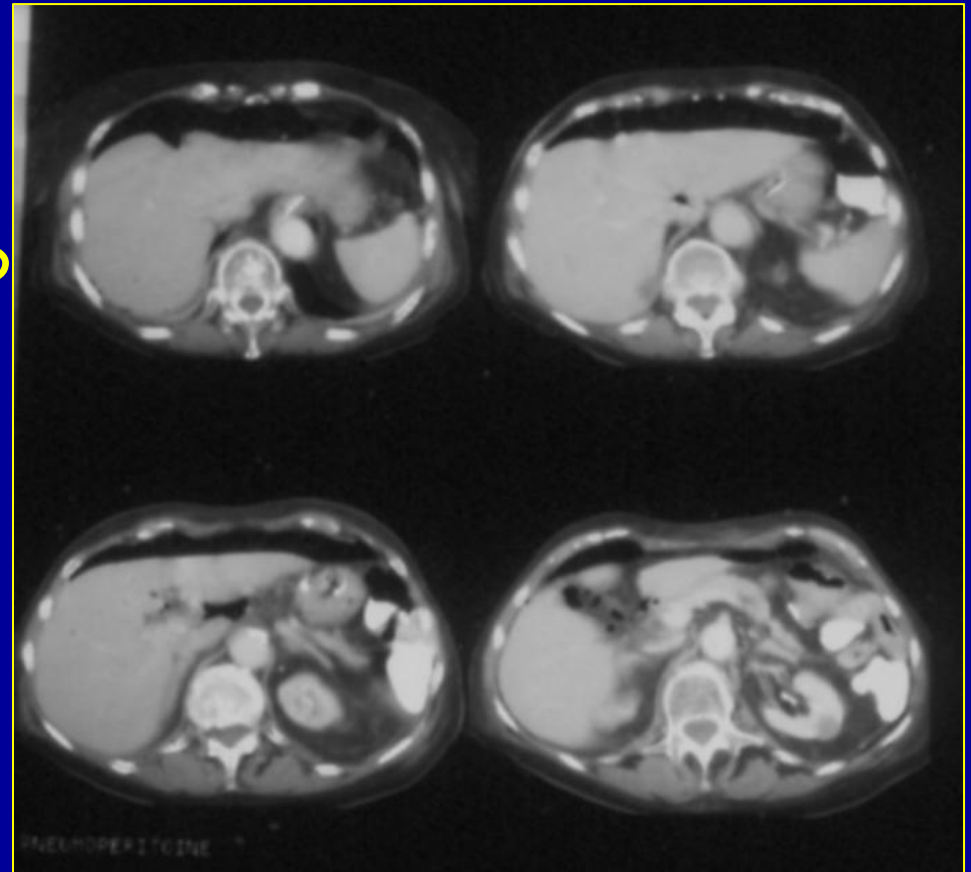
3. Pneumopéritoine

TDM

Méthode d'imagerie plus sensible que l'ASP

Indiquée si tableau clinique évocateur et ASP négatif

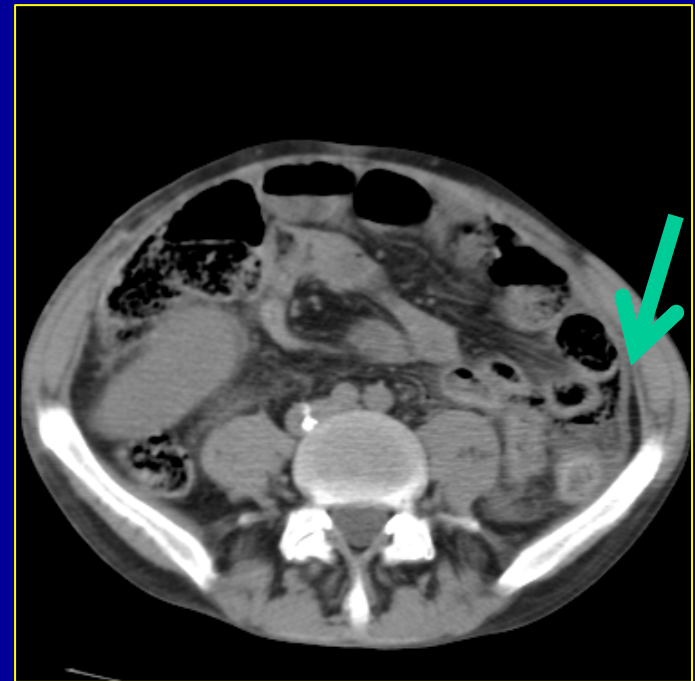
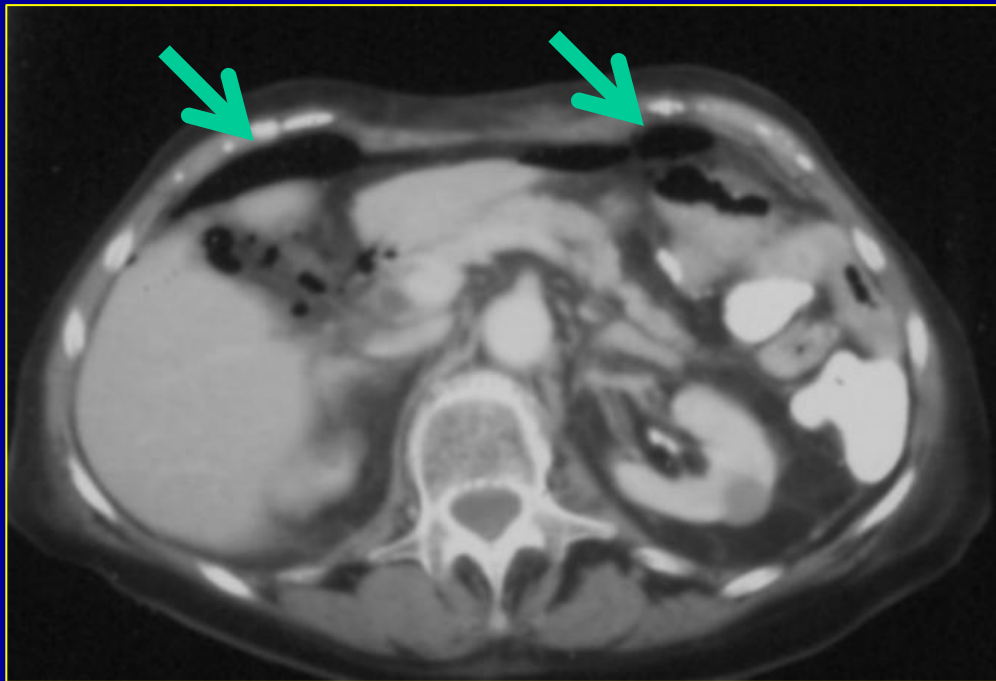Air extra-digestif et intra péritonéal



Péritoine

3. Pneumopéritoine

TDM



Péritoine

3. Epanchement liquidien

Peut être libre ou localisé dans un ou plusieurs compartiments de la cavité péritonéale

Appréciation semi quantitative en imagerie du volume des épanchements libres (pas d'appréciation précise du volume)

Péritoine

3. Epanchement liquidien

Epanchement libre = ascite

- hypertension portale
- maladie tumorale péritonéale bénigne (tuberculose, ...) ou maligne (carcinose)
- péritonite
- hémopéritoine
- insuffisance cardiaque évoluée,...

Péritoine

3. Epanchement liquidien

Epanchement localisé = même causes mais cloisonnement

- abcès
- hématomes
- collections et pancréatites
- biliomes,

Péritoine

3. Epanchement liquidien

ASP

Peu sensible, grisaille diffuse

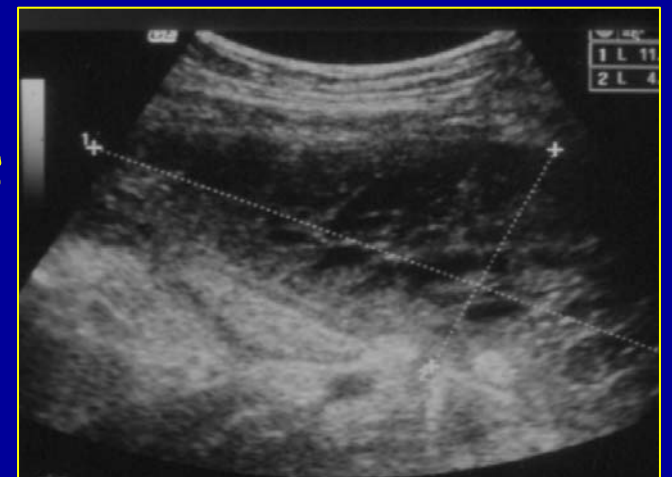
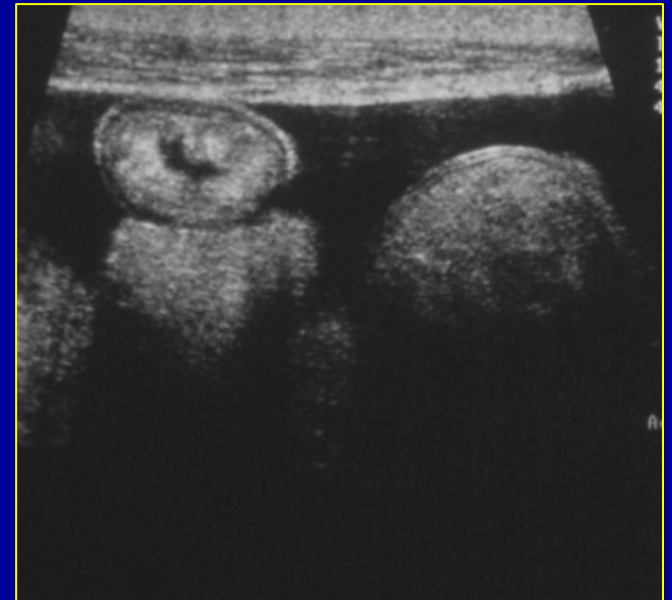
Péritoine

3. Epanchement liquidien Echographie

Très sensible, peut détecter quelques ml de liquide

Zone anéchogène (liquide pur) ou hypoéchogène (liquide remanié = pus, hématome) anormale (péri hépatique, inter anses grêles,...)

Drainage possible d'une collection dans le même temps



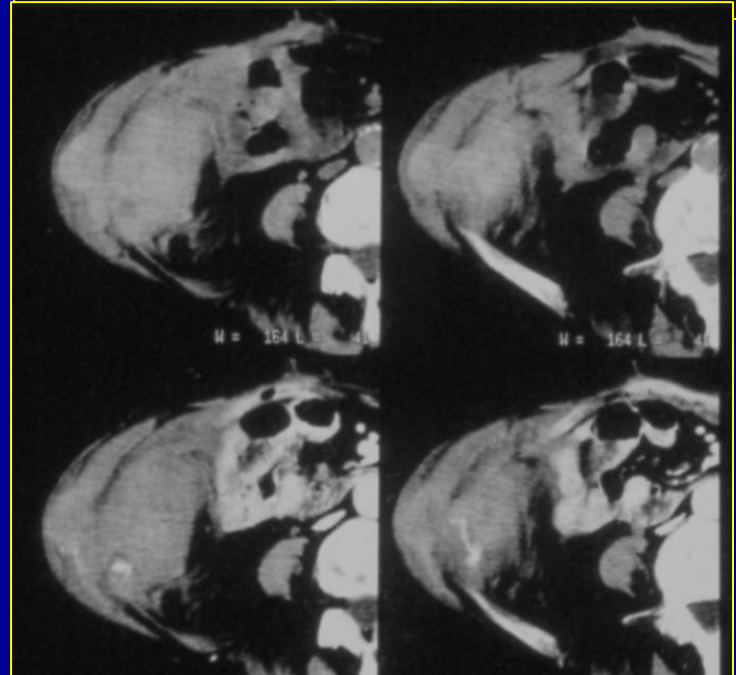
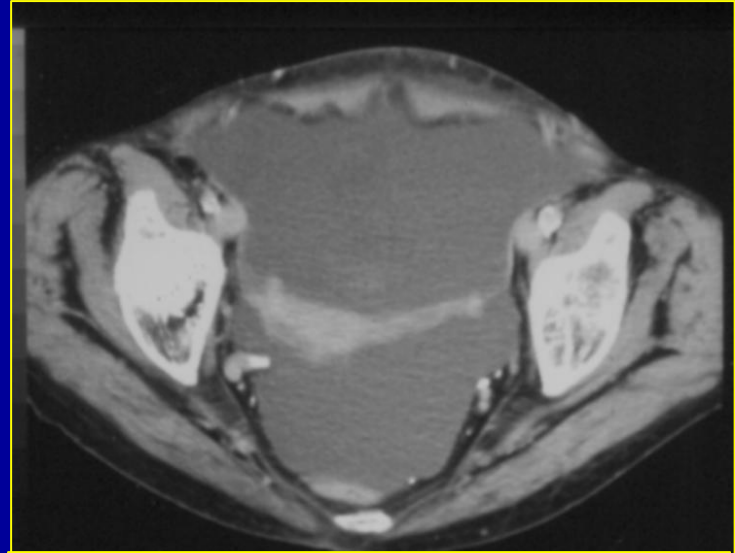
Péritoine

3. Epanchement liquidien

TDM

Très sensible, zone de densité
liquidiennne pure ou remaniée
en position anormale

Drainage possible d'une collection
dans le même temps

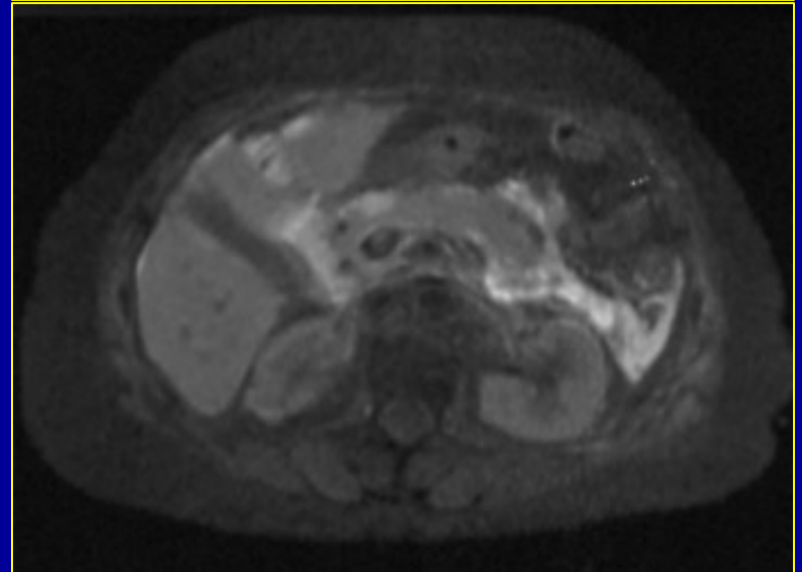
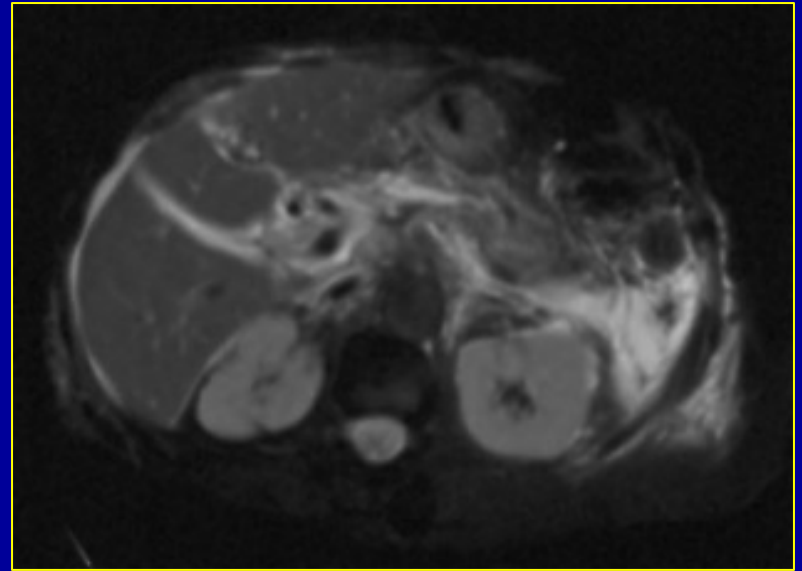


Péritoine

3. Epanchement liquidien

IRM

Plus spécifique pour différencier épanchements liquidiens non hémorragiques et hémorragiques



Péritoine

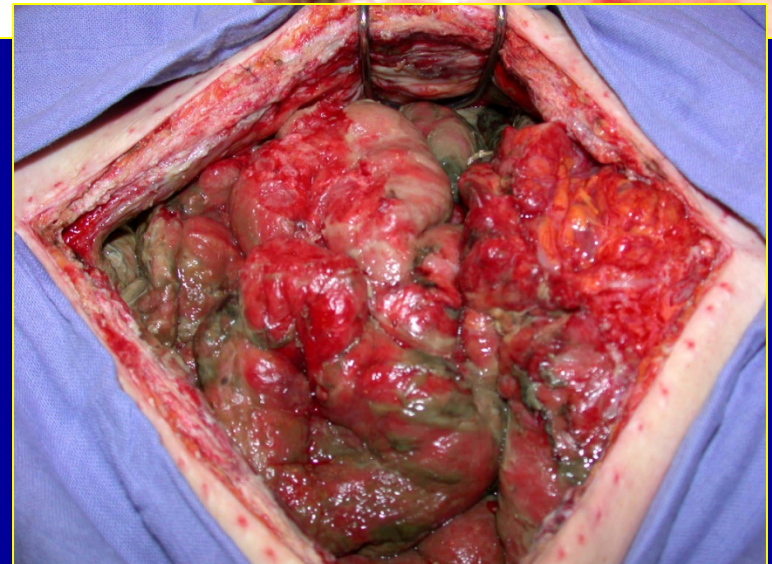
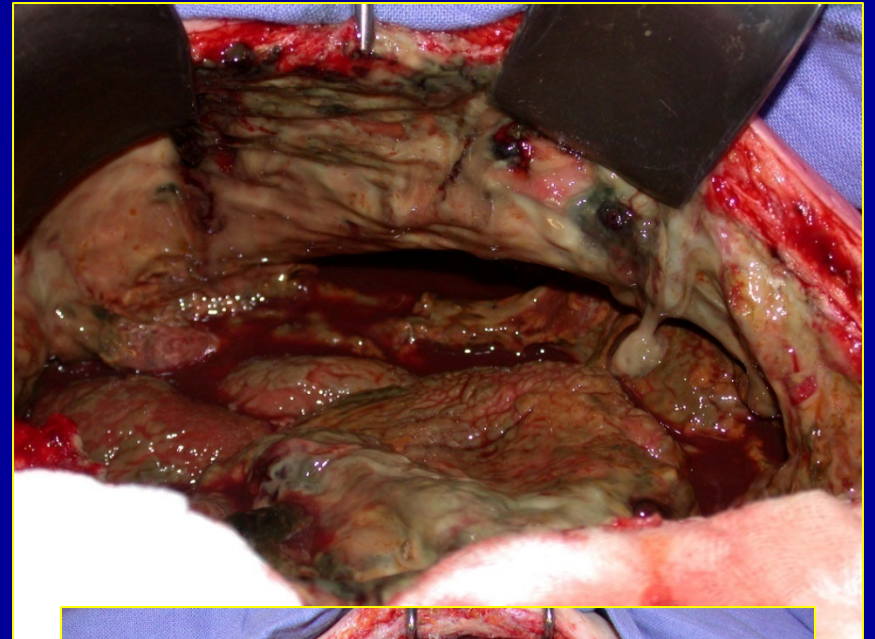
4. Péritonites

Inflammation du péritoine,
localisée ou diffuse

Phénomène réactionnel à
agression par contenu
digestif (suc digestif,
selles,...), bile,...

Etiologies : perforations
digestives +++

Diagnostic clinique
(palpation, biologie)



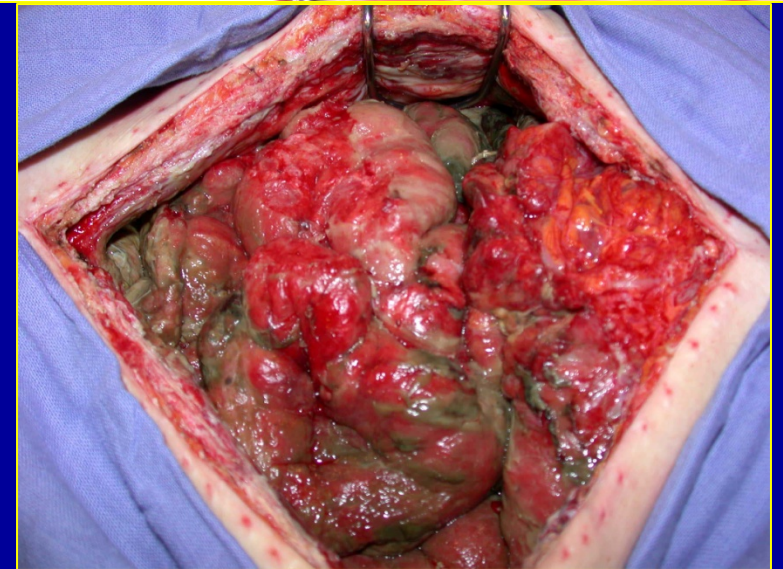
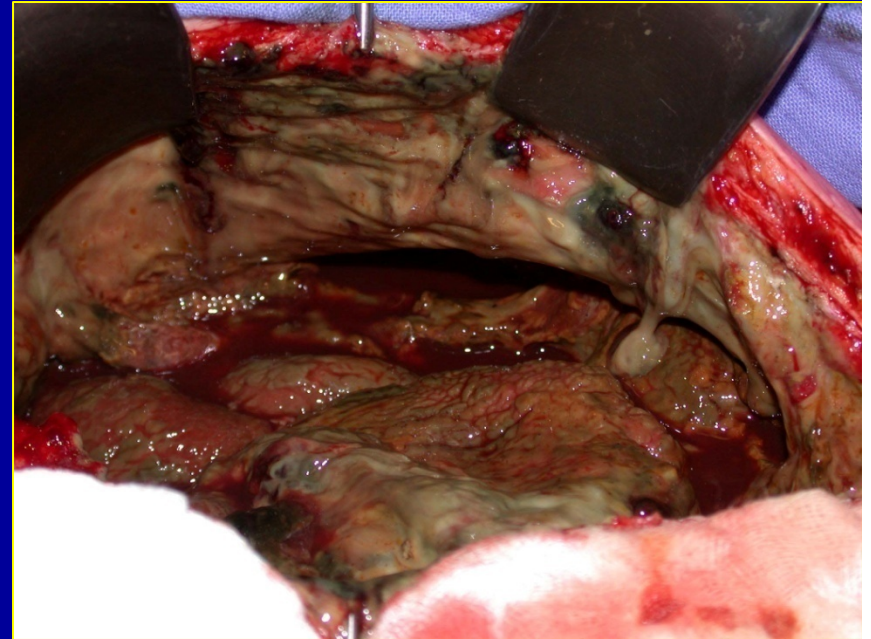
Péritoine

4. Péritonites

Imagerie

Association variable des signes suivants :

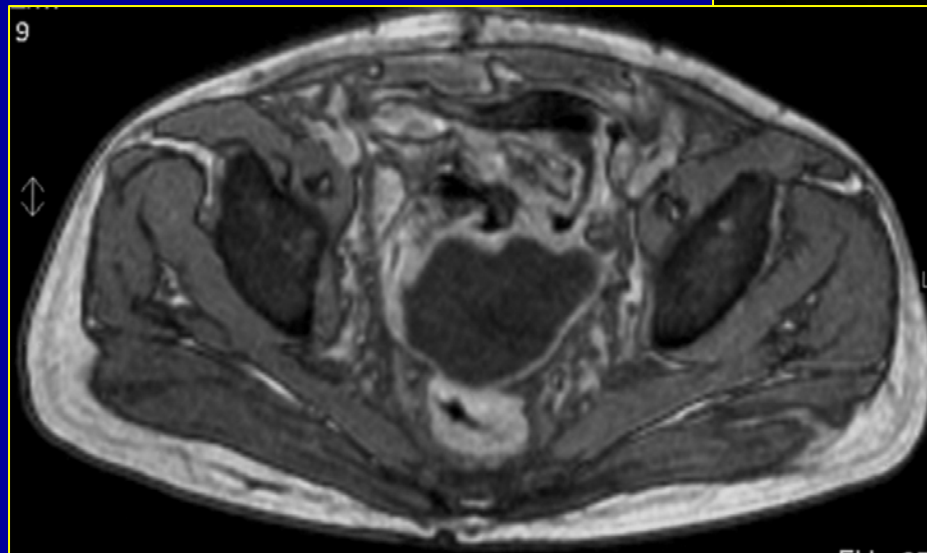
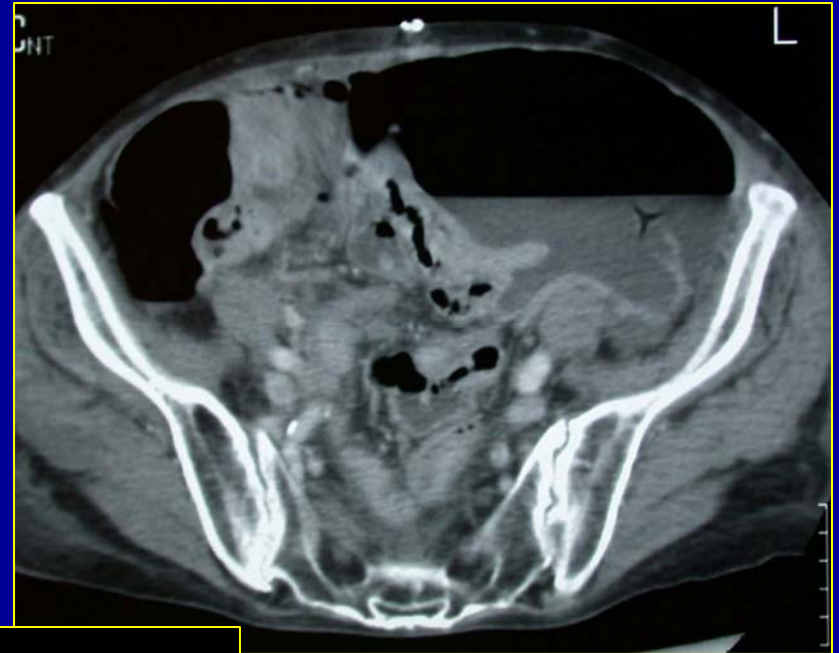- Liquide libre ou localisé
- Pneumopéritoine
- Épaississement du péritoine
- Infiltration de la graisse



Péritoine

4. Péritonites

Examen le plus performant = TDM (IRM)



Péritoine

5. Tumeurs malignes

Métastases = Carcinose péritonéale :

Essentiellement cancers digestifs

Pronostic sombre

Tumeurs primitives :

Beaucoup plus rares

liposarcomes +++

Péritoine

5. Tumeurs malignes

Imagerie carcinose

Association

- Ascite
- Nodules péritonéaux
- Epaisissements epiploons, mésos

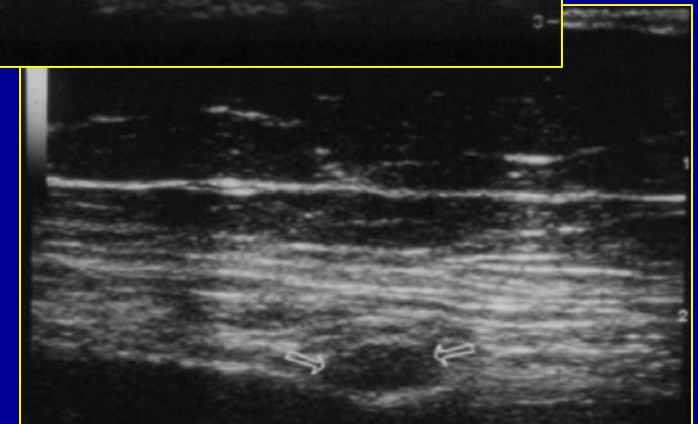
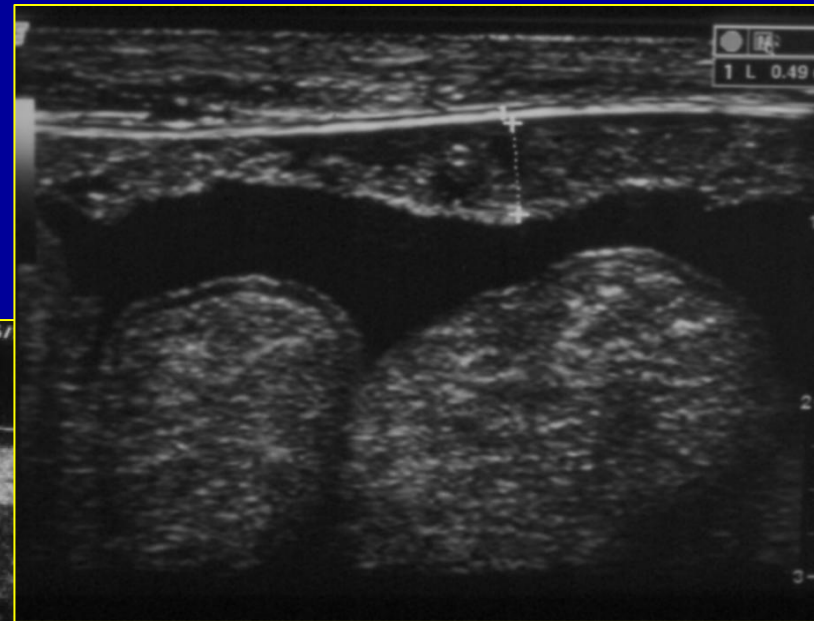
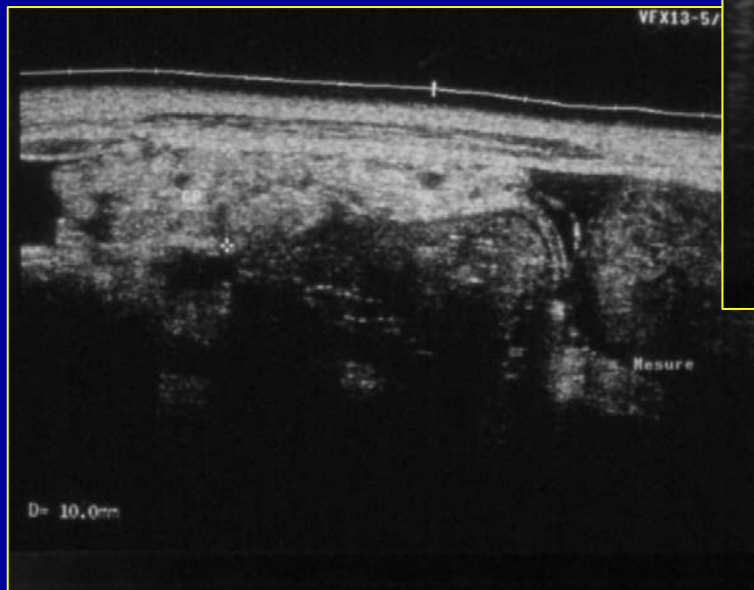
Sous estimation de l'extension réelle

Meilleur examen = TDM (utilité complémentarité échographie)

Péritoine

5. Tumeurs malignes

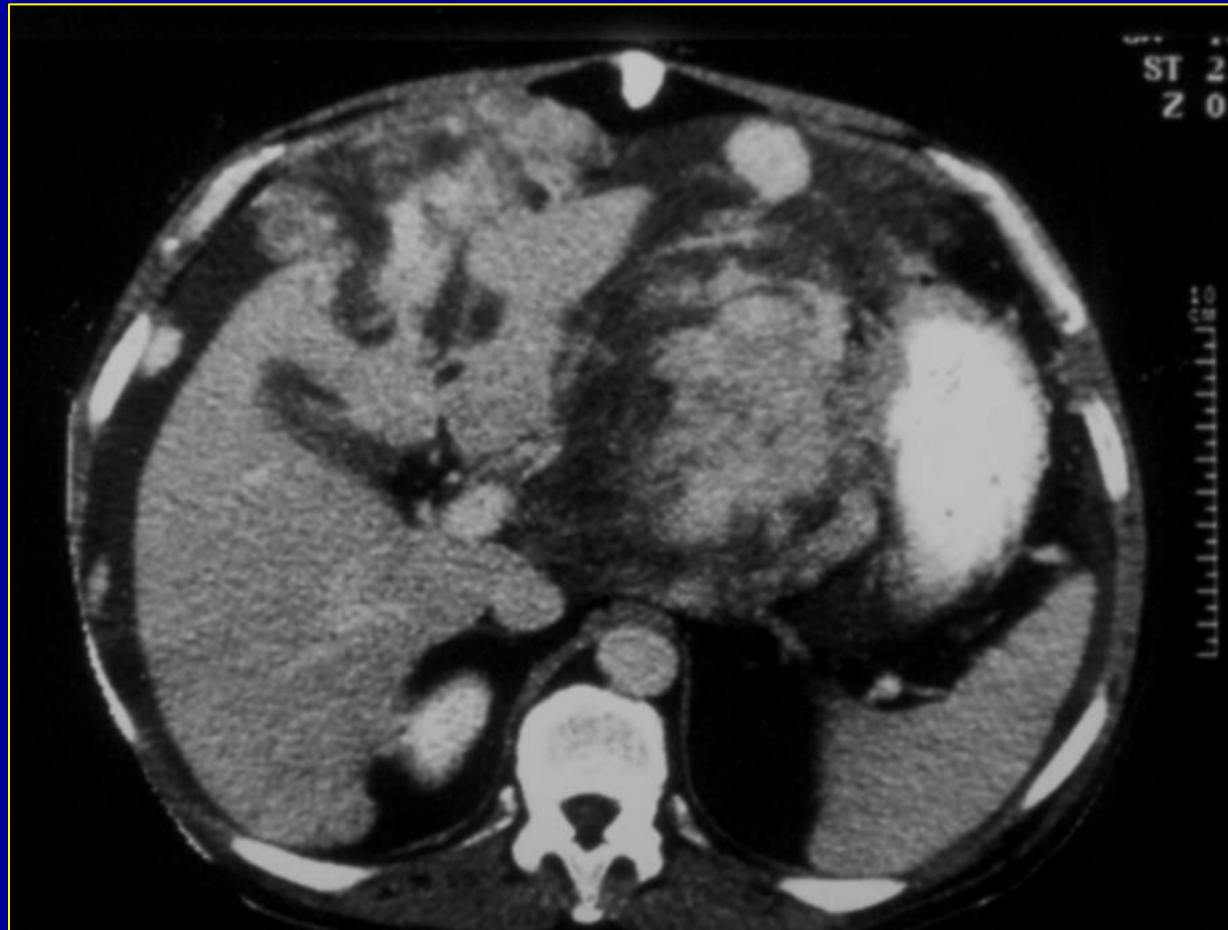Imagerie carcinose = US



Péritoine

5. Tumeurs malignes

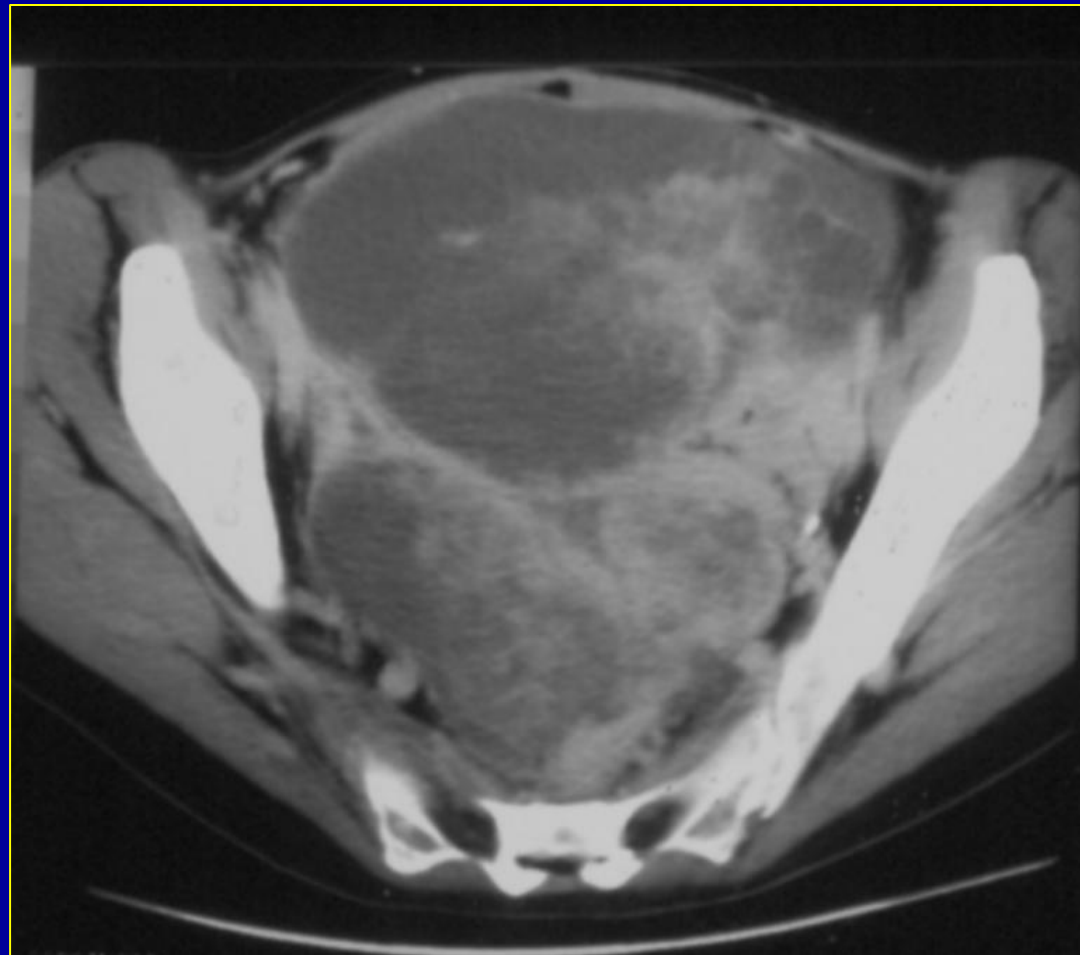
Imagerie carcinose TDM



Péritoine

5. Tumeurs malignes

Imagerie carcinose TDM



Péritoine

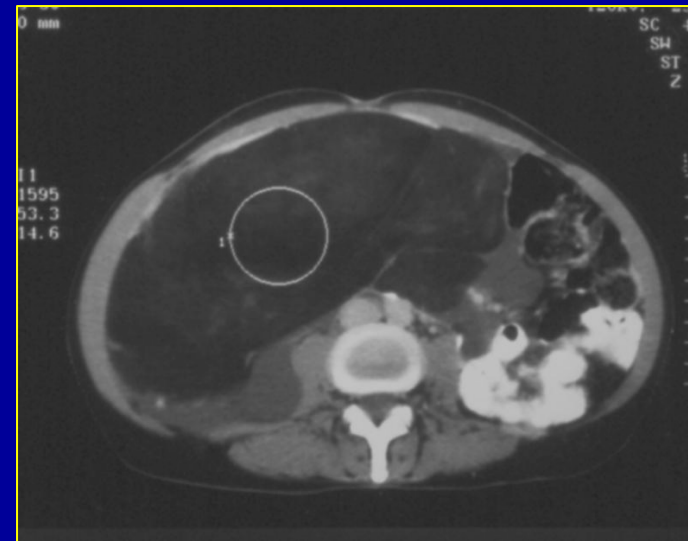
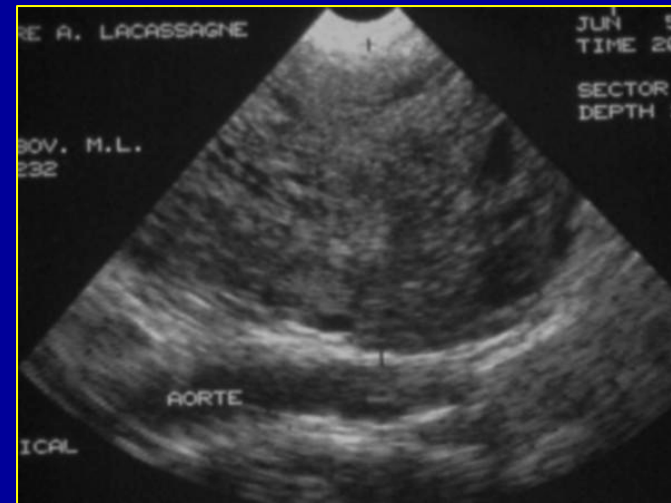
5. Tumeurs malignes

Imagerie liposarcomes

Association

- Effet de masse refoulant structures adjacentes
- Composition graisse-tissu conjonctif

Meilleur examen = TDM =
masse à composante
graisseuse



Péritoine

6. Corps étrangers

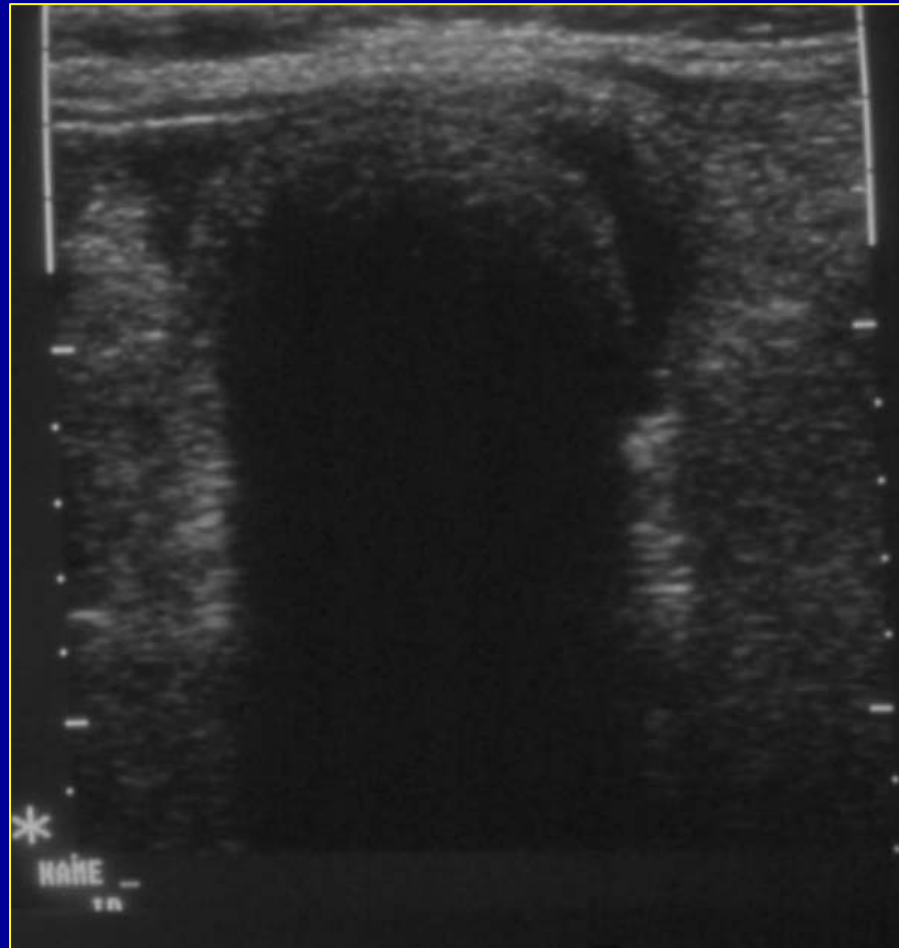
Essentiellement matériel oublié lors d'intervention chirurgicales = textilomes (compresses, champs, ...)

Intérêt de coupler plusieurs méthodes d'imagerie (ASP, TDM, échographie) car valeur médico légale et diagnostic pouvant être difficile

Masse plus ou moins calcifiée, pouvant contenir des bulles d'air

Péritoine

6. Corps étrangers = US



Péritoine

6. Corps étrangers = Rx

