

SYSTEME NERVEUX

I. Présentation générale :

Système nerveux : Ensemble des organes de commande de l'organisme assurant :

- **la coordination, la régulation et le contrôle des viscères**
- à l'intérieur de l'organisme d'une part, et de l'organisme vis à vis du *milieu extérieur* d'autre part.

Il se compose de trois systèmes :

Cellule de base : Neurone
Tissu interstitiel : Névroglie

A. Le Système Nerveux Central (SNC)

- Actions Volontaires et Involontaire
- Phylogénétiquement le plus élevé
- Contient la majorité des corps cellulaires
- Forme un axe nerveux = le **Névraxe*** qui se compose de :

1. La Moelle spinale :

Elle se trouve dans la **colonne vertébrale**. Elle est plus rudimentaire et se termine au niveau du bord supérieur de la vertèbre L2.

2. L'Encéphale :

Il se trouve dans la **boîte crânienne**. Il comprend lui-même :

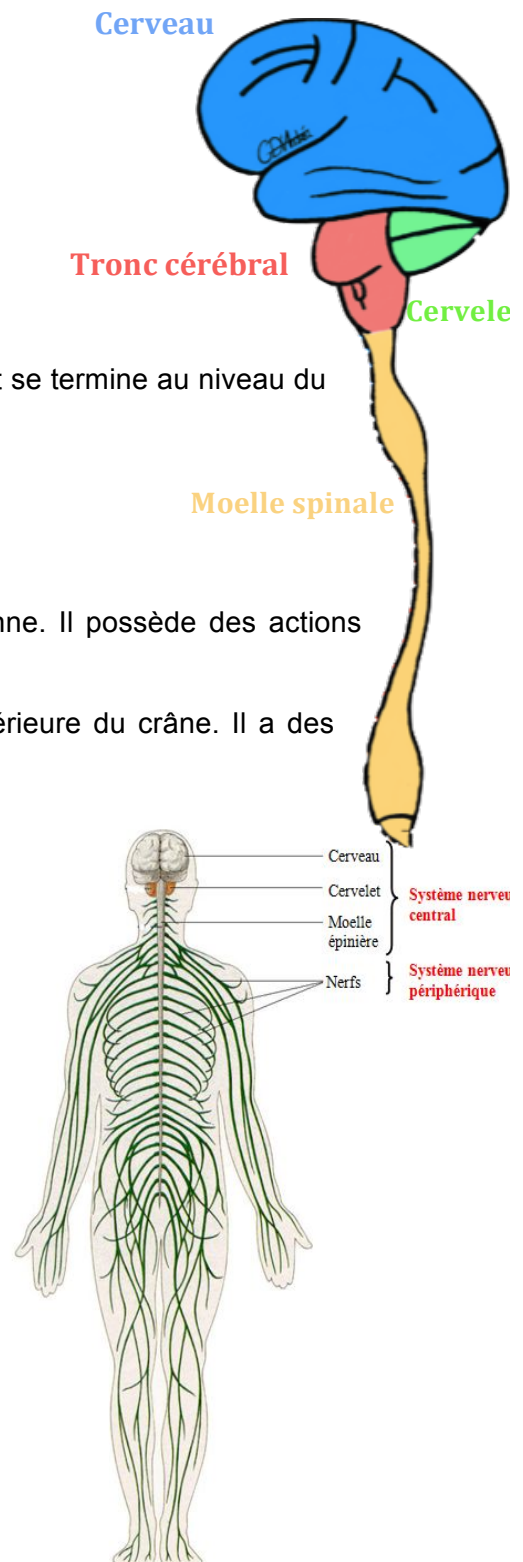
- ✓ **Le cerveau** : à l'étage supérieur et moyen de la boîte crânienne. Il possède des actions volontaires et involontaires
- ✓ **Le tronc cérébral** : dans la fosse postérieure du crâne
- ✓ **Le cervelet** : en arrière du tronc cérébral, dans la fosse postérieure du crâne. Il a des *actions involontaires* exclusivement.

B. Le Système Nerveux Périphérique (SNP)

- Ensemble des Racines, Nerfs et Ganglions
- Véhicule les influx nerveux aux organes, viscères et muscles
- **Aucune autonomie** (directement sous la dépendance du SNC)

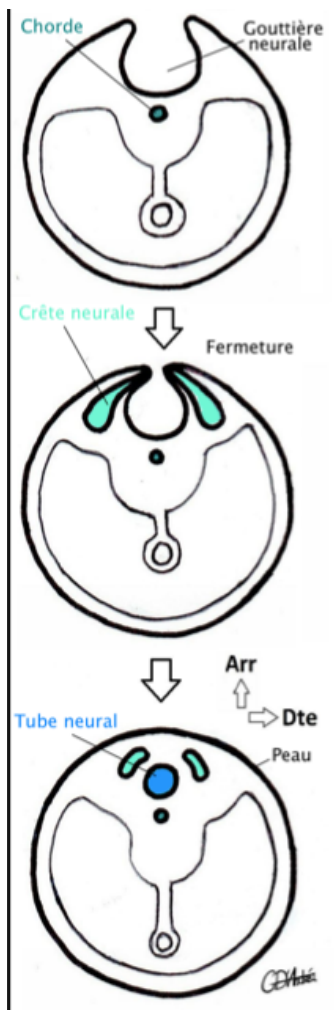
C. Système Nerveux Végétatif (SNV) (ou Sympathique) :

- C'est la commande aux viscères et aux organes du corps
- C'est le **système nerveux de l'intérieur**
- Est dit **autonome** mais reste relié au SNC
- Il comprend deux contingents :
 - **Parasympathique** => dont le dernier médiateur est **cholinergique**
 - **Orthosympathique** => dernier médiateur **adrénergique**



II. Morphogénèse du système nerveux :

A. À propos du Tube Neural :



Le SNC est issu dans sa totalité du **tube neural**.

Initialement, la partie centrale de l'ectoblaste (le neuroectoblaste) forme la **gouttière neurale**, surmontée par les crêtes neurales qui donneront les *futurs ganglions du SNP*.

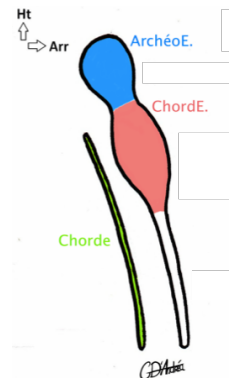
Les bords collatéraux dorsaux de la gouttière vont se rapprocher, la gouttière va se fermer et former le **tube neural**.

Ce dernier est ouvert :

- en haut via le **neuropore crânial**
- en bas via le **neuropore caudal**

C'est un canal **réel** qui présente du haut en bas :

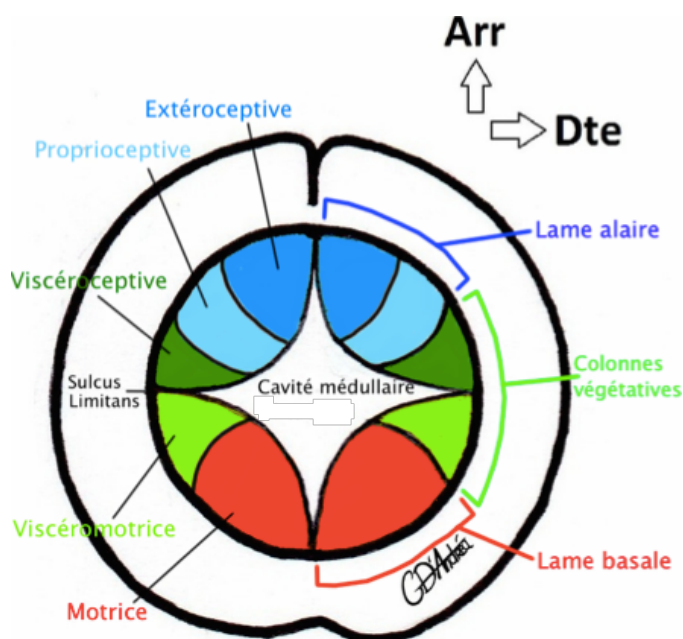
- l'Archéo encéphale (futur cerveau)
- le Chordencéphale (futur TC)
- la future moelle spinale



PATHO : L'absence de fermeture du neuropore :

- Antérieur => Est non viable !! (Anencéphalie)
- Postérieur => Spina bifida. La gravité dépend de la situation :
 - Moelle/racines de la queue de cheval *exposée à la peau* => TRES GRAVE ! Paraplégie
 - Moelle/racines de la queue de cheval *recouvertes par la peau* => Beaucoup moins grave. = **Spina bifida Occulta**

B. Embryogénèse de la moelle



L'axe gris se divise en trois parties :

- **Lame alaire** : dans la partie dorsale. Elle contient les neurones sensitifs => voies descendantes.
- **Lame intermédiaire** : à destinée végétative.
- **Lame basale** : dans la partie ventrale. Elle contient les neurones moteurs => voies descendantes.

Le **sulcus limitans**, sillon du canal central de la moelle, sépare la partie dorsale de la partie ventrale.

Coupe transversale de la moelle embryologique (vue Sup)

C. Embryogénèse de l'encéphale :

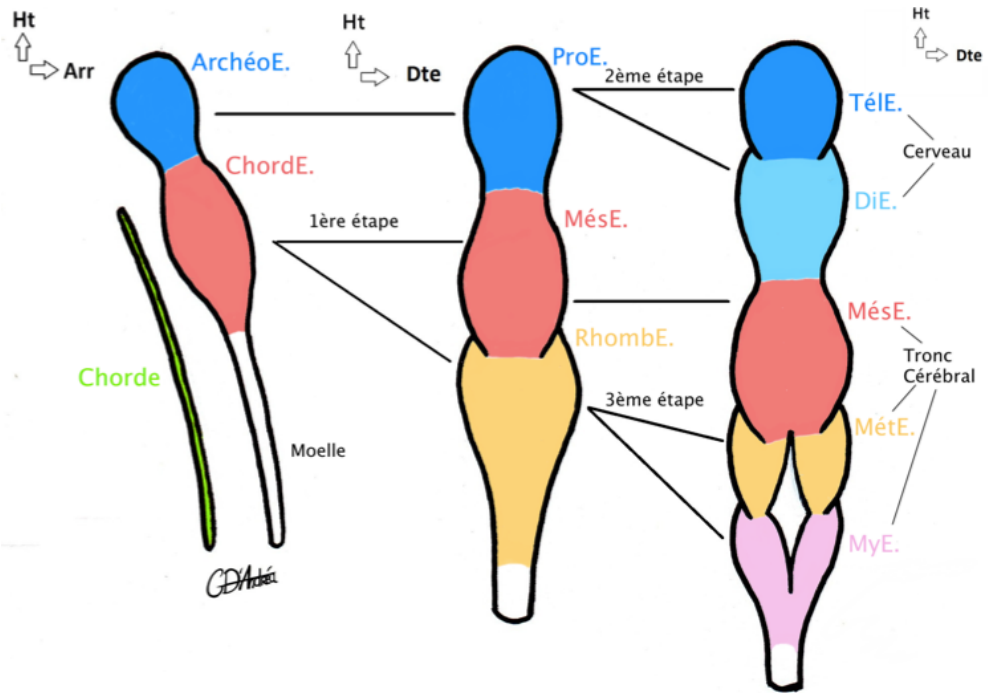
L'Encéphale se forme à partir de :

- l'**Archéoencéphale** qui donnera in fine le cerveau
- le **Chordencéphale** qui donnera plus tard le tronc cérébral

via l'apparition successive de différentes *vésicules*.

Légende :

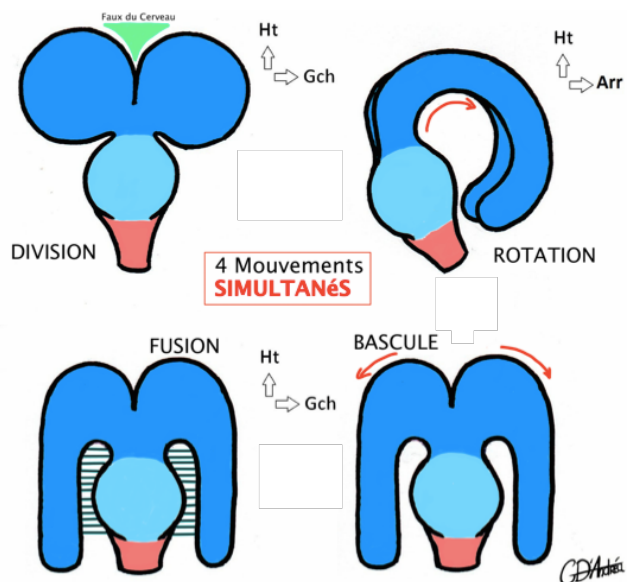
- * ArchéoE : Archéoencéphale
- * ChordE : Chordencéphale
- * ProE : Proencéphale
- * MésE : Mésencéphale
- * RhombE : Rhombencéphale
- * TelE : Telencéphale
- * DiE : Diencephale
- * MetE : Metencéphale
- * MyéE : Myélocéphale



Au niveau du metE et du myeE se forme la **cavité de forme Rhomboïde = le V4** (d'où le nom de rhombencéphale) !

Formation du Télencéphale :

- ⇒ 4 mouvements **simultanés** :
- DIVISION en oreille de Mickey
 - FUSION au diencephale
 - ROTATION en corne de bélier
 - BASCULE en oreille de bunny

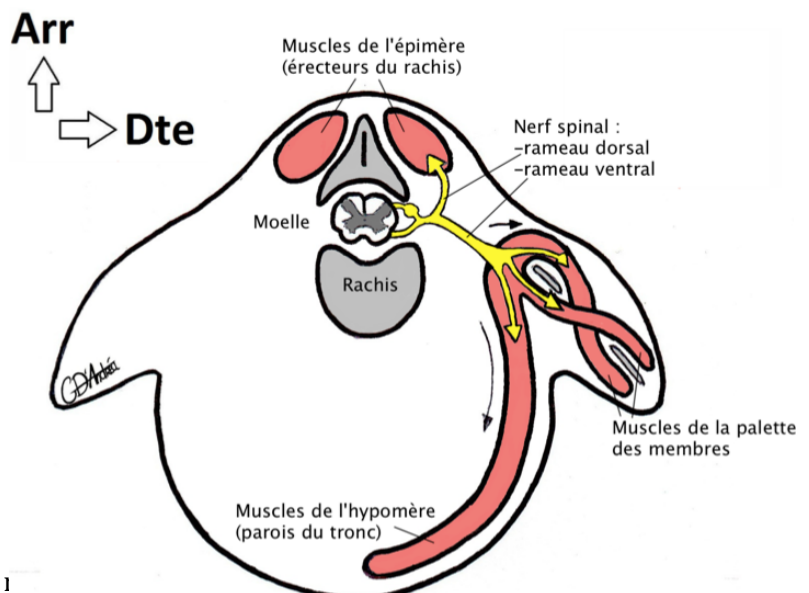


D. Embryogénèse du SNP :

Le développement du SNP est concomitant à celui des muscles.

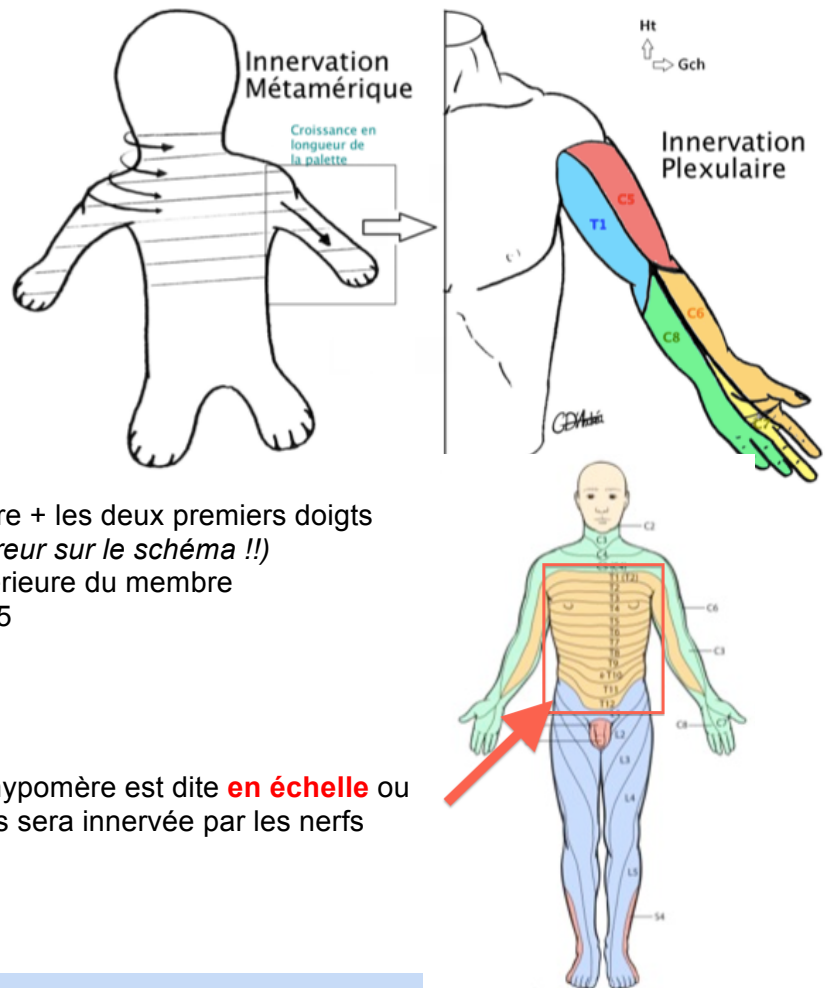
Dans l'embryon, les somites se divisent en 2 parties :

- * Dorsale : les myoblastes donneront les muscles de l'**Épimère**. Ils sont innervés par le **rameau postérieur** des nerfs spinaux.
- * Ventrale : les myoblastes donneront les muscles de l'**Hypomère**. Ils sont innervés par le **rameau antérieur** des nerfs spinaux.



1. Innervation des membres :

Les membres sont issus de la migration de plusieurs somites. Les nerfs ont suivi cette migration, ils s'enchevêtrent et sont innervés en **PLEXUS NERVEUX** (amas de nerfs). Cette disposition est liée à l'étirement provoqué par la croissance du membre.



Le plexus brachial comprend les nerfs de C5 à T1 :

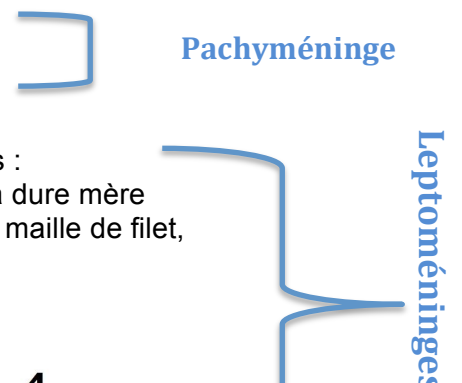- **C5** innerve le territoire de l'épaule
- **C6** innerve la face supérieure du membre + les deux premiers doigts
- **C7** innerve le 3^e et le 4^e doigt (*petite erreur sur le schéma !!*)
- **C8** innerve le dernier doigt + la face inférieure du membre
- **T1** innerve le territoire en dessous de C5

2. Innervation du tronc

L'innervation des muscles de l'épimère et de l'hypomère est dite **en échelle** ou **en ceinture**. La peau en regard de ces muscles sera innervée par les nerfs sous-jacents.

III. Anatomie des méninges :

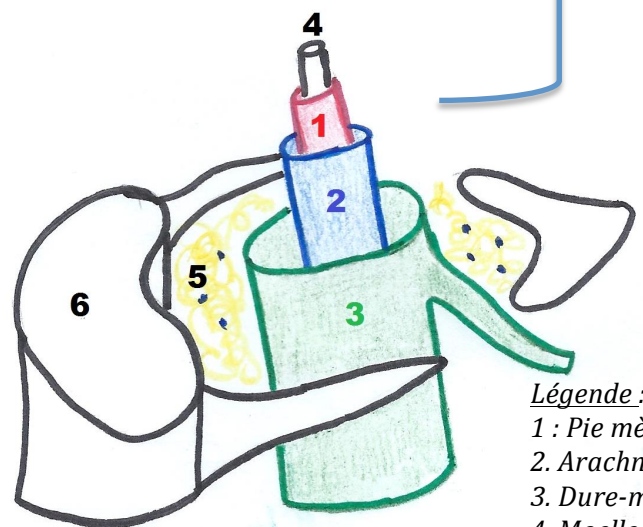
- ❖ **La Dure mère** est une méninge solide. C'est la **plus résistante** et la plus périphérique.
- ❖ **L'Arachnoïde** a la forme d'un filet. Elle est formée de deux couches :
 - La membrane arachnoïdienne : la plus externe, accolée à la dure mère
 - Les villosités arachnoïdiennes : la plus interne, disposée en maille de filet, là où **circule le LCR** (liquide céphalo-rachidien)
- ❖ **La Pie-mère** est la **lame porte-vaisseaux**. C'est la plus interne, elle tapisse le SN en tout point comme un vernis tant qu'il n'est pas sorti de la boîte osseuse.



A. Au niveau de la moelle :

La dure mère :

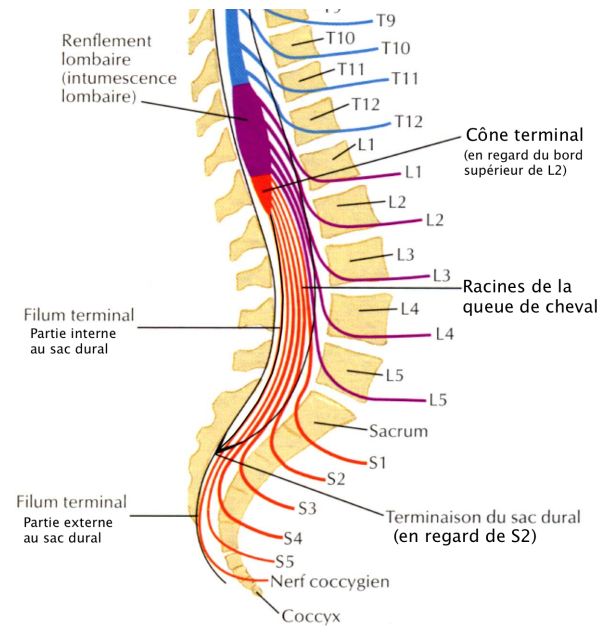
- * est séparée du rachis par le corps adipeux rachidien. Cette graisse permet un meilleur glissement entre l'os et la moelle.
- * enveloppe la racine jusqu'à ce qu'elle



- Légende :*
- 1 : Pie mère
 - 2. Arachnoïde
 - 3. Dure-mère
 - 4. Moelle
 - 5. Corps adipeux rachidien
 - 6. Corps vertébral

sorte du rachis : jusqu'au foramen intervertébral

- * **s'arrête en S2** en formant le **cul de sac dural**. Ce cul de sac contient les racines de la queue de cheval qui baignent dans le LCR « comme des spaghettis dans un verre d'eau. »



Application clinique:

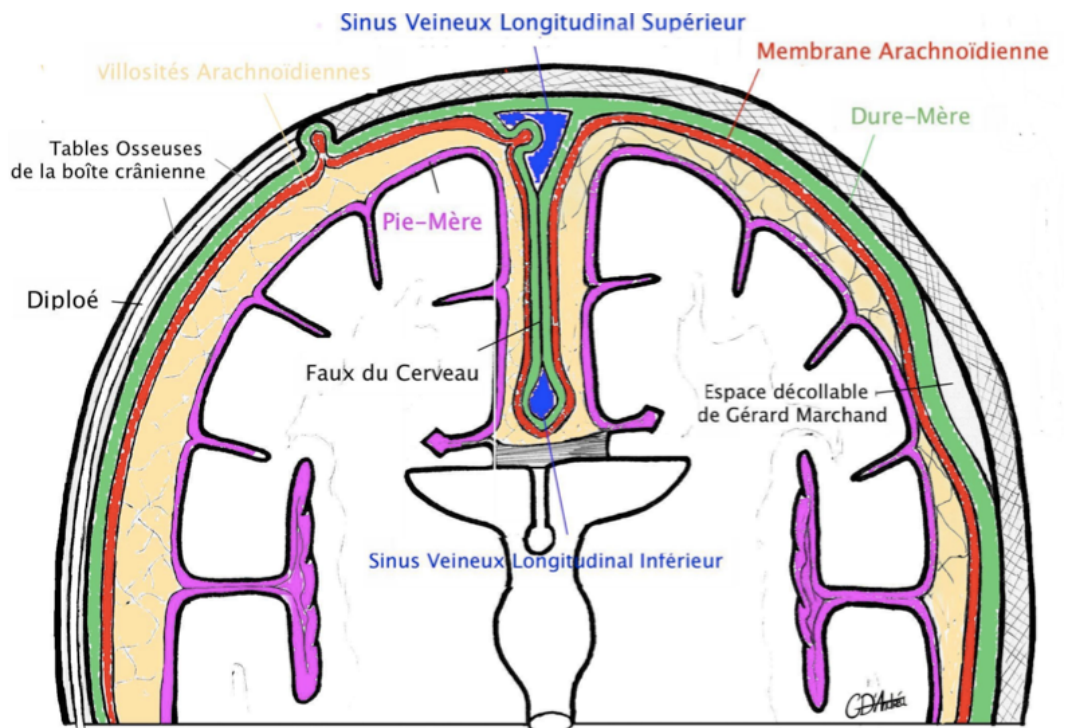
La **Ponction Lombarre*** permet de **prélever le LCR** à l'intérieur du sac dural. On place l'aiguille entre L4/L5 ou L5/S1 en général (pour ne pas risquer de léser la moelle). Cette aiguille traverse : les structures molles (tendons, muscles), le corps adipeux rachidien, la dure mère, le feuillet superficiel de l'arachnoïde.

Le **LCR normal** est *eau de roche* (comme l'eau de source)

B. Au niveau de la boîte crânienne :

La **dure mère** :

- * **Adhère au crâne en tout point SAUF** au niveau de *l'espace décollable de Gérard Marchand*. C'est dans cet espace que se recueillent les hématomes extraduraux (saignements) lors des fractures du crâne.
- * Emet des **expansions** (faux du cerveau et tente du cervelet) et des **dédoublements** contenant des veines => **sinus veineux**.



L'**arachnoïde** :

- * Forme des **évaginations** dans la boîte crânienne ou dans les sinus veineux : les **granulations arachnoïdiennes**. Ces granulations vont permettre la résorption du LCR qui est déversé dans la circulation veineuse.
- ⇒ Il existe une barrière physiologique pour les produits chimiques => la **barrière hémato-méningée**. Les antibiotiques donnés lors de méningites doivent être capables de franchir cette barrière.

IV. Cavités du SNC :

⇒ Elles sont tapissées de **glie épendymaire** en tout point

A. Les ventricules :

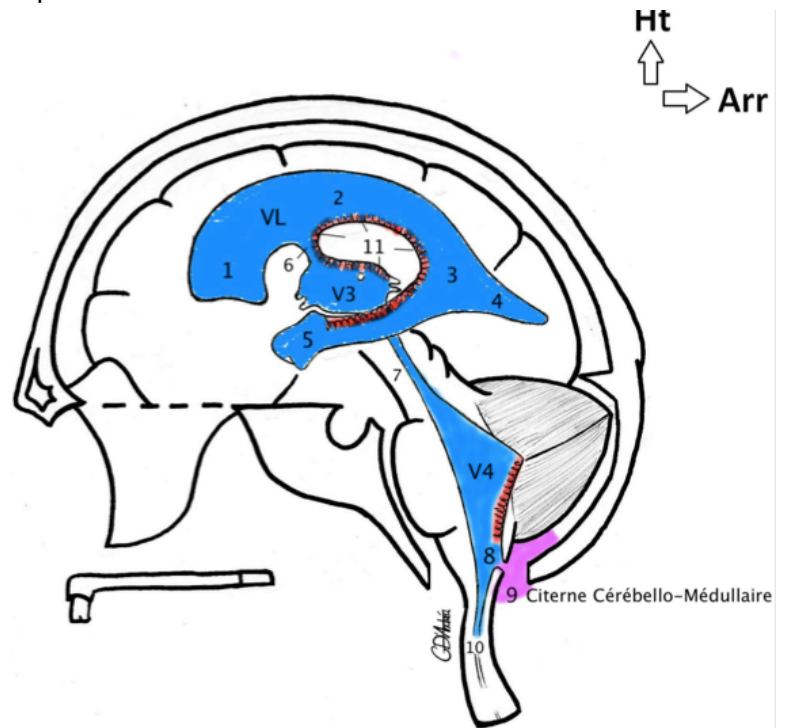
1. Vésicules Télencéphaliques :

Il y en a deux : les **ventricules latéraux** (VL). Ils ont la forme de fers à cheval à concavité antérieure.

Ils sont accolés dans leur partie centrale (le corps) au niveau du *septum pellucidum* (double accollement de glie épendymaire)

Les VL possèdent chacun :

- Un corps (2)
- Un carrefour (3)
- Une corne frontale (1)
- Une corne temporale (5)
- Une corne occipitale (4)



2. Vésicule diencephalique (V3) et Ventricule Rhomboïde (V4) :

Le V3 est **diencephalique**. Il est dans la concavité des VL et est relié aux VL par les **trous interventriculaires de Monro** (6). Le V3 se prolonge par **l'aqueduc du mésencéphale** (7) jusqu'au V4 qui se prolonge lui même par le *canal virtuel de la moelle* (10).

B. Sécrétion du LCR :

Le LCR est synthétisé par les **plexus choroïdes** (11) qui se trouvent :

- dans la concavité des VL (en majorité +++ car ils y sont très nombreux)
- au niveau du toit du V3
- au niveau du toit du V4

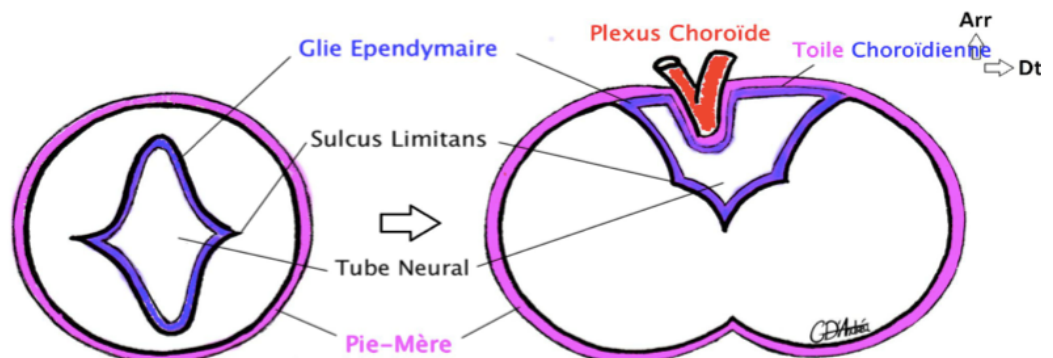
Toile choroïdienne :
accolement de glie épendymaire + Pie mère

Plexus choroïde :
Vaisseaux sanguins invaginés dans la toile choroïdienne

Le **trajet** du LCR est généralement : VL => foramen interventriculaire => V3 => aqueduc du mésencéphale => V4 => **orifice médian du toit du V4** (8) => **citerne cérébello-médullaire** (9) => villosités arachnoïdiennes médullaires ou cérébrales => granulations arachnoïdes

C. Particularité du toit du V4 :

Lors de l'embryogénèse du V4, le « verrier a soufflé un peu trop fort dans le tube neural » et ça a éclaté. Le parenchyme du SNC ne s'interpose plus entre la cavité (V4) et l'arrière du TC.



IV. Anatomie générale du Système Nerveux Mature :

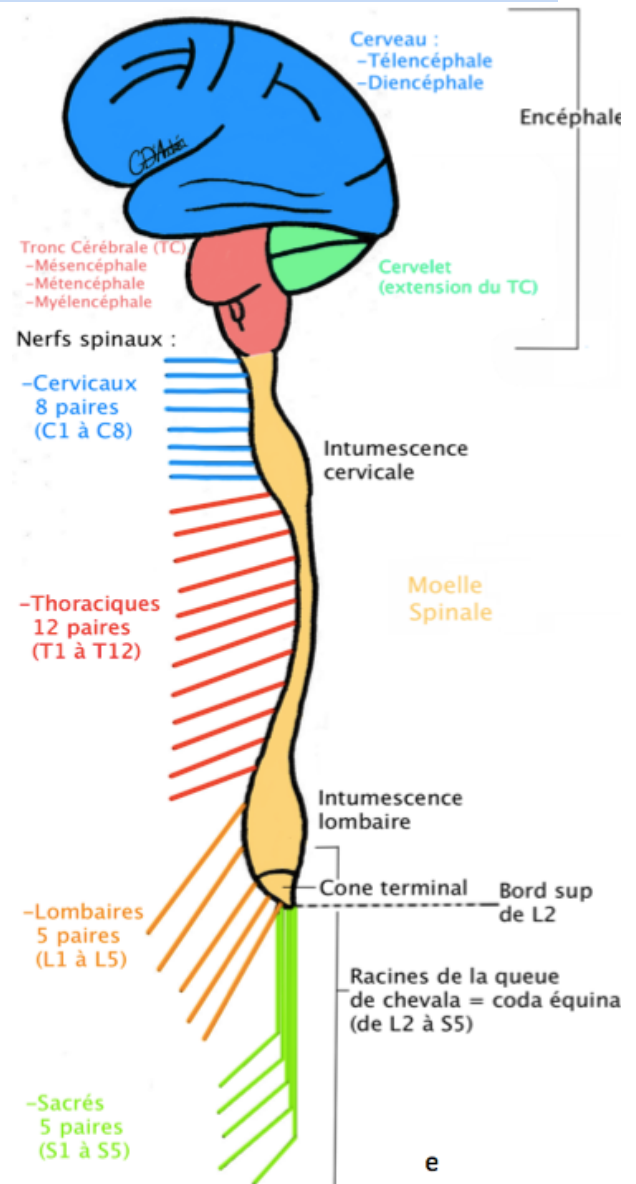
A. La moelle mature :

Il existe une inégalité de croissance entre la moelle et le rachis. Ce dernier grandit plus vite que la moelle.

⇒ La moelle s'arrête au **bord supérieur de la vertèbre L2**.

La moelle :

- se trouve dans le canal vertébral,
- a la forme d'un cordon médullaire qui mesure 32cm de long et 1cm de largeur.
- fait partie du **névraxe** à l'instar de l'encéphale.
- présente **deux renflements** :
 - ✓ Un renflement cervical : qui correspond à la naissance du plexus brachial (à destinée des membres supérieurs)
 - ✓ Un renflement lombaire : qui correspond à la naissance du plexus lombal (à destinée des membres inférieurs)
- se termine par un **cône terminal**
- S'organise en **myéломères** => chaque étage de la moelle correspond à un nerf spinal à droite et à gauche. C'est une segmentation en échelle. Il y a donc 8 myéломères cervicaux, 12 myéломères thoraciques, 5 myéломères lombaires et 5 myéломères sacrés (qui se trouvent au niveau du cône terminal de la moelle)



Les racines spinales :

Les racines spinales n'ont pas toutes le même trajet suite à l'asymétrie de croissance moelle/rachis. (Attention, on quitte la moelle donc on est au niveau du **SNP** !!)

Il y a (à droite comme à gauche) :

- * 8 paires de **racines cervicales**, elles ont un trajet **horizontal**
- * 12 paires de **racines thoraciques**, elles ont un trajet **oblique**
- * 5 paires de **racines lombaires**, elles ont un trajet **vertical**
- * 5 paires de **racines sacrées**, elles ont un trajet **vertical**

Myéломère : Étage de moelle
Métamère : Réunion d'un myéломère et des somites sous sa dépendance

Dans le canal vertébral, sous la vertèbre **L2**, il n'y a plus de moelle mais on retrouve les racines lombaires et sacrées. Elles prennent le nom de **racines de la queue de cheval** ou **Coda Equina** et se trouvent dans le sac dural jusqu'en S2.

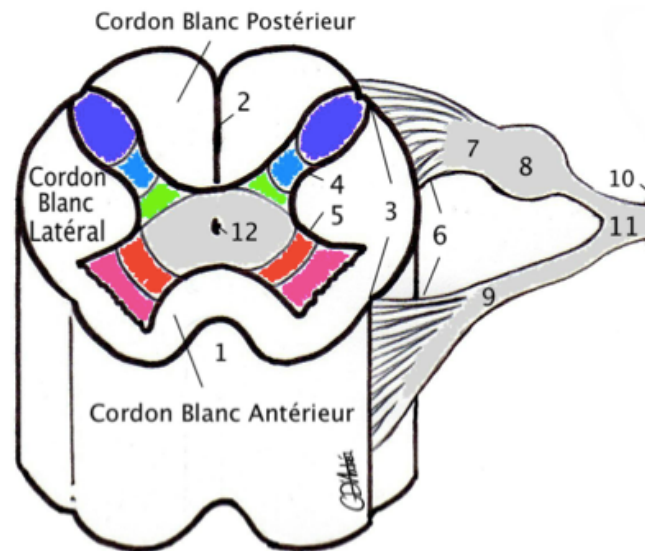
Les **filums terminales** sont des expansions fibreuseuses (*donc non médullaires* !) permettant de relier :

- la moelle à la fin du cul de sac dural => donc il va de L2 à S2. Ce filum terminale est une expansion de moelle. C'est de celle-ci que 2P parle en général.
- le sac dural au rachis => donc il va de S2 à la pointe du sacrum. Ce filum terminale est une petite nouveauté cette année. Il n'est pas constant.

Coupe horizontale de la moelle :

L'**Axe gris** prend la forme d'un papillon ou d'un H. On lui décrit :

- Une **commissure grise** qui présente en son centre le **canal central de la moelle** qui est virtuel (12)
- Une **corne ventrale** à destinée motrice avec 2 colonnes de noyaux :
 - Colonne **somato-motrice** (à l'apex)
 - Colonne **Viscéro-motrice** (à la base) (5)
- Une **corne dorsale** à destinée sensitive avec 3 colonnes de noyaux :
 - Colonne **viscéroceptive** (à la base)
 - Colonne **proprioceptive** (à l'isthme) (4)
 - Colonne **Extéroceptive** (à l'apex)
- Une partie intermédiaire qui peut s'hypertrophier (de C8 à L2) pour former la **corne intermédiaire végétative** (non représentée à droite)



Petit aparté sur le SNP :

Les **radicelles** (6) sortent des fissures collatérales.

Elles se rejoignent pour former des **racines spinales** : une **antérieure motrice** (9) et une **postérieure sensitive** (7) au niveau de laquelle on retrouve le **ganglion spinal** (8).

Les racines spinales antérieure et postérieure se rejoignent au niveau du **foramen intervertébral** (10) pour former le **nerf spinal** (11).

Les **cordons médullaires** (latéral, ventral et dorsal) se trouvent autour de l'axe gris et contiennent de la **substance blanche**. Des **sillons** (=fissures) les délimitent. On retrouve une fissure dorsale (2) (qui descend jusqu'à l'axe gris), une fissure ventrale (1), deux fissures collatérales (3) dorsales et ventrales.

B. Le Cerveau :

Il comprend le **téleencéphale** et le **diencephale**.

Il est constitué de substances *blanches* (sous forme de fibres, de commissures inter-hémisphériques et de faisceaux d'association) et de substances *grises* (sous forme de manteau/cortex périphérique et sous forme de noyaux)

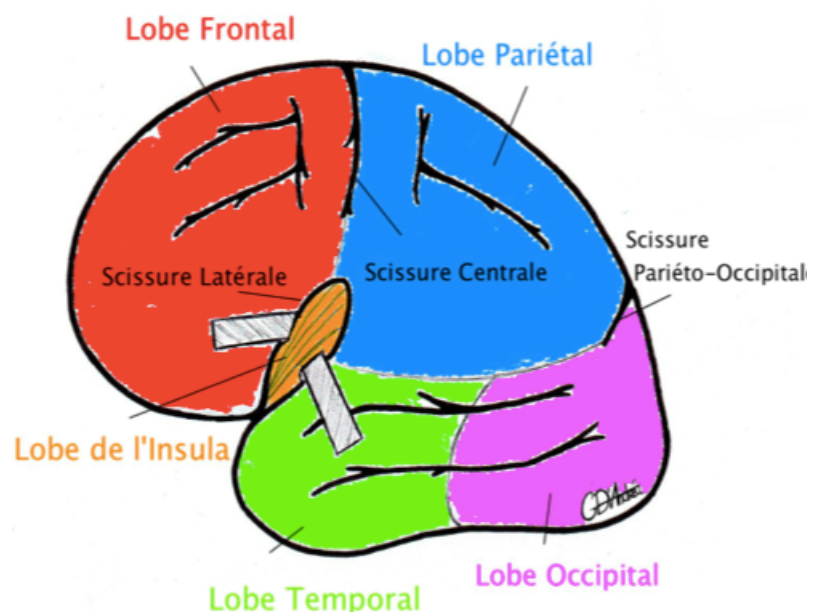
Sur une vue latérale : il a la forme d'un bonnet phrygien et on ne voit pas le diencephale.

A sa surface, on distingue des **fissures primaires** :

- Fissure centrale de Rolando
- Fissure latérale de Sylvius
- Fissure pariéto-occipitale

⇒ Elles délimitent des **LOBES** anatomiques :

- ❖ **Frontal** (en avant de la fissure centrale)
- ❖ **Pariétal** (en arrière de la fissure centrale)
- ❖ **Temporal**
- ❖ **Occipital** (en arrière de la fissure)
- ❖ **Insula** (qui se trouve dans la profondeur de la fissure latérale de Sylvius, donc **non visible** sur une vue latérale « normale »)



Attention : les **commissures** sont inter-hémisphériques alors que les **faisceaux d'association** sont INTRA-hémisphériques

Il existe aussi des **fissures secondaires** qui délimitent des gyrus.

Les 3 commissures inter-hémisphériques sont :

- Le Corps Calleux
- Le Fornix (ou trigone)
- La commissure blanche antérieure

Coupe vertico-frontale de Charcot :

Noyaux gris télencéphaliques visibles :

- **Noyau caudé** coupé à 2 endroits : il y a la tête (7) et la queue (8). Il a la forme d'une virgule
- **Noyau lenticulaire** (11 et 10)
- **Clastrum** (ou avant mur) (9)

Noyaux diencephaliques visibles :

- **Thalamus** (13), centre relai
- **Hypothalamus** (14), centre végétatif

Commissures visibles :

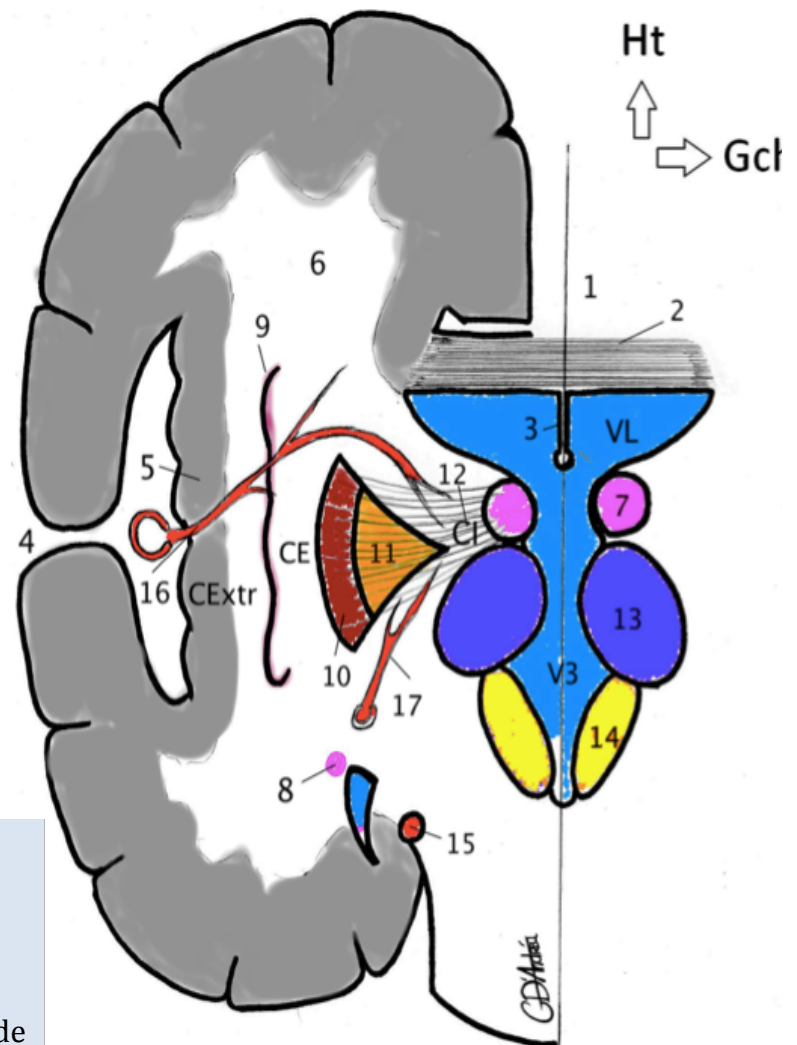
- **Fornix** (petite boule sous le 3)
- **Corps calleux** (2)

Les capsules :

- **Interne** (CI) : entre le diencephale et le noyau lenticulaire
- **Externe** (CE): entre le noyau lenticulaire et le claustrum
- **Extrême** (CExtr): entre le claustrum et le lobe de l'insula

Les Ventricules visibles :

- Les deux **ventricules latéraux** (VL) qui sont coupés à deux endroits, au niveau : du corps des ventricules et de la corne temporelle des ventricules (entre le (8) et le (15))
- Le **V3**
- Le **septum pellucidum** est un double accollement de glie épendymaire se trouvant entre les deux VL (3)



Les autres légendes :

- Fissure longitudinale du cerveau (1)*
- Cortex (substance grise) (5)*
- Substance blanche, centre ovale (6)*

Cas clinique : Une lésion au niveau de la capsule interne provoque une **hémiplégie massive controlatérale** car les fibres (surtout descendantes donc motrices) y sont rassemblées. (Hémiplégie => la moitié du corps controlatérale, donc du côté opposé à la lésion de la CI, est paralysée)

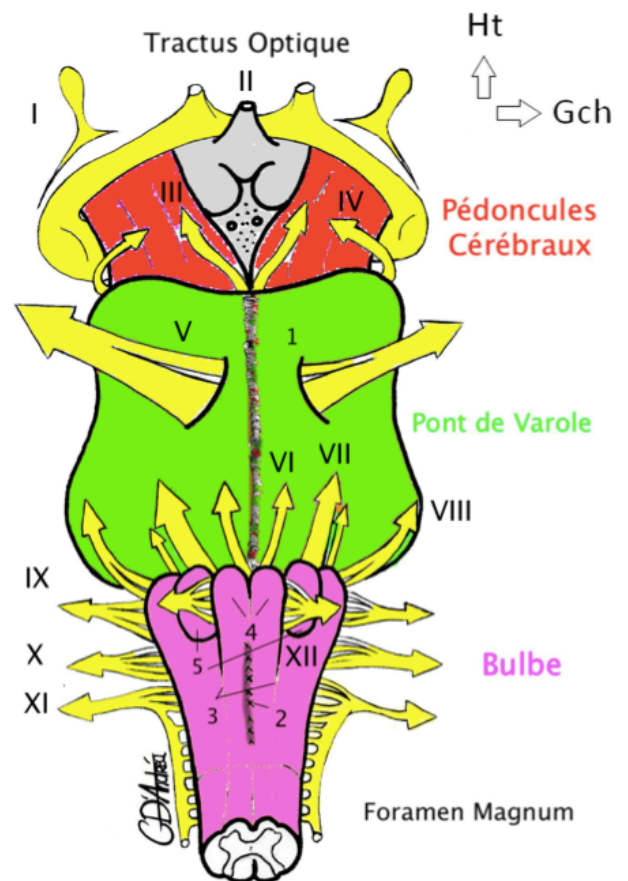
C. Le tronc cérébral :

Le Tronc cérébral est situé dans la fosse postérieure du crâne, avec le cervelet. Il se divise en trois parties :

- Les **Pédoncules cérébraux**, ou Mésencéphale. Dans l'écartement des pédicules, on peut voir le plancher du diencephale avec l'hypophyse et les corps mamillaires en vue antérieure
- Le **Pont de Varole**, ou Métencéphale. Il présente un sillon basilaire médian (1).
- Le **Bulbe rachidien**, ou Myélocéphale, ou encore Moelle allongée. On voit la saillie des **pyramides** (4) en dedans des sillons collatéraux antérieurs (3) et la saillie des **olives** (5) en dehors des sillons collatéraux antérieurs sur une vue antérieure.

Il est limité en haut par le **tractus optique** et en bas par le **foramen magnum**.

Le sillon ponto-mésencéphalique sépare le MésE du MetE.
Le sillon ponto-bulbaire sépare le MetE du MyelE



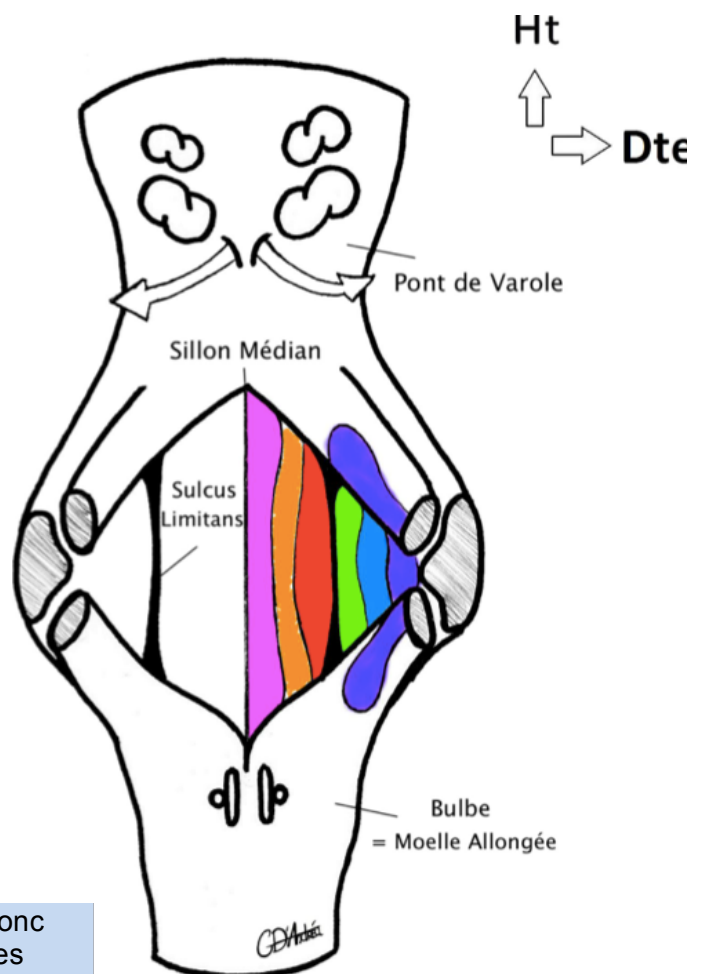
Plancher du V4 :

Il y a 6 colonnes de noyaux (à droite comme à gauche) au niveau du plancher :

- **Somatomotrice** pour la motricité des muscles somitiques
- **Branchiomotrice** pour la motricité des muscles ayant une origine branchiale => *colonne absente au niveau de la moelle !!*
- **Viscéromotrice** pour la motricité parasympathique principalement
- **Viscéroceptive** pour la sensibilité végétative
- **Proprioceptive**
- **Extéroceptive** pour la sensibilité de la face (cette colonne est très développée car la sensibilité de la face est très importante).

Au niveau de ce plancher, on trouve deux types de sillons :

- Le **sillon médian**
- Le **sulcus limitans** qui sépare les noyaux moteurs des noyaux destinés à la sensibilité



On voit le plancher du V4 sur une vue postérieure du tronc cérébral, lorsqu'on resèque le cervelet. On peut voir les **pédoncules cérébelleux** qui lient le cervelet au tronc cérébral. Il y a 3 paires de pédoncules cérébelleux : supérieurs, moyens (les plus gros) et inférieurs.

D. Le cervelet :

Il ressemble à un petit cerveau avec deux hémisphères, de la *substance blanche* centrale et de la *substance grise* à deux endroits : au niveau de noyaux cérébelleux et du cortex cérébelleux (qui est beaucoup plus fin que celui du cerveau). Il possède des **actions homolatérales, involontaires**.

Sur une vue postérieure :

Il présente un **sillon médian cannelé** => le vermis médian qui sépare les 2 hémisphères cérébelleux.

La surface du cervelet est dite en **cotte de velours** à cause des nombreux repliements.

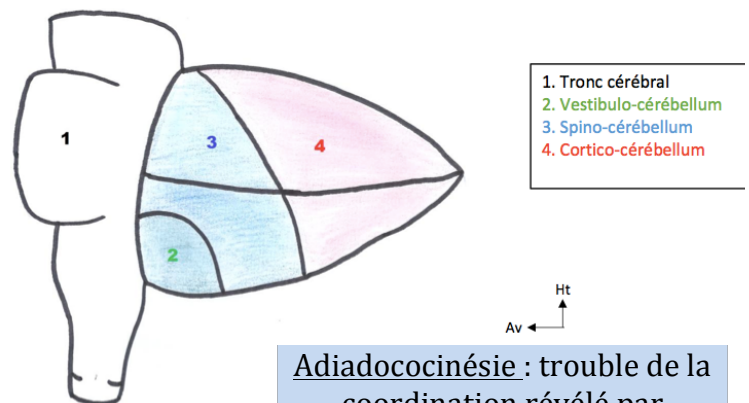
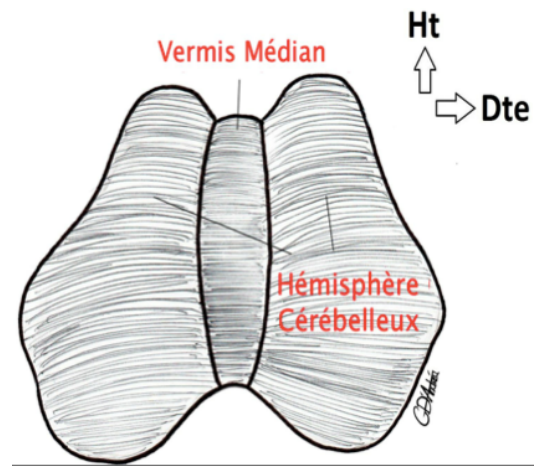
Sur une vue latérale :

Il a la forme d'une **pigne de pin** ou d'un **as de pique tronqué** appendue à l'arrière du TC.

On peut voir la **fissure horizontale** (de Vicq d'Azir).

Le cervelet présente une segmentation fonctionnelle en 3 parties :

- ✓ **VESTIBULO** **cérébellum** : dans la partie antérieure, destinée à l'équilibration. Il est relié à l'appareil vestibulaire de l'oreille interne.
- ✓ **SPINO** **cérébellum** : destiné au tonus des membres. Il permet de lutter contre la pesanteur
- ✓ **CORTICO** **cérébellum** : destiné à la coordination. Il est relié au cortex cérébral et se trouve dans la grosse partie postérieure du cervelet.



Adiadococinésie : trouble de la coordination révélé par l'épreuve des marionnettes

V. Vascularisation du SNC :

A. Vascularisation de la moelle :

La moelle est vascularisée par :

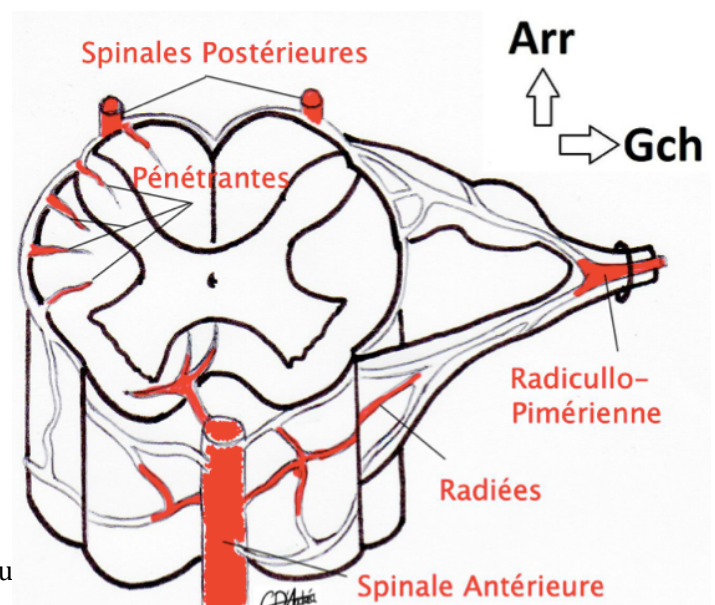
- ❖ L'**artère spinale antérieure** qui chemine dans le sillon antérieur de la moelle
- ❖ Les **artères spinales postérieures** qui chemine dans les sillons collatéraux postérieurs de la moelle.
- ❖ Des **anastomoses pie-mériennes** qui cheminent dans la pie-mère

⇒ Ces artères sont alimentées par des artères radiculo-pie-mérienne.

On dénombre en général :

- 3 artères radiculo-pie-mériennes cervicales
- 1 artère radiculo-pie-mérienne thoracique
- 1 artère radiculo-pie-mérienne lombaire

te reprodu



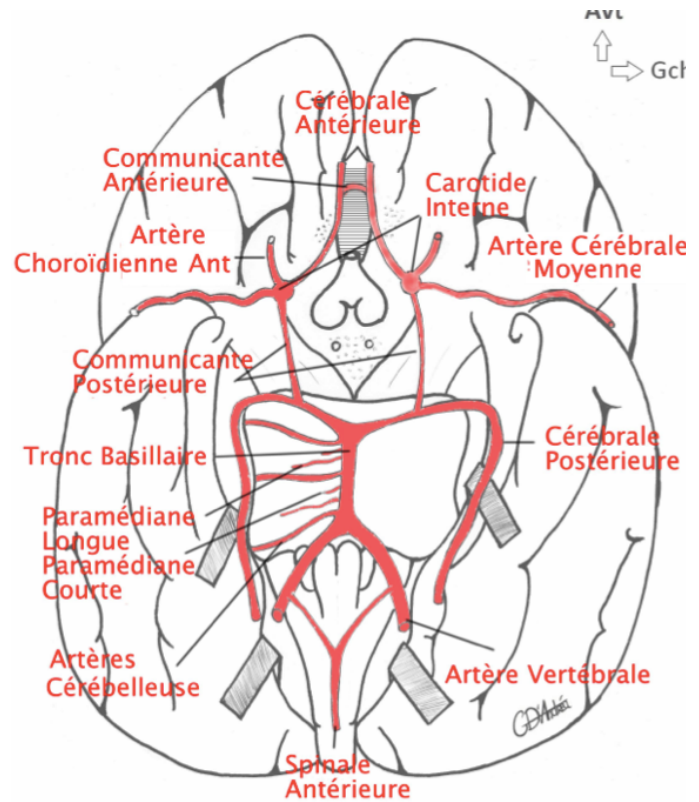
B. Vascolarisation de l'encéphale :

La vascolarisation de l'encéphale repose sur deux systèmes : le **tronc basilaire** et le **cercle artériel de la base du cerveau** (ou Polygone de Willis)

1. Le système basilaire :

L'artère principale de ce système est l'**artère basilaire** :

- Elle se trouve **en avant du métE** (passe au niveau du sillon basilaire médian).
- Elle est alimentée par les deux artères vertébrales qui proviennent des sous-clavières
- Ses collatérales sont :
 - Les **artères paramédianes**
 - Les **circonflexes courtes** (qui vont vasculariser le TC)
 - Les **circonflexes longues**, ou cérébelleuses (qui vont vasculariser le cervelet)
- Elle se divise dans sa portion terminale en deux artères : les **cérébrales postérieures**



2. Le cercle artériel de la base du cerveau :

Il se trouve « en dessous » du cerveau. L'apport sanguin est amené majoritairement par l'**artère carotide interne**. De ce cercle partent toutes les artères alimentant le cerveau (télencéphale et diencéphale).

Ce fameux cercle se compose de :

- ✓ **7 côtés** => une artère communicante antérieure, deux artères cérébrales antérieures, deux artères cérébrales postérieures et deux artères communicantes postérieures
- ✓ **7 angles**
- ✓ **10 artères** => Les 7 côtés + les deux artères carotides internes et le tronc basilaire

La **carotide interne** a quatre branches terminales :

- Artère cérébrale antérieure
- Artère cérébrale moyenne, de Sylvius
- Artère choroïdienne antérieure
- Artère communicante postérieure

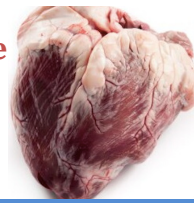Le **drainage veineux** se fait en périphérie vers des sinus. Le **drainage lymphatique** est ABSENT du Système nerveux central.

VI. Système Nerveux Périphérique :

A. Les nerfs spinaux :

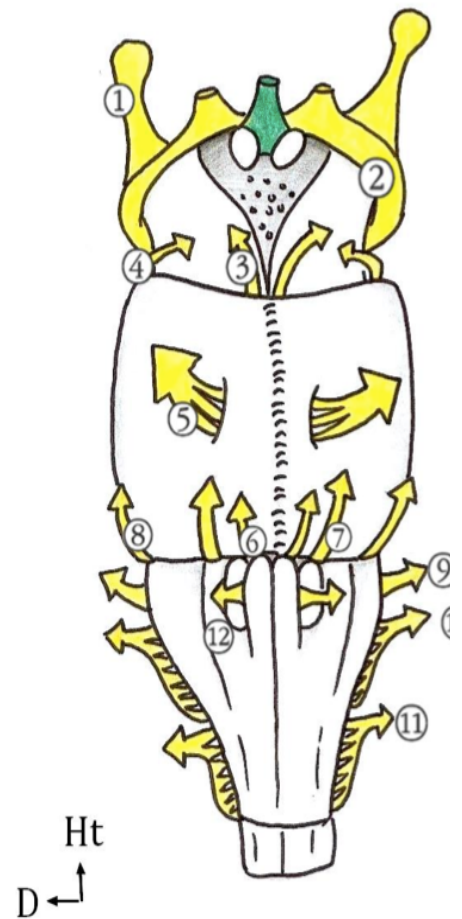
Ils gardent une *disposition horizontale* et innervent chacun un métamère. Mais au niveau des membres et du cou, étant donné la migration cellulaire embryologique importante, il va y avoir des plexus, des enchevêtrements nerveux :

- ❖ plexus **cervical** de C1 à C4
- ❖ plexus **brachial** de C5 à T1 (pour le membre supérieur)
- ❖ plexus **lombal** (ou lombaire) de L1 à L4 ou L5
- ❖ plexus **sacral** de S1 à S3
- ❖ plexus **lombo-sacré** de L4 à S3 (pour le membre inférieur)

B. Les nerfs crâniens :

Il existe 12 paires de nerfs crâniens :

NERF	TYPE	Origine Embryologique	Origine apparente	
I	Olfactif	Sensoriel	Télocéphale	Au dessus du TC
II	Optique	Sensoriel	Diencephale	Au dessus du TC
III	Oculomoteur	Moteur	Somitique	Sillon ponto-MésE
IV	Trochléaire	Moteur	Somitique	Mésencéphale (post)
V	Trijumeau	Mixte	1 ^{er} arc branchial	Pont (antérieur)
VI	Abducens	Moteur	Somitique	Sillon ponto-bulbaire
VII	Facial	Mixte	2 ^e arc branchial	Sillon ponto-bulbaire
VIII	Vestibulo-cochléaire	Sensoriel	Somitique	Sillon ponto-bulbaire (latéral)
IX	Glosso-pharyngien	Mixte	3 ^e arc branchial	Sillon collatéral dorsal
X	Vague	Mixte	4 ^e arc branchial	Sillon collatéral dorsal
XI	Accessoire	Moteur	6 ^e arc branchial	Sillon collatéral dorsal
XII	Hypoglosse	Moteur	Somitique	Sillon collatéral dorsal



❖ Les **nerfs III, IV et VI** permettent la motricité de l'œil.

❖ Le **nerf V** assure la sensibilité de la face et se divise en 3 branches terminales :

- V1 ophtalmique, qui permet la sensibilité de l'œil
- V2 maxillaire
- V3 mandibulaire

Attention, le 5^e arc branchial régresse chez l'homme sans rien donner !

❖ Le **nerf VII** est en charge de la motricité de la face. On l'appelle le miroir de l'âme car il permet la mimique et les grimaces, les émotions

❖ Le **VIII** est en charge de l'équilibration et de l'audition

❖ Le **X** est très important. Il véhicule une grande partie de l'innervation parasymphatique qui régule le fonctionnement des viscères (cœur, TD...). C'est le plus long nerf de l'organisme, part de la tête et va jusqu'au « trou du cul » quasiment.

❖ Le **XI** se compose de deux contingents :

- Bulbaire => qui est phonatoire
- Médullaire => qui est céphalogyre

❖ Le **XII** est en charge de la motricité de la langue

Petite parenthèse sur le SNP en général :

Il se compose d'éléments issus du tronc cérébral et de la moelle. Un nerf peut être **moteur**, **sensitif** ou **mixte** d'une part et **somitiques** ou **branchial** d'autre part

VII. Anatomie fonctionnelle du cerveau :

A. L'organisation générale du SNC :

1. Etage segmentaire :

Il y a un étage segmentaire qu'on retrouve au niveau de la **moelle** et un peu au niveau du **TC**. Il concerne la **vie réflexe**.

2. Etage inter-segmentaire :

Il permet la diffusion des réflexes via les faisceaux d'association médullaire. (*Hors programme : ces fibres sont situées autour de l'axe gris de la moelle. Il concerne aussi la **vie réflexe**.*)

PATHO :

Un patient est :

- **Tétraplégique** en cas d'atteinte médullaire au dessus du myélomère T1 (au niveau du plexus brachial)
- **Paraplégique** quand la lésion intervient en dessous du myélomère T1.

En cas de **PARAPLÉGIE**, la moelle fonctionne de façon autonome sous la lésion en utilisant les étages segmentaire et inter-segmentaire et donc la **vie réflexe**.

- Ces réflexes peuvent devenir **nuisibles** car ils sont non habituels, on les dit archaïque. Par exemple, si on touche les pieds d'un paraplégique, le réflexe archaïque entrainera un retrait des pieds, qui n'est pas contrôlé par les étages supérieurs conscients.
- Ils peuvent aussi être utilisés **utilement**. Chez les paralysés spastiques, la percussion de la vessie toutes les quelques heures leur permet d'uriner. Ceci ne fonctionne pas en situation physiologique car l'encéphale garde le contrôle des réflexes.

2. Etage supra-segmentaire :

C'est celui du cerveau et du cervelet. Il est **fondamental**.

Le cervelet contrôle les voies ascendantes et descendantes via des boucles cérébelleuses. Ces boucles sont **involontaires** et **homolatérales**. On distingue :

- La boucle du vestibulo-cerebellum de l'**EQUILIBRATION**
- La boucle du spino-cerebellum pour le **TONUS** des membres
- La boucle du **cortico-cerebellum** pour la **COORDINATION**

B. Les aires fonctionnelles du cerveau :

Le cerveau a des **actions controlatérales** : c'est à dire que toutes les voies cérébrales, qu'elles montent ou qu'elles descendent, vont croiser la ligne médiane => elles vont **décrosser**.

Au niveau du cortex, on trouve :

- Des **aires effectrices** => **conscientes**
- Des **aires muettes** => **Inconscientes** (intelligence, réflexion) qui concernent *la plus grande surface* du cortex.

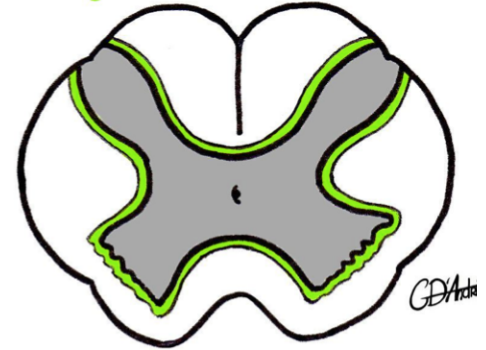
Quiche

Le Tutorat est grat

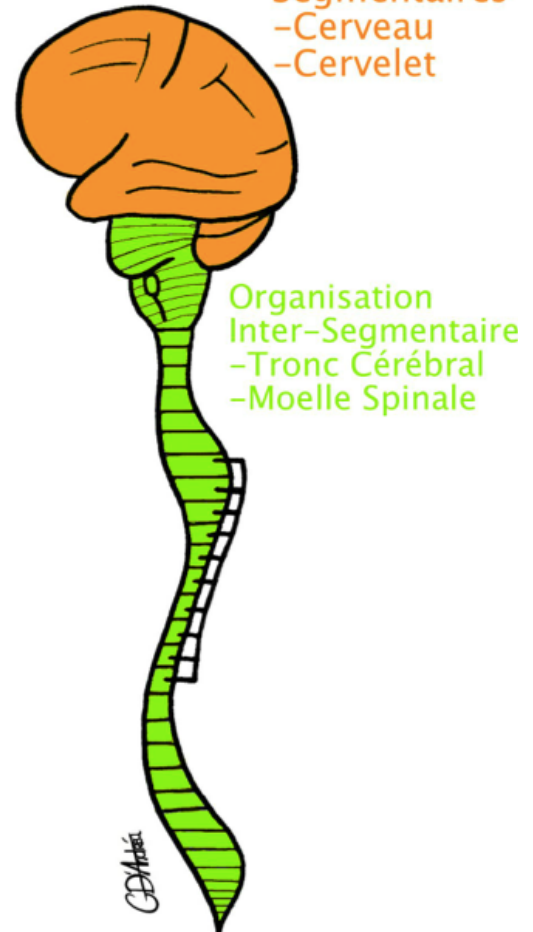
PATHO : Une lésion au niveau d'une aire muette ne va pas avoir de traduction clinique immédiatement visible.

14

Fibres d'association
Inter-segmentaire



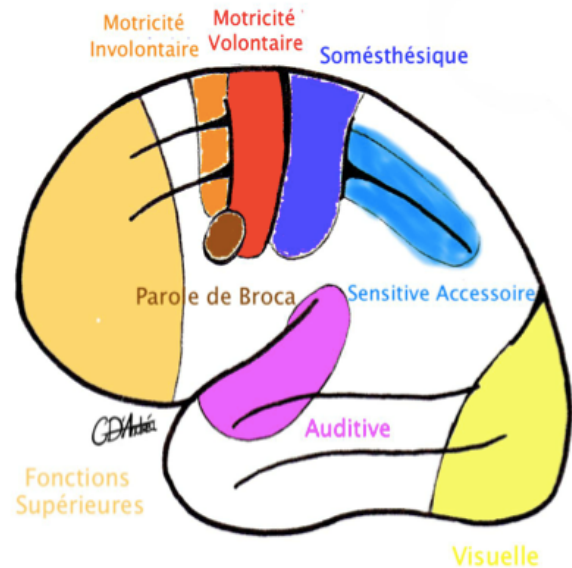
Centres Supra
Segmentaires
-Cerveau
-Cervelet



Organisation
Inter-Segmentaire
-Tronc Cérébral
-Moelle Spinale

Les **deux aires effectrices** à retenir sont :

- le **gyrus pré-central** en charge de la motricité consciente (qui se trouve en avant de la scissure centrale de Rolando)
- le **gyrus post-central** où se trouvent les aires de la sensibilité (qui se trouve en arrière de la scissure centrale de Rolando) (*Aire somesthétique sur le schéma*)



A propos des **aires sensorielles**, on trouve :

- les aires auditives au niveau du lobe temporal
- les aires visuelles dans le lobe occipital
- les aires gustatives au niveau du lobe temporal et pariétal
- les aires olfactives au niveau du lobe temporal et frontal.

C. Les grandes voies :

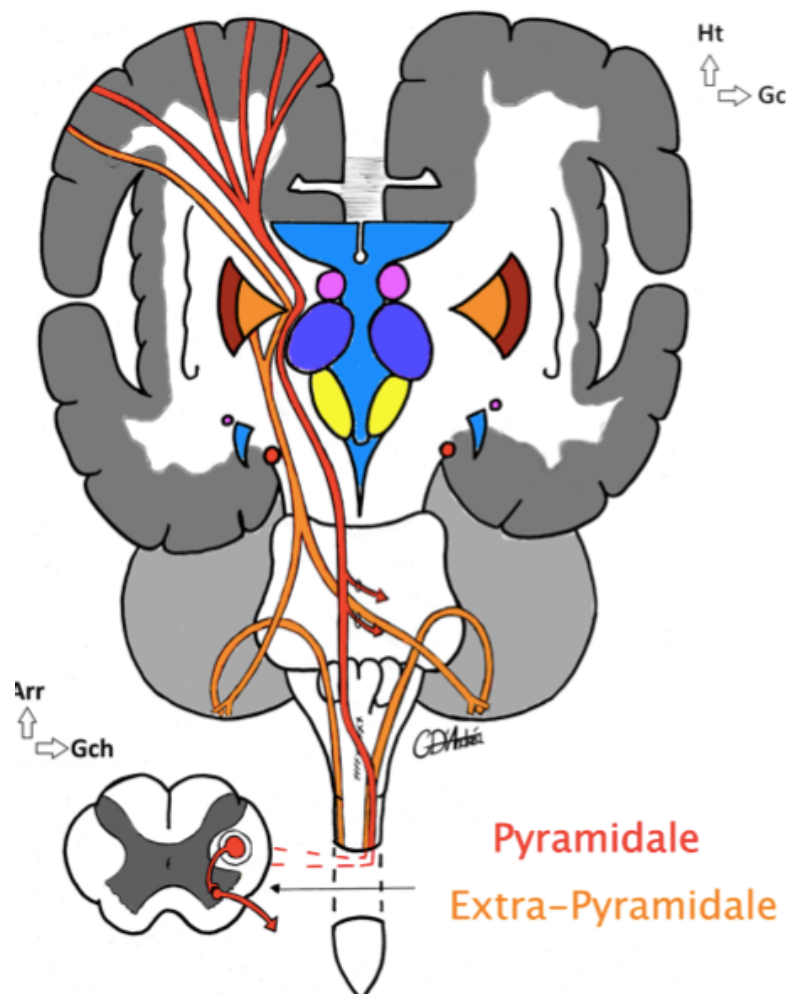
Leur rôle est de faire transiter les signaux depuis ou vers les centres supérieurs. Elles sont **TOUTES croisées** et vont donc toutes décusser.

1. Les voies motrices :

Elles sont individualisées en voie pyramidale et extrapyramidale. Elles sont descendantes car motrices.

La **Voie Pyramidale** :

- * C'est la voie motrice **principale**
- * Elle est issue de la *grande cellule pyramidale de Betz* qui est située au niveau du gyrus pré-central
- * Elle est **mononeuronale** et **volontaire**
- * Elle décusse :
 - Soit au niveau du TC pour alimenter les noyaux des nerfs crâniens à destiné motrice
- ⇒ Forme le **faisceau cortico-nucléaire**
 - Soit au niveau du bulbe (au niveau de la décussation des pyramides)
- ⇒ forme le **faisceau cortico-spinal latéral**



Le faisceau cortico-spinal latéral chemine dans les cordons latéraux de substance blanche de la moelle et se termine au niveau de la corne antérieure de la substance grise sur la voie terminale commune de Sherrington

PATHO :

Les lésions au niveau de l'aire pré-centrale gauche donnent une HEMIPLEGIE droite (paralysie de l'hémicorps droit et de l'hémiface droite) car les faisceaux cortico-spinal latéral et cortico-nucléaire décussent !

La **Voie Extrapyramidale** :

- * C'est la voie de la motricité non-volontaire
- * Elle contrôle la voie pyramidale

2. Les voies sensibles :

Ça concerne les voies ascendantes. On ne parle que des voies de la **sensibilité cutanée** :

Le **corps cellulaire du 1er neurone** se trouve au niveau du ganglion spinal
Le corps cellulaire du deuxième neurone est :

- Soit au niveau de l'apex de la corne postérieure
- Soit au niveau des noyaux gracile et cunéiforme du TC (au niveau du bulbe)

Après le **corps cellulaire du 2nd neurone**, la voie décusse systématiquement avant de rejoindre le corps cellulaire du 3^e neurone au niveau du Thalamus.

Le **corps cellulaire du 3^e neurone** est donc au niveau du Thalamus. Il va en direction du **gyrus post-central** au niveau du cortex.

