

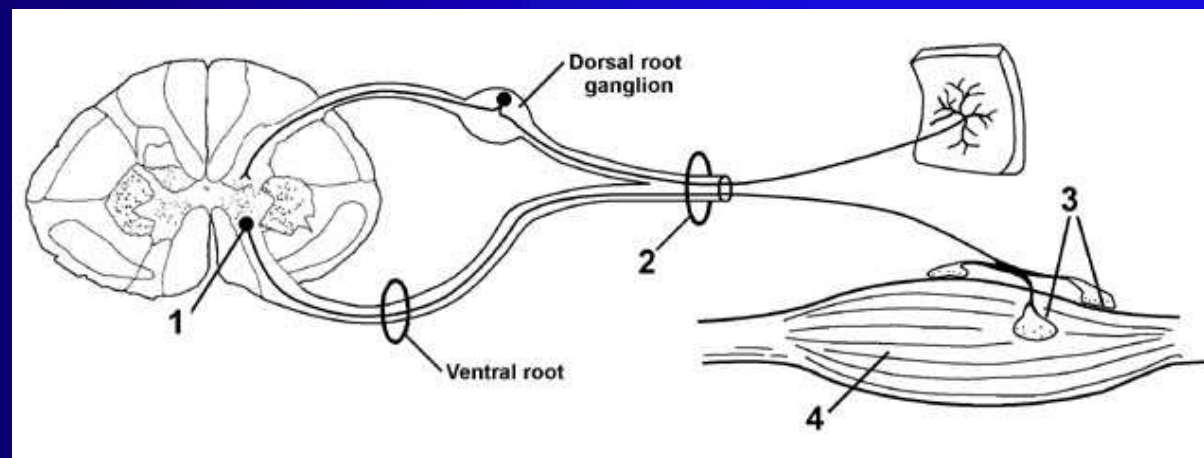
# Explorations EMG

- Delmont E
- Centre de référence maladies neuromusculaires et SLA
- Coordonateur professeur C Desnuelle

# Electromyogramme

## EMG

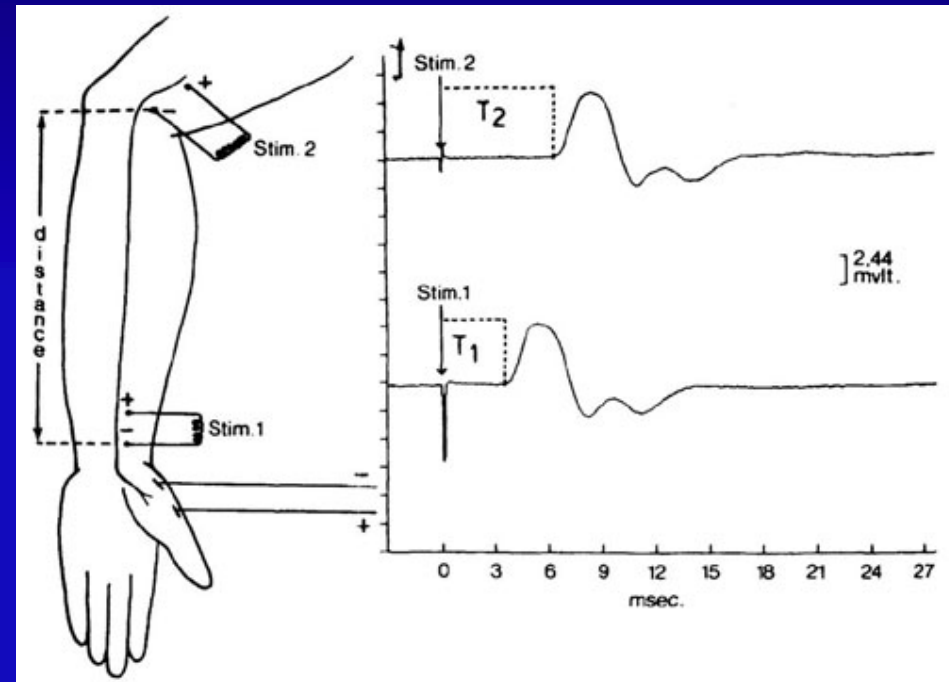
- Exploration des maladies du système nerveux périphérique
  - Maladie de la corne antérieure, dont SLA (1)
  - Souffrance radiculaire
  - Neuropathies périphériques (2)
  - Maladie de la jonction neuromusculaire (3)
  - Myopathie (4)



# Stimulodétection

## *Étude de la conduction motrice*

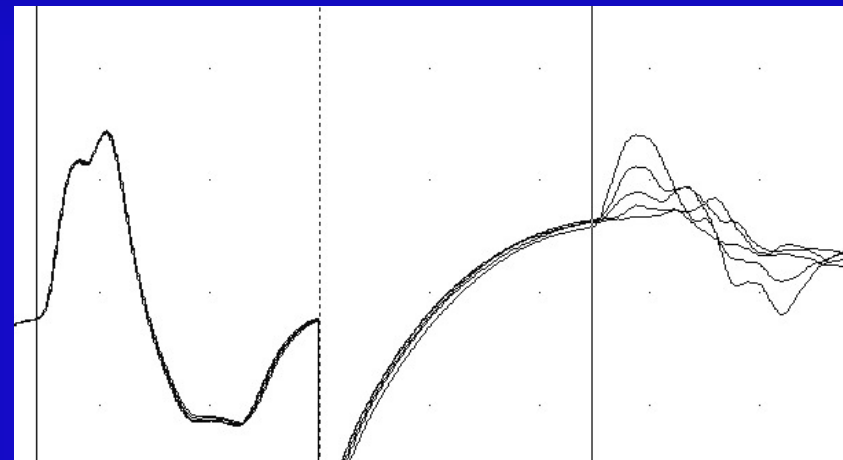
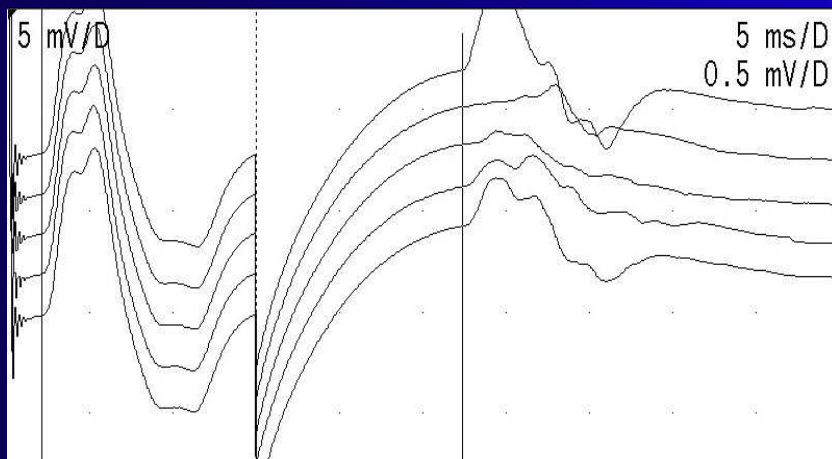
- Enregistrement sur un muscle
- Stimulation du nerf par un courant électrique
- Amplitude motrice distale
- Vitesse de conduction nerveuse
- Latence distale
- Étude étagée de la conduction nerveuse



# Stimulodétection

## *Étude de la conduction motrice proximale*

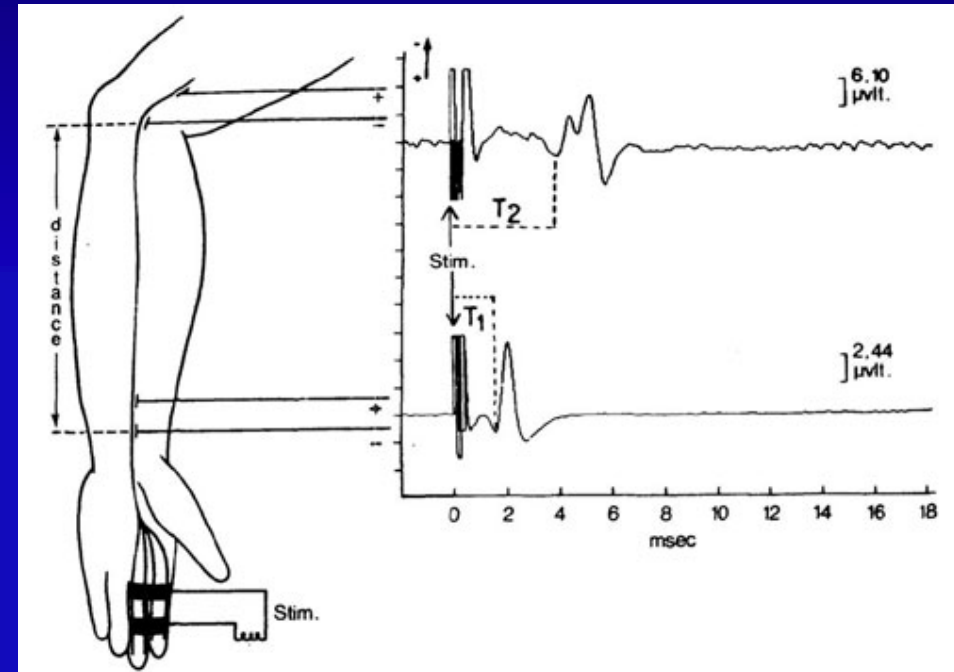
- Ondes F
- Étude de la conduction proximale



# Stimulodétection

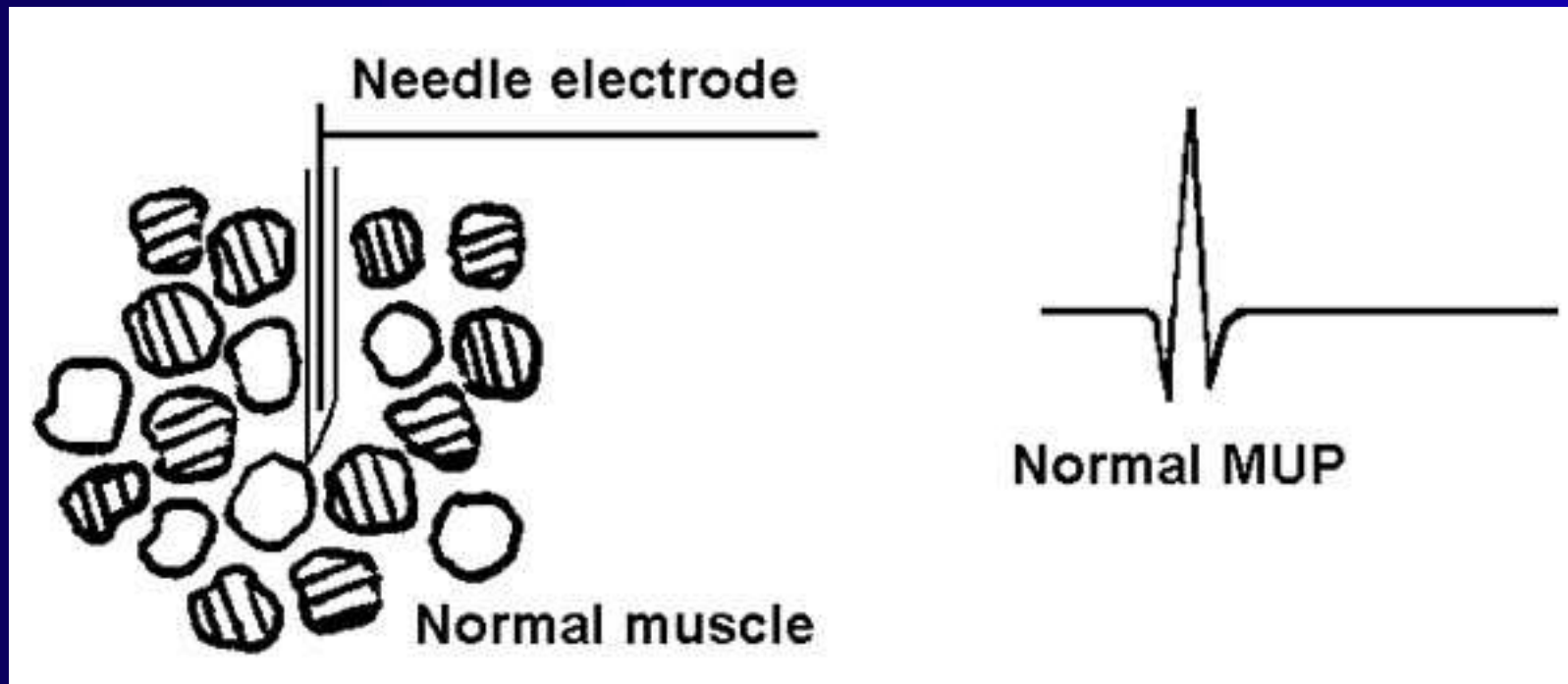
## *Etude de la conduction nerveuse sensitive*

- Stimulation électrique du nerf sensitif
  - Recueil en amont de la stimulation (méthode orthodromique)
  - Recueil en aval de la stimulation (méthode antidromique)
  - Vitesse de conduction sensitive
  - Amplitude sensitive



# Examen de détection à l'aiguille

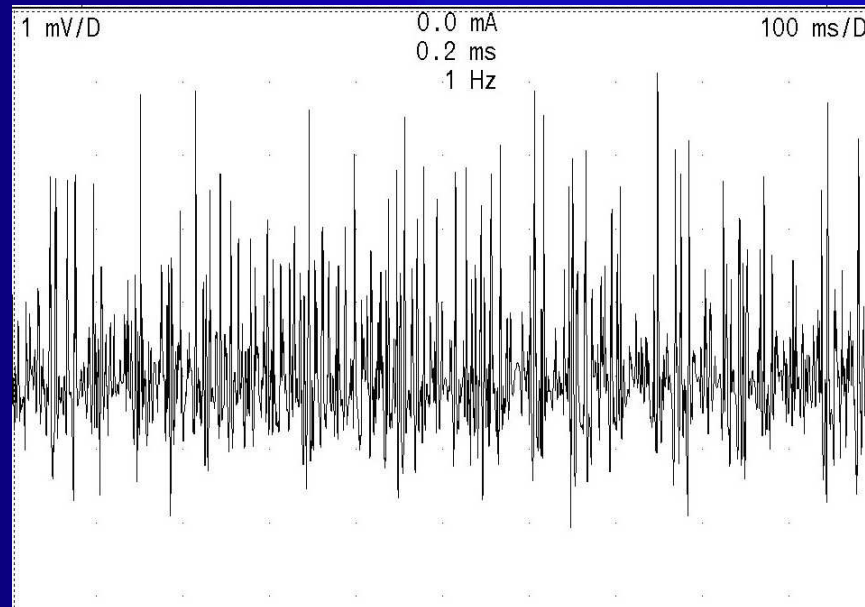
- Unité motrice
  - Fibres musculaires innervées par un seul neurone moteur
- Chaque unité motrice crée un potentiel d'unité motrice



# Examen de détection à l'aiguille

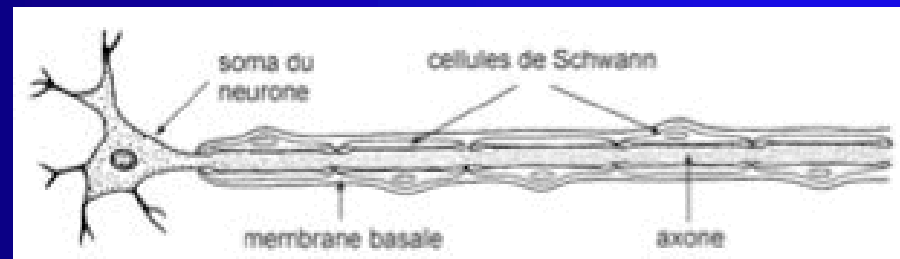
## Contraction volontaire

- Sommation temporelle et spatiale des potentiels d'unité motrice proportionnelle à l'effort
- Tracé interférentiel



# EMG et Neuropathies Périphériques

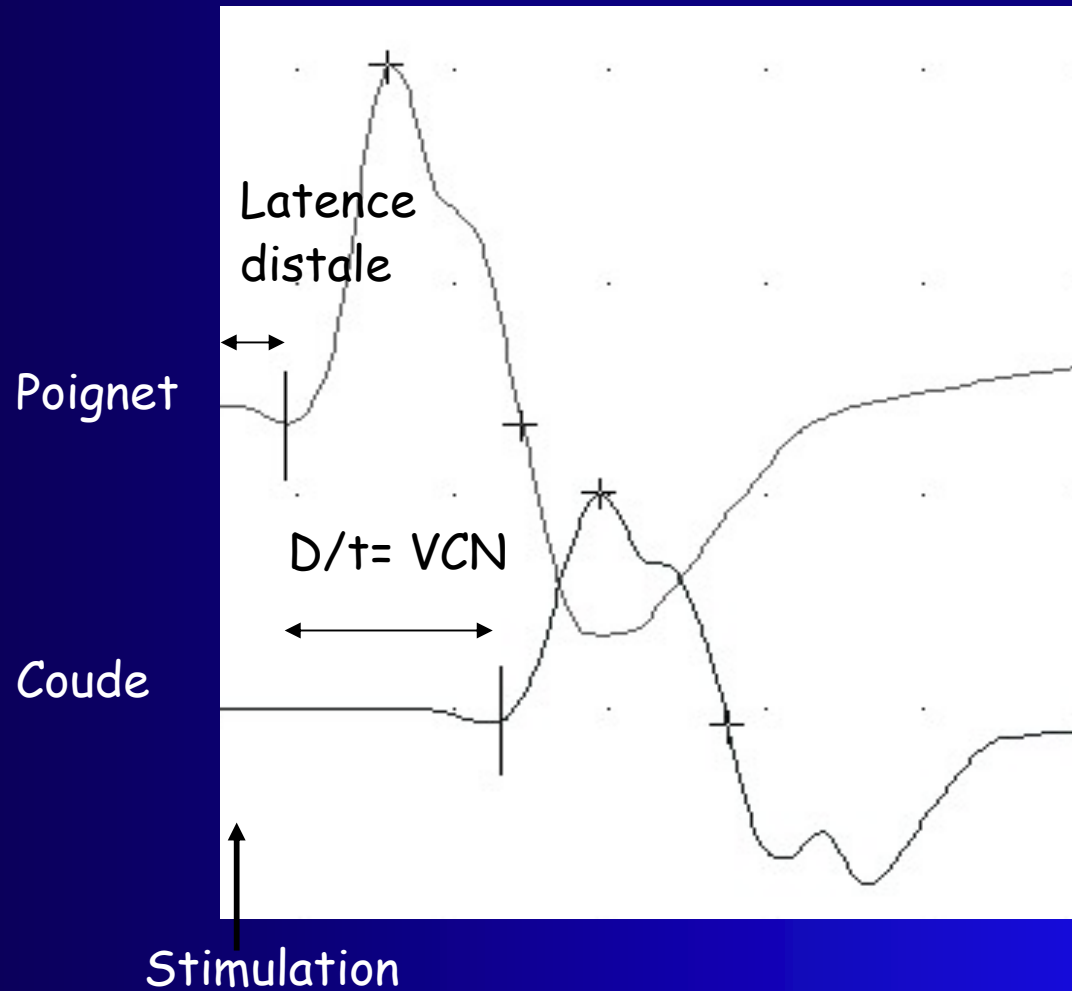
- Confirme la neuropathie
- Topographie
  - Limité aux membres supérieurs ou inférieurs
  - Limité à certains nerfs (mononeuropathie multiple)
  - Atteinte sensitive pure ou motrice pure ou sensitivo-motrice
- Mécanisme de la neuropathie
  - Axonal ou démyélinisant ou neuronopathie



# Mécanisme des neuropathies périphérique

- Neuropathie axonale
  - Diminution des amplitudes motrices distales
  - Diminution des amplitudes sensibles distales
- Neuropathie démyélinisante
  - Amplitudes relativement conservées
  - Anomalies des paramètres de conduction nerveuse
    - Allongement des latences distales
    - Ralentissement des vitesses de conduction
    - Bloc de conduction
    - Allongement des latences des ondes F

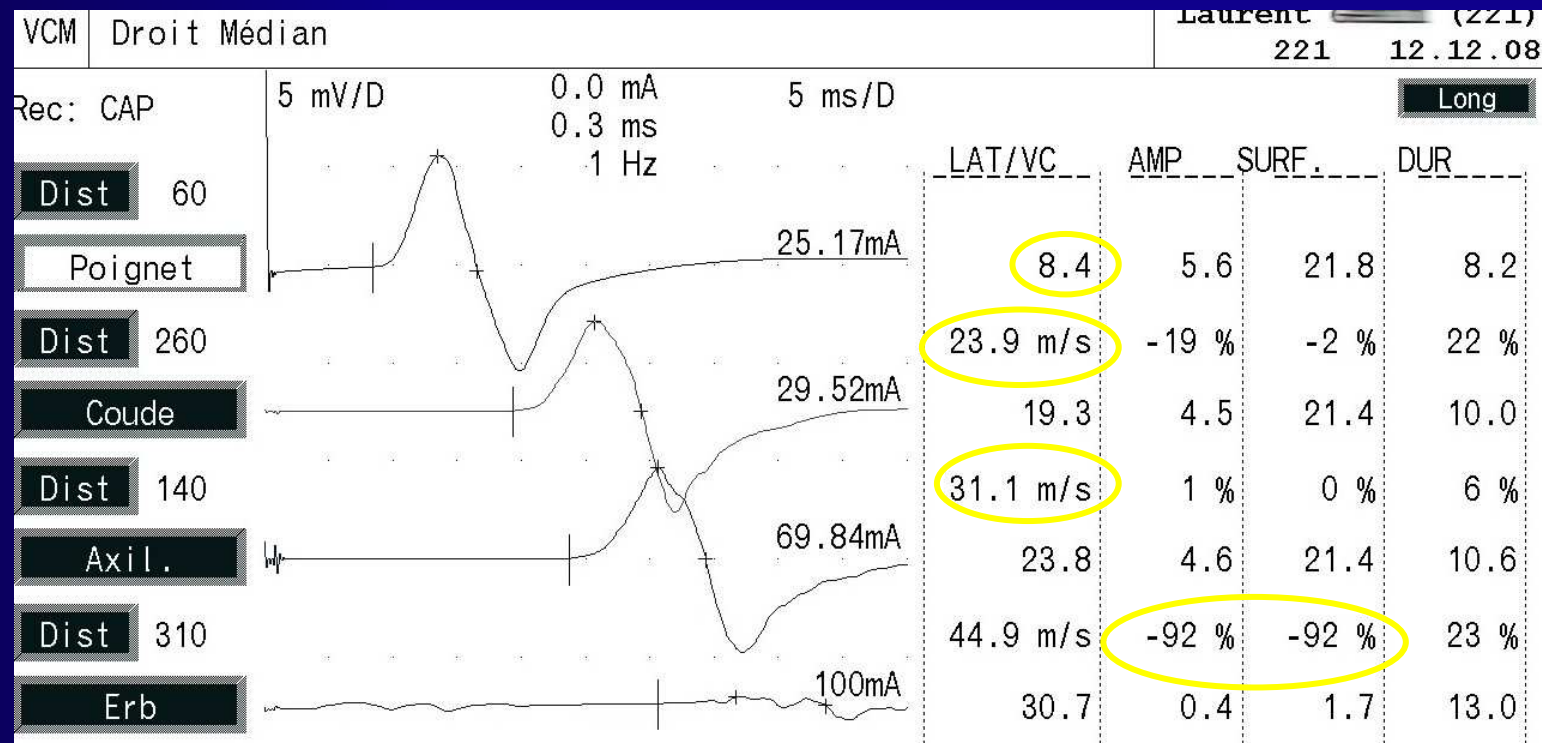
# Neuropathie démyélinisante



- Bloc de conduction partiel entre la stimulation au poignet et au coude
  - Amplitude -30%
  - Surface -30%

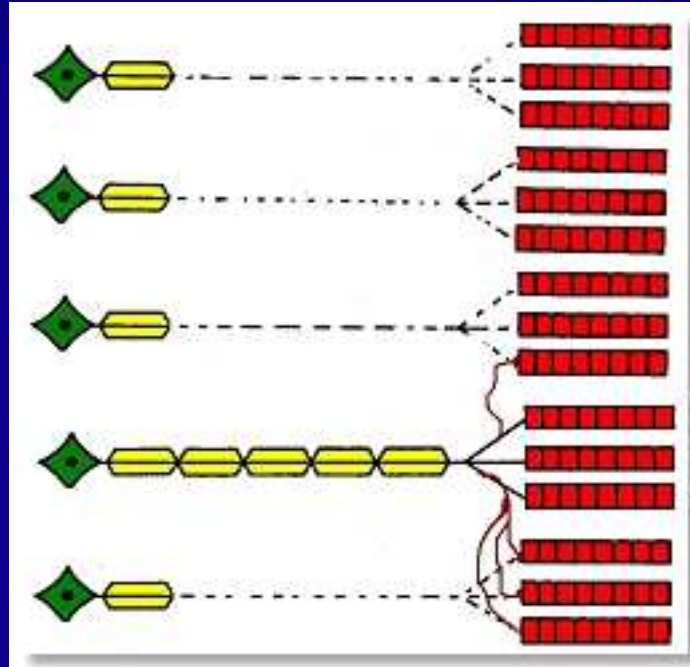
# Neuropathie démyélinisante

## *Polyradiculonévrite chronique*



# Neuropathies périphériques

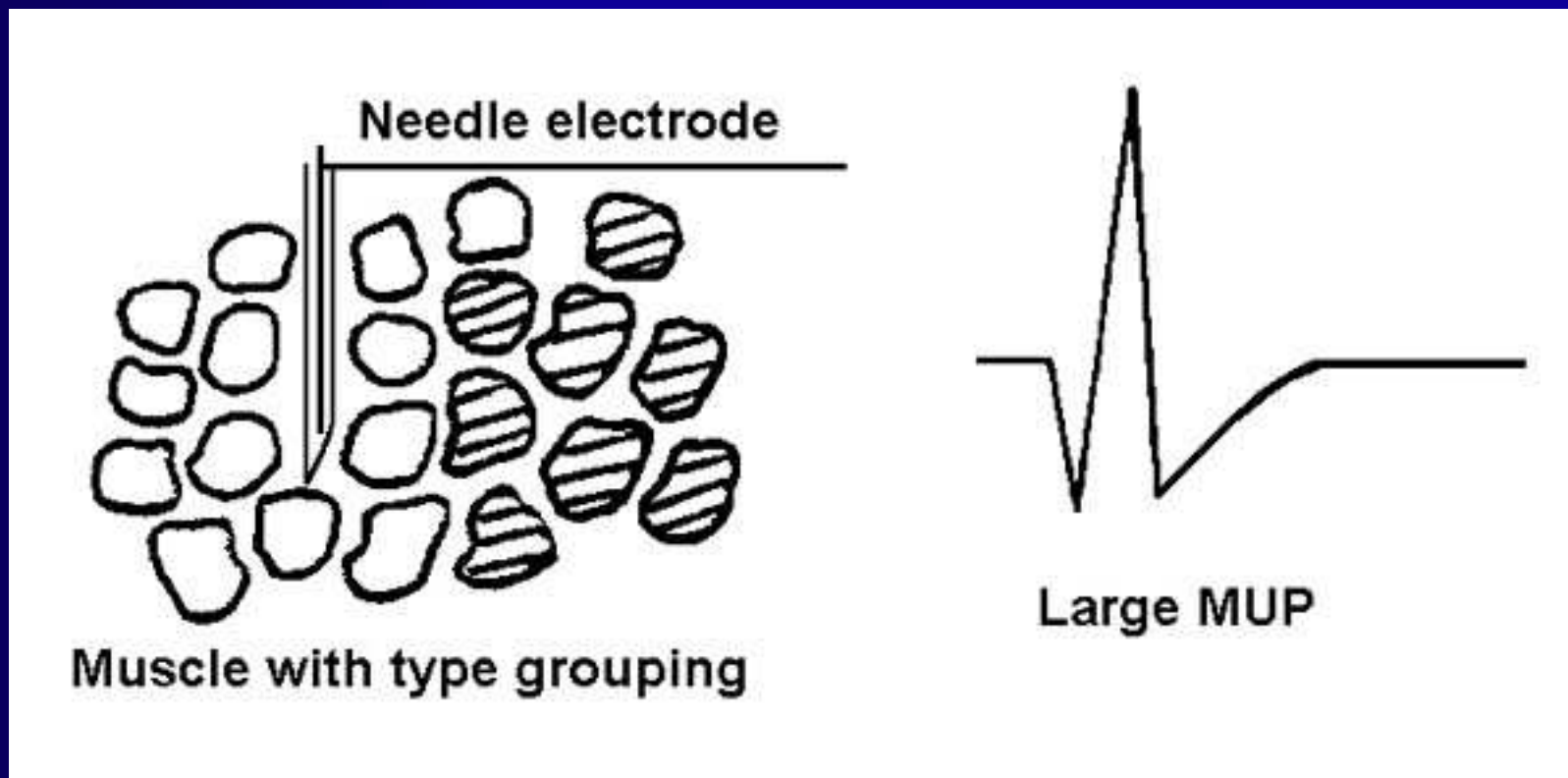
## *Examen de détection*



- Réinnervation collatérale
- Augmentation de la taille des unités motrices

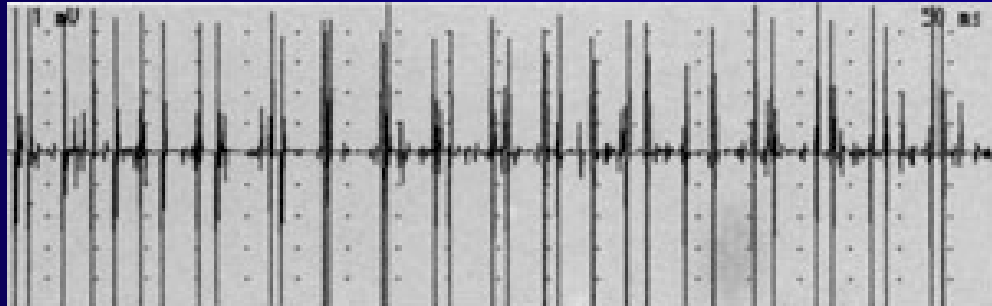
# Neuropathies périphériques

## *Examen de détection*

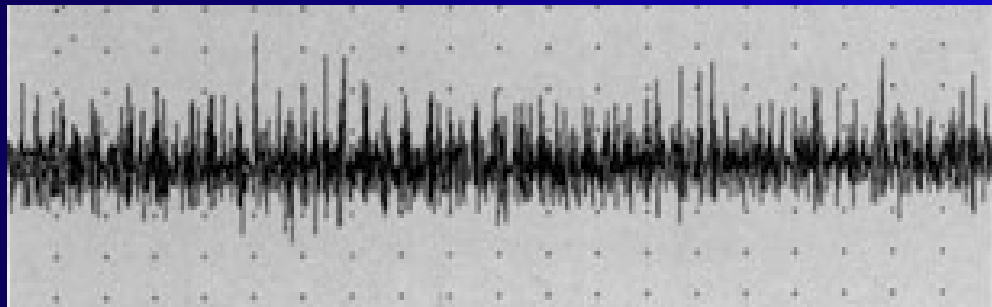


# Neuropathies périphériques

## *Examen de détection*



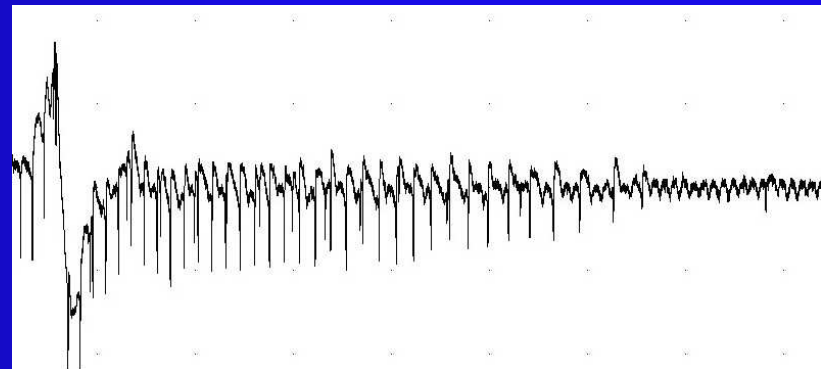
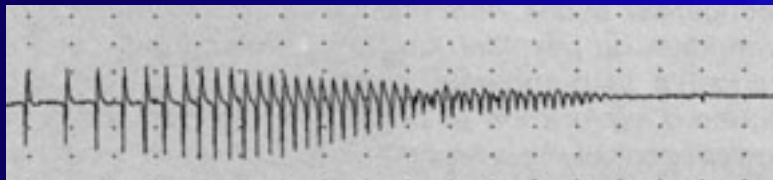- Tracés neurogènes
  - Tracé « simple accéléré »
  - Sommeation temporelle
  - Un seul grand PUM se répète



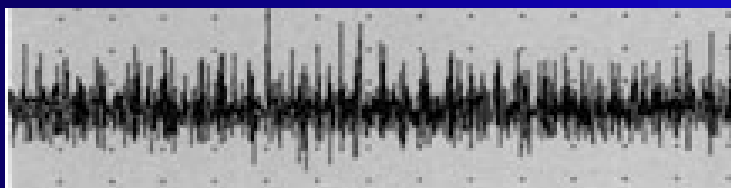
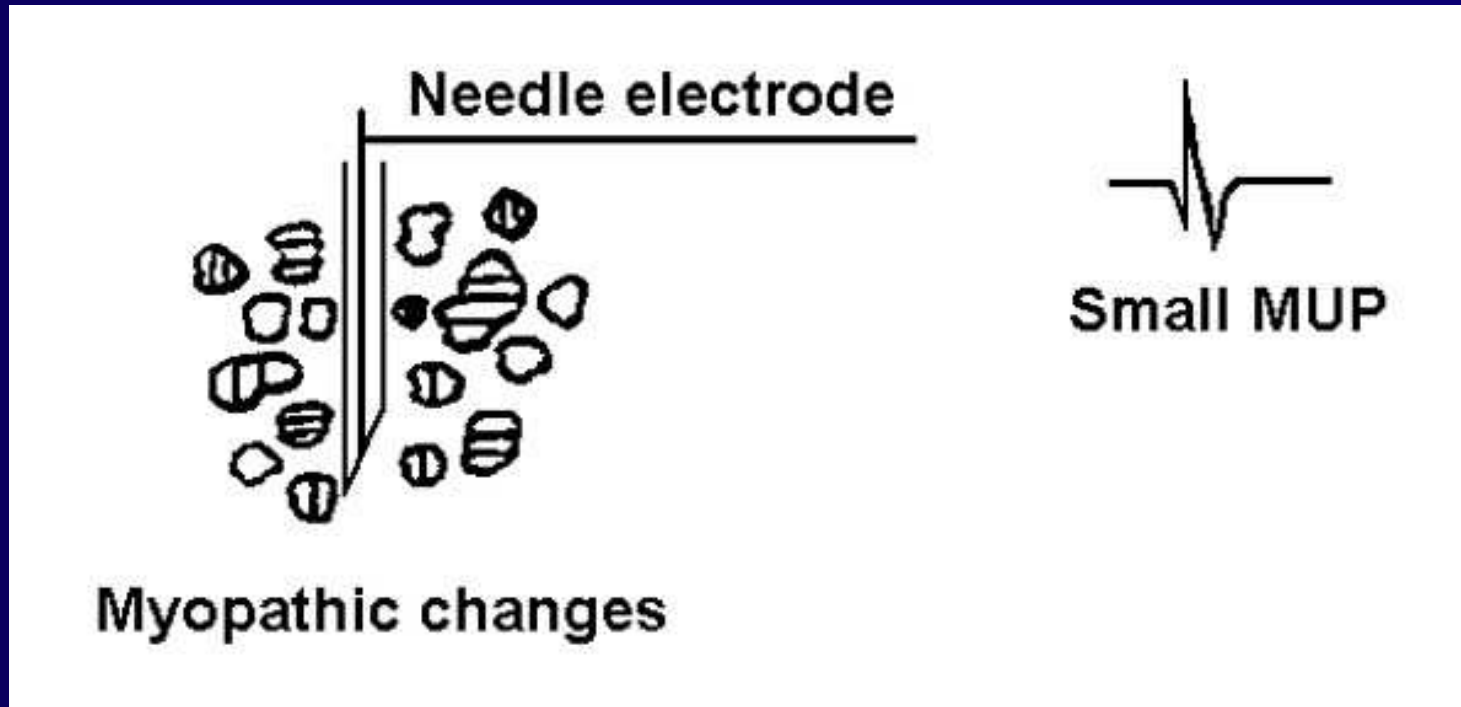
- Tracés normaux
  - Tracés « interférentiels »

# EMG et myopathies

- Examen plus subjectif
- Stimulo-détection normale
- Examen de détection
  - Topographie de l'atteinte musculaire
  - Tracés myogènes à l'effort
  - Activités spontanées ou à l'insertion
    - Myotonie



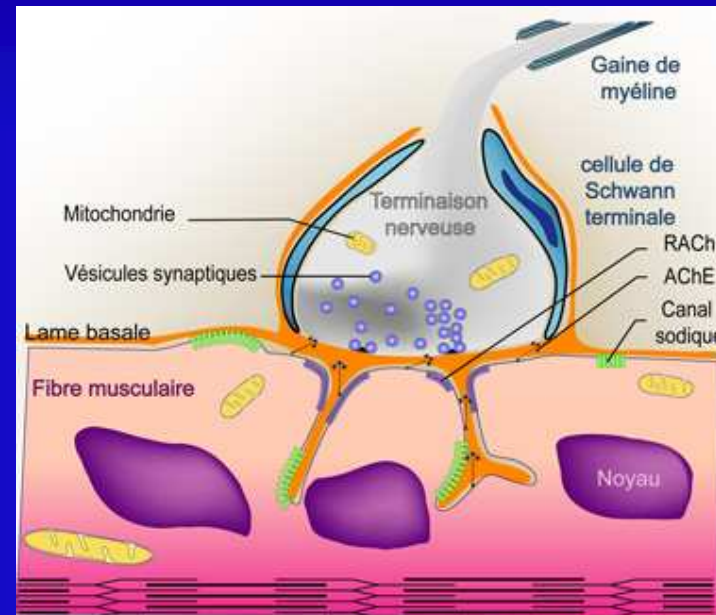
# EMG et myopathies



- Tracés myogènes
  - Sommaton spatiale
- Tracés normaux

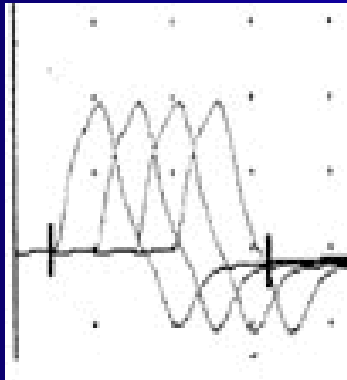
# EMG et maladie de la jonction neuromusculaire

- Confirme le défaut de transmission synaptique
- Topographie du bloc de conduction neuromusculaire
  - Pré-synaptique
  - Synaptique
  - Post-synaptique

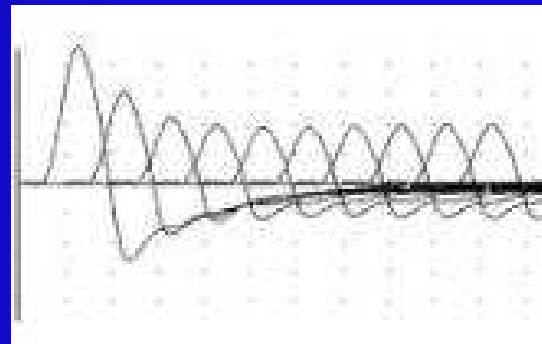


# Etude de la jonction neuromusculaire

- Stimulation répétitive à 3Hz
- Anomalie de la jonction neuromusculaire
  - Décrément de plus de 10% de l'amplitude du potentiel d'action musculaire



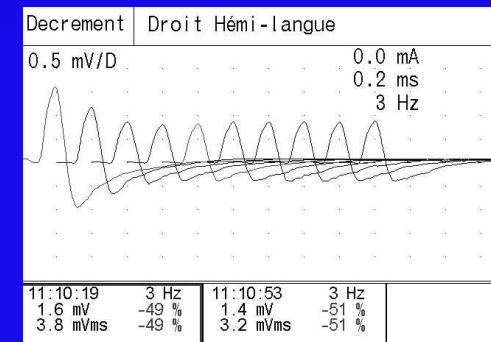
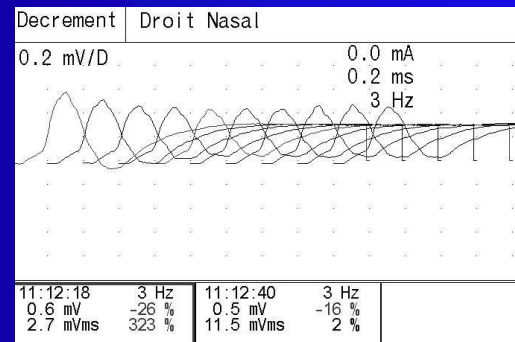
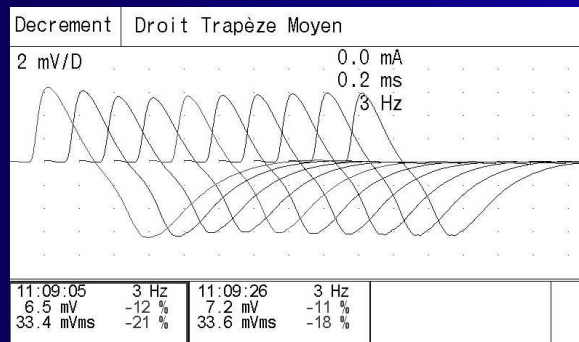
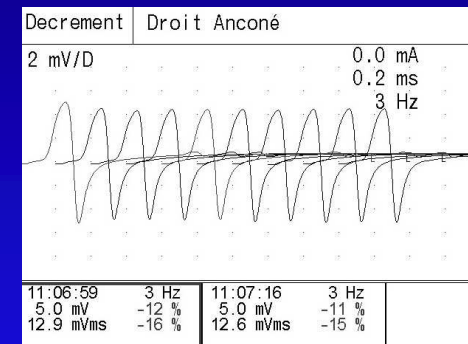
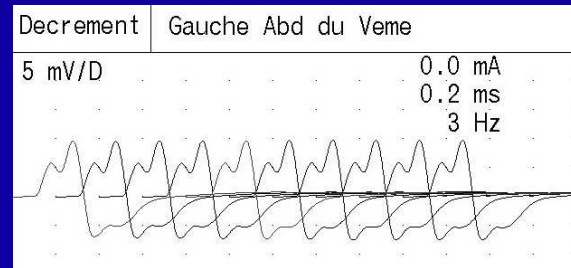
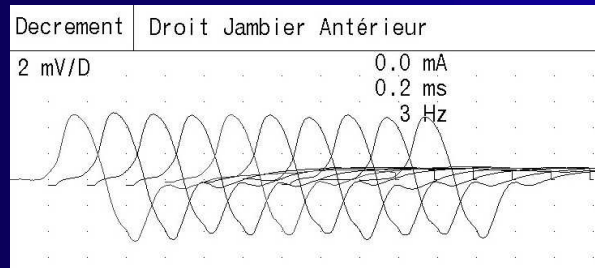
Normal



Pathologique

# Etude jonction neuromusculaire

- Couples nerf/muscle:



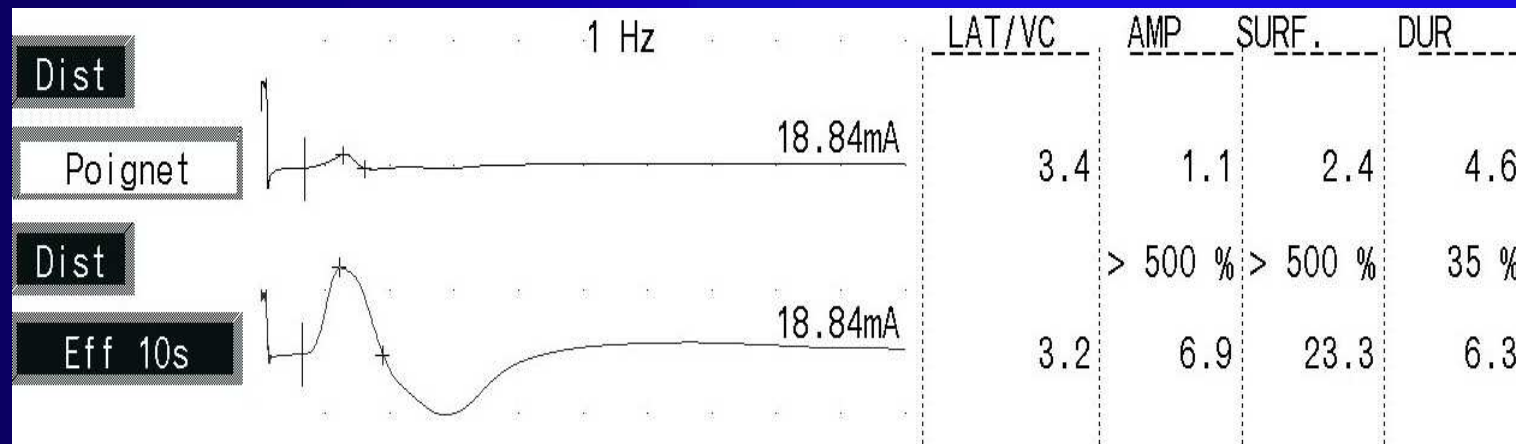
# Etude de la jonction neuromusculaire

## *Bloc pré-synaptique*

- Décrément à la stimulation répétitive à 3Hz

ET

- **Incrément > 100%**
  - Effort bref de 10 s
  - Stimulation répétitive à 15Hz



# Exploration EMG

## *Conclusions*

- Examen capital dans l'exploration du système nerveux périphérique
- Examen désagréable mais non dangereux
- Nécessité d'un opérateur entraîné

