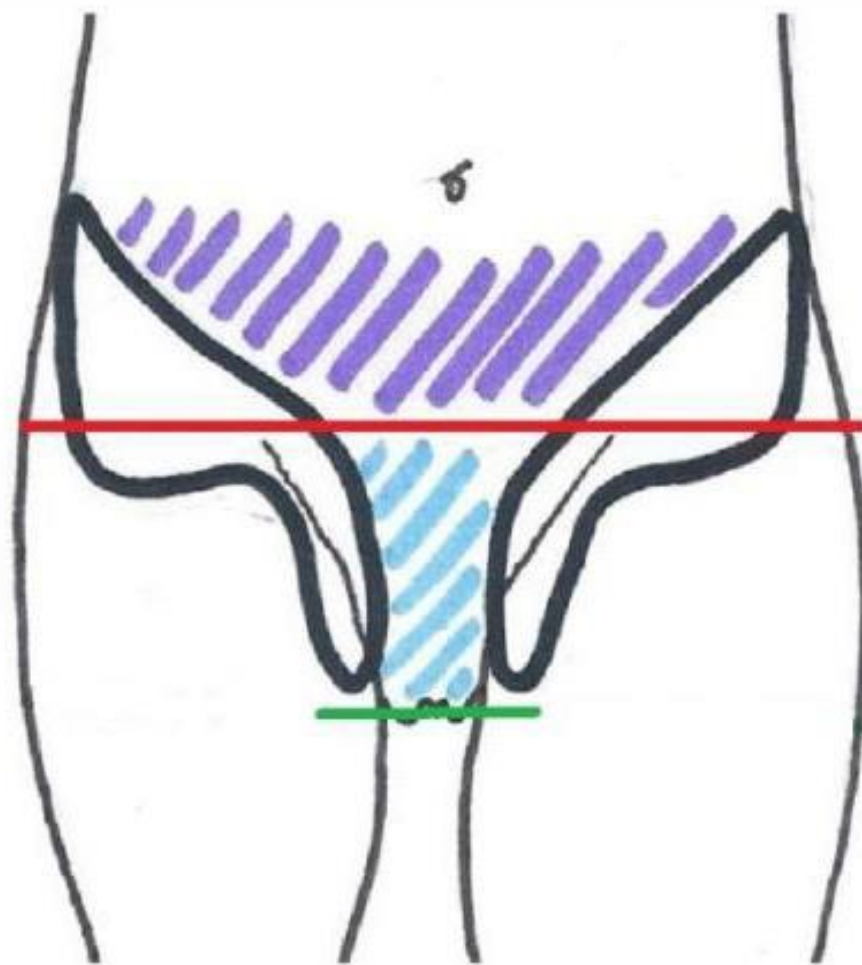






Ue 9  
Cours n°1:

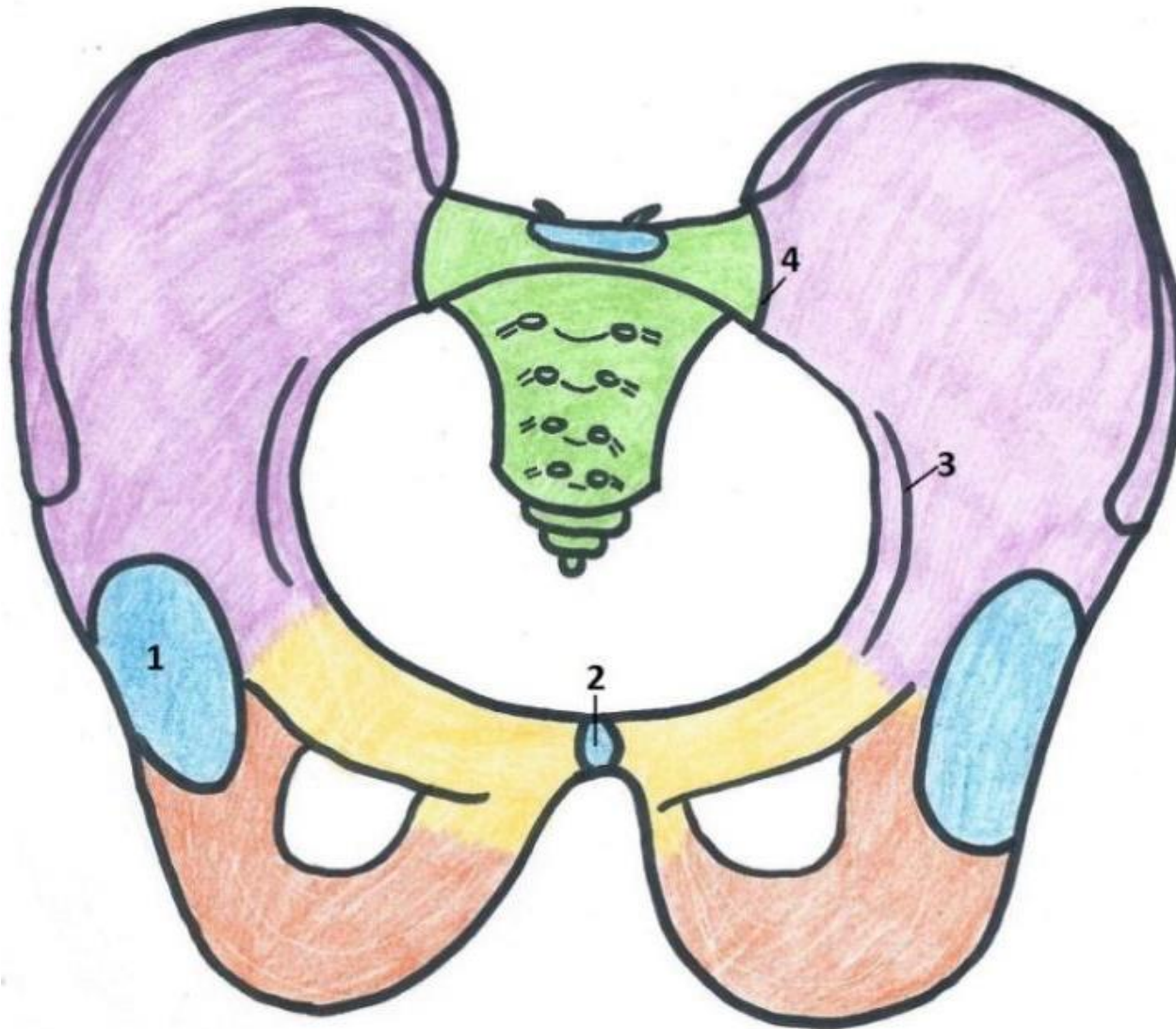
Les parois du petit bassin

# Le petit bassin: les généralités



-  Grand bassin
-  Petit bassin
-  Détrouit supérieur
-  Périnée

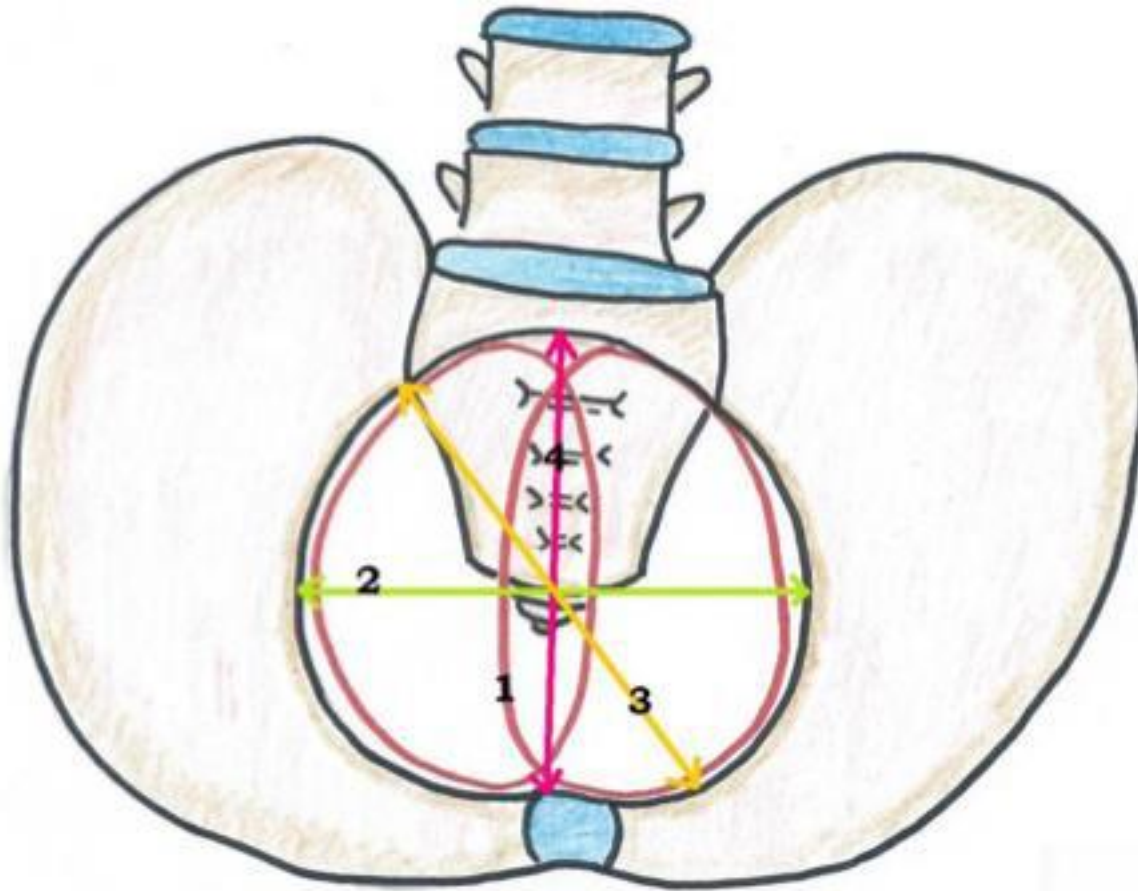
# La ceinture pelvienne



-  Sacrum + Coccyx
-  Ilion
-  Pubis
-  Ischion

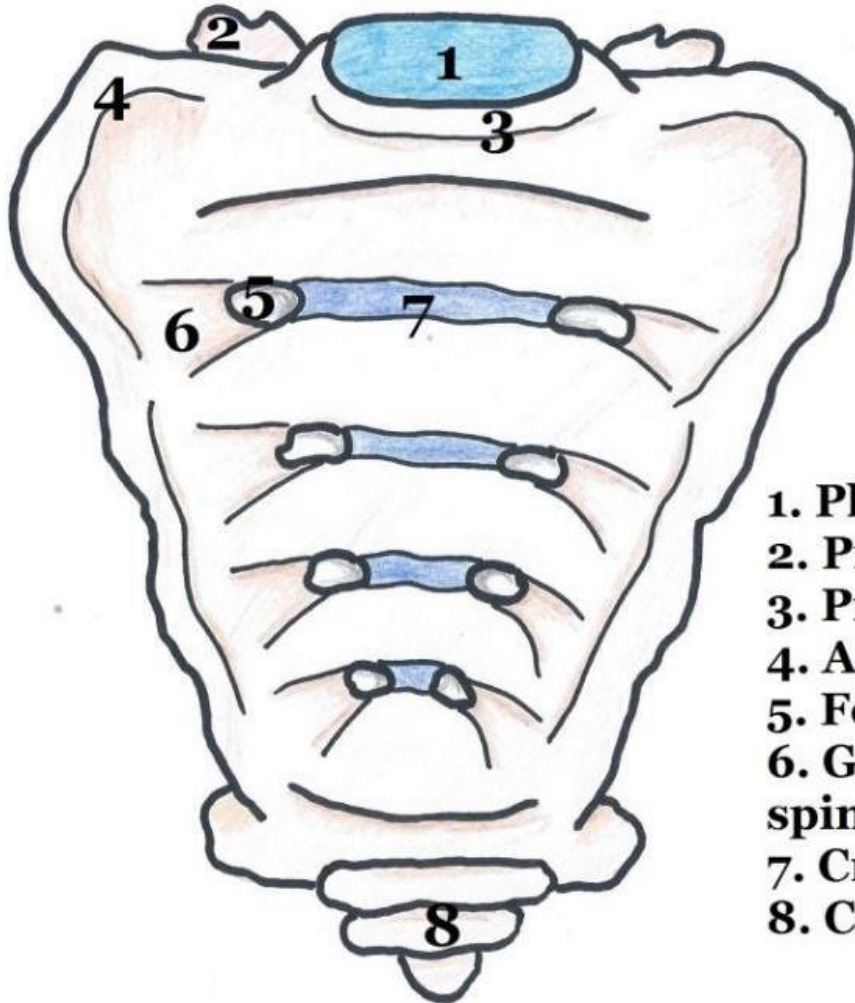
1. Cavité cotyloïde
2. Symphyse pubienne
3. Ligne arquée
4. Articulation sacro-iliaque

# Vue supérieure



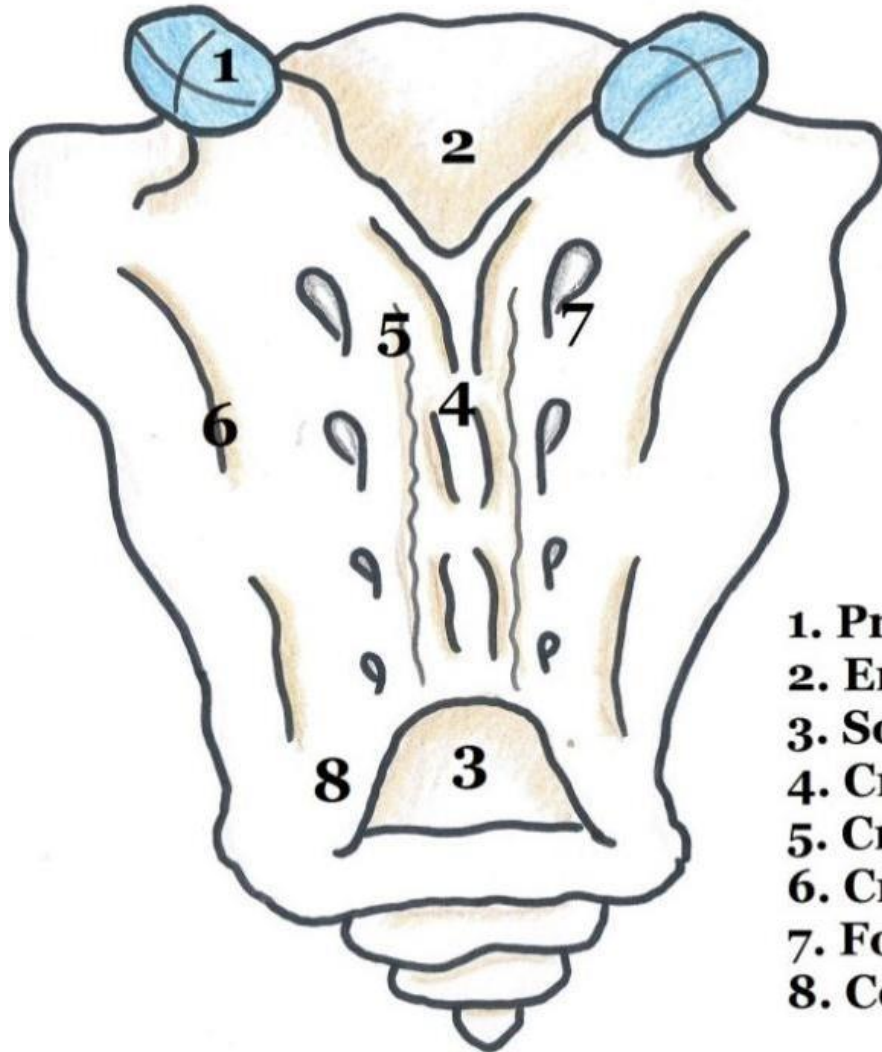
1. Diamètre antéro-postérieur (11 cm)
2. Diamètre transverse (13 cm)
3. Diamètre oblique (12 cm)

# Le sacrum: Vue antérieure



1. Plateau supérieur de S1
2. Processus artriculaire supérieur de S1
3. Promontoire
4. Ailerons sacrés
5. Foramen sacré antérieur
6. Gouttière de passage des nerfs spinaux
7. Crêtes synostosiques
8. Coccyx

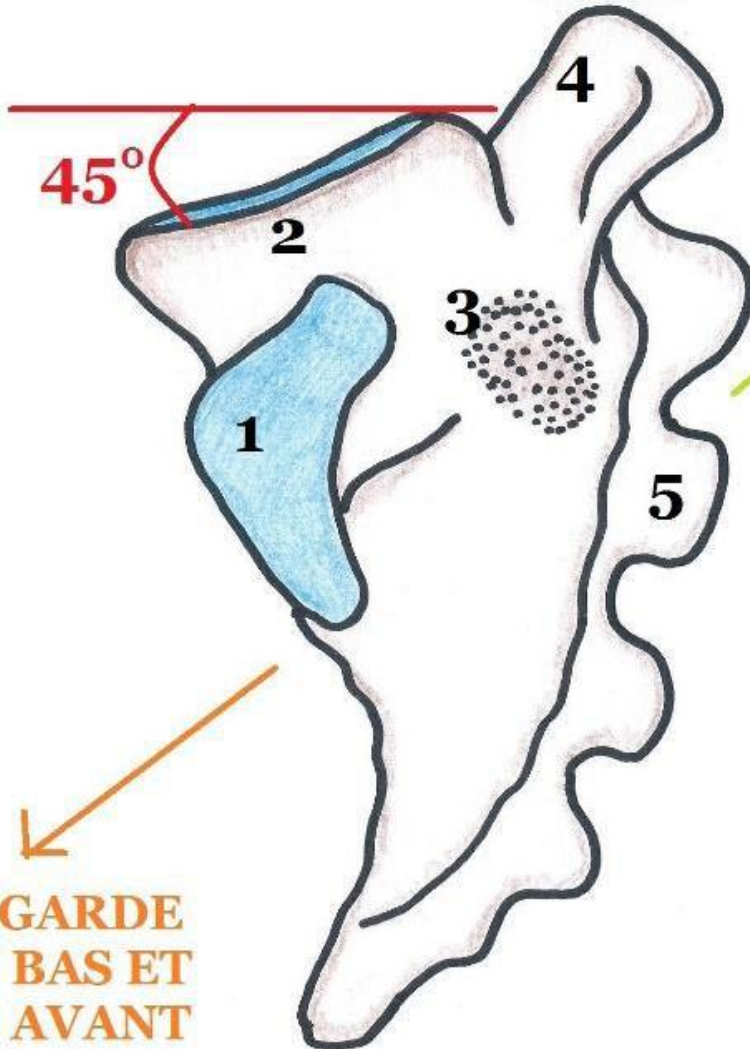
# Vue postérieure



1. Processus articulaire supérieur de S1
2. Entrée du canal sacré
3. Sortie du canal sacré
4. Crête sacrée médiane
5. Crête sacrée interne
6. Crête sacrée latérale
7. Foramen sacré postérieur
8. Corne gauche du sacrum

# Vue latérale

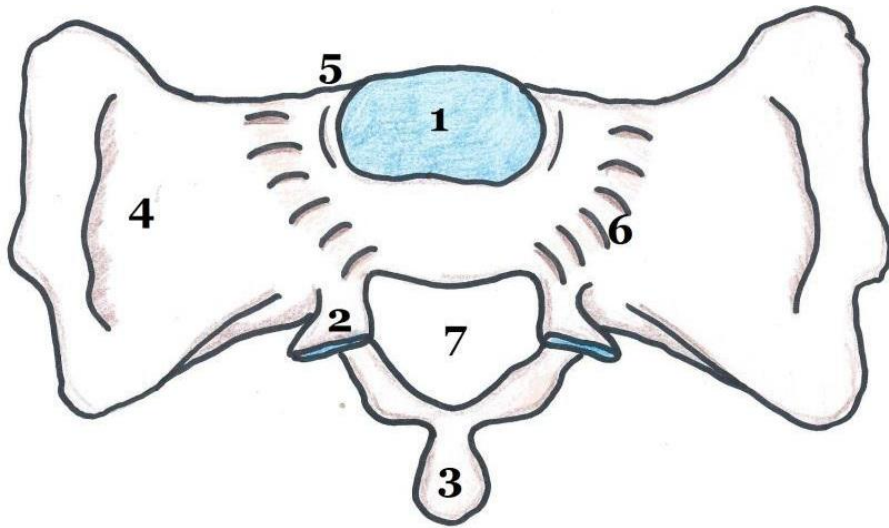
REGARDE EN  
HAUT ET EN  
ARRIERE



1. Surface coxale = auriculaire du sacrum
2. Plateau supérieur de S1
3. Fosse criblée ligamentaire du sacrum
4. Processus articulaire supérieur de S1
5. Crête sacrée médiane

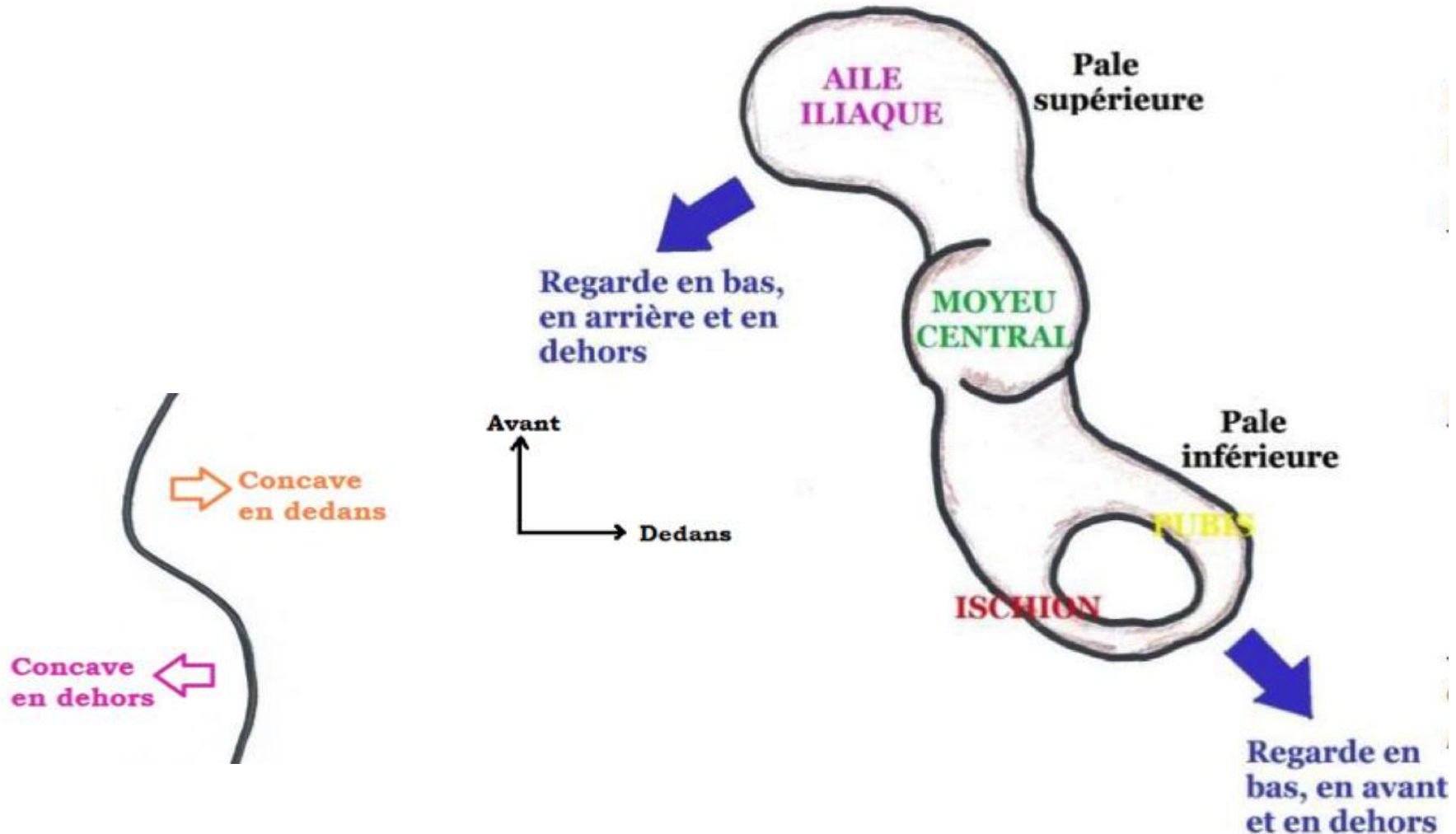
REGARDE  
EN BAS ET  
EN AVANT

# Vue supérieure



1. Plateau supérieur de S1
2. Processus articulaire supérieur de S1
3. Processus épineux de S1 (début de la sacrée médiane)
4. Aileron sacré gauche
5. Promontoire
6. Gouttière de passage du Tronc Lombo-Sacré
7. Canal sacré

# L'os coxal: Schéma simplifiée et vue supérieure de la crête iliaque



# Vue latérale de l'os coxal droit

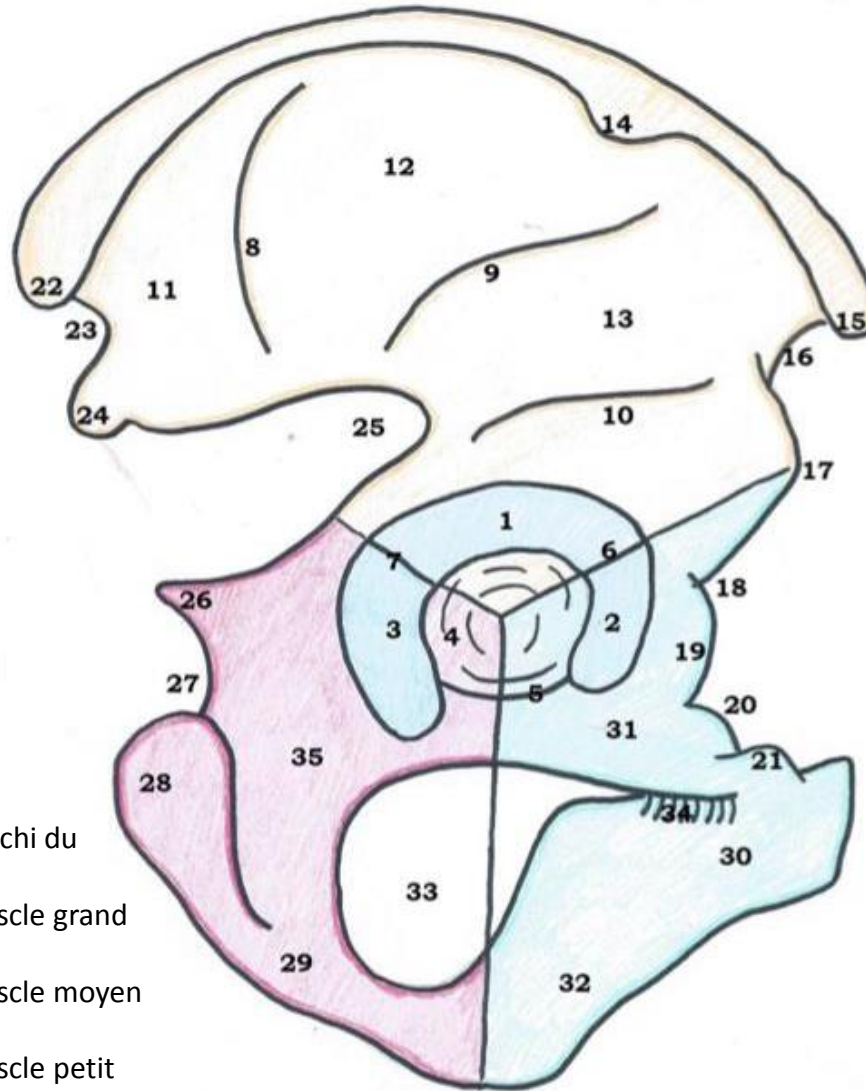
## Cotyle :

1. Toit
2. Corne antérieure
3. Corne postérieure
4. Fosse acétabulaire
5. Echancre ischio-pubienne
6. Echancre ilio-pubienne
7. Echancre ilio-ischiatique



## Aile iliaque :

8. Ligne glutéale postérieure
9. Ligne glutéale antérieure
10. Gouttière du tendon réfléchi du muscle droit antérieur
11. Champ d'insertion du muscle grand fessier
12. Champ d'insertion du muscle moyen fessier
13. Champ d'insertion du muscle petit fessier
14. Tubercule du moyen fessier



## Bord antérieur :

15. Epine iliaque antéro-supérieure
16. Echancre inter-épineuse antérieure
17. Epine iliaque antéro-inférieure
18. Vallée / Gouttière du psoas
19. Eminence ilio-pectinée / ilio-pubienne
20. Bord supérieur du pubis
21. Epine du pubis = tubercule du pubis

## Bord postérieur :

22. Epine iliaque postéro-supérieure
23. Echancre inter-épineuse postérieure
24. Epine iliaque postéro-inférieure
25. Grande échancre sciatique / ischiatique
26. Epine sciatique / ischiatique
27. Petite échancre sciatique
28. Tubérosité ischiatique

## Sous le cotyle :

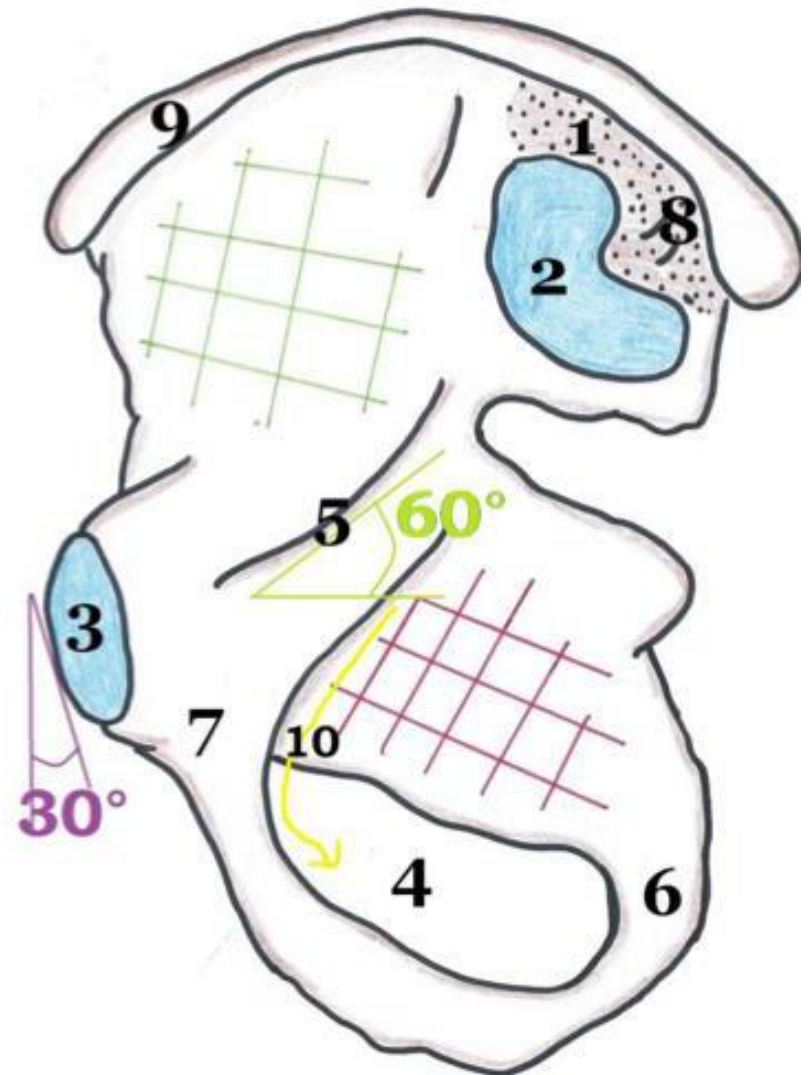
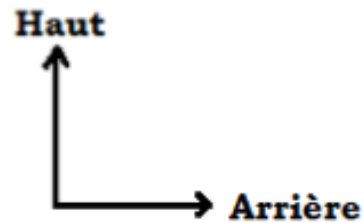
29. Branche de l'ischion
30. Corps du pubis
31. Branche supérieure du pubis
32. Branche inférieure du pubis
33. Trou obturateur
34. Gouttière sous-pubienne
35. Corps de l'ischion

# Vue médiale de l'os coxal droit

1. Orifice d'insertion ligamentaire sur la tubérosité iliaque
2. Surface sacrée
3. Surface articulaire de la symphyse pubienne
4. Trou obturateur
5. Ligne arquée
6. Ischion
7. Pubis
8. Tubérosité iliaque
9. Crête iliaque
10. Nerf obturateur

# Surface quadrilatère = arrière-fond du cotyle

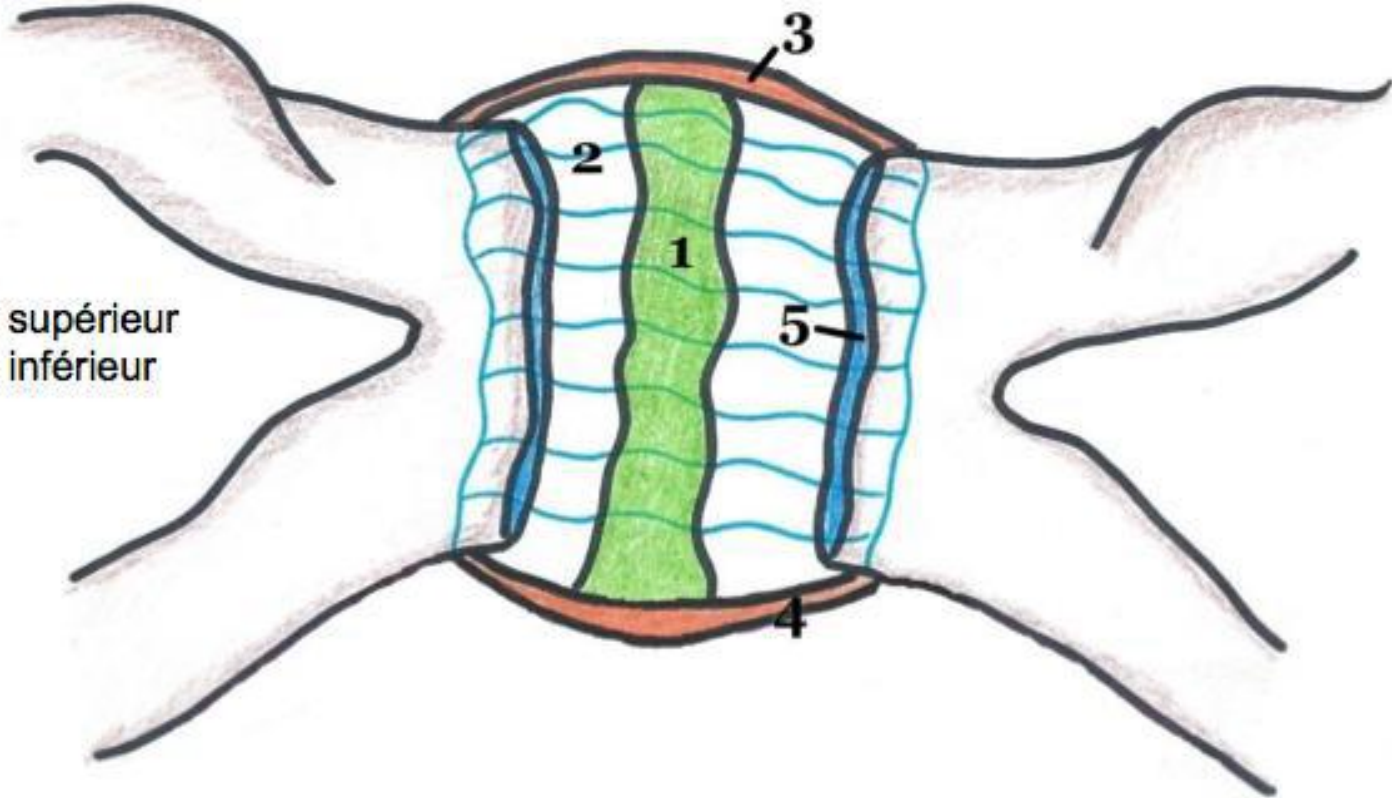
# Fosse iliaque interne



# L'articulation de la symphyse pubienne: Vue antérieure

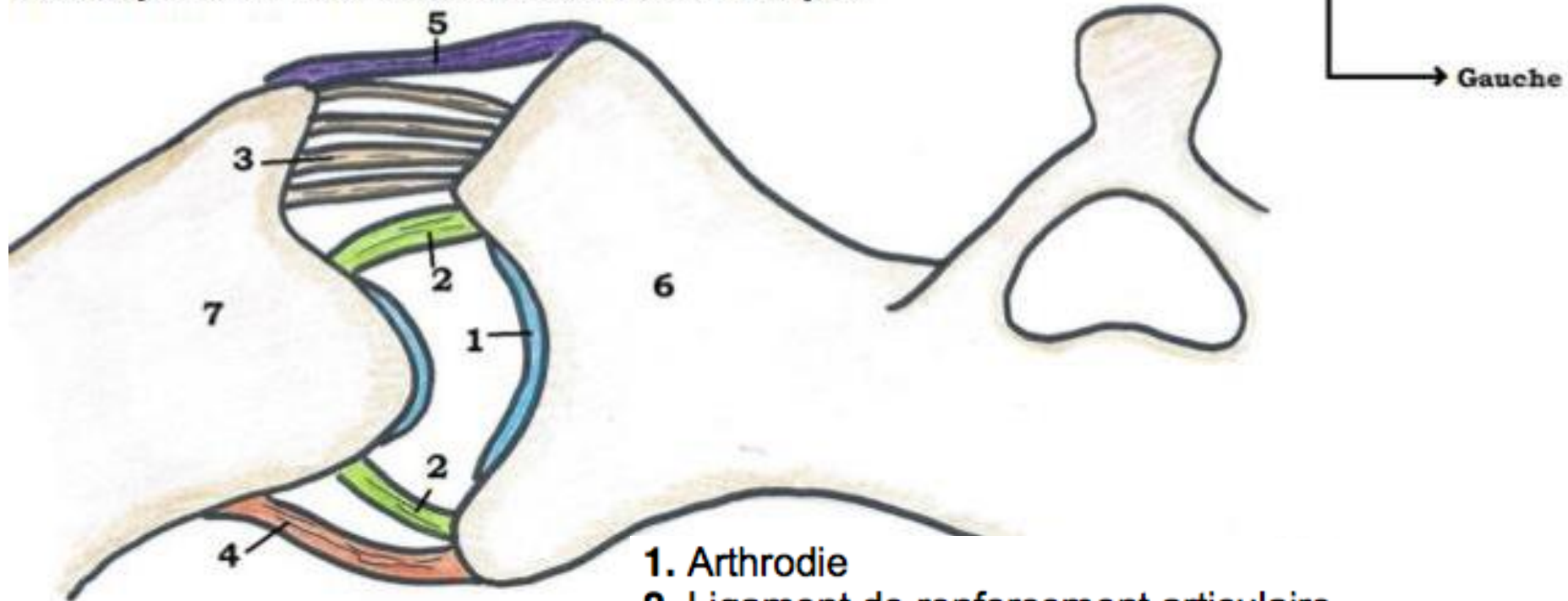
1. Fibrocartilage
2. Capsule articulaire
3. Ligament symphysaire supérieur
4. Ligament symphysaire inférieur
5. Surfaces articulaires

Haut  
↑  
Gauche  
→



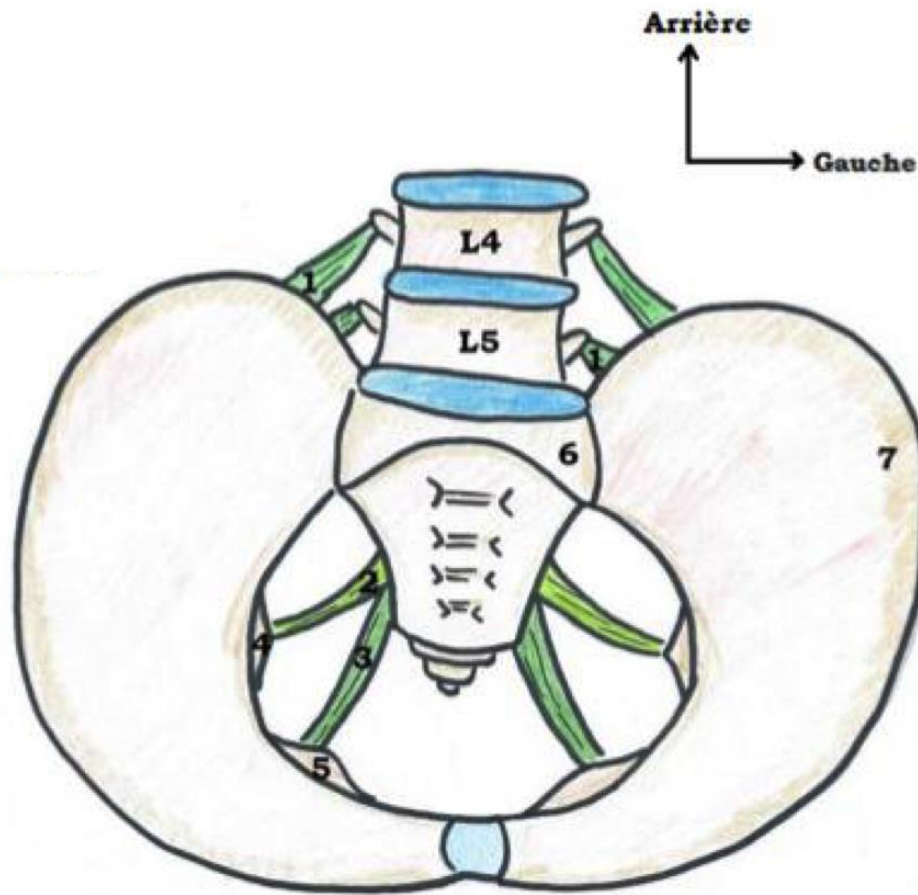
# L'articulatio sacro-iliaque : Vue supérieure

Vue supérieure de l'articulation sacro-iliaque



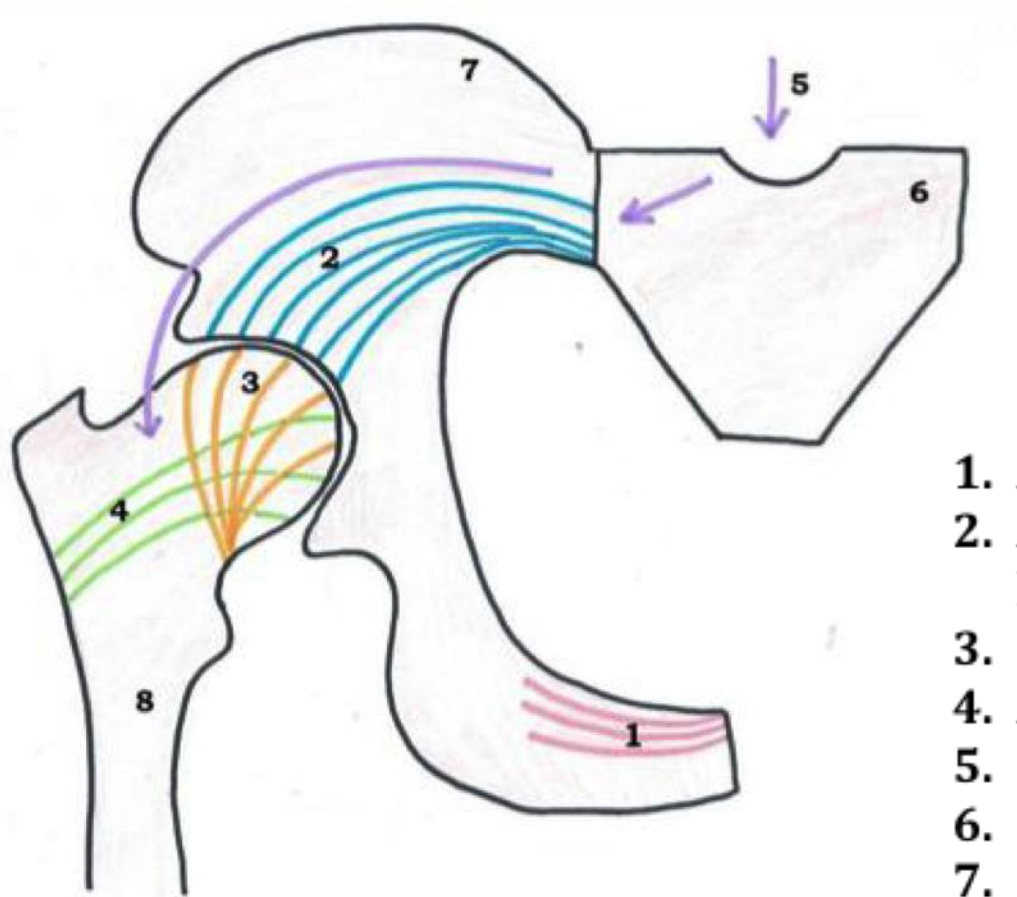
1. Arthrodie
2. Ligament de renforcement articulaire
3. Ligament interosseux
4. Ligament sacro-iliaque antérieur
5. Ligament sacro-iliaque postérieur
6. Sacrum
7. Os coxal

# Les ligaments de renforcement a distance: Vue supérieure du bassin



1. Ligament ilio-lombaire (L4 – L5)
2. Ligament sacro-épineux
3. Ligament sacro-tubéral
4. Epine ischiatique
5. Tubérosité ischiatique
6. Sacrum
7. Os coxal

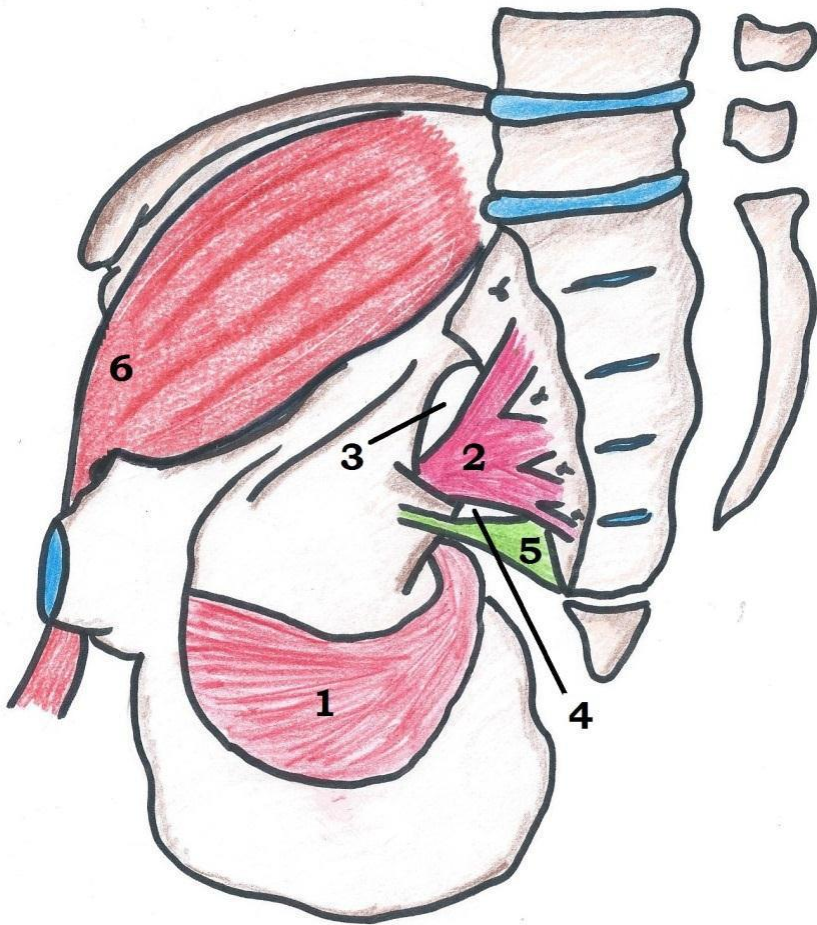# Articulation de la hanche, forces de traction



1. Arche spongieuse du pubis
2. Arche spongieuse poursuivant l'éventail de sustentation
3. Éventail de sustentation
4. Arche de traction
5. Cheminement des contraintes
6. Sacrum
7. Os coxal
8. Fémur

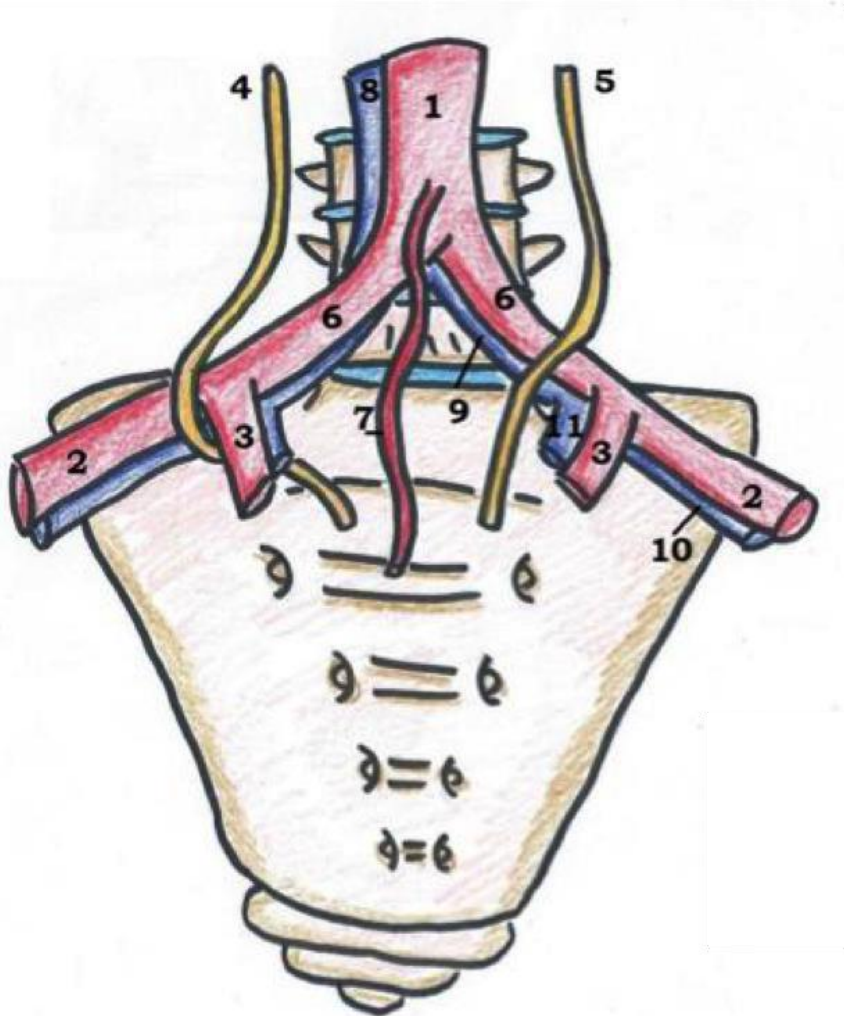


# Musculature: Vue médiale



1. Muscle obturateur interne
2. Muscle piriforme
3. Canal sus-pyramidal
4. Canal sous-pyramidal
5. Ligament sacro-épineux
6. Muscle ilio-psoas

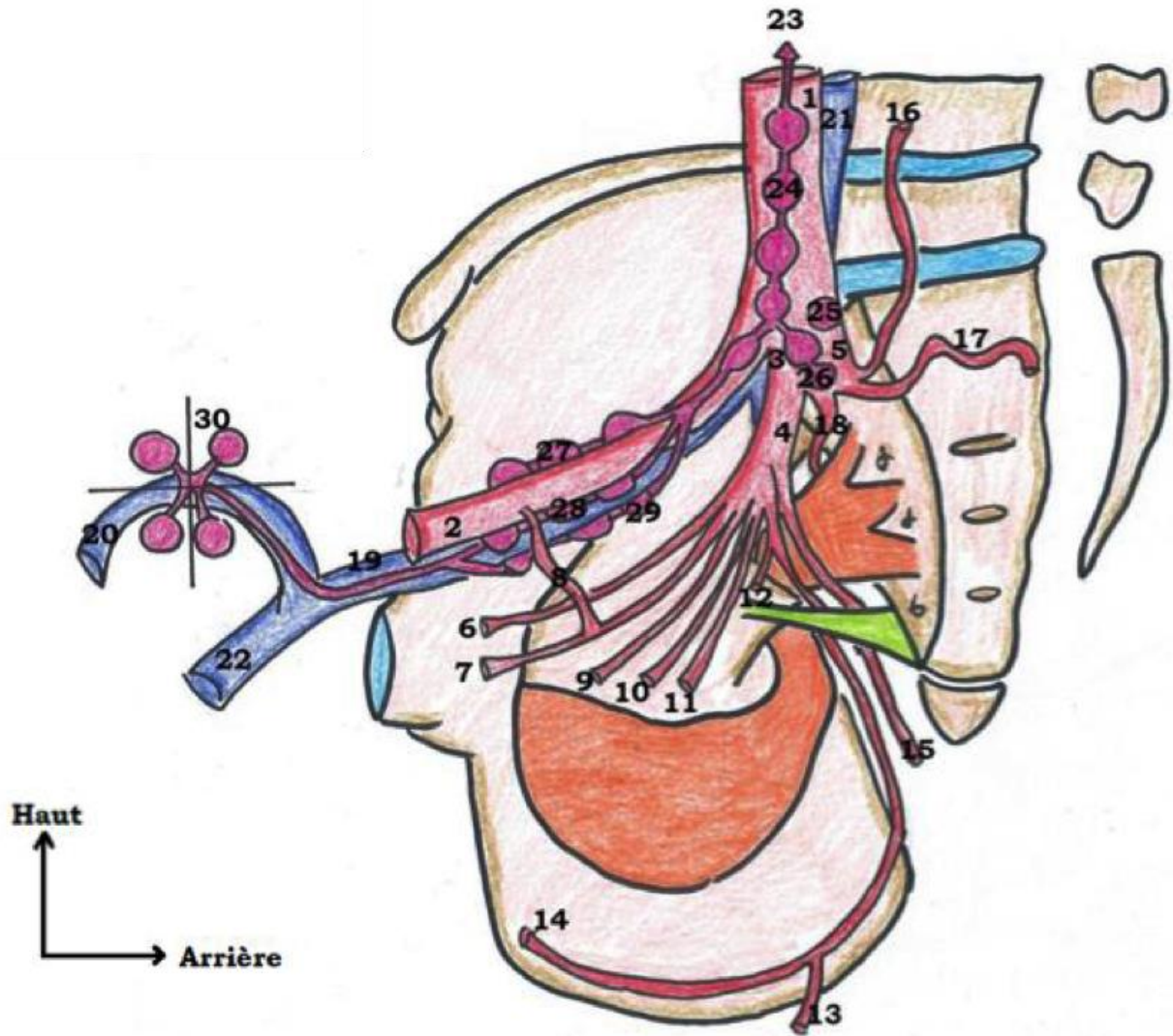
# Vascularisation: Vue antérieure du sacrum



1. Aorte abdominale
2. Artère iliaque externe
3. Artère iliaque interne = hypogastrique
4. Uretère droit
5. Uretère gauche
6. Artère iliaque primitive
7. Artère sacrée moyenne
8. Veine cave inférieure
9. Veine iliaque primitive
10. Veine iliaque externe
11. Veine iliaque interne

# Vue médiale du bassin

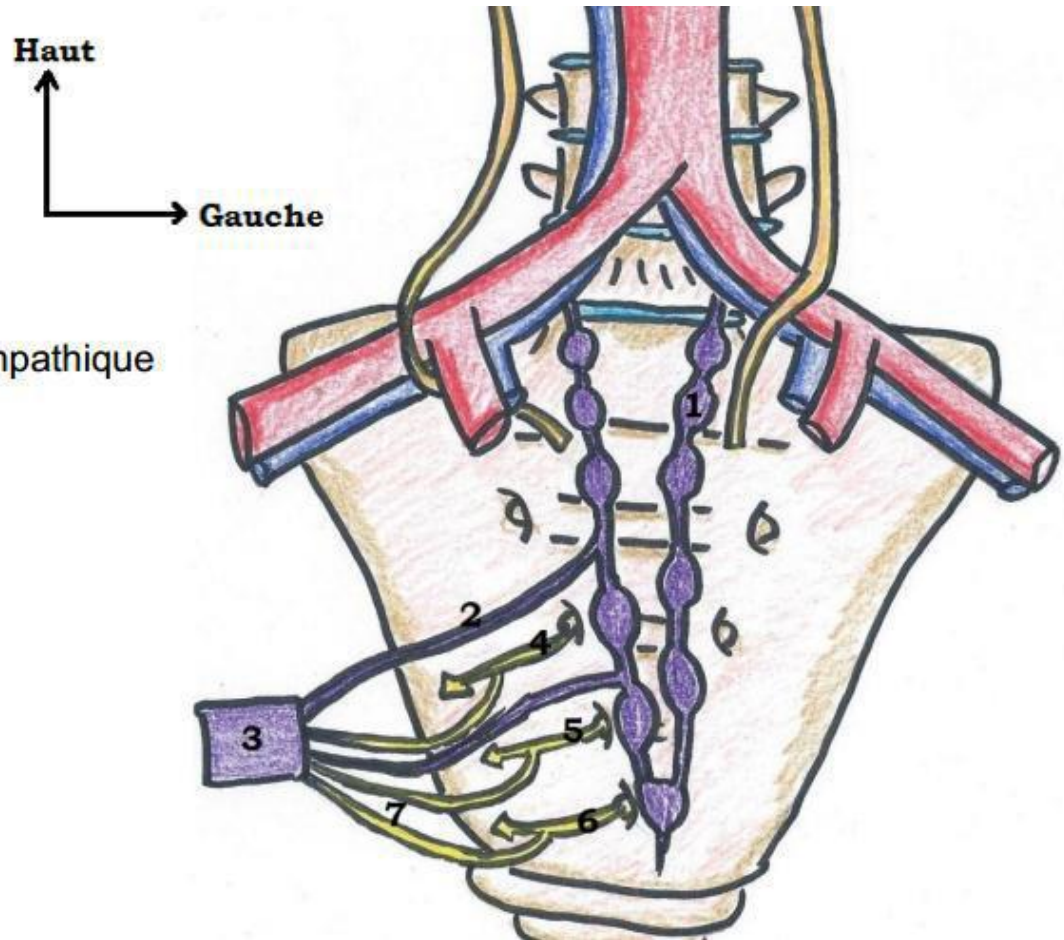
1. Artère iliaque commune
2. Artère iliaque externe
3. Artère iliaque interne = hypogastrique
4. Tronc antérieur
5. Tronc postérieur
6. Artère ombilicale
7. Artère obturatrice
8. Corona morta
9. Artère utérine
10. Artère vaginale longue
11. Artère vésicale inférieure
12. Artère rectale moyenne
13. Artère rectale inférieure
14. Artère honteuse interne = pudendal
15. Artère glutéale inférieure
16. Artère ilio-lombaire
17. Artère sacrée latérale
18. Artère glutéale supérieure = fessière
19. Veine iliaque externe
20. Crosse de la veine saphène
21. Veine iliaque primitive
22. Veine fémorale
23. Vers les nœuds aorto-abdominaux
24. Chaîne iliaque primitive
25. Nœud du promontoire
26. Chaîne iliaque interne
27. Chaîne iliaque externe latérale = supérieure
28. Chaîne iliaque externe moyenne
29. Chaîne iliaque externe médiale = inférieure
30. Nœuds de la crosse de la saphène



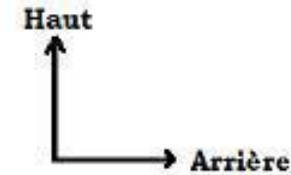
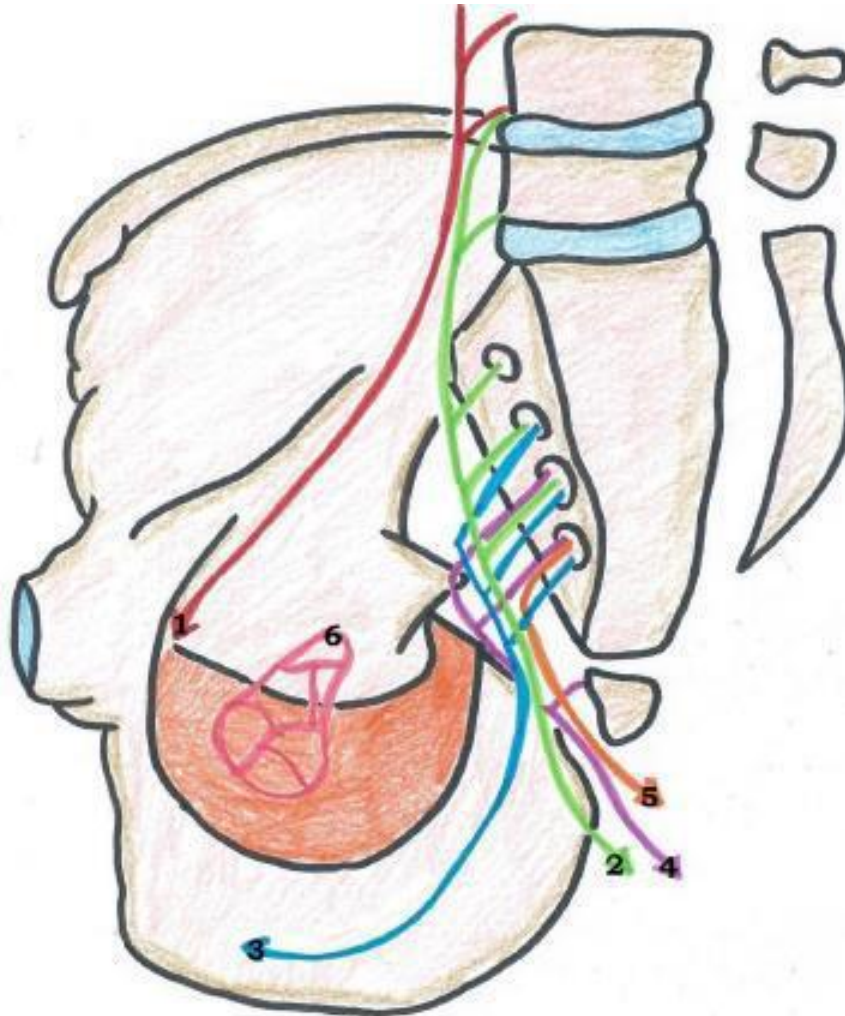
# Innervation: Vue antérieure du sacrum

**Schéma 25 : Vue antérieure**

1. Tronc sympathique
2. Nerf splanchnique pelvien orthosympathique
3. Plexus hypogastrique inférieur
4. Rameau antérieur de S2
5. Rameau antérieur de S3
6. Rameau antérieur de S4
7. Nerf érecteur



# Vue médiale du bassin



1. Nerf obturateur = L2, L3, L4
2. Nerf sciatique = L4, L5, S1, S2, S3
3. Nerf pudendal = S2, S3, S4
4. Plexus sacro-coccygien = S4, S5, C1
5. Nerf anal / rectal inférieur = S4
6. Plexus hypogastrique inférieur

Plexus lombaire = L1, L2, L3, L4, L5

Plexus lombo-sacré = L4, L5, S1, S2, S3

Plexus sacré = S1, S2, S3, S4, S5

FINN!!

Merci de votre attention <3

