

QCM 1 Reliez chaque mot à sa définition

- | | |
|-----------------|----------------------------------|
| a) Mitochondrie | 1) Synthèse de lipides |
| b) RER ou REG | 2) Contient de l'ADN |
| c) REL | 3) Synthèse d'ATP |
| d) Noyau | 4) Synthèse de protéines |
| e) Golgi | 5) Tri des protéines exportables |

A-a2,b1,c4,d2,e3

B-a3,b2,c4,d5,e1

C-a3,b4,c1,d2,e5

D-a3,b1,c4,d2,e5

E-a2,b5,c4,d3,e1

QCM 2

Une hypertrophie cellulaire entraîne le plus souvent une hypertrophie tissulaire
PARCEQUE

L'hypertrophie se définit par une augmentation du nombre de cellules.

A- (VV liées)

B- (VV non liées)

C- (VF)

D- (FV)

E- (FF)

QCM 3

Les cellules glandulaires séreuses ont une forte proportion en RER (ou REG)
PARCEQUE

Les cellules glandulaires muqueuses ont un Golgi hypertrophié.

A- (VV liées)

B- (VV non liées)

C- (VF)

D- (FV)

E- (FF)

QCM 4 Concernant les lignées cellulaires, **les vraies**

- 1) Un progéniteur de lignée à une division asymétrique.
- 2) Une cellule pluripotente donne un organisme entier.
- 3) Une cellule différenciée ne se divise plus.
- 4) Un précurseur n'est orienté que vers un seul type cellulaire.
- 5) Un progéniteur est toujours plus différencié que son précurseur.

A- 1,2,3,4,5

B- 3,4

C- 2,3,4

D- 1,3,4

E- 1,3,4,5

QCM 5 Concernant les épithéliums de revêtements, **les fausses**

- 1) La peau est constituée d'épithélium unistratifié
- 2) Toutes les cellules de l'épithélium pseudo stratifié sont au contact de la lame basale

- 3) Deux cellules adjacentes au sein d'un épithélium de revêtement sont liées par des jonctions serrées et recouvrent directement le tissu conjonctif sous jacent.
- 4) L'épithélium de revêtement à une fonction de protection et l'épithélium glandulaire à un rôle sécrétoire (endo ou exocrine).
- 5) La sécrétion paracrine se fait par le biais de prolongements cytoplasmique.

A- 1,3,5

B- 3,4,5

C- 1,3,4

D- 2,4,5

E- 1,2,3,4,5

QCM 6 Retrouvez la définition correspondante

- a/ Organe
- b/ Apoptose
- c/ Ectopie
- d/ Métaplasie

- 1) Déplacement d'un organe dans une zone topographiquement anormale.
- 2) Mort cellulaire non contrôlée
- 3) Transformation embryonnaire d'un tissu différencié en un autre tissu différencié
- 4) Mort cellulaire génétiquement contrôlée
- 5) Transformation d'un tissu différencié en un autre tissu différencié en dehors des épisodes de maturation embryonnaire ou fœtale
- 6) Association d'un tissu simple avec un système vasculaire et veineux.

A- a6,b2,c1,d3

B- a6,b2,c1,d5

C- b4,c1,d3

D- a6,b4,c1,d5

E- b4,c1,d5

QCM 7

Les cellules souches embryonnaires sont des cellules totipotentes

CAR

Un précurseur de lignée a une division asymétrique.

A- (VV liées)

B- (VV non liées)

C- (VF)

D- (FV)

E- (FF)

-

QCM 8 Concernant les lignées cellulaires, **les vraies**

- 1) Les cellules hépatiques sont un exemple de cellules unipotentes.
- 2) Les cellules souches embryonnaires ne sont plus présentes à l'âge adulte.
- 3) Les cellules multipotentes n'ont pas perdu leur capacité de division.
- 4) Les cellules multipotentes sont des cellules complètement différenciées.
- 5) Les cellules souches mésenchymateuses ne peuvent donner qu'un seul type de progéniteur

A- 5

B- 4,5

C- 2,3

D- 1,2,3,4

E- 1,4,5

QCM9 Relier chaque mot à son synonyme

- | | |
|----------------|-----------------|
| 1) Nécrose | a) Organelle |
| 2) Ectopie | b) Métaplasie |
| 3) Aplasie | c) Apoptose |
| 4) Hyperplasie | d) Involution |
| 5) Entoblaste | e) Endothélial |
| 6) Organite | f) Hypertrophie |

A- 3d,5e,6a

B- 3d,6a

C- 1c,3d,6a

D- 1c,3d,5e,6a

E- 1c,2b,3d,4f,5e,6a

-

QCM 10 A propos des acinus, les fausses

- 1) Les acinus muqueux sont mieux visibles sur une coupe histologique que les séreux.
- 2) La lumière de l'acinus séreux est plus visible que celle de l'acinus muqueux.
- 3) Une forte présence de REG traduit la présence d'un acinus séreux.
- 4) Un Golgi hypertrophié indique un acinus muqueux.
- 5) Acinus séreux et muqueux font partie des épithéliums de revêtement

A- 1,3,4

B-1,2,3,4,5

C- 1,2,5

D- 2,5

E- 2,3,4,5

-

QCM 11 Quel est l'ensemble de proposition vrai ?

- 1- Le tissu musculaire est un sous type de tissu conjonctif
- 2- Des testicules non descendus dans les bourses constituent une atrophie
- 3- La substance fondamentale est le liquide présent entre les cellules d'un tissu
- 4- Une involution peut être due à un arrêt anormal de la division cellulaire
- 5- Il existe plus de 200 types de tissu simple

A-1,2,3

B-1,2,3,4

C-1,2,3,4,5

D-4,5

E-3,4

QCM 12 Quel est l'ensemble de proposition fausse ?

- 1- La transformation du cartilage en os constitue une métaplasie
- 2- Chez un fumeur, on peut observer une métaplasie de l'épithélium buccale
- 3- La métaplasie est un processus irréversible contrairement à la dysplasie

- 4- Le tissu conjonctif est un tissu à groupement cellulaire lâche
- 5- Toutes les cellules d'un tissu sont rigoureusement identiques

A-1,3,5

B-1,4,5

C-2,3,4

D-3,4

E-2,5

QCM 13 Quel est l'ensemble de proposition **vrai** ?

- 1- Le mésoblaste est à l'origine des muscles squelettiques
- 2- Seul l'ectoblaste donnera du tissu épithélial
- 3- Le tissu nerveux provient en majorité de l'entoblaste
- 4- L'hypoblaste est à l'origine des tissus de l'appareil digestif et respiratoire
- 5- L'évolution des feuilletts embryonnaires ne correspond pas à une spécificité tissulaire

A- 1,2

B-2,3

C-3,4

D-4,5

E-1,5

QCM 14 Quel est l'ensemble de proposition **vrai** ?

- 1- Le noyau des cellules séreuses est central
- 2- Les glandes endoépithéliales peuvent être multicellulaire
- 3- La sécrétion ne peut se faire par le pôle basal de la cellule glandulaire
- 4- La neurocrinie est la sécrétion de substances dans le sang par le système nerveux central
- 5- La paracrinie est un type de sécrétions où les substances sécrétées se répandent dans le tissu

A-1,2,3,5

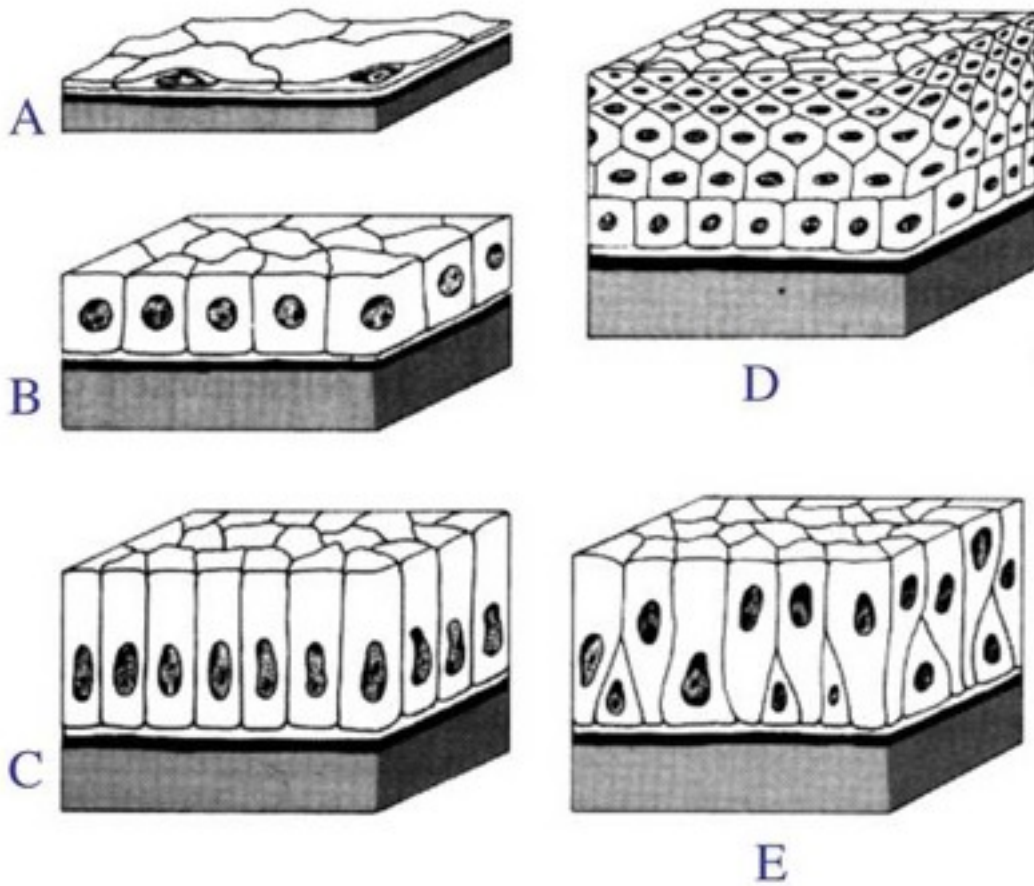
B-1,2,3

C-2,3,4

D-3,4,5

E-1,5

QCM 15 Quel est l'ensemble de proposition **fausse** ?



1- Les images A,B,C sont des épithéliums unistratifiés

2- Les images D et E représentent des épithéliums pseudostratifiés

3- Les cellules de l'image D sont prismatiques

4- Les cellules de l'image C ne peuvent pas être ciliées chez l'être humain

5- les cellules de l'image A sont pavimenteuses

A-1,2,3,4,5

B-1,2,3,4

C-2,3,4,5

D-2,3,4

E-3-4