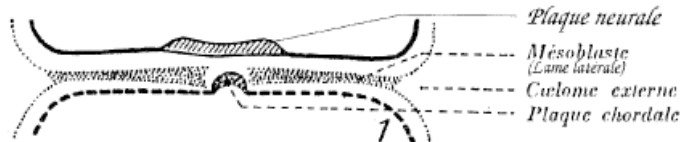
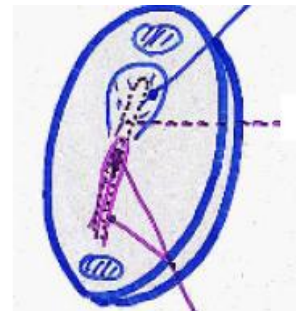


Jour 18

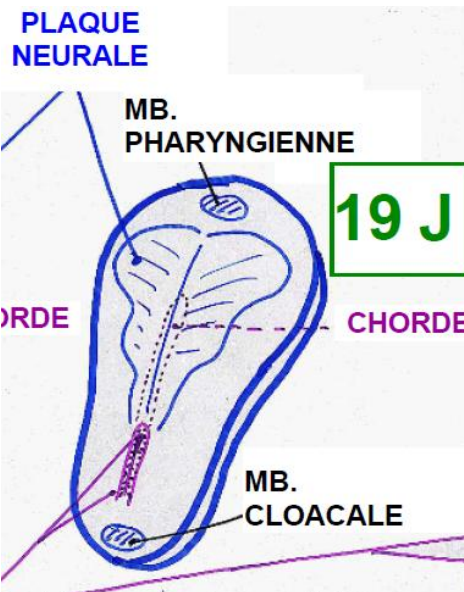


Tandis que la plaque notochordale à peine formée, commence déjà à se désolidariser de l'entoblaste, apparaît la **plaque neurale** → épaissement de l'ectoblaste.

Parallèlement démarre une croissance considérable de l'embryon au niveau céphalique.



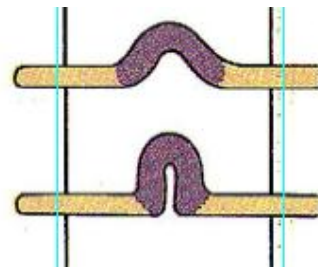
Jour 19



La neurulation se poursuit notamment avec la plaque neurale, qui prend de plus en plus de place sur l'embryon.

♥ C'est la **chorde** qui induit la surface du futur système nerveux.

La plaque notochordale se détache toujours de l'entoblaste, tout en se repliant doucement sur elle-même.

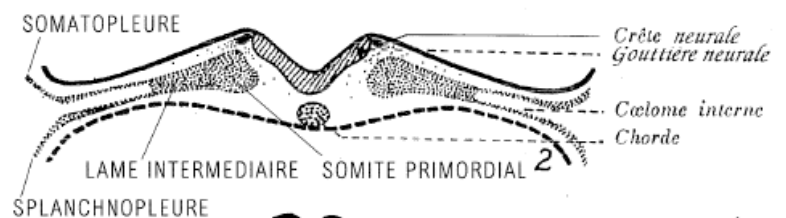


Au 20<sup>ème</sup> jour, les premiers somites sont mis en place. Ceux-ci sont toujours reliés à la **lame intermédiaire** et se nomment donc somites primordiaux.

Le canal neurentérique est toujours visible à ce stade du développement !

♥ L'ébauche cardiaque est apparue dans la zone craniale.

L'allantoïde est présente au sein du pédicule embryonnaire.



Jour 20

La plaque neurale commence à se replier sur elle-même → début du processus de formation de la gouttière neural (= tube neural).

De part et d'autre de la gouttière neurale en formation apparaît la **crête neurale**, qui se segmentera par la suite pour former la crête ganglionnaire, les mélanoblastes ...

Sans réellement se distinguer du coelome externe, le coelome interne commence à se mettre en place.

♥ **Fin J20**, 1 à 2 paires de somites sont toujours mises en place, 3-4 dans certains cas. De même, les 7 premières paires de somitomères sont apparues. Le processus de formation de la chorde n'est pas achevé.

