

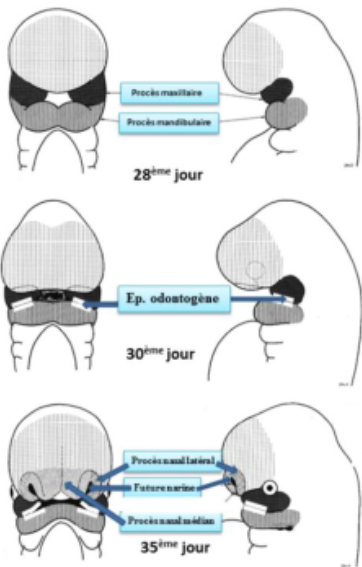
Aspects morphologiques et régulation de l'odontogenèse

Outre les pathologies infectieuses, carieuses et parodontales il existe des **anomalies** de :

- nombre
- forme
- structure
- position

Dialogue épithélium/mésenchyme → **genèse de l'organe dentaire**

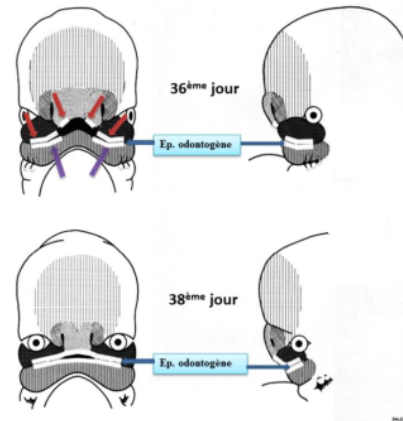
Mouvement **antéro-postérieur** → **plicatures** → **arcs pharyngés**.



J28 : 1. **Proliférations** des masses cellulaires latérales du 1^{er} arc dans la zone distale (antérieure)
2. **Dédoublement**
→ **Procès maxillaires et mandibulaire.**

J30 : Partie mandibulaire (md) sup & maxillaire (mx) inf
→ Epithélium **odontogène** (≠ oral). ★

J35 : **Bourgeons (bg) céphalique antérieur** → **bg nasal.**

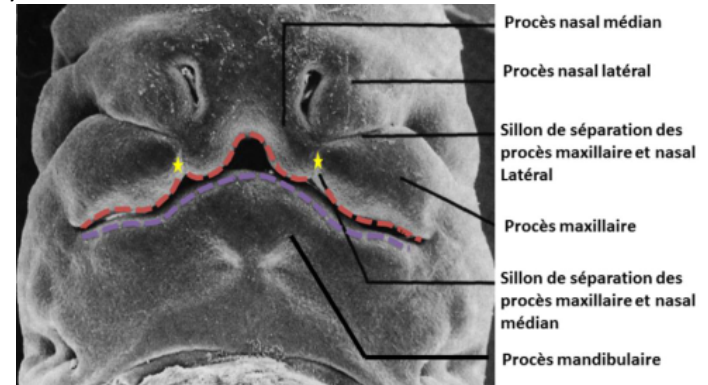


J36 : **Bg nasal inférieur** → 2 épithélia **odontogènes.**

J38 : formation d'un épithélium **odontogène continu** par fusion des épithélia : ★
- 4 maxillaires : 2 du maxillaire + 2 du bg nasal ★
- 2 mandibulaires. ★

Pb de fusion **procès mx & nasal** → Les **fentes palatines**, les **fentes labiales (bec de lièvre)** & les **agénésies dentaires**

Embryon de 7 semaines :



L'épithélium odontogène →

- lame vestibulaire → vestibule
- lame dentaire (lames I^{aire} et II^{aire}).

En *coupe frontale* : l'épithélium odontogène est un épaissement de l'épithélium oral.

En *coupe horizontale* : c'est une lame continue en forme de fer à cheval au sein de la cavité orale. Il préfigure la future arcade dentaire.

L'évolution de l'épithélium odontogène :

En *coupe frontale* : il prolifère et s'enfonce dans l'ectomésenchyme sous-jacent. Son **dédoubllement** donne deux lames continues : lame vestibulaire et lame dentaire.

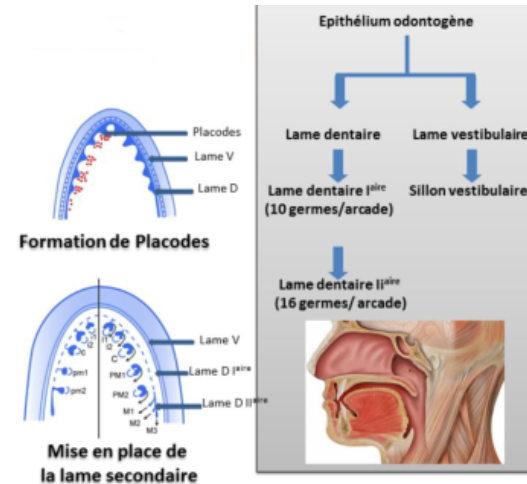
Lame vestibulaire → vestibule buccal (espace entre la joue et l'arcade dentaire). ★★★

Lame dentaire → arcades dentaires maxillaire et mandibulaire.

★★★ Elle donne les placodes dentaires à l'origine des germes dentaires ★ → dents temporaires (déciduales ou lactéales).

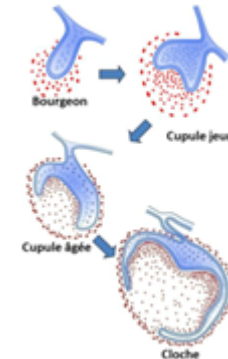
Il y a **10 placodes par arcade** qui apparaissent comme des petits renflements appendus à la lame dentaire par un cordon épithélial appelé **lame dentaire I^{aire}** et qui donneront les **10 dents temporaires**.

★★★ A partir de la **lame dentaire I^{aire}** se développe la **lame dentaire II^{aire}** qui donne **16 dents définitives par arcade**. ★★★★★



Chaque placode évoluera de façon **similaire** en subissant différentes transformations morphologiques décrites sous **3 stades** :

- Bourgeon
- Cupule :
 - jeune
 - âgée
- Cloche. ★★

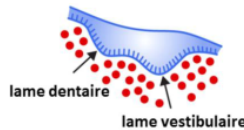
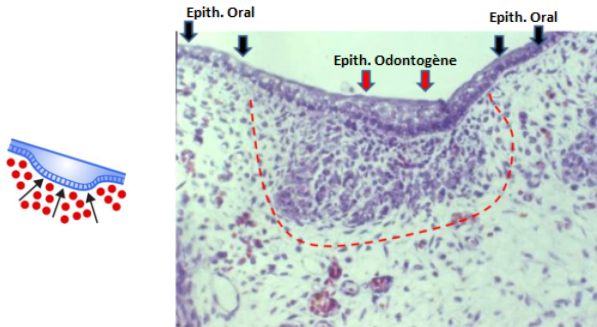


Epithélium odontogène (continu et arciforme) :

En *coupe frontale* : l'épithélium oral = 2 à 3 strates cellulaires.

L'**épithélium odontogène** se distingue par l'**augmentation** de strates cellulaires et apparaît donc comme un épaissement de l'épithélium oral.

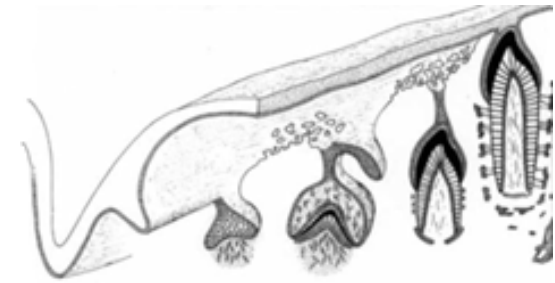
Il existe face à l'épithélium odontogène une **densification cellulaire** au niveau du tissu ecto-mésenchymateux.



La **lame vestibulaire** subira une **apoptose** → **sillon vestibulaire** (donnera le futur **vestibule buccal**). ★

La **lame dentaire** va subir une **régionalisation** puis une **segmentation** formant les **placodes dentaires** à l'origine chacune d'un **germe dentaire temporaire**.

Chaque **placode** évoluera de façon **identique** histologiquement quelle que soit sa localisation jusqu'au stade cloche.



Cupule

On peut subdiviser ce stade en **2** stades :

- **cupule jeune**
- **cupule âgée**

Ce stade est caractérisé par un évasement de la **partie épithéliale**.

Bourgeon

Partie épithéliale : **cylindre** qui s'enfonce dans l'**ecto-mésenchyme**.

★★★

De l'extérieur vers l'intérieur :

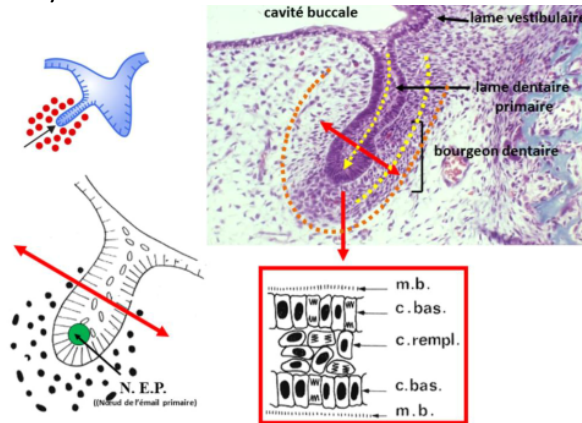
- **membrane basale**
- **cellules basales**
- **cellules de remplissage**.

A la fin du stade apparaît dans la partie **apicale** de ce cylindre épithélial le **NEP** ★★★ (nœud de l'émail primaire) constitué d'un petit nombre de cellules ne présentant **aucune différence morphologique** ★ mais il exprime des molécules de signalisation et des facteurs de transcription qui ne sont pas exprimés par les autres cellules épithéliales.

Partie ecto-mésenchymateuse : les cellules ecto-mésenchymateuses sont en **périphérie** des cellules épithéliales. On not

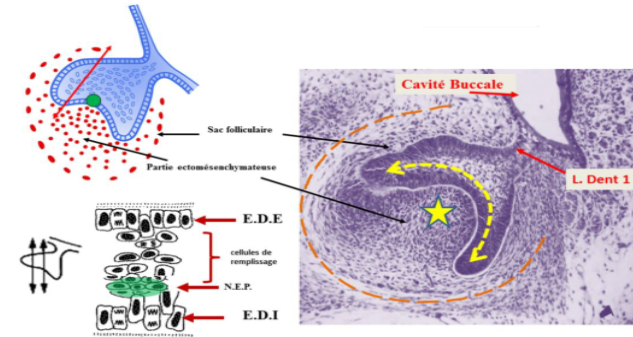
e une **faible MEC** (matrice extracellulaire) et une **forte** densité cellulaire ectomésenchymateuse.

Partie périphérique : elle ne se distingue pas vraiment de la partie ecto-mésenchymateuse.



Partie ecto-mésenchymateuse : Au sein de la densité cellulaire regardant l'EDI, il y a apparition d'une **vascularisation sans organisation** particulière.

Partie périphérique du mésenchyme : apparition du **sac folliculaire (SF)**. Il commence à s'individualiser sous formes de **strates cellulaires** relativement **inorganisées**.



Cupule jeune

Partie épithéliale : elle prend le nom d'**organe de l'émail**. ★★

Elle est constituée de différentes strates cellulaires. De l'extérieur vers l'intérieur :

- **strate cellulaire externe** : **1 seule couche** qui tapisse la partie épithéliale de la cupule et est appelée épithélium dentaire externe (**EDE**)

- **cellules de remplissage**

- **strate cellulaire interne** : **1 seule couche** ★ qui tapisse la partie épithéliale de la cupule sur sa surface interne et est appelée épithélium dentaire interne (**EDI**).

L'**EDE** et l'**EDI** sont séparés des cellules ecto-mésenchymateuses par une membrane basale (**MB**). Le **NEP** est toujours présent.

Cupule âgée

Partie épithéliale : **disparition** du nœud de l'émail primaire (**NEP**).

Les **cellules de remplissage** subissent une modification morphologique. Ces cellules expriment des **glycosaminoglycanes** fortement hydrophiles provoquant une **entrée hydrique** et la dissociation des cellules qui vont prendre une forme **étoilée** unies simplement par des **desmosomes**. Ces cellules prennent le nom de **réticulum étoilé (RE)**.

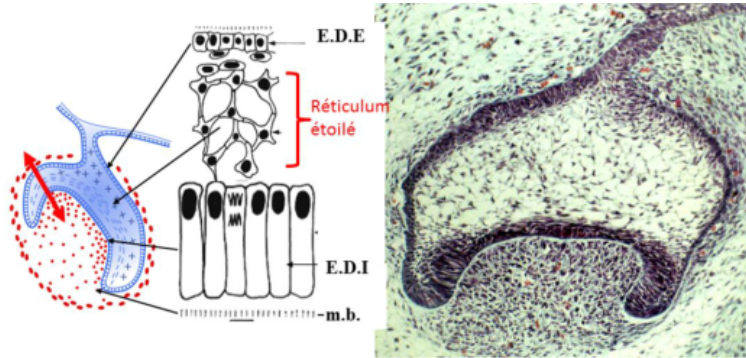
Les cellules de l'**EDI** s'allongent.

De l'extérieur vers l'intérieur :

- **EDE**
- **RE**
- **EDI**

Partie ecto-mésenchymateuse : elle prend le nom de **papille ecto-mésenchymateuse** ★. La **vascularisation** est beaucoup **plus organisée** et il y a un **début d'innervation**.

Partie périphérique : le SF s'organise en **strates cellulaires**.



Cloche

Partie épithéliale : le **stratum intermedium (SI)** s'intercale entre le RE et l'EDI. ★

Des nœuds d'émail secondaire (**NES**) apparaissent dans les zones des futures cuspides.

Les cellules de l'EDI dans la zone centrale **s'allongent** encore plus pour donner les futurs **améloblastes**. ★★★★★

L'EDE et l'EDI en périphérie de la cloche se juxtaposent pour donner la **gaine de Hertwig** ★★★★★ qui va s'enfoncer dans l'ecto-mésenchyme et sera à l'origine de la **formation radiculaire**.

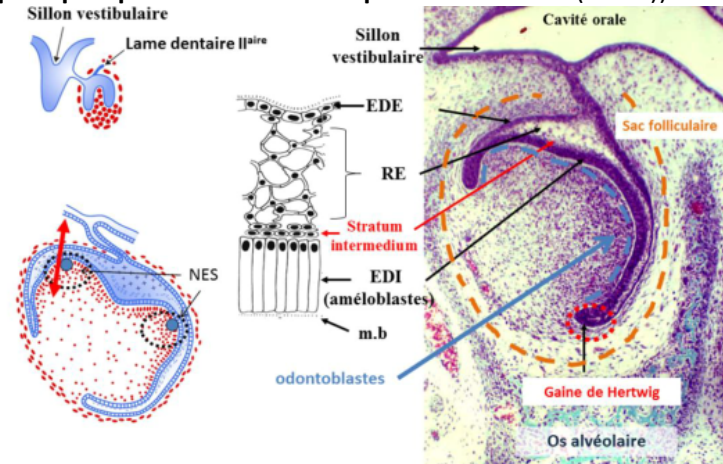
Partie ecto-mésenchymateuse : une **innervation** se développe et un **axe vasculaire** se forme. ★★

A la **périphérie**, les cellules **ecto-mésenchymateuse** (en face de l'EDI séparées de ce dernier par une **membrane basale**) se différencient en **odontoblastes** à l'origine de la **dentine**.

La **gouttière osseuse** qui contenait les germes va se cloisonner et devenir une **crypte osseuse**, chaque germe sera individualisé par rapport au germe adjacent.

La **morphologie dentaire** se met en place.

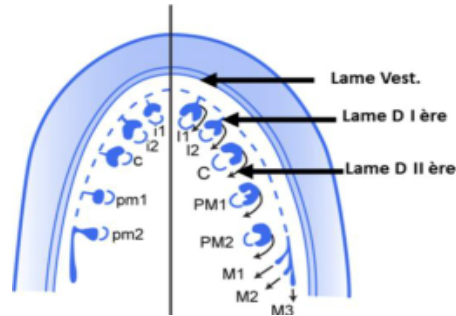
Partie périphérique : elle donne le **sac folliculaire** à l'origine du **ligament dento-alvéolaire** ★ (= **ligament parodontal** = **desmodonte** = **espace pluripotentiel volumétrique desmodontal (EPVD)**).



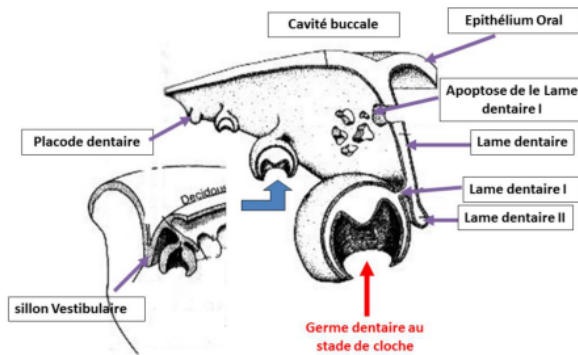
Il se forme la **lame dentaire secondaire** responsable des dents **permanentes**.

Il se forme **1 LD IIaire** par **LD Iaire** pour chacun des germes temporaires sauf pour la **M₂** tempo qui donnera **4 lames dentaires** :

$I_{centrale} \text{ tempo} \rightarrow I_{centrale} \text{ perm}$
 $I_{latérale} \text{ tempo} \rightarrow I_{latérale} \text{ perm}$
 $C \text{ tempo} \rightarrow C \text{ perm}$
 $M_1 \text{ tempo} \rightarrow PM_1 \text{ perm}$
 $M_2 \text{ tempo} \rightarrow PM_2 \text{ perm}$
 $M_1 \text{ perm}$
 $M_2 \text{ perm}$
 $M_3 \text{ perm}$



Il se forme **16 LD II^{aire}** par arcade dentaire.
 On note l'**apoptose** de la **LD I^{aire}** ★ et donc il n'y aura plus de liaison entre la cavité orale et le germe dentaire temporaire en formation.

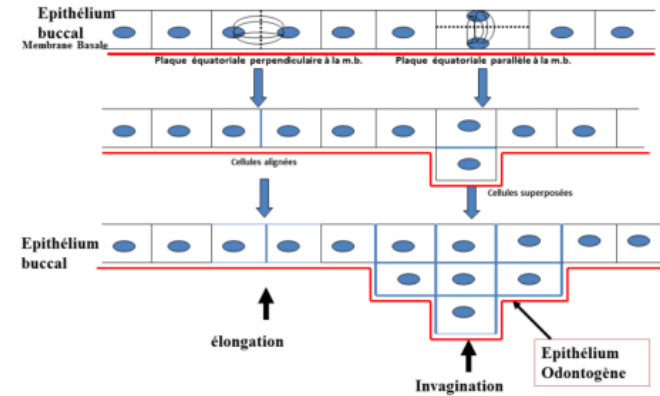


L'**épithélium odontogène** se présente sous la forme de plusieurs **strates** cellulaires alors que l'**épithélium oral** n'en compte que **3 à 4**. Cela n'est pas dû à une **modification de la prolifération cellulaire** (augmentation du nombre ou de la répartition des cellules en division), c'est liée à modification d'**orientation du fuseau mitotique**.

A partir de la, et jusqu'à la fin du poly, la prof l'a supprimé de son diapo... Je vous déconseille de le bosser pour le moment mais je vous le laisse au cas ou (et parce que je me suis tapé toute la remise en page)

Epithélium buccal : la plaque équatoriale est **perpendiculaire** à MB (membrane basale) → **élongation**. ★★

Epithélium odontogène : la plaque équatoriale est **parallèle** à la MB → **invagination**. ★★



Au niveau de l'**ecto-mésenchyme** il n'y a **pas de différence** dans le **nombre** et la **répartition des cellules en division**.

Cette **densité cellulaire** est localement en rapport avec 2 phénomènes :

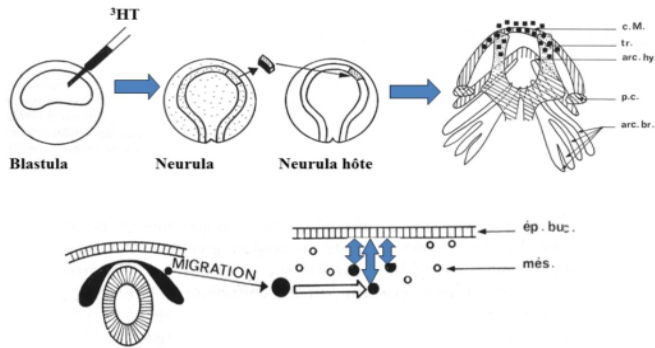
- **migration cellulaire** (CCNs)
- **diminution locale de la synthèse matricielle** (les CCNs la synthétisent peu).

La **formation des germes dentaires** est précédée de la **migration des CCNs**.

Expérience de **CHIBBON 1967** :

- injection de **thymidine tritiée** au stade blastula.
- prélèvements de cellules de la **plaque** ou **tube neurale** au stade neurula
- transfert à une **neurula hôte** non marquée.
- présence de **cellules marquées** au niveau des **bourgeons maxillaire et mandibulaire**.

→ Conclusion : les **CCNs migrent**.



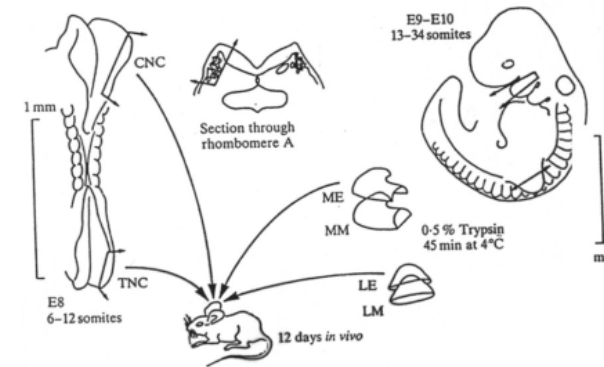
Expérience de **Lumsden 1984** :

Stade **6-12 somites** (avant fermeture du TN et la migration des CCNs):
prélèvement cellules de la gouttière neurale contenant des CCNs.

Stade **13-34 somites** (pas de CCNs dans l'arc 1) : prélèvement de l'arc 1 et un bg de membre.

- **trypsine** pour séparer la partie épithéliale de la partie mésenchymateuse.
- association des **CCNs** à la **partie épithéliale du 1^{er} arc** ou à l'**épithélium du bg du membre**.

- **48 h après** : transplantation dans la chambre oculaire (pas de système immunitaire) d'un receveur.
- **12 J** après observation si **formation de dents**.



Type de culture	Dents	Os	Cartilage	Tissu Nerveux
CCN + Ep. 1 ^{er} Arc	+	+	+	+
CCN + Ep. de Membre	-	+	+	+
CCN	-	-	+	+
Ep. de Membre	-	-	-	-

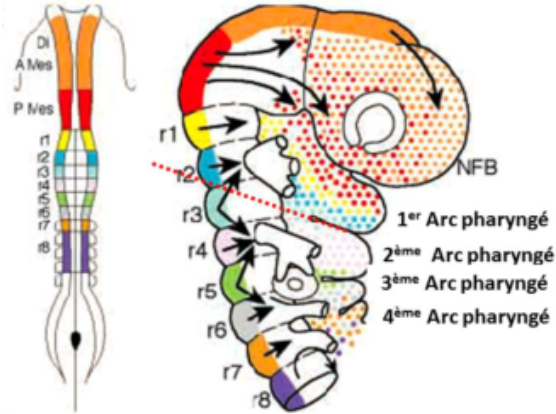
- épithélium du membre seul → tissu épithélial.
- CCNs seules → tissu cartilagineux, nerveux.
- CCNs + épithélium du membre → tissu osseux, cartilagineux et nerveux.
- CCNs + épithélium 1^{er} arc → tissu osseux, cartilagineux, nerveux et dentaire.

CCL → On constate la **formation de dents** uniquement dans la **co-culture** des **CCNs** et de l'**épithélium du 1^{er} arc**.

Il existe une information entre l'épithélium oral et les CCNs qui conduit à la formation de **placodes dentaires**.

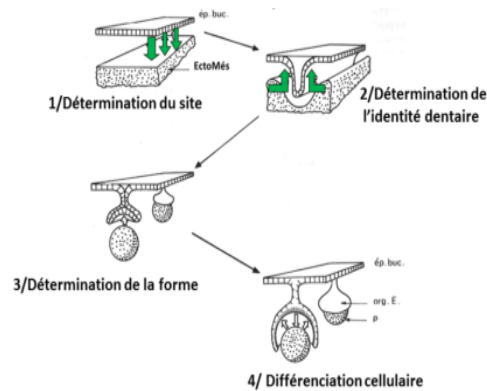
Au niveau de la **tête**, les **CCNs** expriment des gènes **non-Hox** (**paraHox** ou **divergents**) qui sont le **support de l'organisation** de la **partie céphalique**.

Les gènes **Hox** représentent le support génétique du **développement du corps dans son entier** sauf la tête.



L'**identité dentaire** dépend des différentes interactions entre l'épithélium et les CCNs. En effet l'épithélium odontogène exprime des **gradients de molécules de signalisation** (FGF, BMP, SHH, Wnt) qui instruisent les **CCNs** sous-jacentes ayant migrés dans le **1^{er} arc**. Les **combinaisons d'homéogènes divergents** (**homéocode**) exprimés localement par les CCNs vont déterminer l'**identité dentaire**.

Le tutorat est gratuit. Toute vent

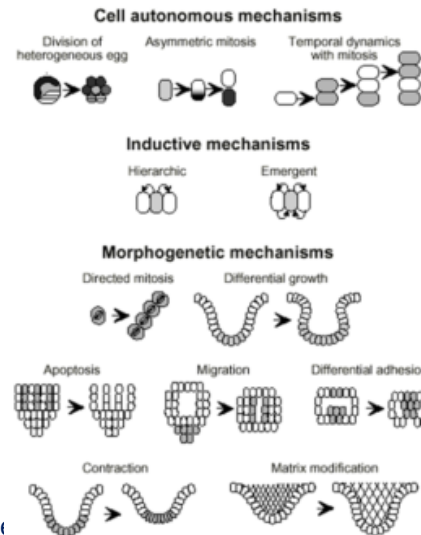


Il existe **4** étapes :

- ① détermination du **site odontogénique**
- ② détermination de l'**identité dentaire**
- ③ détermination de la **morphologie dentaire**
- ④ **différenciation cellulaire** et **minéralisation tissulaire**.

Chaque dent est l'expression d'une signalétique moléculaire site spécifique permettant l'expression d'une combinatoire d'homéogènes spécifiques à chacune des dents.

Quelle que soit la dent, le **mécanisme biologique** est **identique** mais la **combinatoire d'homéogènes** et la **signalisation épithéliale** sont **différentes** en fonction du type de la dent.



Plusieurs **mécanismes** peuvent être combinés pour établir une morphologie : ★

- **prolifération différentielle**
- **mitose asymétrique**
- **migration cellulaire préférentielle**
- **apoptose localisée**
- **modification matricielle**
- **adhésion différentielle**.

Cette **croissance différentielle** est liée à la présence de **centres de signalisation** situés au niveau **épithélial**.

Un **centre de signalisation** est une **structure cellulaire transitoire** responsable de la **synthèse de facteurs de transcription** et de **molécules de signalisation déterminant localement l'activité cellulaire d'un territoire tissulaire**.

Il existe **3 centres de signalisation** :

- ① **centre de signalisation précoce**
- ② **nœud de l'émail primaire**
- ③ **nœuds de l'émail secondaire**.

Centre de signalisation précoce : au niveau de la **lame dentaire**, permet le **bourgeonnement épithélial** ★ responsable de la formation de la **placode dentaire**.

NEP : au stade **terminal du bourgeon** et reste **actif 24-36 h**. Il n'y a qu'un **seul NEP** par germe dentaire.

NES : au stade de **cloche** et leur **nombre dépend du nombre de cuspides** car chaque NES sera à l'origine d'une cuspide.

Les NES sont à l'origine de la **morphologie dentaire** ★ et peuvent être apparentés à des **centres de différenciation cellulaire**.

Formation des cuspides : si à un endroit de l'**EDI** des cellules sortent du **cycle mitotique** ★ alors que les autres cellules continuent à proliférer, alors, du fait de cette croissance différentielle, il se forme une **plicature** qui va former la **future pointe cuspidienne**.

La **différence de hauteur** des cuspides est expliquée par des zones d'arrêt de prolifération **non synchrones**.

