

# Edification radiculaire et mise en place des tissus parodontaux

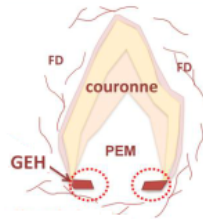
La **radiculogenèse** ou **rhizagenèse** est la formation des **racines** (**organe pulpo-dentinaire radiculaire** + **cément**).

Le **développement des racines** ne débute que quand les **dimensions définitives de la couronne** sont acquises ★★ et que les couches d'**émail** et de **dentine** ont atteint une **épaisseur suffisante**. ★

La formation des racines (taille, forme, nombre...) est liée à la **gaine épithéliale de Hertwig (GEH)**.

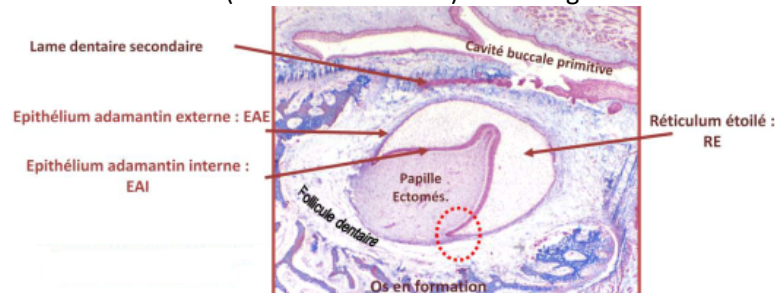
Le développement radiculaire se trouve sous la dépendance d'interactions cellule/matrice impliquant les composants de : la **GEH**, la **papille ectomésenchymateuse**, la **membrane basale** ★ entourant la GEH, le **follicule dentaire** (= sac folliculaire).

Parallèlement à ce phénomène, s'ébauche le **ligament dento-alvéolaire** associé à l'édification de l'**os alvéolaire**.



## Origine et structure de la GEH

Au stade de **cloche**, les **épithélia adamantins interne et externe (EAI + EAE = EDI + EDE)** se rejoignent au niveau du **futur collet** et forment la **zone de réflexion** (= **boucle cervicale**) ★ à l'origine de la **GEH**. ★



Dès la **fin de l'amélogenèse**, l'activité mitotique s'intensifie au niveau de la **zone de réflexion**, les **EDI+EDE** accolés **s'allongent** vers l'**axe central** du germe conduisant à la formation d'un **manchon épithélial bi-stratifié** qui s'étire en direction **apicale** : c'est la **GEH**.

La **GEH** s'interpose entre **2 zones d'ectomésenchyme** : ★

- La **papille ectomésenchymateuse** ou **papille dentaire** (future **pulpe radiculaire**).

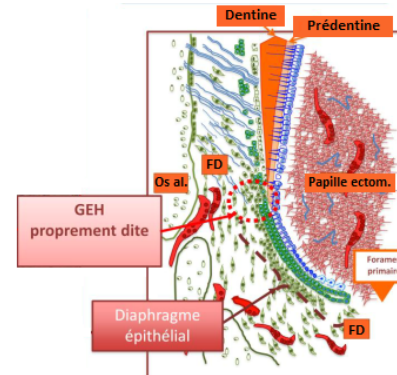
- La **couche interne du follicule dentaire**.

Ce dernier **encapsule le germe dentaire** dès le stade de **cupule**.

La **GEH**, lors de sa progression apicale, enrobe **partiellement** la **papille dentaire**. Elle ménage à son extrémité apicale sous forme de **diaphragme épithélial** ★, une ouverture circulaire qui constitue le **foramen primaire** par lequel pénétreront dans la future pulpe dentaire des éléments **vasculaires** et **nerveux**.

La **GEH** est constituée de **2 parties** morphologiquement **bien définies** et **sans discontinuité** :

- Le **diaphragme épithélial** qui délimite l'orifice ou foramen primaire.
- Une **partie droite** ou **gaine épithéliale** qui va constituer la partie cervicale de la GEH.



**GEH = diaphragme épithélial + gaine épithéliale**

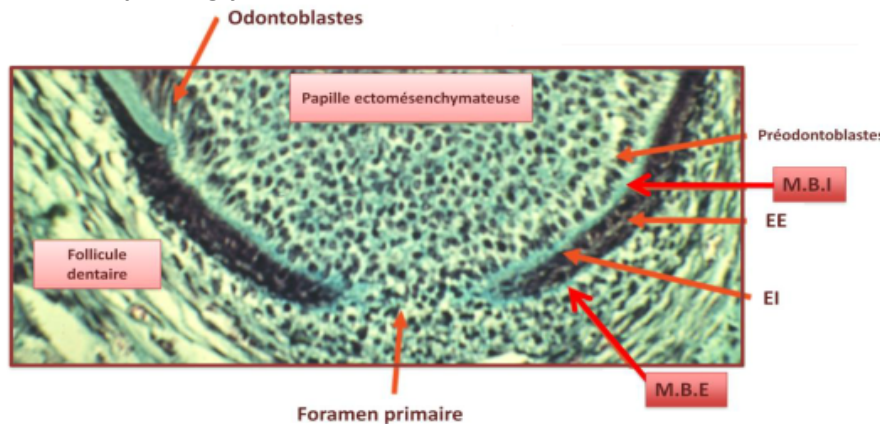
Une **membrane basale** circonscrit la languette épithéliale de la gaine en prenant une apparence :

- **côté pulpaire** : **nette, bien définie** (MB interne).
- **côté folliculaire** : **floue**, bordée de **fibrilles de collagène** (MB externe).

Elle possède une structure et une composition classiques comparables à celles décrites au niveau des épithélia adamantins coronaires :

- Lamina **lucida** (côté **épithélial**)
- Lamina **densa**
- Lamina **fibro-reticularis** (côté **contropulpaire** ou **controfolliculaire**)

Les composants majeurs de ces MB sont : **collagène IV**, **fibronectine**, **laminine**, **protéoglycanes**.

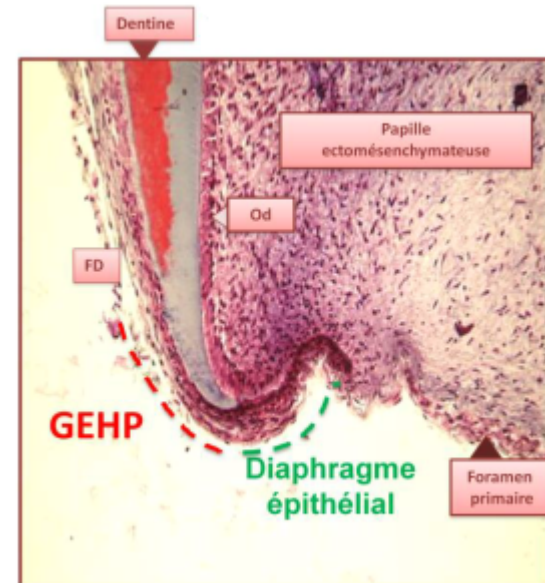


La **GEH** constitue une **couche irrégulière** de cellules reposant sur la **paroi externe** de la racine néoformée. Cette gaine débute au niveau de la **limite cervicale** du **diaphragme**, à l'endroit où est observée une **matrice prédentinaire** constituée de matériel **collagénique** abondant.

La **GEH** est séparée des tissus environnants (**prédentine**, **FD**) par une **membrane basale**.

Cette couche bi-stratifiée présente des **modifications de structure** en **direction coronaire**. En effet, sa **couche externe** prolonge sur une **courte distance**, sa **couche interne**.\*

La **membrane basale externe contro-folliculaire** se fragmente libérant les cellules de la couche externe qui dérivent dans le **follicule dentaire** avoisinant.



\* Pour ceux qui comme moi ont eu du mal avec cette phrase : en gros ça veut dire que la couche épithéliale externe est plus longue que l'interne → sur une partie du diaphragme épithélial, il n'y a pas d'EDI mais que de l'EDE (ça se voit sur la photo ci-dessus ☺)

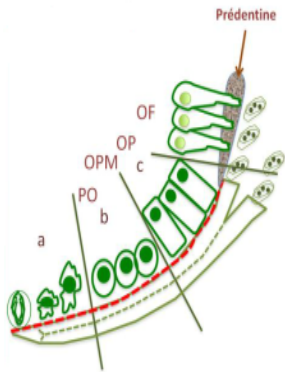
## Rôle de la GEH dans la dentinogenèse radiculaire

La **GEH** transmet les **informations** nécessaires à la **cytodifférenciation** des **odontoblastes**. Cette **dentinogenèse** s'effectue selon un processus **analogue** à celui au niveau **coronaire** sauf que **l'induction qui se produit sur l'EAI au niveau coronaire n'a pas lieu sur l'EAI de la GEH** → **pas d'émail**. ★

Au niveau d'une dent en cours d'édification radiculaire, la **couche interne** de la **GEH** au niveau du **diaphragme épithélial**, est en **contact direct** avec des **cellules indifférenciées** situées en **périphérie** de la **papille ectomésenchymateuse** radiculaire. Elle en est séparée par la **MBI** qui joue un **rôle inducteur** sur la **PEM** (papille ectomésenchymateuse) analogue à celui de l'**EDI** de l'**organe de l'émail** sur la différenciation des **odontoblastes**.

Le long du diaphragme, dans une **direction cervicale**, s'opère une différenciation de la papille selon un gradient temporo-spatial. :

- **apical** : le moins différencié ★
- **cervical** : le plus différencié



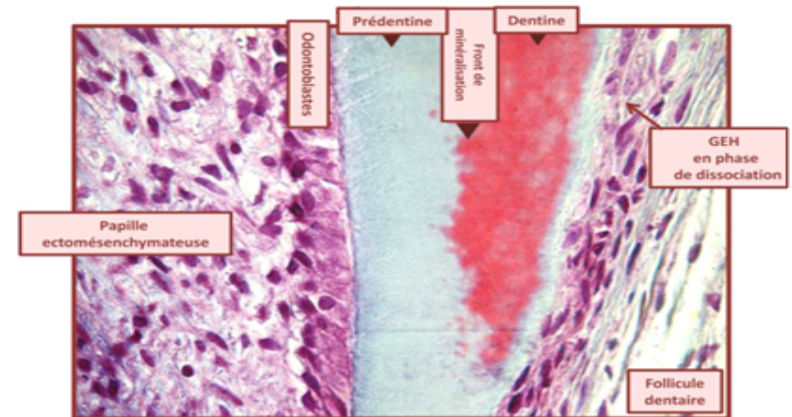
- **1/3 apical** : cellules pulpaire disposées **irrégulièrement**, à distance de la **MBI** et de forme **arrondie**.
- **1/3 moyen** : cellules **s'allongent** et **s'alignent contre la MBI**, premiers signes de **différenciation odontoblastique** et terminent leur cycle de division.
- **1/3 cervical** : **polarisation** des odontoblastes qui s'ordonnent le long de la **MBI** avant de devenir des odontoblastes fonctionnels sécrétant de la prédentine.

La différenciation des odontoblastes suit différentes étapes.  
**PréOdB** → **OdB post mitotique** → **OdB polarisé** → **OdB fonctionnel**.

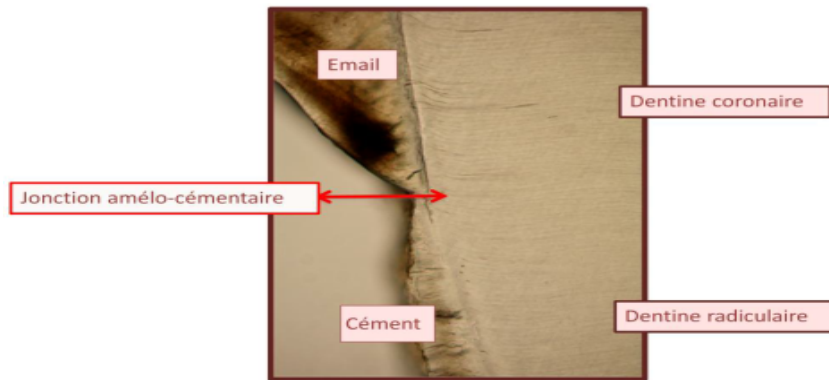
La cellule devient de plus en plus **volumineuse**, le **noyau** est au **pôle basal**, le **Golgi** est **supra-nucléaire** et les **RER** (réticulum endoplasmique rugueux = REG) sont développés.

Une **accumulation apicale** des **filaments d'actine** et des molécules associées (**vinculine**, **taline**) a été montrée au cours de la **polarisation**. L'intégrité du **cytosquelette** est nécessaire à la **polarisation** et la **différenciation** odontoblastique.

Les **odontoblastes fonctionnels post-mitotiques** entrent dans la phase de **synthèse** d'un dépôt de **matrice prédentinaire** qui, après avoir subi des modifications biochimiques rapides, se **minéralise** en **dentine**.



La **prédentine** et la **dentine radiculaire**s s'agrègent à la **dentine coronaire sans discontinuité** visible : seule la **limite apicale** du dépôt de l'**émail** permet d'établir une séparation corono-radicaire = **jonction amélo-cémentaire**.



Il existe des **différences** entre les **dentines radiculaire** et **coronaire** dans leur composition biochimique :

- **OdB radiculaire** : niveau d'expression **plus faible** d'ARNm  $\alpha 1/\alpha 2$  du **collagène I**. ★
- **Dentine** périphérique **coronaire** contient des **tubules hautement ramifiés** alors qu'au niveau **radiculaire** elle est plutôt **atubulaire**.  
★★ C'est seulement après une **certaine quantité de dentine radiculaire** déposée que les **tubules se forment**.

## Rôle de la GEH dans la cémentogenèse

Au fur et à mesure de la synthèse de la dentine radiculaire, la **GEH se dissocie** de sa partie **cervicale**. La **dentine** entre alors en **contact** avec le **FD**.

**Rappel** : **FD** → **enveloppe conjonctive lâche** formée de condensations CR de **même origine embryologique** que la **PEM**.  
**Dès les premiers stades d'édification de la racine**, le **follicule dentaire englobe complètement le germe dentaire**.

On distingue **3 couches** :

- **Interne** ou **FD** ou « **investing layer** » appliquée **contre l'ébauche dentaire**.

**Région cervicale** : **2-3 couches** de **fibroblastes parallèles** au germe et entre lesquelles un **feutrage irrégulier de collagène** est observé.

**Région apicale** (foramen primaire) : en relation directe avec la **PEM**.  
L'**activité mitotique** y est **importante**.

- **Intermédiaire** : **plus épaisse** et constituée de **TC lâche peu cellulaire** mais **très vascularisé**.
- **Externe** : **mince** et essentiellement **cellulaire** et largement **vascularisée** en contact direct avec la **crypte osseuse** ou l'**os alvéolaire** en formation.

Couches  
périfolliculaires

## Les différentes théories sur la cémentogenèse

Il existe **2 hypothèses** sur l'origine des **cémentoblastes** :

- Les **CCNs** et donc une origine **ectomésenchymateuse** comme le **FD** (hypothèse classique).
- Issues d'une **TEM** de la **GEH** en **cémentoblastes** et **cémentocytes**.  
La **GEH** participerait alors directement à la formation de ciment en sécrétant du **colla I**, **sialoprotéine osseuse** et **ostéopontine**.

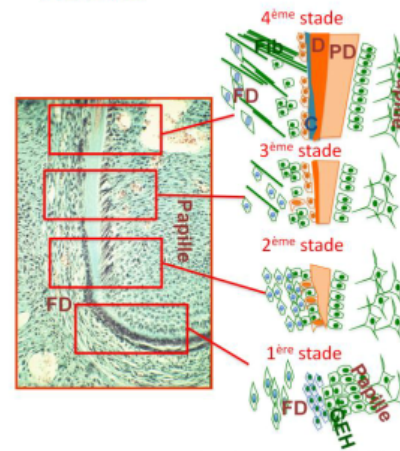
Les cellules de la **zone périfolliculaire** devenues abondantes ont amorcé leur différenciation en **fibroblastes du ligament**.

La **théorie classique** développée depuis 50 ans veut que le **ciment** soit dérivé du **FD**.

La différenciation des **cémentoblastes** évolue selon un **gradient temporo-spatial** étroitement **lié à la formation** de la **dentine**.



- ① Les **cellules conjonctives** du **FD** les plus proches de la **GEH** sont **allongées**, **parallèles** à la **MBE** avec de **longs prolongements cytoplasmiques** et des **organites** permanents avec de nombreux **ribosomes**.
- ② Dès qu'apparaît une **fine couche** de **dentine minéralisée**, la **couche externe** de la **GEH se dissocie** au niveau **cervical**. Ce phénomène est consécutif à une **rupture localisée** de la **MBE** et une **pénétration** des **prolongements** des cellules du **FD** dans les **espaces cellulaires épithéliaux**. Ces **prolongements**, riches en **mitochondries** et **microfilaments**, sont **+/- perpendiculaire** à l'axe de la dent. Ce sont les **précémentoblastes**.  
Les cellules à proximité immédiate de la **GEH** étirent des **prolongements** entre les **cellules de la GEH** et atteignent la **surface radiculaire**, avant le dépôt de **cément**.  
Au fur et à mesure de la **dentinogenèse radiculaire** et de la **fragmentation** de la **GEH**, une **augmentation** du nombre de **fibrilles** entre les **fibroblastes** du **FD** est observée. Certaines forment des **faisceaux parallèles** ou légèrement **obliques** à la **GEH**, ce sont les **premières fibres ligamentaires**.
- ③ Les expansions des **précémentoblastes** s'insinuent **entre** les **cellules épithéliales internes** de la **GEH** et provoquent la **discontinuité** de la **MBI** permettant un **contact direct** des **cellules mésenchymateuses** sur la **dentine radiculaire** néoformée.
- ④ La **dentine radiculaire** exerce un pouvoir **inducteur** sur les **précémentoblastes** ★ qui à son contact **augmentent de taille**, se **polarisent**, s'orientent selon un **axe d'environ 45°** par rapport à l'axe de la racine et présentent un développement important de leurs **organelles cytoplasmiques** responsables de la **synthèse matricielle**. Ces cellules se différencient en **cémentoblastes**.




Certaines cellules de la **GEH**, en **position coronaire**, se **dissocient** et **dérivent** dans le **FD**, au sein du **ligament dento-alvéolaire** → **débris** ou **restes épithéliaux de Malassez**. ★★★

Les autres **cellules** de la **GEH** vont mourir par **apoptose** ★ ou vont être **incorporées** dans le **cément**.

Les **cémentoblastes** sont **cuboïdes** avec de **fin prolongements cytoplasmiques** ★★, un **cytoplasme basophile** et des caractéristiques cytologiques de cellules engagées dans la synthèse protéique : **organites** (++) , **vésicules** associées à l'appareil de **Golgi**, **cytosquelette** (++) et **lysosomes**.

Elles n'ont **ni tonofilaments** **ni jonctions intercellulaires** ★★ ce qui permet de les distinguer de la **GEH**. Ces cellules forment une **couche discontinue**, projetant des **villosités** vers la **racine** et déposent les **premiers éléments de la matrice organique du cément** au **contact** de la **mince couche de dentine radiculaire minéralisée** (de **Hopewell-Smith**) ★ , mais aussi **autour** des faisceaux de **fibrilles ligamentaires**.

La **matrice organique cémentaire non minéralisée** est appelée **précément** ou **tissu cémentoïde** composée de **substance fondamentale**, **sialoprotéine osseuse**, **ostéopontine** et **collagène intrinsèque** sécrétées par les **cémentoblastes** et qui se disposent **sans organisation précise**, **± parallèlement** à la surface radiculaire.

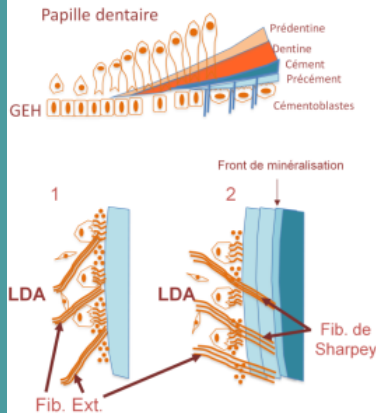


La matrice cémentaire contient aussi du **collagène d'origine fibroblastique (extrinsèque)** orienté **obliquement** ou **± perpendiculairement** à la surface radiculaire. Sa minéralisation se fait par dépôt de **cristaux d'hydroxyapatite**.

Le ciment a donc une double origine : **cémentoblastes et fibroblastes ligamentaires**.

### Formation du ciment acellulaire et cellulaire

La limite entre **dentine** et **précément/cément** est très **imprécise**. ★  
Les centres **initiaux** de **calcification** au sein du précément apparaissent à partir des **cristaux** de la **dentine adjacente**.



#### ① Le **cément acellulaire fibrillaire extrinsèque (CAFE)**.

Au cours des **premières étapes** de la **cémentogenèse**, processus excessivement **lent** ★★★★★, les **cémentoblastes** ont le temps de **reculer** du front de minéralisation. Les premières couches de ciment (**cément primaire**) sont constituées de ciment **acellulaire**. On note un **fort pourcentage** de **fibres d'origine ligamentaire** (fibres

**extrinsèques**).

Après la formation d'une **mince couche** de **cément**, ces faisceaux de **fibrilles ligamentaires** (**obliques** à la surface radiculaire) sont inclus dans la matrice cémentaire sous forme de **fibres de Sharpey**. Les **sites d'insertion** de ces fibres au ciment sont **minéralisés**. Ces **fibres extrinsèques** sont en **continuité** avec les **fibres ligamentaires**. Le **cément acellulaire** est capital dans **l'ancrage** de la dent à l'alvéole osseuse. ★★

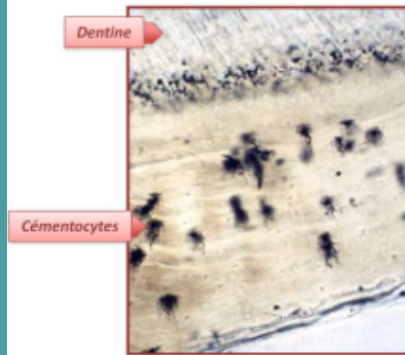
#### ② Le **cément cellulaire fibrillaire intrinsèque (CCFI)**.

A l'**éruption** de la dent, les couches successives de ciment déposées constituent le **cément secondaire**, **post éruptif** visible dès la **moitié apicale** de la racine. Ce ciment est **cellulaire** car le processus est plus **rapide** que la formation de ciment acellulaire.

Cette rapidité pourrait expliquer **l'inclusion intra-cémentaire** des **cémentoblastes** et des **cellules dérivées** de la **GEH**. Les **prolongements cytoplasmiques** des cémentoblastes sont incorporés dans le **tissu cémentoïde** puis, par **minéralisation** de celui-ci, sont inclus dans des **canalicules cémentocytaires**. Le **cémentoblaste** est alors **adjacent** au **cément calcifié**. Une **nouvelle rangée de cémentoblastes** élabore simultanément une **matrice cémentoïde** qui **recouvre** le cémentoblaste adjacent au tissu calcifié qui est alors qualifié de **cémentoblaste-cémentoïde**.

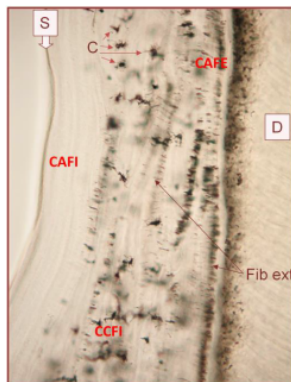
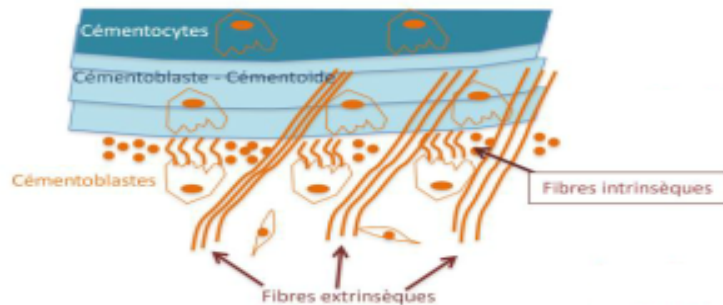
Par **minéralisation** du **tissu cémentoïde**, le **cémentoblaste-cémentoïde** est circonscrit par une **lacune** et devient un **cémentocyte** séparé d'une paroi cémentaire calcifiée par un **espace péri-cémentocytaire**.

Le **pourcentage** de **fibres extrinsèques** incluses dans ce ciment cellulaire sera **moins important** que dans le ciment acellulaire. Les **fibroblastes** du **ligament dento-alvéolaire** synthétisent de nouvelles **fibres** dont la **densité augmente** progressivement et dont



l'orientation **oblique** devient **perpendiculaire** à la surface cémentaire.  
**Entre ces faisceaux** fibrillaires, s'interposent des **fibrilles intrinsèques** produites par les **cémentoblastes**, **parallèles** ★ à la surface radiculaire et dont le **taux** est **plus important** que celui des fibres extrinsèques.

La **rapidité** de la **cémentogenèse** à ce stade pourrait expliquer la **minéralisation** souvent **incomplète** des **fibres extrinsèques** au niveau de ce ciment.



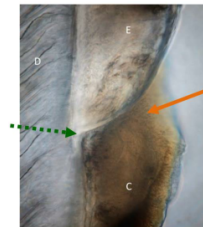
### ③ Le **cément mixte cellulaire stratifié (CMCS)**.

Au niveau des **zones radiculaires** et des **zones de furcation radiculaire** (zone dentaire) rejoignant les **parties cervicales** de racines d'une même dent, on observe le **cément stratifié mixte** constitué de 3

**couches** de ciment se répartissant de façon **imprévisible** :

- **cément cellulaire fibrillaire intrinsèque (CCFI)**
- **cément acellulaire fibrillaire intrinsèque (CAFI)** ★
- **cément acellulaire fibrillaire extrinsèque (CAFE)** ★

Sa formation est **rapide**.



### ④ Le **cément acellulaire afibrillaire (CAA)**.

Il est visible au niveau de la **jonction amélo-cémentaire** (JAC) ★ qui délimite l'émail du ciment radiculaire. Il peut se déposer sous forme d'**éperons** ou **îlots cémentaires** recouvrant des petites zones d'émail. La **localisation** et les **aires** de ce ciment peuvent **varier d'une dent à l'autre** et le **long de la JAC**.

Il se forme **après** la fin de la **maturation pré-éruptive** de l'émail et éventuellement **pendant** l'**éruption** de la **dent**. Il ne contient **ni fibrilles collagéniques** **ni** **cellules**.

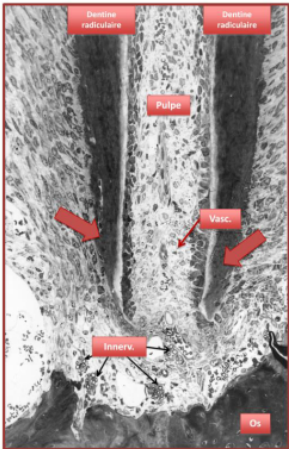
Il ne possède **pas de fonction** dans l'**attachement** de la dent à l'alvéole osseuse.

## Apexogenèse

L'**édification** de l'**apex** parachève le **développement** de la **racine**. ★★

(ex : **1<sup>ère</sup> molaire perm.** chez l'homme : s'effectue jusqu'à **9-10 ans**).

La fermeture de l'apex se réalise **lentement** ★. Dans la denture définitive, cette opération peut exiger **une durée aussi longue que celle nécessaire au développement de la racine (3 ans pour les molaires)**.



Au fur et à mesure de l'édification radiculaire, l'**anneau épithélial** se **rétrécit** progressivement, réduisant d'autant le calibre du tube dentinaire de la racine. Il enrobe les éléments **vasculaires** et **nerveux** destinés à la pulpe, ménageant **un ou plusieurs orifices (foramina)**.

Le **foramen apical** se constitue par des apports **successifs** et **irréguliers** de **cément cellulaire** alternant avec de **fines** couches de **cément acellulaire**.

## Mise en place du ligament dento-alvéolaire

La mise en place des **tissus parodontaux** s'effectue **parallèlement** à l'**édification radiculaire** à partir du moment où les **dimensions définitives** de la **couronne** sont acquises et que les couches d'**émail** et de **dentine coronaire** ont atteint une **épaisseur suffisamment importante**.

Les tissus parodontaux sont constitués de **4 éléments** : ★

- le **cément** recouvrant la racine dentaire
- l'**os alvéolaire** contenant la racine
- le **ligament dento-alvéolaire** maintenant la dent dans son alvéole
- la **gencive libre** située au niveau de la **jonction amélo-cémentaire**.

Le **ligament dento-alvéolaire** (= **desmodonte** ou **ligament parodontal**) est un des éléments constitutifs du parodonte.

C'est un **tissu conjonctif vascularisé, innervé** et **non minéralisé** participant au **système d'attache** de la **dent** au **procès alvéolaire** (support osseux des dents temporaires et permanentes).

Le **ligament dento-alvéolaire** comme l'**os alvéolaire** et le **cément** a une **origine embryologique commune** : le **FD**. ★★

Son développement commence avec la **formation** de la **racine**, **avant** l'**éruption dentaire**.

En effet, dès le **début** de la **formation radiculaire**, des **modifications** apparaissent au sein du **FD** : certaines **cellules mésenchymateuses** du **FD**, après la **fragmentation** de la **GEH**, viennent **s'interposer** entre **ces fragments épithéliaux** ; elles **se polarisent** et **se différencient** en **cémentoblastes** au contact de la **dentine radiculaire** pour former le **cément**.

Les **cellules** au **contact** de la **paroi osseuse**, **se différencient**, elles, en **ostéoblastes** pour former l'**os alvéolaire** ou en **ostéoclastes** pour le **résorber**.

Enfin, d'autres cellules du **FD** acquièrent les **caractéristiques** de **fibroblastes** associées à une fonction sécrétoire afin de donner la **matrice extracellulaire** du **ligament dento-alvéolaire** (surtout son **collagène**).

Initialement, l'**espace ligamentaire** est occupé par un **tissu conjonctif non organisé**, s'étendant entre le **cément** et l'**os**. Les **fibroblastes synthétisent** et **remodèlent** le **collagène** du **ligament dento-alvéolaire**.

Les **fibroblastes se polarisent rapidement** vers la surface radiculaire et les surfaces osseuses alvéolaires.

L'**apparence ultrastructurale** de ces cellules est liée à leur **migration dirigée** et leur **activité synthétique élevée** (RER, golgi).

Le **développement fibrillaire** est associé à la **cémentogenèse** et à l'**ostéogenèse** de la paroi alvéolaire qui constitue la surface osseuse alvéolaire en rapport avec la racine dentaire.



Les fibres de **colla I** sont les fibres les **plus importantes** en **taille** et en **quantité** du **ligament dento-alvéolaire**. ★

Au cours de leur **maturation**, les **structures collagéniques** du **LDA** sont **incluses** dans le **cément** et la **paroi alvéolaire** et sont appelées **fibres de Sharpey**. ★★★

L'apparition des **fibres** débute au niveau de la **région cervicale** ★ de la **racine** et progresse en **direction cervico-apicale** parallèlement à l'**édification radiculaire**.

Les paquets de **fibres** du futur **LDA** prennent leur origine sur la **surface** de la **dentine radiculaire**, en étroite relation avec les **fibroblastes allongés** et hautement **polarisés** au niveau de cette surface dentinaire.

Ces fibres naissantes sont regroupées sous l'action des **cémentoblastes**, au cours du développement initial du **cément fibrillaire extrinsèque acellulaire (CAFE)**. Un tel processus est également observé du **côté osseux** lié à la présence de **fibroblastes ligamentaires** au niveau de la **paroi osseuse** en formation, recouverte d'**ostéoblastes**.

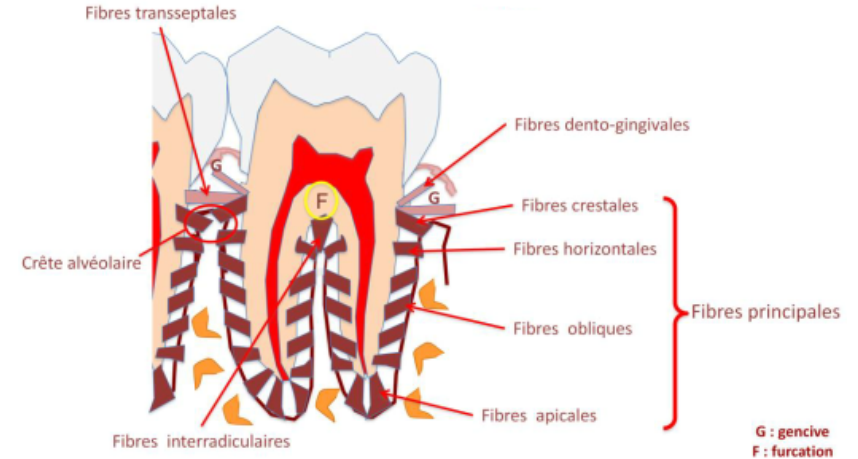
L'**organisation** et la **répartition** des **faisceaux collagéniques** du **LDA** qui apparaissent lors de l'**édification radiculaire** et de l'**ostéogenèse** suivant une **direction corono-radiculaire**. ★

Les **fibres** porteront un nom qui sera fonction de leur **localisation** et **orientation** anatomiques :

- **Transeptales** et **dento-gingivales** dans la **gencive**
- **Principales**, dans l'**espace ligamentaire** ou **dento-alvéolaire**, subdivisées en : fibres **crestales**, **horizontales**, **obliques**, **apicales** et **interradiculaires** en fonction du site.

Particulièrement, les fibres dites **interradiculaires** s'étirent entre le **septum interradiculaire** de l'os (sommet osseux situé entre deux

alvéoles osseuses contenant les racines d'une même dent) et la **furcation radiculaire** dentaire. ★



Initialement, se sont de **petites fibrilles de collagène** disposées en **brosse** qui émergent du **cément** en formation et se projettent dans l'**espace ligamentaire**.

Au niveau de la **surface osseuse**, de **petits nombres** de **fibrilles de collagène** irradient vers le **tissu conjonctif lâche ligamentaire** au sein duquel sont retrouvées du **collagène +/- orienté**.

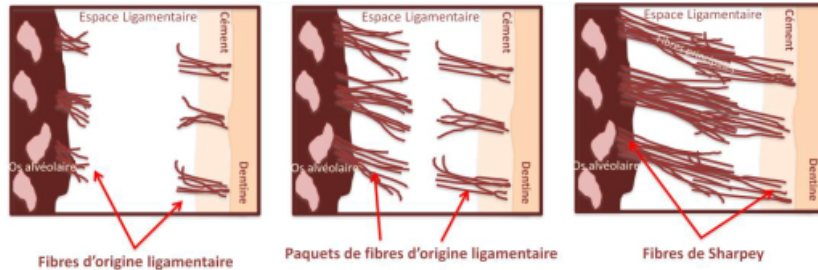
Les **fibres** insérées dans l'**os** et le **cément** **s'épaississent**, **s'allongent** en direction de l'**espace ligamentaire** en formation ; leurs extrémités **s'arborescent**.

Elles sont **plus courtes** du côté **cémentaire** que du côté **osseux**.

Les **fibres** issues du **cément** **s'allongent** afin de s'unir aux fibres issues de l'**os alvéolaire** qui viennent également à leur rencontre.

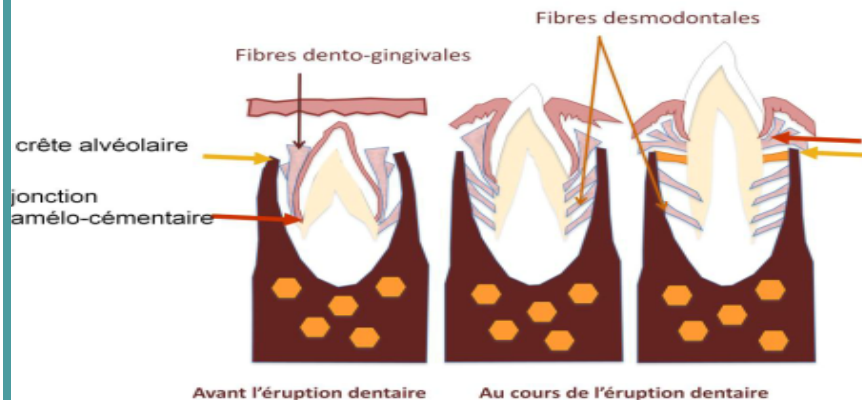
Quand la dent devient **fonctionnelle** (contact ou occlusion avec ses dents antagonistes), les **fibres dento-alvéolaires** sont organisées, acquièrent une **orientation classique**.

Ces fibres courent de façon **continue** de la paroi alvéolaire à la surface cémentaire.



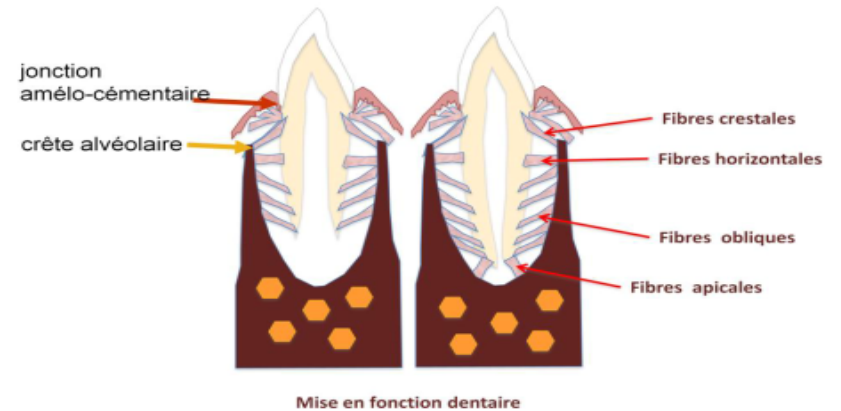
L'**orientation** des **fibres collagéniques** évolue en fonction de la formation du **ligament dento-alvéolaire**. **Avant** que la dent fasse son **éruption**, la **crête** de l'os alvéolaire est située **au-dessus de la JAC** et les paquets de **fibres du ligament dento-alvéolaire** s'étirent tous **obliquement** de **haut en bas**, en **direction du cément**.

**Au cours** de son **éruption**, la dent se déplace dans sa loge osseuse ; le niveau de la **crête alvéolaire** **coïncide** ensuite avec la **jonction amélo-cémentaire**, et les fibres obliques deviennent **horizontales**.



Quand la **dent** devient **fonctionnelle**, en contact avec sa dent antagoniste, la **crête alvéolaire** est située en position **apicale par rapport à la JAC** à une distance de **1 à 1,5 mm**.

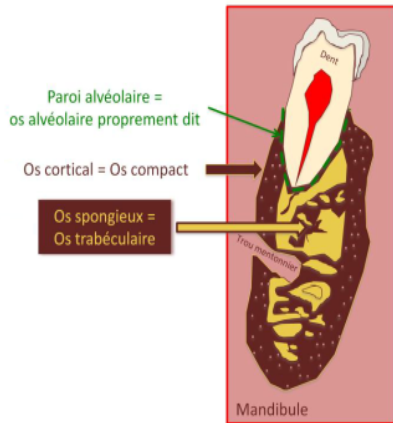
Les **fibres crestales alvéolaires** deviennent de nouveau **obliques** mais de **bas en haut**, en **direction du cément**. La **majorité des fibres principales** (les **2/3**) s'orientent dans une **direction coronaire** du cément à l'**os alvéolaire**, formant le groupe des fibres **obliques**. ★



## Mise en place de l'os alvéolaire

**Parallèlement à la formation** du LDA se développe l'**os alvéolaire**. Le **maxillaire** et la **mandibule** peuvent être divisés en **2 compartiments** :

- Le **procès alvéolaire** qui contient les **racines dentaires**. ★
- Le **corps basal** qui **soutient** les **procès alvéolaires**. ★★



Le **procès alvéolaire** constitue le support des dents temporaires puis permanentes. En effet, après la chute des dents temporaires, les **dents suivantes** se développent dans leur **propre alvéole**.

Le **procès alvéolaire** est constitué d'un **os cortical**, **spongieux** et **alvéolaire** proprement dit, **fin**, qui forme la **paroi alvéolaire** osseuse en rapport avec la racine dentaire qui lui fait face.

L'**ostéogenèse** de l'**os basal** débute dès la **7<sup>ème</sup> semaine IU**.

Le **développement** de l'**os alvéolaire** s'effectue en **continuité** avec l'**os basal**, lorsque s'achève l'**édification coronaire** et que **débute la formation radiculaire** ou **rhizagenèse**.

Au stade tardif d'**organe en cloche**, les **septa osseux** commencent à se **former** et **séparent** les **germes dentaires** les uns des autres, les gardant **individuellement séparés** dans leur **propre compartiment osseux**.

La **formation** de l'**os alvéolaire** et du **corps** de la **mandibule** ou **maxillaire** résulte d'un processus d'**ossification intramembranaire**.

★ Au sein d'un **mésenchyme lâche**, avec comme origine le **1<sup>er</sup> arc**, la **densité cellulaire** et **fibrillaire augmente** ainsi que le **nombre** de **vaisseaux**.

Dans cette **condensation mésenchymateuse**, les cellules **prolifèrent** et se **différencient** en **ostéoprécurseurs** puis **ostéoblastes**.

Parallèlement, sont élaborés les éléments de la **matrice ostéoïde** incluant les **fibres de collagène** et qui constituent le **support** de la **minéralisation**.

Chez l'**embryon** puis le **foetus**, apparaissent les **premiers foyers de nucléation** par l'intermédiaire de **vésicules matricielles** qui sont issues des **prolongements ostéoblastiques** et concentrent le **calcium** sous forme **cristalline**.

Les **vésicules** se sont **rompues libérant** les **cristaux** qui se joignent les uns aux autres pour former une masse minéralisée.

**Indirectement**, les **ostéoblastes** participent également à la **minéralisation** de la matrice ostéoïde à travers la **synthèse** d'**enzymes** comme la **phosphatase alcaline osseuse**, qui contrôle la **phosphorylation** de **phosphoprotéines**, libère du **phosphate inorganique** participant à la **minéralisation matricielle**.

Ces **vésicules matricielles** constituent le **support des premiers nodules calcifiés**.

La **croissance minérale** progresse **sans** faire appel au **processus vésiculaire** mais à une **croissance cristalline**.

Le **premier tissu osseux** formé chez l'**embryon** est qualifié de **primaire** ou **tissé** ou **non lamellaire**. Les **espaces interfibrillaires** sont **larges**, occupés par de **nombreux vaisseaux** et des **cellules mésenchymateuses indifférenciées** de forme **ronde** ou **ovale** qui pourront donner naissance à des cellules aux propriétés **ostéoprogénitrices**.

Ce tissu est **faiblement structuré**. Il se caractérise par la présence de **collagène** de **diamètre irrégulier** et **sans orientation précise**.

Ainsi, se met en place **autour** du **germe dentaire** et **entre les germes dentaires adjacents**, une couche d'os constitué de **fines trabécules** de tissu osseux embryonnaire qui **délimite** des espaces occupés par des **vaisseaux** et des **cellules mésenchymateuses**.

Dès l'apparition de **contraintes fonctionnelles** successives s'exerçant sur l'os et liées à la croissance du germe par exemple, l'os tissé est rapidement et progressivement remplacé. Il participe comme **support** à la **mise en place** d'un **os plus mature** dit **lamellaire**. A partir de l'âge **adulte** et puis **au cours de l'existence**, ce tissu osseux **tissé peut persister** mais **de façon très réduite**. Cet os pourra **réapparaître** au cours d'une **réparation osseuse** et dans certaines **conditions pathologiques** (ex : ostéogenèse imparfaite).

L'**os lamellaire** apparaît au cours de l'**ossification secondaire** qui est liée à l'existence de différentes **contraintes fonctionnelles** s'exerçant sur l'os ★★ (au cours de l'**édification** de la **racine**, la **croissance** du germe et les **mouvements éruptifs** de celui-ci) et est associée étroitement à un processus de **remodelage osseux**.

Celle-ci correspond à un **couplage** entre une **résorption ostéoclastique** et une **apposition ostéoblastique** du tissu osseux et est caractérisé par la formation d'une **ligne cémentante** qui se trouve **au fond** de la **lacune** formée après la résorption osseuse et **délimite** l'**os ancien** de l'**os nouvellement synthétisé** au moment de la formation osseuse.

Les **remaniements** amorcés au cours de l'**ossification secondaire** se **poursuivent tout au long de la croissance**. Ils **coexistent** avec le processus d'**ossification primaire** pendant une **grande partie du développement** donnant naissance à un **os de transition** ou **immature**.

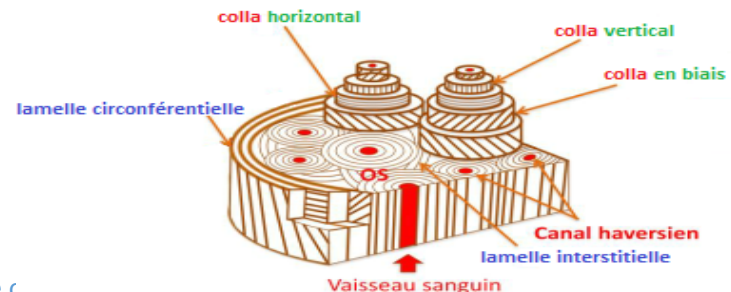
Cette **transition** est **rapide** pendant les **étapes tardives du développement fœtal** et les **5 premières années**. Puis elle se **ralentit** chez le **jeune adulte**, pendant **toute la vie** le **tissu osseux** continuera de subir des **remaniements physiologiques** qui lui permettront de **s'adapter aux conditions mécaniques** auxquelles il est soumis et qui

sont liés étroitement au **maintien**, à la **maturation** de la structure osseuse et au **métabolisme calcique**.

L'**os lamellaire** possède une **structure complexe**, à haute différenciation fonctionnelle, caractérisée par des **couches matricielles successives** de **collagène** disposé **parallèlement** les uns aux autres et constituants des **lamelles**. Les **fibrilles collagéniques** sont **parallèles** les **unes aux autres** à l'**intérieur d'une même lamelle** mais disposées dans des **directions différentes** à celles des **fibres de lamelles adjacentes**. Une **unité lamellaire** possède une épaisseur d'environ **3-5  $\mu$ m**. Cet **os lamellaire** est soit **compact** soit **spongieux**. Il constitue, au niveau du procès alvéolaire :

- La **corticale externe** (**vestibulaire, linguale & palatine**) : **os compact**
- L'**os spongieux central**
- La **paroi alvéolaire** (os bordant l'alvéole osseuse) : **os compact**. ★

Le **tissu osseux compact** ou **cortical** est constitué principalement d'**ostéons** ou de **systèmes de Havers** contenant des **vaisseaux sanguins**, des **filets nerveux** et des cellules **ostéoprogénitrices**. Ces canaux sont bordés par **4-20 lamelles osseuses concentriques**. Avec l'apparition de **contraintes fonctionnelles**, la matrice de l'os lamellaire peut contenir du **collagène** présentant des **orientations différentes entre chaque lamelle osseuse** mais **identiques dans une même lamelle**.



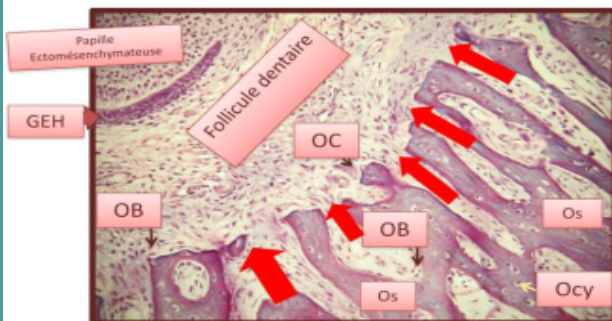
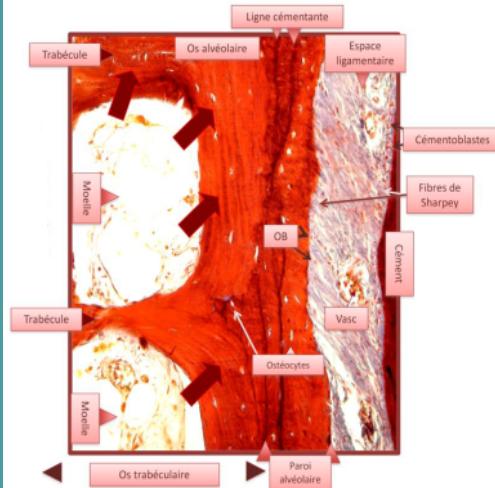


Le **tissu osseux spongieux** ou **trabéculaire**, lorsqu'il est présent, est situé entre la **corticale** et l'**os alvéolaire** proprement dit. Il est constitué d'un **réseau tridimensionnel de trabécules osseuses lamellaires, ramifiées et anastomosées** délimitant des **espaces intercommunicants**.

Les **espaces intertrabéculaires** sont occupés par la **moelle jaune (adipocytes)** mais aussi par de la **moelle rouge (hématopoéitique)**.

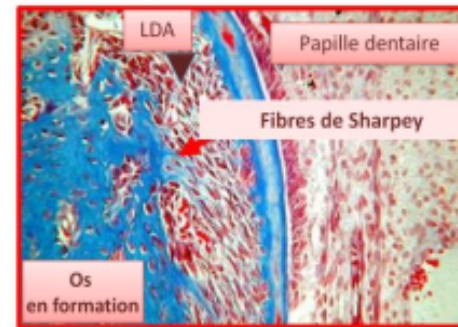
Au début du développement de l'**os alvéolaire** proprement dit, les **travées osseuses** ne sont **pas clairement délimitées** sur leur face **folliculaire**.

Il n'existe **pas de paroi osseuse alvéolaire**. L'**alvéole** est constituée de **tissu immature** qui **ouvre ses espaces médullaires face au germe dentaire et directement dans le FD**, futur espace ligamentaire.



La **formation** de la **paroi alvéolaire** est dépendante du **FD** qui investit le germe dentaire pendant sa formation.

Au cours de l'**éruption dentaire**, certaines **cellules issues de ce FD** se **différencient** en **ostéoblastes** ★ et élaborent du tissu osseux qui se dispose sur les travées d'os spongieux en insérant des **éléments fibreux d'origine ligamentaire**, ce sont les futures **fibres de Sharpey**. Ces éléments fibreux confèrent à la paroi alvéolaire nouvellement constituée, l'aspect histologique d'**os fasciculé** ★★ ou **os fibrillaire** et participe donc **au système d'attache** de la **dent** à son **alvéole osseuse**.



La **paroi alvéolaire** est **perforée** de nombreuses **ouvertures** ou **canaux de Volkmann** à travers lesquels circulent les **vaisseaux sanguins**, les **vaisseaux lymphatiques** et **fibres nerveuses**, ★★★★★ reliant ainsi les espaces de la **moelle d'os spongieux** au

**LDA**. Elle est encore appelée **lame cribliforme** ★★. L'**os alvéolaire** proprement dit et la **corticale** se rejoignent **coronairement** au niveau de la **crête** de l'**os alvéolaire**.

L'**architecture** de l'os alvéolaire est constamment remaniée au cours de la croissance alvéolaire **jusqu'à l'édification radiculaire** complète et est étroitement **liée** à la **formation** du **LDA** et du **cément**. La **taille**, **forme**, **localisation** et la **fonction** des **dents** détermineront la **structure globale** de l'**os alvéolaire** proprement dit.

**Tout au long de la vie**, l'**os alvéolaire** subira un **remodelage permanent** ★ lui permettant de **maintenir ses propriétés fonctionnelles** en relation avec les fonctions masticatrices.

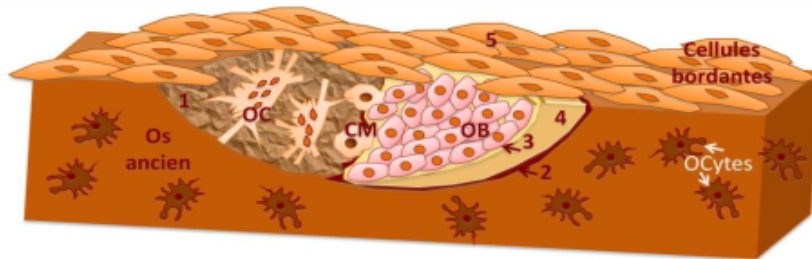
Le **remodelage** à la surface de l'**os trabéculaire** survient à travers une **activité coopérative** de cellules variées formant un compartiment fonctionnel temporaire appelé **unité multicellulaire basique** ou **unité de remodelage osseux**.

Le cycle de remodelage :

- **activation des ostéoclastes**

- ① **Résorption** (→ **lacune de résorption/Howship**).
- ② **Inversion**, les **cellules mononuclées** (proches des macrophages ou précurseurs ostéoblastiques) déposent la **ligne cémentante**. ★
- ③ **Formation**, les **ostéoblastes** sécrètent la **matrice ostéoïde**.
- ④ **Minéralisation**.
- ⑤ **Quiescence**, les **ostéoblastes** deviennent des **cellules bordantes** ou meurent par **apoptose** ou deviennent des **ostéocytes emmurés** dans l'os.

Les cellules bordantes pourraient persister sous forme d'écran au-dessus de la lacune de résorption pendant le cycle de remodelage osseux.



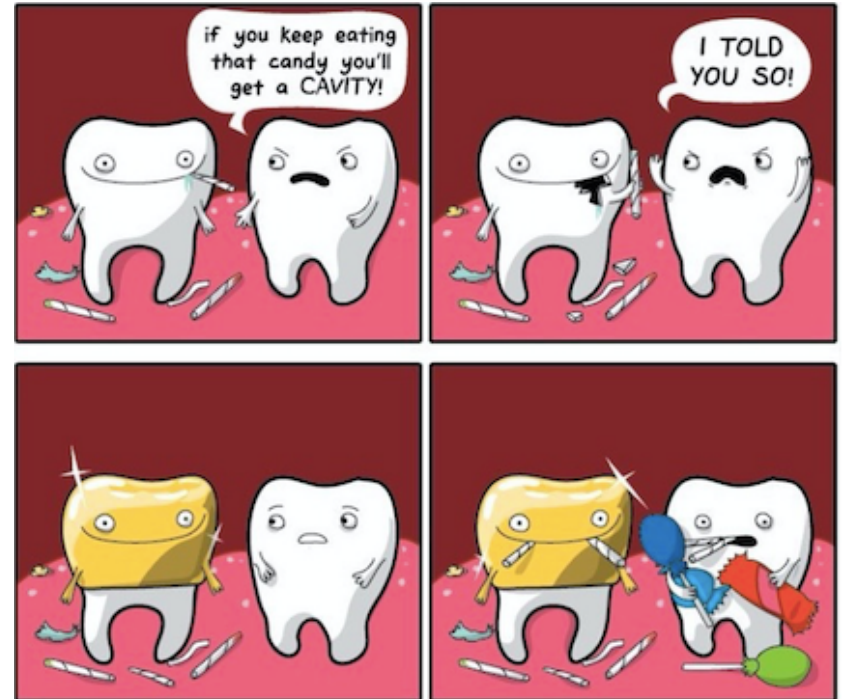
**Conclusion :**

La **GEH** constitue l'**élément central** à l'**édification radiculaire** : **dentinogenèse radiculaire** et **cémentogenèse**.

Le **FD** constitue l'**élément central** à la mise en place des **tissus parodontaux** : **cément**, **LDA**, **os alvéolaire**.



*OlympiM*



theAwkwardYeti.com