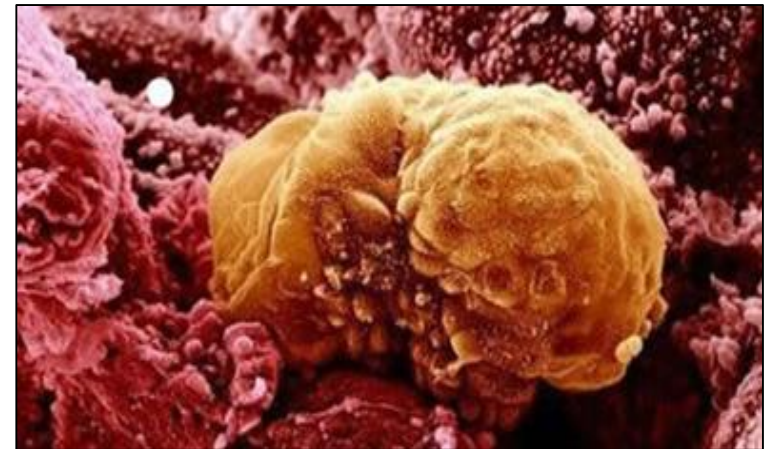


2^{ème} semaine de développement embryonnaire

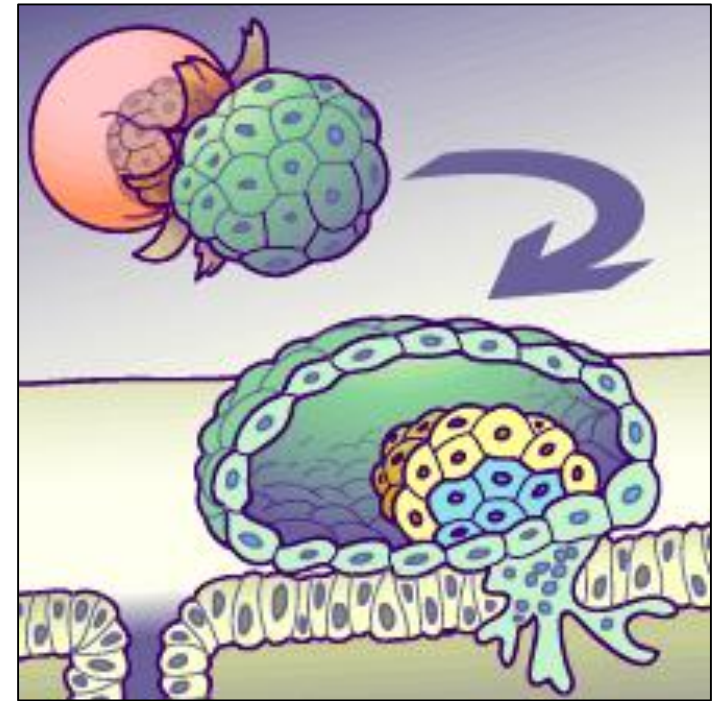
NIDATION, DED, CAVITÉS & PATHOLOGIES

Introduction

- ✓ Lors de la 2^{ème} semaine de développement embryonnaire, on assistera à une étape de **nidation** avec la formation du chorion ainsi qu'une étape de **formation du disque embryonnaire didermique** (= bi laminaire) et de ses cavités, dont certaines persisteront ou non.



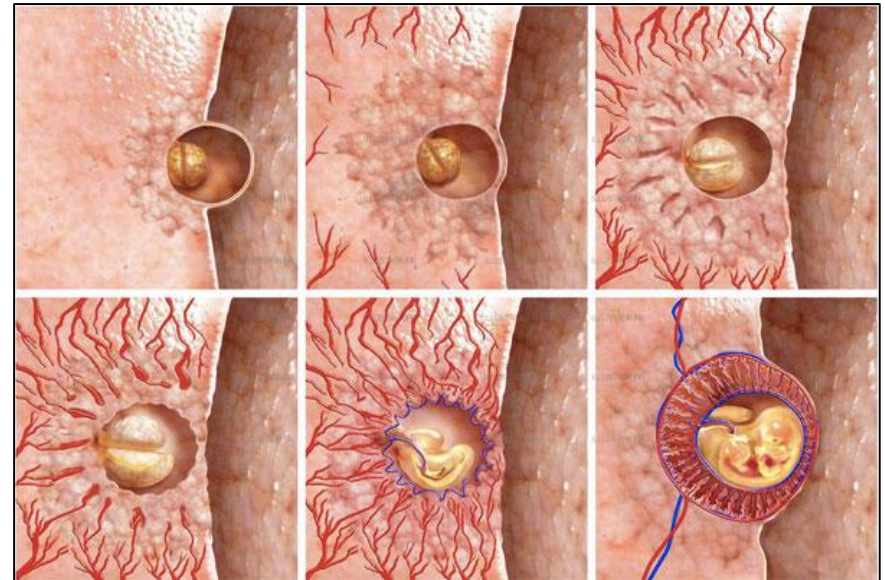
I. La nidation



I. La nidation

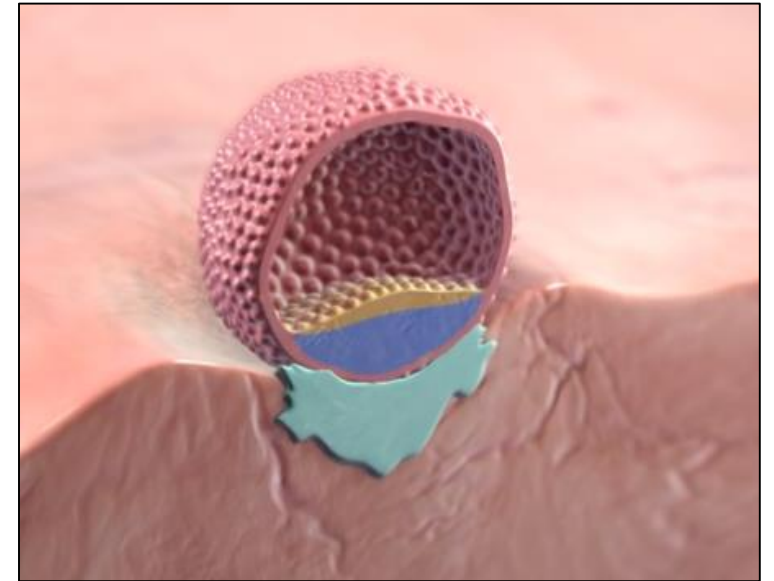
✓ **6 étapes** qui peuvent se chevaucher :

- **Apposition/accolement**
- **Adhérence/fixation**
- **Intrusion/dissociation**
- **Invasion/colonisation du chorion**
- **Circulation utéro-lacunaire**
- **Réaction déciduale**



1. Apposition - Accolement

- ✓ Par le **pôle embryonnaire**
- ✓ **Endomètre** dans un état de **réceptivité maximal**
- ✓ **Dialogue moléculaire** entre :
 - Blastocyste : **activé**
 - Endomètre : **réceptif**



L'état d'activation du blastocyste

- ✓ **Diploïde** : la moitié de son génome provient du **père = étranger !!**
- ✓ Nécessité d'exprimer une **faible antigénicité !**
- ✓ Sinon il est considéré comme une **allogreffe** et **détruit par le système immunitaire maternel**
- ✓ **Trophoblaste immature** = peu d'Ag. Il ne peut pas attaquer le système immunitaire de la mère.
- ✓ Blastocyste exprime des **molécules d'adhérence** :
 - Protéoglycanes
 - Métalloprotéinases
 - Sélectines
- ✓ **Microvillosités trophoblastiques**

L'état de réceptivité de l'endomètre

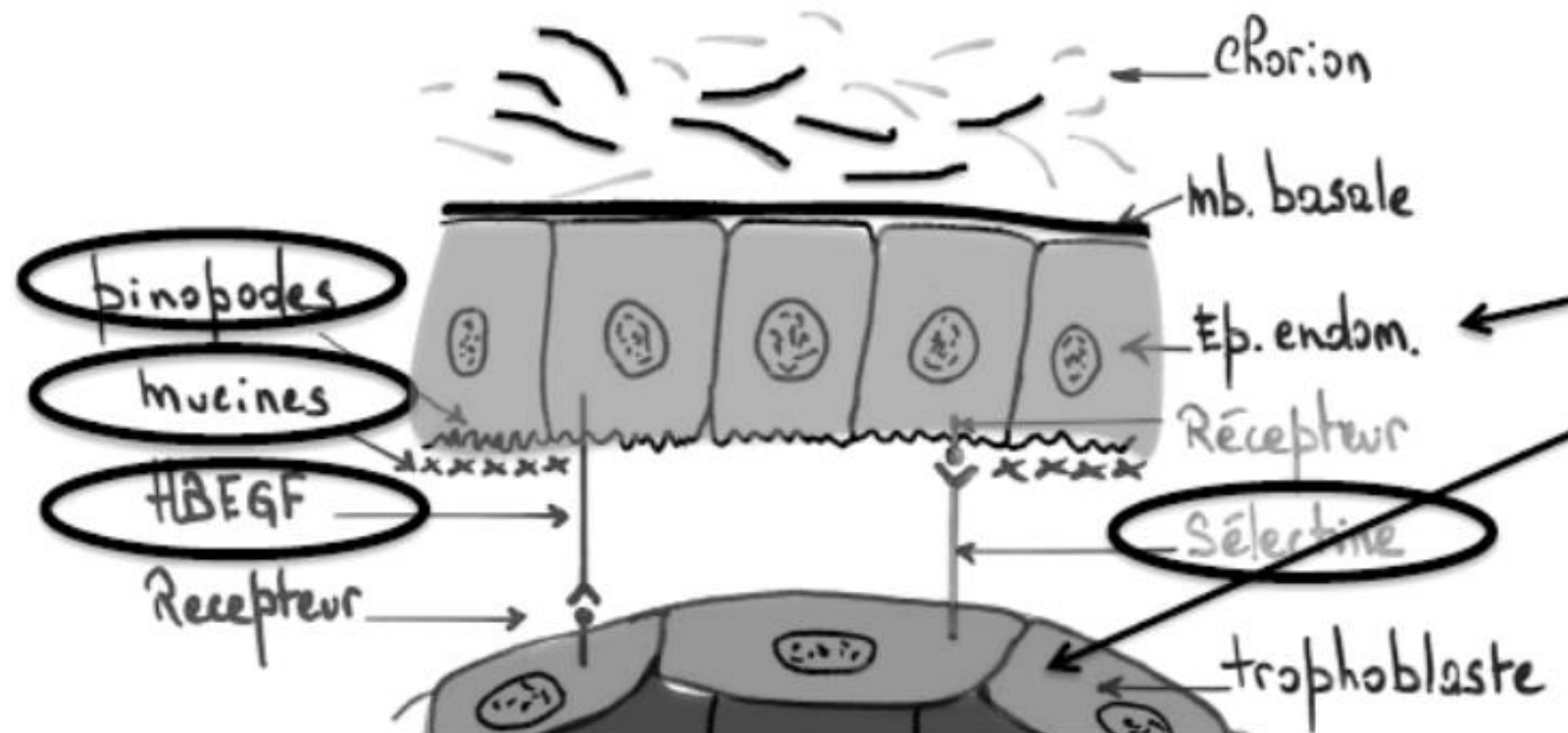- ✓ **Tolérance immunitaire** par **baisse des lymphocytes T**
- ✓ **Microvillosités** au pôle apical des cellules endométriales = **pinopodes**
 - Chassent le liquide et créent un vide entre œuf et endomètre
 - Se scratchent avec les microvillosités trophoblastiques afin d'accrocher l'embryon à la muqueuse = **système d'inter-digitation**
- ✓ **Clivage des mucines** de l'endomètre : permet un contact direct endomètre/trophoblaste

L'état de réceptivité de l'endomètre

✓ Complexes ligands-récepteurs :

- Récepteurs sur le **trophoblaste**
 - **Facteurs de croissance épithéliaux de la muqueuse utérine (HBEGF)** = ligands
- ET**
- **Sélectines** sur le **trophoblaste** = ligands
 - Récepteurs sur l'**endomètre**

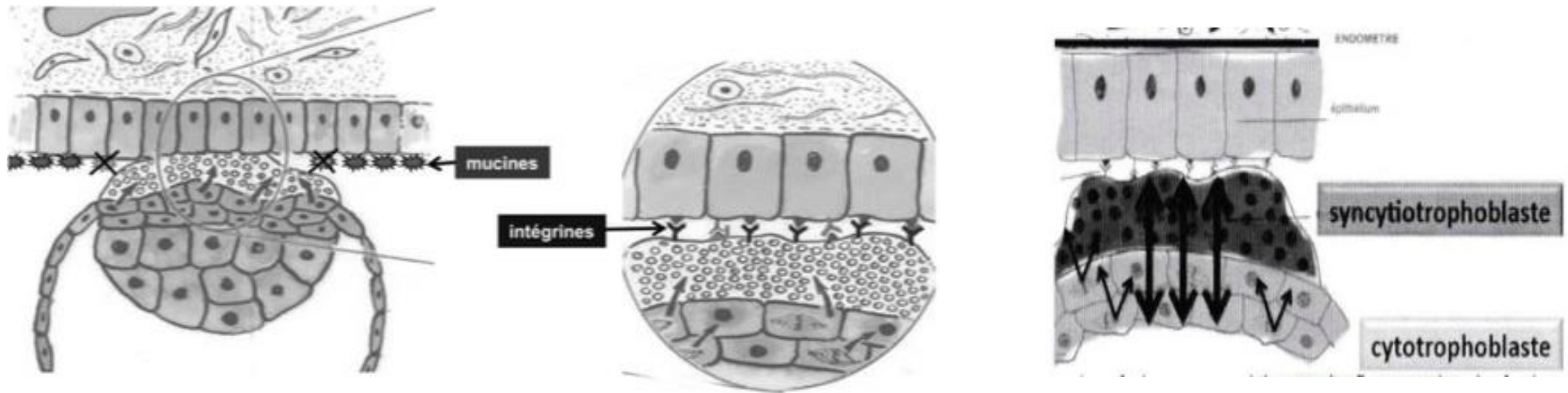
1. Apposition - Accolement



2. Adh rence - Fixation

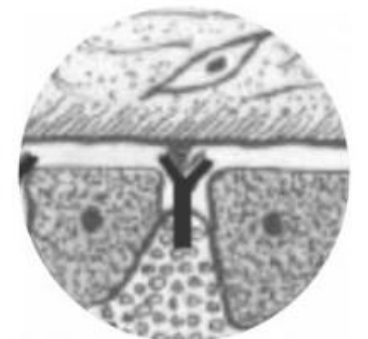- ✓ **Prolif ration du trophoblaste UNIQUEMENT au point d'adh rence**
 - Donne le **cytotrophoblaste** (CT) riche en **mitoses**
 - Le CT donnera le **syncytiotrophoblaste** (ST) par division sans cytodier se (division des noyaux sans division du cytoplasme). On a un **syncytium multi nucl e**.
- ✓ Le **ST** va **cliver les mucines** du glycocalyx (manteau   la surface des cellules)
- ✓ **Complexes ligands-r cepteurs** gr ce aux **int grines** (Rc) : c t  ** pith lial et trophoblastique**.

2. Adh rence - Fixation

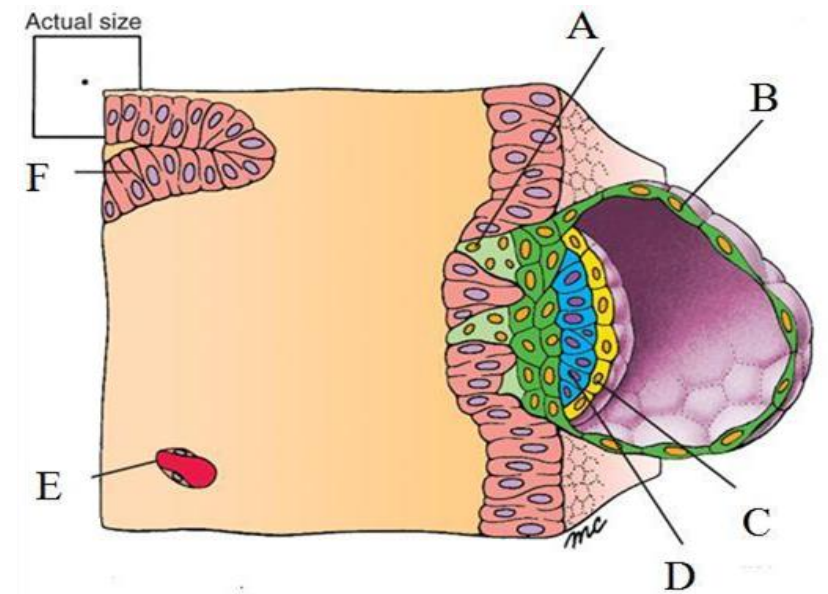
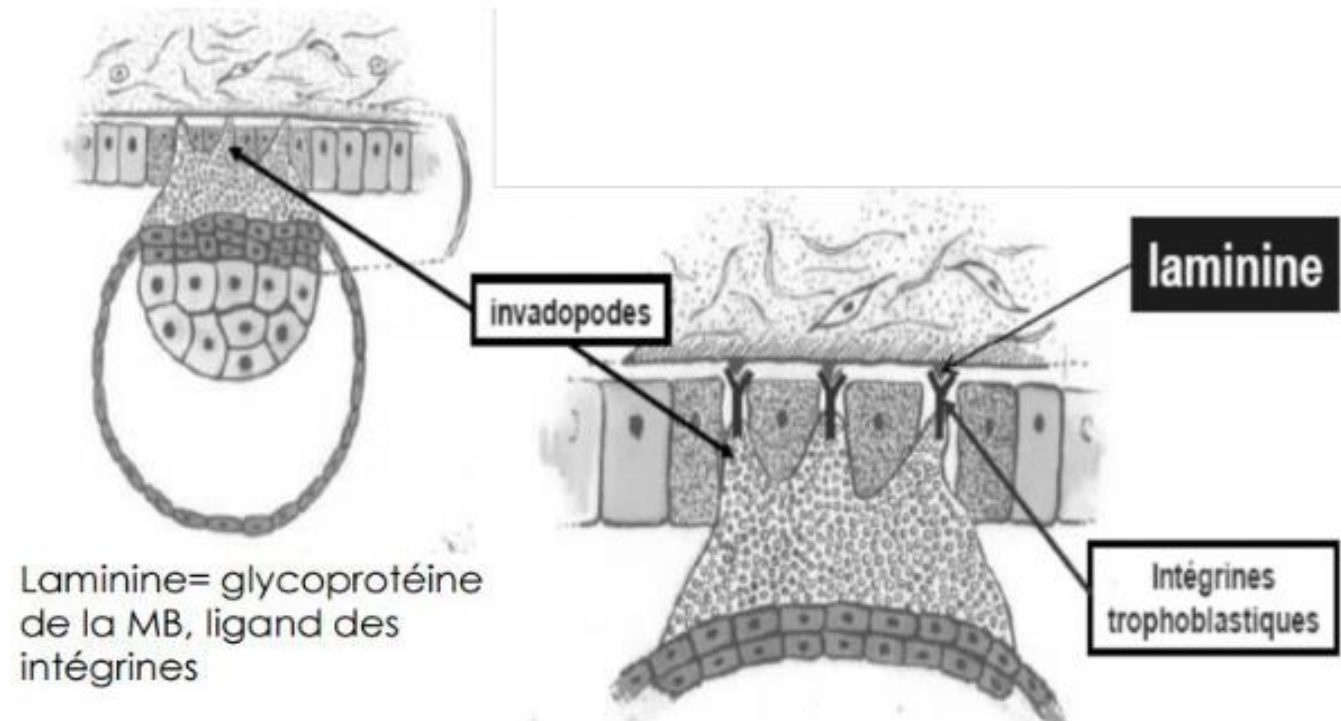


3. Intrusion - Dissociation

- ✓ Le **ST** dissocie l'épithélium endométrial par **apoptose**
- ✓ Il s'infiltré ensuite dans les cellules de la muqueuse afin de former des **invadopodes** (invagination de ST) et d'atteindre la **MB**.
- ✓ Les **intégrines** (Rc) se trouvent sur les invadopodes de **l'embryon** et interagissent avec la **laminine** (ligand) de la **MB** = **complexe ligand-Rc**



3. Intrusion - Dissociation



4. Invasion - Colonisation

- ✓ But = **traverser la MB** afin de **coloniser le chorion**.

- ✓ On a **plusieurs étapes** !
 - Destruction de la MB
 - Progression de l'œuf dans le chorion
 - Reconstitution de l'épithélium de l'endomètre

4. Invasion - Colonisation

✓ Destruction de la MB :

- **Gélatinases** (enzymes) digère le **collagène IV** de la **MB** (#Histo #Ambro #MonLove)

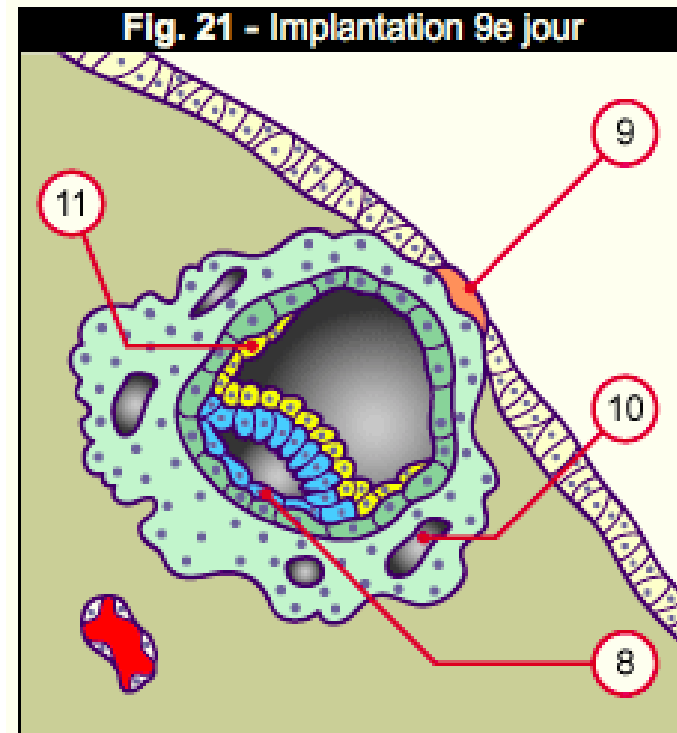
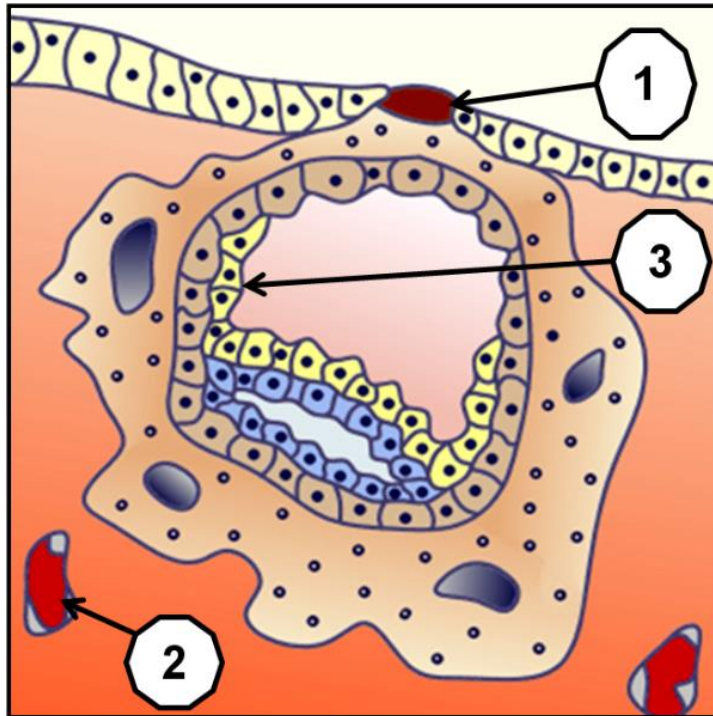
✓ Progression de l'œuf dans le chorion :

- **Complexes ligands-Rc : intégrines trophoblastiques / fibronectine de la MEC**
- Cascade moléculaire qui entraîne la sécrétion de **collagénases** par le **ST** pour dissoudre le **collagène I** de la **MEC**

✓ Reconstitution de l'épithélium :

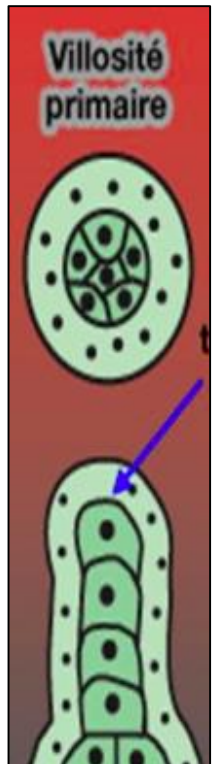
- Quand l'œuf est totalement implanté dans le chorion.
- **Bouchon de fibrine** ferme la muqueuse utérine
- A l'origine de **pseudo-menstruations** : peut entraîner des erreurs de datation de la grossesse

4. Invasion - Colonisation



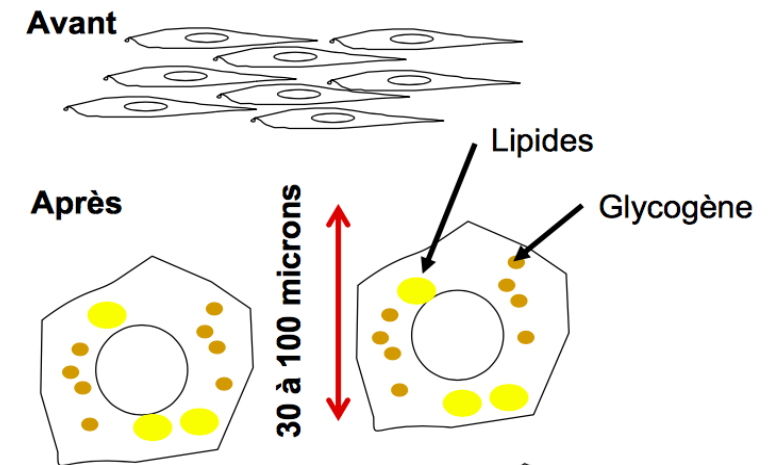
5. Circulation utéro-lacunaire

- ✓ Le ST continue de proliférer avec apparition de **lacunes**
- ✓ **La stromélysine** va lyser la paroi des vx endométriaux qui se jettent dans les lacunes du ST
- ✓ Les lacunes sont gorgées de sang : **circulation utéro-lacunaire = materno-fœtale**
- ✓ Formation de **villosités primaires** : axe de CT recouvert en doigt de gant par du ST
- ✓ Importance dans la formation du placenta !



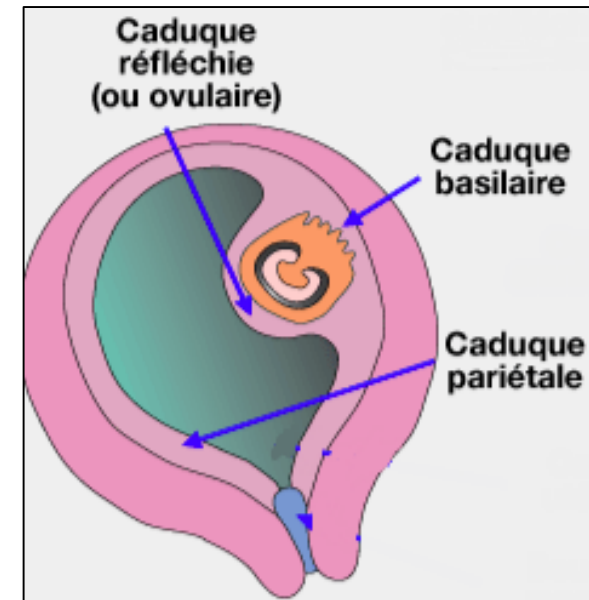
6. Réaction déciduale

- ✓ Commence en début de S2 !!!
- ✓ Transformation **épithélioïde** des fibroblastes du stroma endométrial.
- ✓ Les **fibroblastes** se gorgent de **glycogène et lipides** = nutritifs
- ✓ Deviennent **ronds** et **gros** à terme

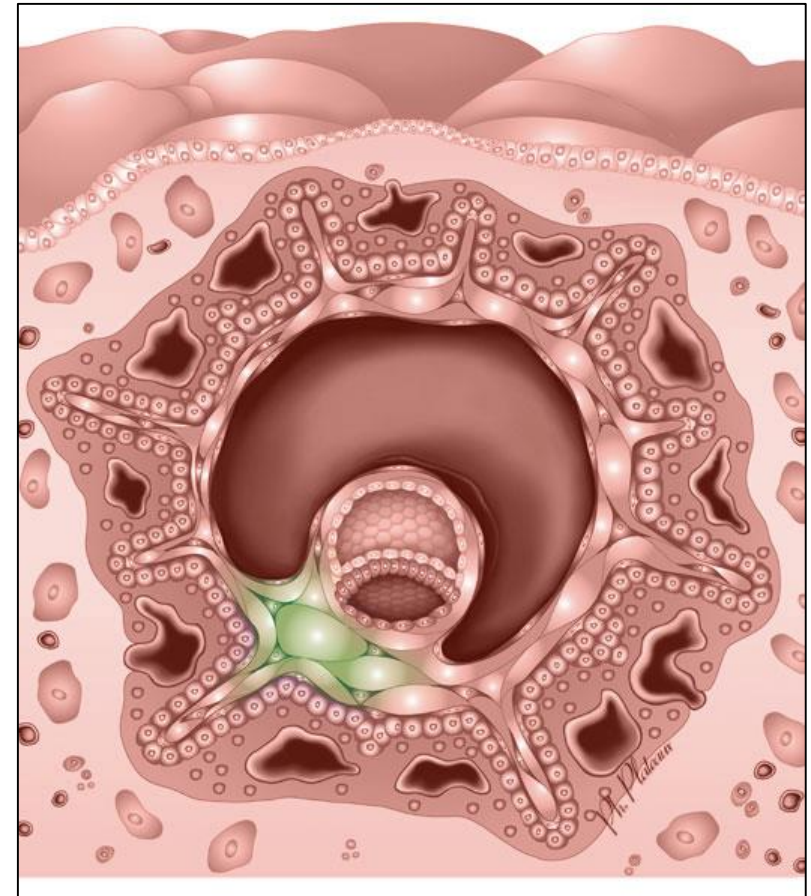


6. Réaction déciduale

- ✓ Elle a 3 rôles :
 - **Nutritif**
 - **Immunité**
 - **Régulation nidation**
- ✓ Commence dans la zone de nidation et s'étend à tout l'endomètre pour former 3 caduques :
 - **Basale = basilaire** : entre œuf et myomètre
 - **Ovulaire = réfléchie** : entre œuf et cavité utérine
 - **Pariétale** : le reste de la paroi de l'endomètre



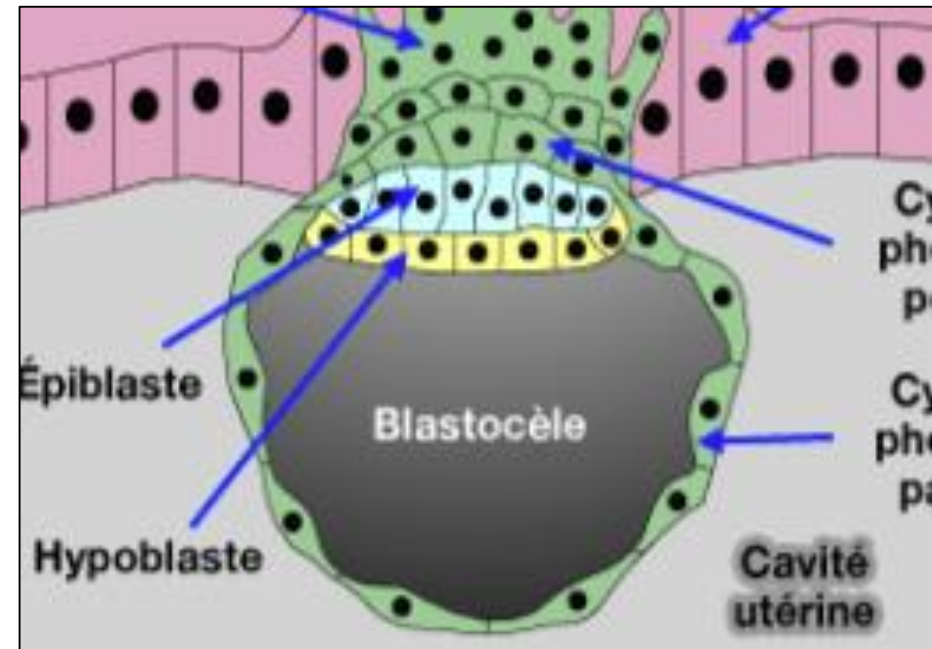
II. La formation du DED et de ses cavités



1. Formation du DED

- ▶ Dérive de la **masse cellulaire interne** = embryoblaste
- ▶ Deux feuillets :
 - ▶ **Hypoblaste** : cellules **cubiques**, couche inf → aucun dérivé définitif
 - ▶ **Epiblaste primitif** : cellules **prismatiques**, couche sup → tous les organes & annexes sauf dérivés trophoblastiques

// Intrusion - Dissociation

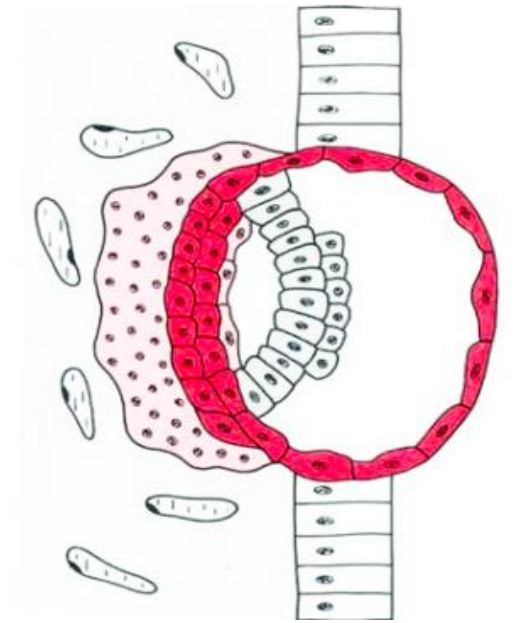


2. Formation de la cavité amniotique

- ▶ Apoptose de cellules du **cytotrophoblaste**
 - ▶ Facteur de signalisation épiblastique : **BMP-4**
- ▶ Poussée épiblastique : les **amnioblastes**
- ▶ Création de la cavité amniotique = **isolation** du DED

→ *Plafond de la cavité amniotique* : amnioblastes

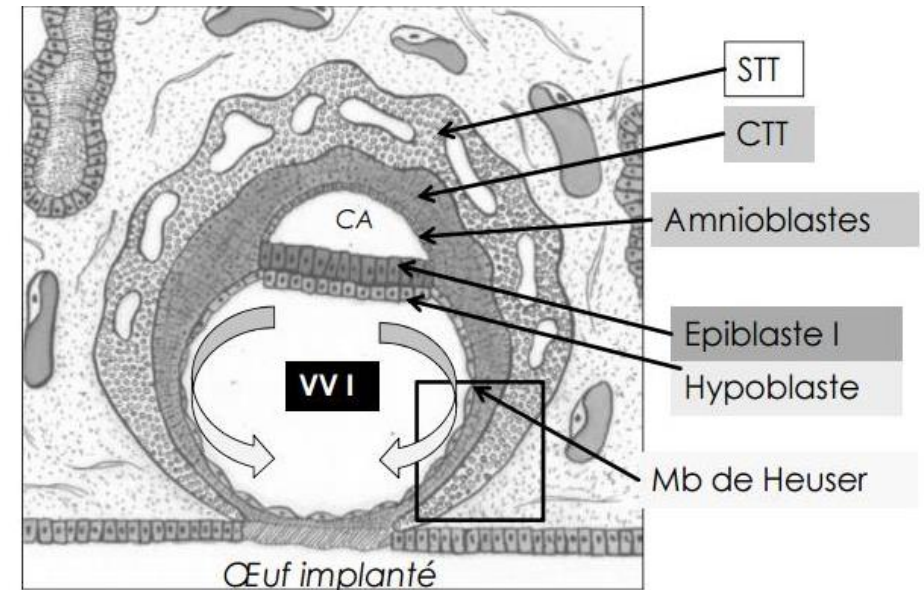
→ *Plancher* : cellules épiblastiques



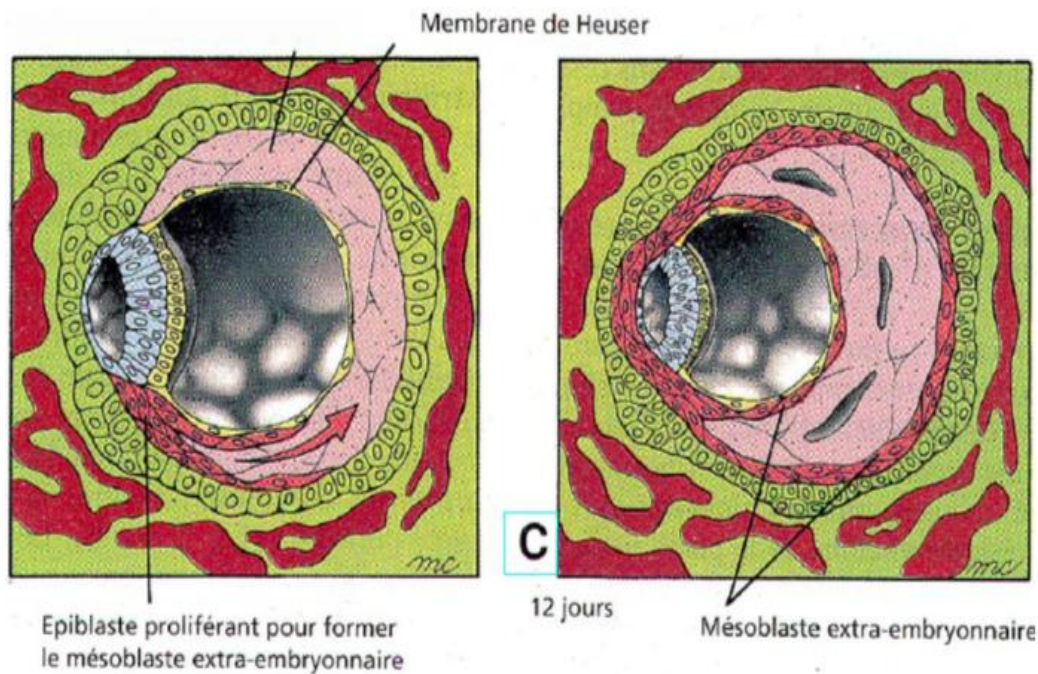
// Invasion - Colonisation

3. Formation de la mb de Heuser et de la VV1

- ▶ Première poussée hypoblastique = **membrane de Heuser**
 - ▶ Epibolie
- ▶ **Blastocoèle** → **Vésicule vitelline primitive**
 - *Plafond de la VVI : cellules hypoblastiques*
 - *Périphérie/plancher : membrane de Heuser.*
- ▶ Œuf totalement implanté



4. Formation du mésenchyme EE



- ▶ Dérivé de l'épiblaste primitif
- ▶ Autour du DED, de la cavité amniotique et de la VVI
- ▶ S'interpose entre :
 - *Membrane de Heuser et cytotrophoblaste*
 - *Amnioblastes et cytotrophoblaste*
- ▶ Tissu **réticulé, lâche et peu cellulaire**
- ▶ Se creusera par la suite de **lacunes**

5. Deuxième poussée de l'hypoblaste

Formation de la VVII

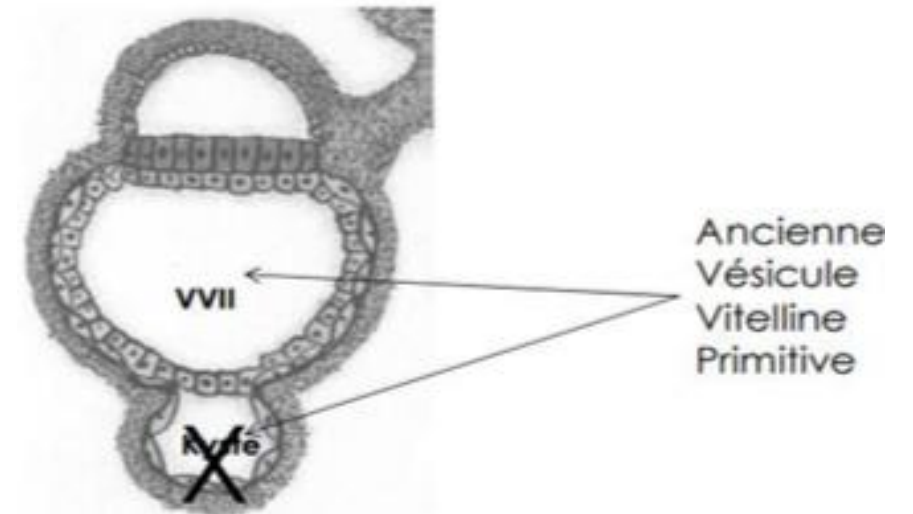
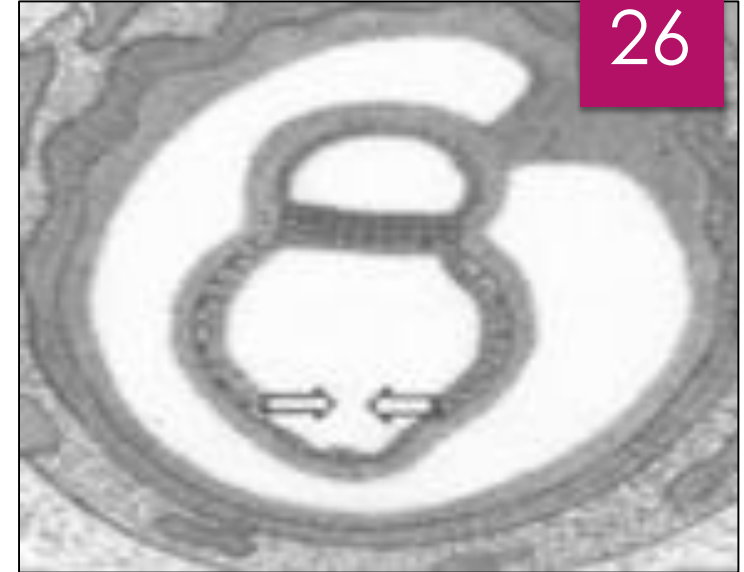- ▶ Double la membrane de Heuser en dedans
- ▶ Exclue une partie de la VVII
- **Étranglée**
- ▶ **VVII (rétrécie** par rapport à la VVI) + **kyste exo-cœlomique** qui dégénèrera

→ Plafond de la VVII : cellules hypoblastiques

→ Périphérie/plancher : cellules de la deuxième poussée épiblastique

→ Parois du kyste exo-cœlomique : membrane de Heuser uniquement

26



6. Formation du coelome externe

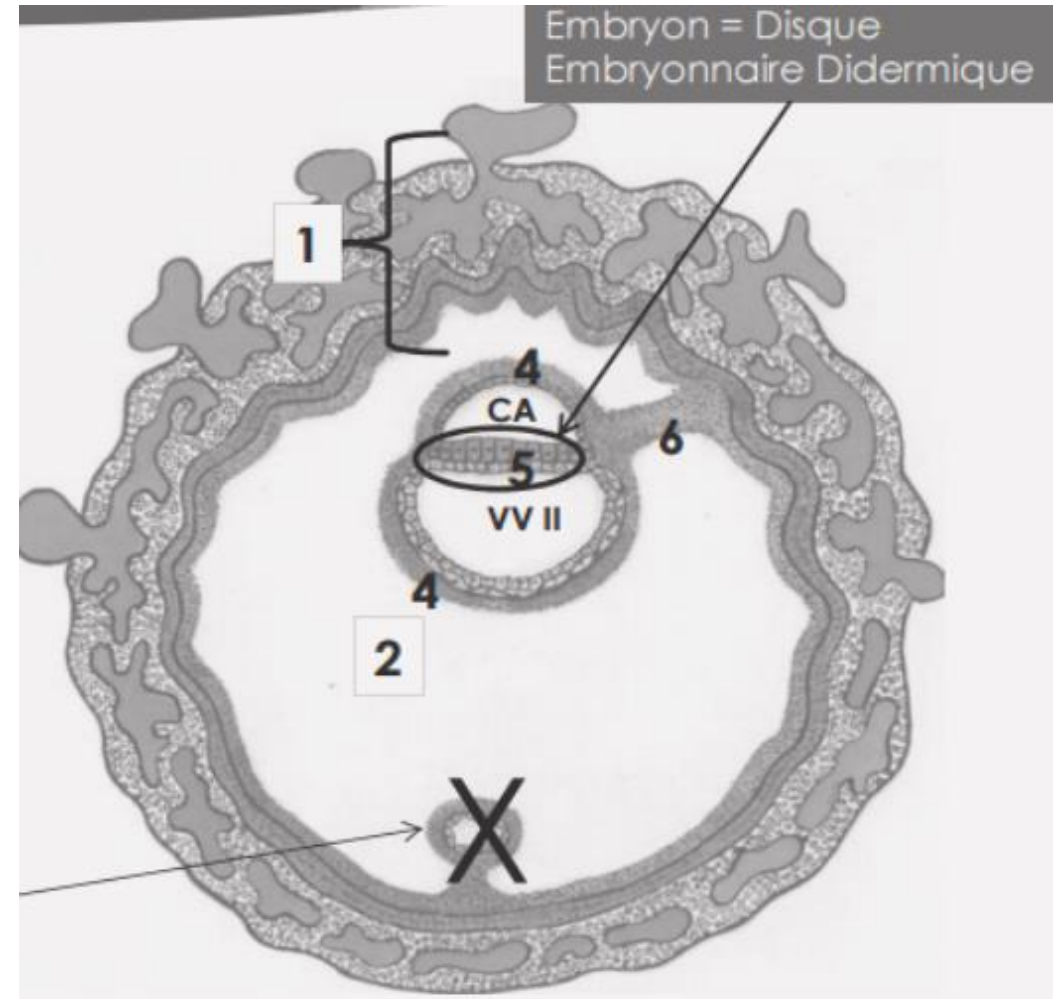
- ▶ **Lacunes du MEE** qui ont fusionné
- ▶ Entoure entièrement le DED sauf le **pédicule embryonnaire** (constitué de MEE)
- ▶ Éléments en périphérie du coelome (cytotrophoblaste, syncytiotrophoblaste...) = **chorion**
= **sphère périphérique** = **sphère chorale**
- ▶ MEE prend différents noms selon sa localisation :
 - ▶ **Feuillet externe** : **lame chorale**, tapisse le cytotrophoblaste
 - ▶ Feuillet interne :
- Lame amniotique = **somatopleure extra-embryonnaire**
- Lame vitelline = **splanchnopleure extra-embryonnaire**
 - ▶ **Pédicule embryonnaire** (relie entre eux les feuillets) → cordon ombilical.

Schéma récap ! ♡

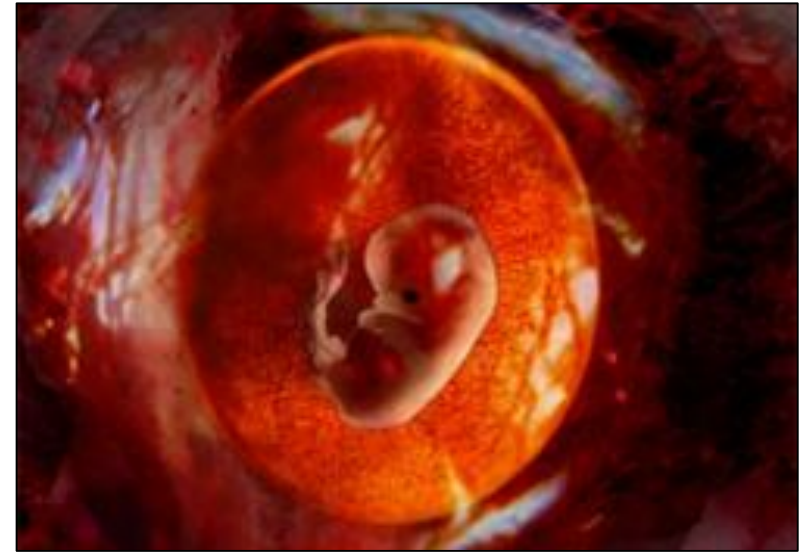1. Chorion = sphère chorale
= sphère périphérique
2. Cœlome externe
3. CA : Cavité amniotique
VVII : Vésicule vitelline II
4. Haut : Lamé amniotique
(= somatopleure EE)
4. Bas : Lamé vitelline
(= splanchnopleure EE)
5. DED
6. Pédicule embryonnaire

A vous de jouer !

28



III. Pathologies



Pathologies

- ✓ Défaut d'implantation (défaut de dialogue moléculaire)
- ✓ Défaut de nidation (nidation ectopique) : grossesses **intra** (placenta prævia) et **extra-utérines** = risques **d'hémorragie**
- ✓ Anomalies chromosomiques : mort de l'œuf et élimination au cours de la S2



♡ Vidéoooooo de l'ambiance ♡

https://www.youtube.com/watch?v=PAVo16b_6j4

A propos de la nidation et de l'apposition :

♡ QCM time ♡

A)

- On retrouve 7 étapes

B)

- L'apposition se fait par le pôle anté-embryonnaire lorsque l'endomètre est dans un état de réceptivité maximal

C)

- L'activation du blastocyste est permise par la baisse des lymphocytes T

D)

- Les facteurs de croissance épithéliaux endométriaux (HBEGF) et les Rc du trophoB créent un complexe ligand-Rc

E)

- Tout est faux !

Réponses

- ▶ **Correction : D**
- ▶ A) Faux : **6** étapes (facile celui là)
- ▶ B) Faux : L'apposition se fait par le pôle embryonnaire !
- ▶ C) Faux : Non c'est la réceptivité de l'endomètre qui est permise par la baisse des LT = tolérance immunitaire
- ▶ D) Vrai +++ Bien connaître les complexes ligands-Rc !!!

A propos de la nidation :

♥ QCM time ♥

A)

- Pendant l'intrusion le ST dissocie l'épithélium endométrial par un phénomène d'apoptose

B)

- Lors de la colonisation, les gélatinases détruisent le collagène I de la MB

C)

- La circulation utéro-lacunaire est permise grâce à la lyse des vaisseaux endométriaux par la strypsine

D)

- Les fibroblastes du chorion ont un rôle nutritif une fois que la transition mésenchymateuse a eu lieu

E)

- Tout est faux !

Réponses

▶ Correction : A

- ▶ A) Vrai !
- ▶ B) Faux ! **Le collagène IV** de la MB. Le collagène I c'est pour la MEC / collagénases
- ▶ C) Faux : C'est la **stromélysine** 😊 La strypsine c'est pour le Hatching dans la S1 !
- ▶ D) Faux : transition **épithélioïde**

♡ QCM time ♡

A propos de la formation des cavités :

A)

- La formation du DED et de ses cavités a lieu juste après la nidation.

B)

- Le DED dérive de la masse cellulaire interne (= trophoblaste).

C)

- L'Hypoblaste est composé de cellules prismatiques, il ne donnera aucun dérivé définitif.

D)

- L'Epiblaste est un composé de cellules cubiques, il donnera tous les organes et tissus extra-embryonnaires (sauf les dérivés trophoblastiques).

E)

- Tout est faux !

Réponses

▶ Correction : E

- ▶ A) Faux : la formation du DED se fait **en parallèle** de la nidation ++++++
- ▶ B) Faux : en soi si on oublie la parenthèse c'est vrai mais la MCI c'est l'embryoblaste, pas le trophoblaste !!
- ▶ C) Faux : l'hypoblaste c'est des cellules **cubiques** et pas cylindriques ;)
- ▶ D) Faux : l'épiblaste c'est des cellules **prismatiques** et pas cubiques ;)
- ▶ E) Vrai : on vous aime <3

♡ QCM time ♡

A propos du MEE :

A)

- Au niveau du feuillet externe, on retrouve la lame chorale.

B)

- Au niveau du feuillet interne, on retrouve la lame amniotique et la lame vitelline.

C)

- La lame amniotique s'appelle aussi splanchnopleure extra-embryonnaire.

D)

- La lame vitelline d'appelle aussi somatopleure extra-embryonnaire.

E)

- Tout est faux !

Réponses

- ▶ **Correction : AB**
- ▶ Pour C) et D), les noms sont inversés !