

Les Secrets des Stades CARNEGIES...

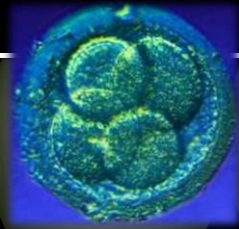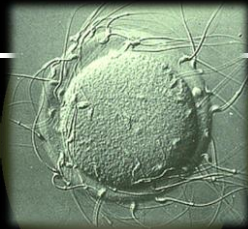


CARNEGIE NUMBER ONE

Démarre à la Fécondation ... S'achève avant le
Stade de Morula...

Comprend (J0-J3) :

- Fécondation
- Segmentation
- Clivage



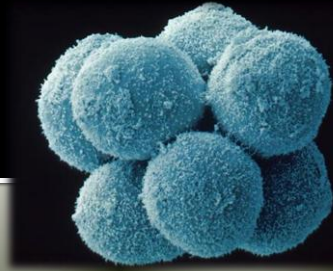


CARNEGIE NUMBER TWO

Démarre au Stade Morula ... S'achève juste
avant le Stade Blastocyste...

Comprend (J4) :

- Morula
- Compaction
- Polarisation
- Début de creusement d'une cavité liquidienne

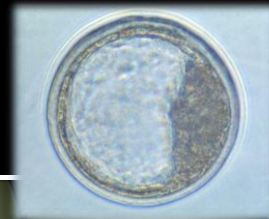

CARNEGIE NUMBER THREE

Démarre du Stade Blastocyste ... S'achève avant le
début de l'implantation...

Comprend (J5-J6) :

- Trophoblaste + Embryoblaste
- Blastocœle
- Débarquement dans la cavité utérine
- Rupture de la zone pellucide






CARNEGIE NUMBER FOUR

Démarre au début de l'implantation ... S'achève à la fin de l'implantation

Comprend (J7-J9) :

- Cytotrophoblaste + Syncytiotrophoblaste
- Epiblaste + Hypoblaste → D.E.D
- Cellules Amnioblastiques
- Apparition de Membrane de Heuser
- Vésicule Vitelline Primitive
- Mise en place du Réticulum



CARNEGIE NUMBER FIVE

Démarre après la mise en place du Réticulum ... S'achève avant l'apparition du pédicule embryonnaire.

Comprend (J9-J10-J11-J12-J13) :

- Mésoblaste Extra Embryonnaire
- Cavité chorale limitée par Splanchno et Somato E.E
- Apparition des villosités primaires
- Seconde poussée proliférative de la Mb de Heuser (fin).



CARNEGIE NUMBER SIX

Stade du pédicule embryonnaire...

Comprend (J14-J15) :

- Villosités Trophoblastiques Secondaires bien visibles.
- Cavité Chorale énorme.



CARNEGIE NUMBER SEVEN

Stade de la ligne primitive ...

Comprend (J15-J16-J17) :

- détermination droite-gauche.
- Nœud de Hensen.
- Gastrulation: ento + ecto + méso IE → D.E.T
- Tube Notochordal.
- Plaque Préchordale.



CARNEGIE NUMBER EIGHT

Stade du Canal Neurentérique...

Comprend (J17-J18) :

- Plaque Notochordale
- Ilots sanguins dans mésoblaste EE.
- Premiers somitomères visibles
- Somatopleure/Splanchnopleure IE
- Plaque Neurale




CARNEGIE NUMBER NINE

Stade de Somitisation...

Comprend (J18-J19-J20-J21) :

- Somites primordiaux
- Ebauche du Coeur
- Allantoïde dans Pédicule Embryonnaire
- Début formation Gouttière Neurale
- 7 premiers somitomères apparus
- Vésicules Optiques Primaires
- Toujours 1 ou 2 paires de somites au CARNEGIE 9 avancé.




CARNEGIE NUMBER TEN

Stade d'éveil du Cœur ...

Comprend (J21-J22-J23) :

- Chorde définitive
- Début de formation du Tube Neural
- Neuropores largement ouverts
- Courbure Céphalique, Arcs Branchiaux
- Apparition ET disparition Pronéphros
- Fin Stade : Canal de Wolff a rejoint le cloaque, Pronéphros disparu.




CARNEGIE NUMBER ELEVEN

Stade de la Plicature ...

Comprend (J23-J24-J25-J26) :

- Neuropore ANTERIEUR fermé
- Stade de fusion des Aortes Dorsales
- Inflexion du Tube Cardiaque
- Cellules du Sclérotome diffusent vers le Tube Neural.
- Début Stade Indifférencié des Gonades + Gonocytes primordiaux vers l'épithélium cœlomique.
- Fusion des Tubes Endocardiques → TCP



CARNEGIE NUMBER TWELVE

Embryon en 3 Dimensions

Comprend (J26-J27-J28-J29) :

- Ebauches Membres Supérieurs
- Neuropore POSTERIEUR fermé
- Début Neurulation 2ndaire
- 3 Arcs Branchiaux, placode otiques et optique
- Début mise en place 3 vésicules Cérébrales

- Cloisonnement Atrio-Ventriculaire
- Septum Primum, Bourgeon Urétéral, Mésonéphros en développement
- Début Evolution de la placode otique
- Extrémité inf. éperon périnéal au niveau de l'abouchement de Wolff



CARNEGIE NUMBER THIRTEEN

Vous avez des Jambes ... Enfin presque.

Comprend (J28-J29-J30-J31-J32) :

- Ebauches Membres Inférieurs
- Arc mandibulaire
- Première ébauche Canal de Muller
- Stomodéum + Bourgeon Frontal + Bourgeons Maxillaires Supérieur
- Corps de Wolff très développé

- Fin d'évolution des Arcs Pharyngiens + Fin Morphogénèse externe du Cœur
- Début cloisonnement des Ventricules
- Ebauche de la Gonade non reconnaissable
- Une partie de l'épithélium cœlomique s'individualise en épithélium germinatif vers où se dirigent les gonocytes primordiaux.