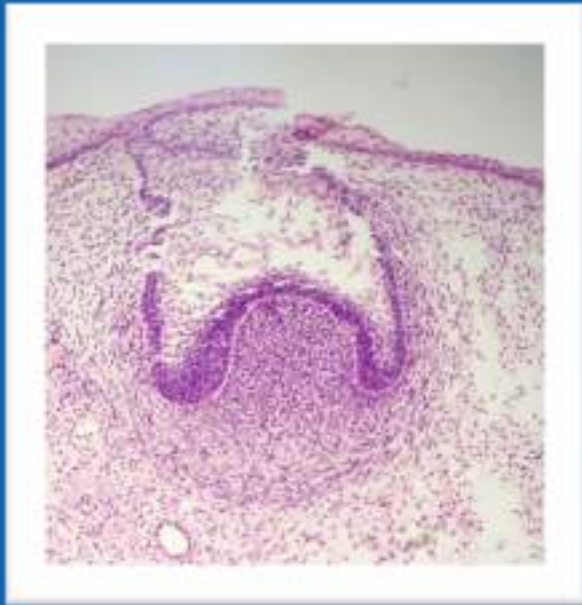


Un cours d'embryo des dents plutôt simple et rapide, et qui tombe chaque année donc
++ !



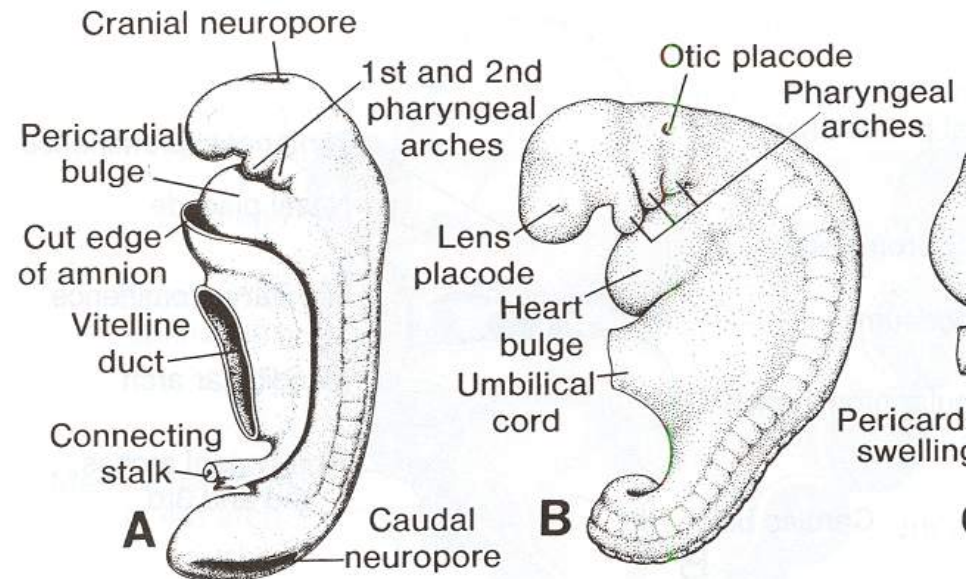
Aspects Morphologiques et Régulation de l'Odontogénèse

1)

Mise en place de l'épithélium odontogène

- L'organe dentaire se forme par un dialogue **épithélium/mésenchyme**
- **Rappel** : Mouvement antéro-post de l'embryon → *Plicature* → **Arcs pharyngés**

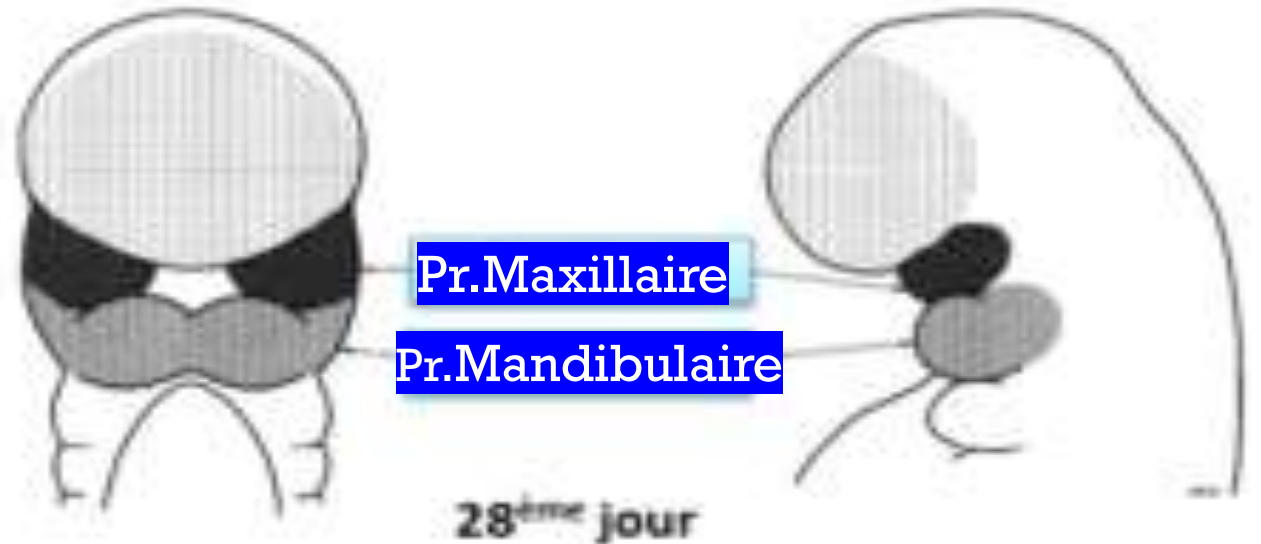
- Aspect simplifié de l'embryon avec ses arcs pharyngés à J25 puis J28 :



*** J 28 ***

Formation des procès Maxillaires et Mandibulaires

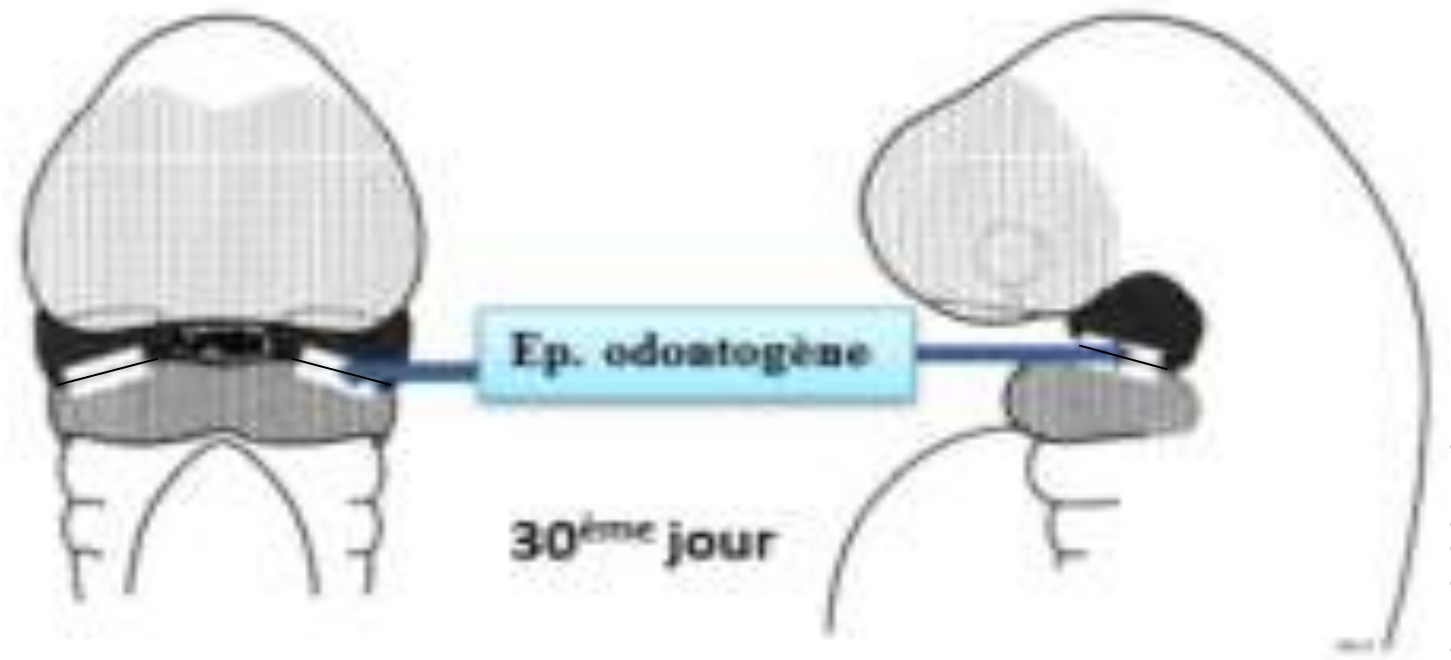
- **1) Prolifération** des cellules latérales de **l'arc 1** en antérieur
- **2) Dédoublément** en procès **maxillaire (en haut)** et **mandibulaire (en bas)**



*** J 30 ***

Apparition de
l'épithélium
odontogène

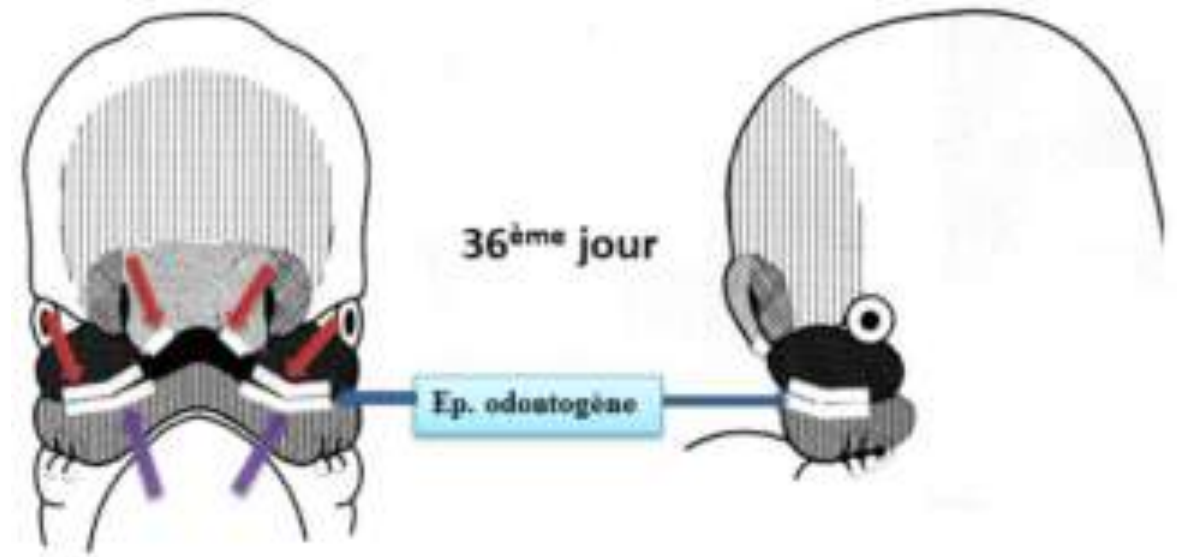

- **L'épithélium odontogène** se forme en **inférieur du procès maxillaire** et en **supérieur du procès mandibulaire**
- Attention, l'épithélium odontogène **dérive** de **l'épithélium oral**, ils sont donc à distinguer !



* * * J 35 – 36 * * *

Apparition du bourgeon nasal

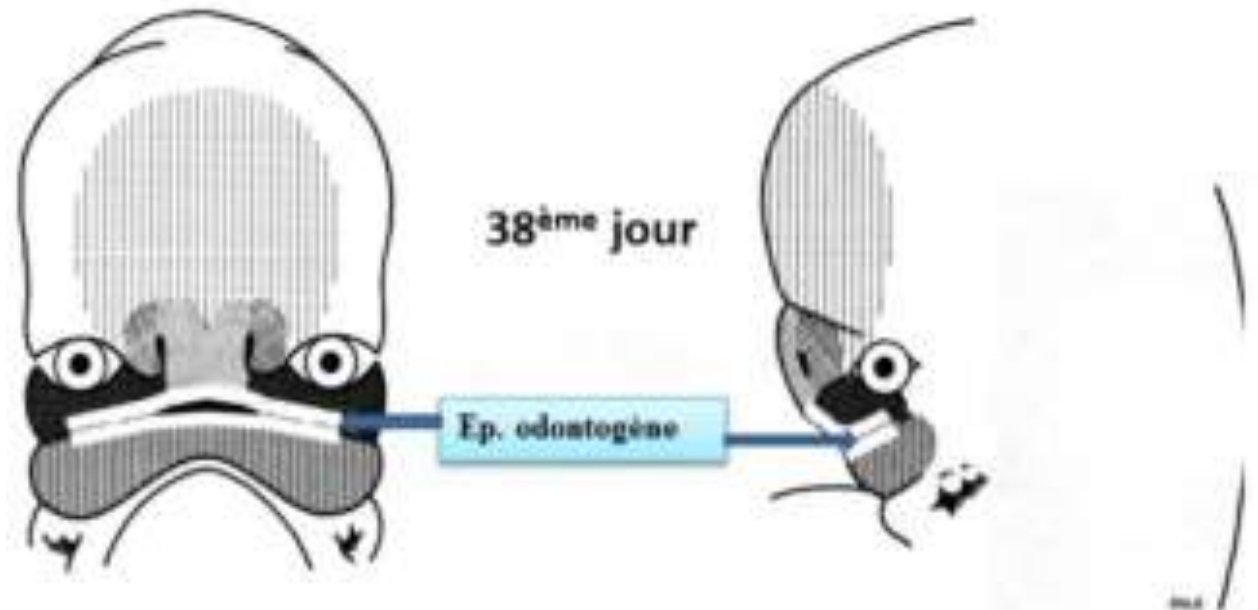
- A J 35, Le bourgeon céphalique antérieur prolifère donnant le **bourgeon nasal** divisé en **procès nasal médian** et **latéral** + une **dépression centrale** (future narine)
- A J 36, apparition de **2 épithélias odontogènes** sur la partie **inf** du bourgeon nasal



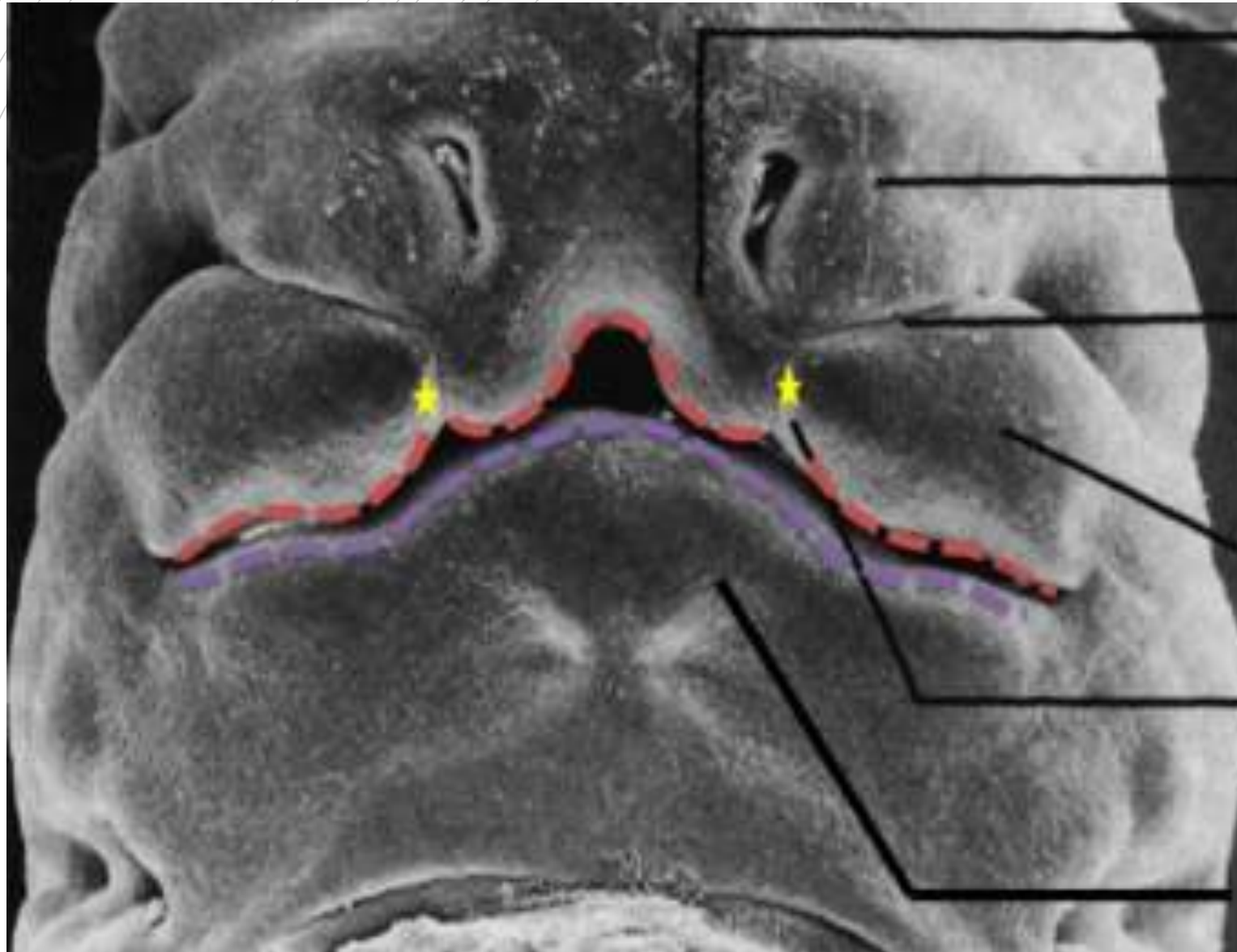
* * * J 38 * * *

Apparition d'un
épithélium
odontogène
continu

- **On a une fusion des épithélias qui donne :**
- ✓ **1 épithélium odontogène maxillaire** : formé par la fusion de **4 épithélias** : les 2 maxillaires d'origine + les 2 du bourgeon nasal
- ✓ **1 épithélium mandibulaire** : fusion des 2 épithélias mandibulaires



Embryon de 7 semaines



Procès nasal médian

Procès nasal latéral

Sillon de séparation des
procès maxillaire et nasal
Latéral

Procès maxillaire

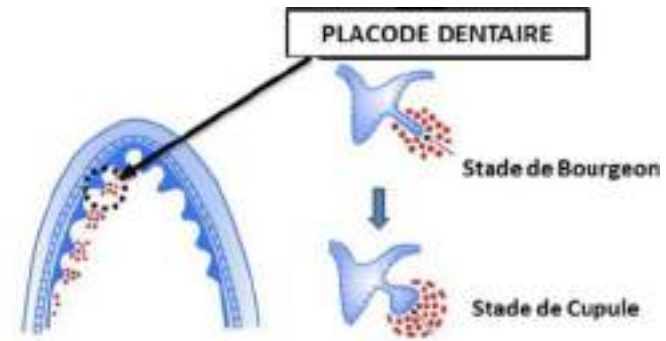
Sillon de séparation des
procès maxillaire et nasal
médian

Procès mandibulaire

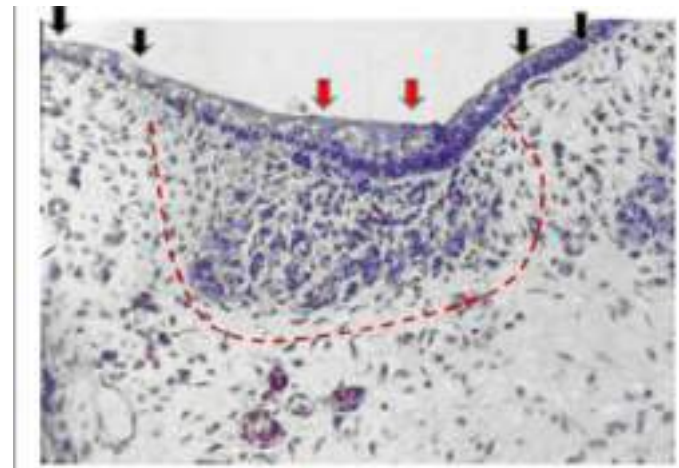
2)

Evolution de l'épithélium odontogène et du mésenchyme

- **En coupe horizontale** : L'épithélium odontogène est une **lame continue en fer à cheval** tapissée par l'épithélium oral



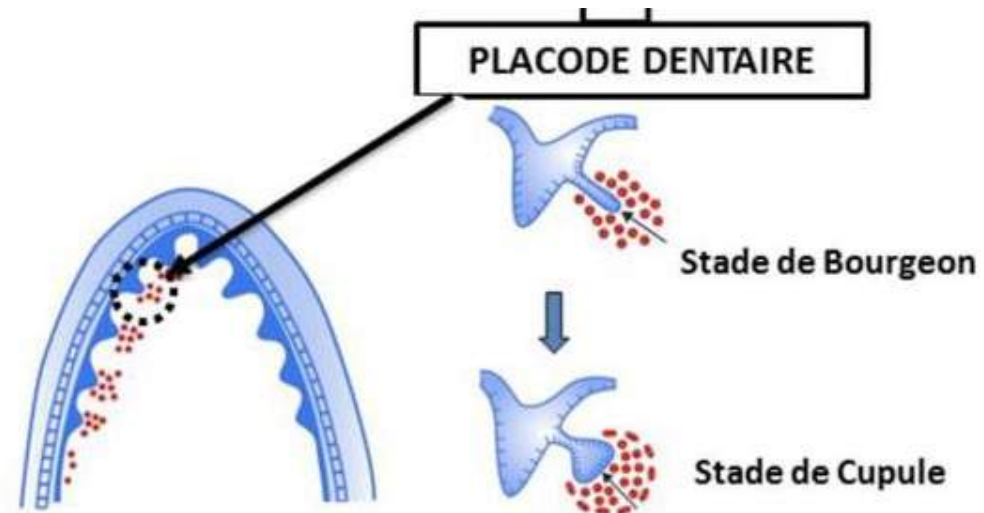
- **En coupe frontale** : L'épith. odontoG, qui est un épaississement de l'épith. Oral, s'enfonce dans l'éctomésenchyme sous jacent, puis se **dédouble** en **lame vestibulaire** et **lame dentaire**.



A)

Lames dentaires et vestibulaires

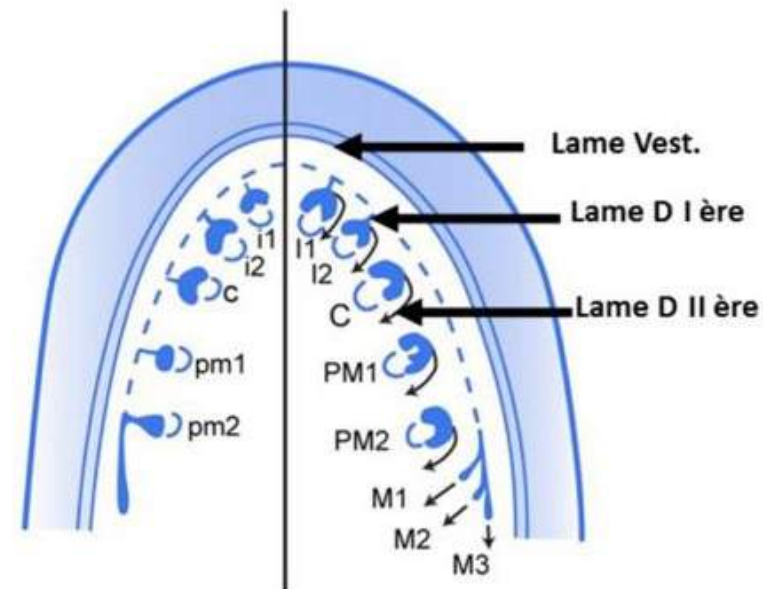
- **Lame vestibulaire** : Elle **s'apoptose** et forme le **vestibule** (espace qu'il y a entre les dents et la joue)
- **Lame dentaire +++** : A l'origine des arcades maxillR et MandibulR. Elle subit une **régionalisation** puis une **segmentation** donnant les **placodes dentaires**, appendues à la lame dentaire par un cordon épithélial = **Lame dentaire PRIMAIRE**



+++

Produits des lames dentaires

- 1) **D'abord**, on a **10** placodes donnant **10** germes par arcade à l'origine des dents temporaires
- 2) **Ensuite**, la lame primaire donne la **lame secondaire** avec **16** germes par arcade cette fois, à l'origine des dents permanentes

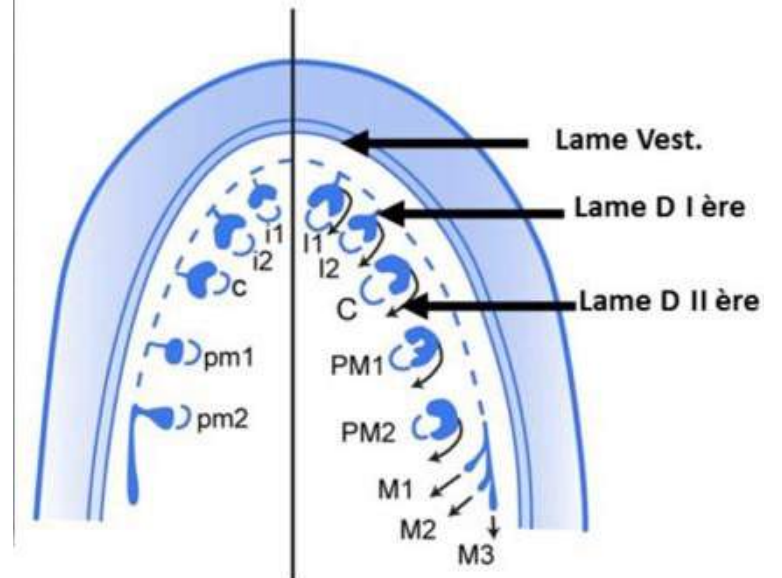


Lames dentaires secondaires

- On a 1 LD 2R par LD 1R sauf pour **M2 temp** → **4 LD 2R**
- → Il y **3** types de dents supplémentaires en denture perm : **PM1 PM2 et la M3**, il faut donc + de lames dentaires 2R que de 1R
- *LD 1R Incisives + canines Temp* → LD 2R **Incisives + canines perm**
- *LD 1R Molaire 1 temp* → LD 2R **PM1 perm**
- *LD 1R Molaire 2 temp* → LD 2R **PM2, M1, M2 et M3 perm**

→ Donc **16** LD 2R par arcade

Lame dentaire Secondaire et bourgeons de Remplacement



Incisive centrale et latérale
 Canine
 Molaire1

→ Lame Primaire unique
 ↓
 Lame secondaire unique

Molaire2 → 1 Lame Prim. → 4 Lames Sec.
 ⇒ 16 lames dentaires secondaires par arcade dentaire

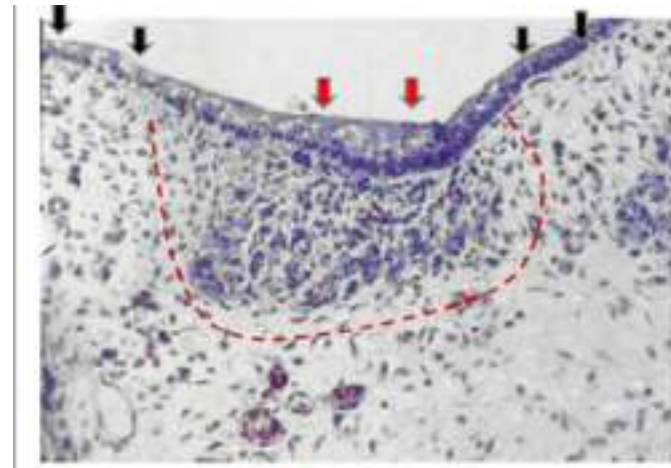
B)

Histo de l'épith. OdontoG

- L'épith. OdontoG est dit **continu, arciforme et stratifié**, il « s'épaissit » de l'épith. Oral.

- **Explication** : La plaque équatoriale de **l'épith OdontoG** est **parallèle** à la MB → **Invagination** dans l'éctomésenchyme , alors que celle de **l'épith Oral** est **perpendiculaire** à la MB → **Elongation** à la surface

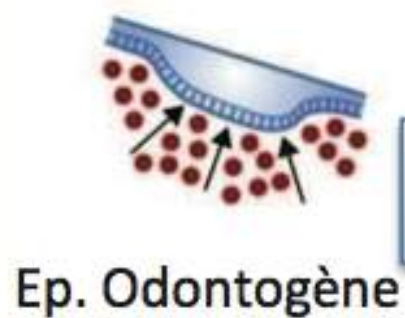
- **Sous** l'épith. OdontoG on a une densification cellR de **l'ectoMes** par **migration des CCNs** et par **diminution de la matrice extracellulaire** (= rapprochement des cellules). Cette densification n'est **PAS** due a une augmentation des mitoses !



3)

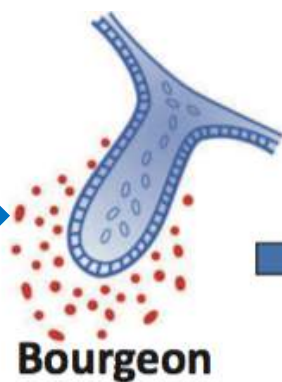
Stades d'évolution des placodes

- La placode va évoluer selon 3 stades : **Bourgeon, cupule** (jeune puis agée), et **cloche +++**
- Chaque placode dentaire, quelque soit sa localisation, évoluera de façon **IDENTIQUE** jusqu'au stade de **CLOCHE +++**
- **Cloche** → Apparition des lames dentaires (LD) **2R**.
- Les LD 1R s'**apoptosent**, le germe dentaire temporaire ne sera plus lié à la cavité orale

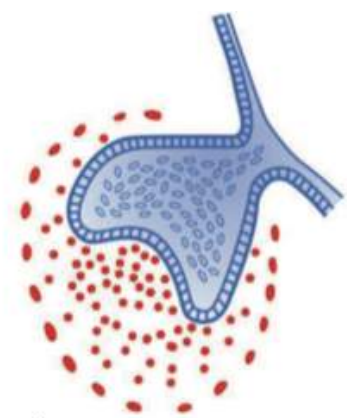


Formation de l'Épithélium Odontogène

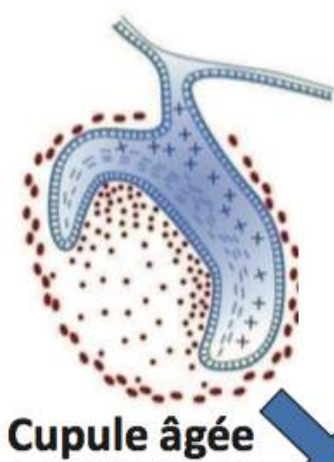
Ep. Odontogène



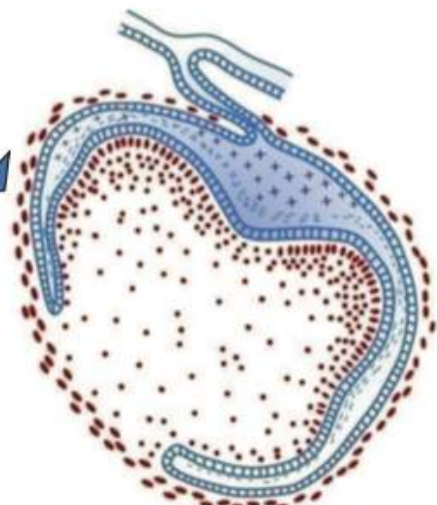
Bourgeon



Cupule jeune



Cupule âgée



Cloche

Evolution de l'épithélium OdontoG

A)

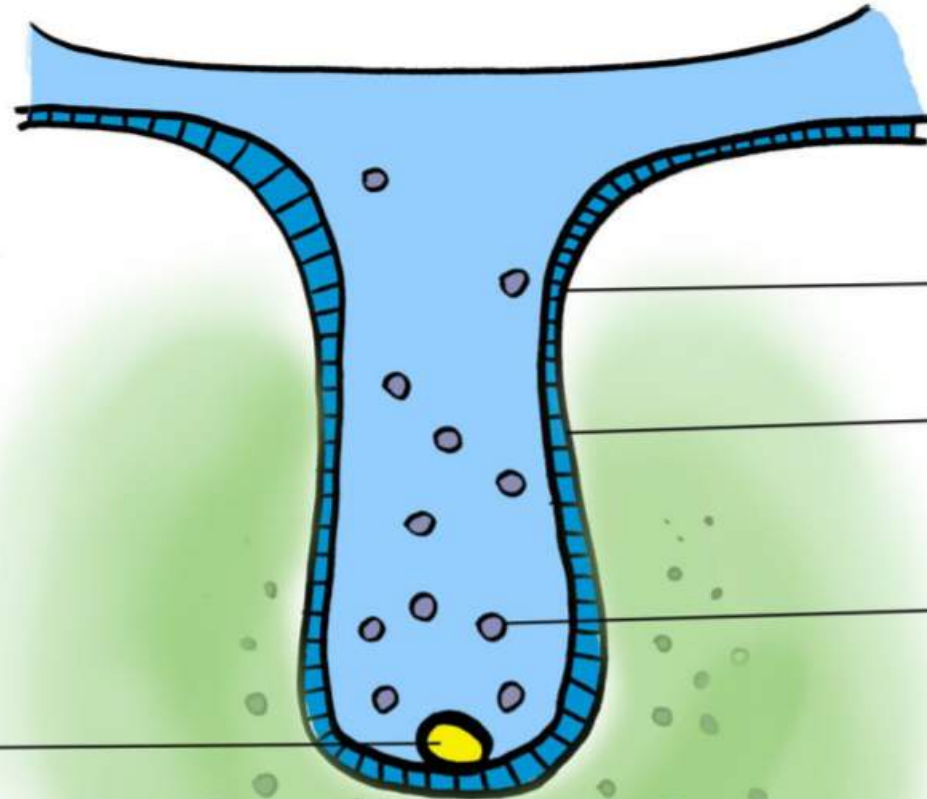
Stade du bourgeon

- **Partie épithéliale** : Forme un cylindre s'enfonçant dans l'ectoMes. De l'intérieur vers l'extérieur on a : C de remplissage → C basales → Membrane basale
- A la fin du stade, formation dans la partie apicale d'un **noeud de l'émail primaire** (NEP), qui est composé de **cellules identiques à l'épithélium**, mais de molécules de signalisation / facteurs de transcription spécifiques
- **Partie ectoMes** : Faible MEC et forte densité cellulaire
- **Périphérie** : Ne se distingue pas de l'ectoMes

STADE DE BOURGEON

BLEU : Partie épithéliale

VERT : Partie EctoMesenchymateuse



Cylindre épithélial qui s'enfonce dans l'éctomésenchyme (EM)

Membrane + cellules basales

Cellules de remplissage

Noeud d'émail primaire (NEP) en apical

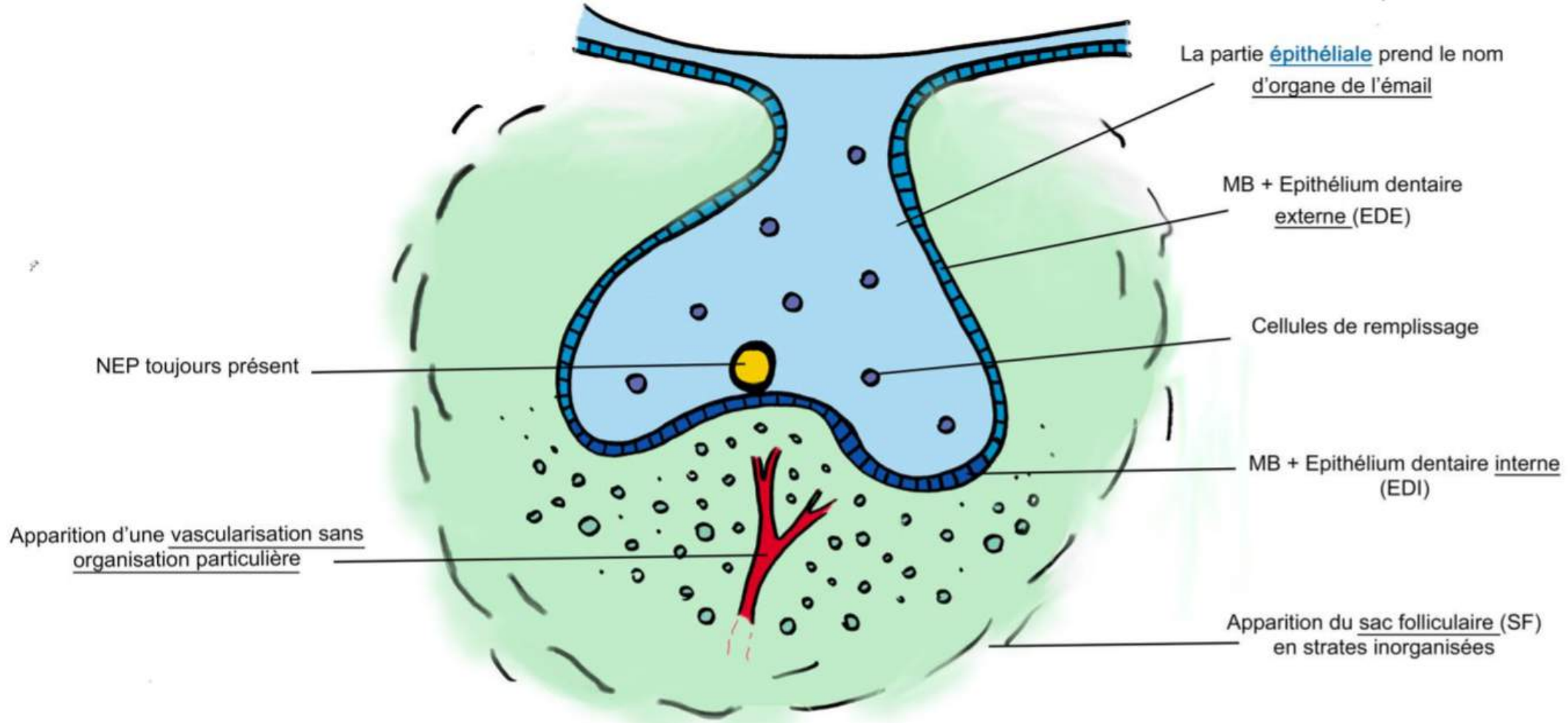
Partie EctoMesenchymateuse :
Forte densité celluIR
Faible matrice extra cellulR

B)

Stade de cupule jeune

- **Partie épithéliale**: Prend le nom **d'organe de l'émail**
 - NEP toujours présent ++
 - La couche cellulaire basale prend le nom **d'épithélium dentaire externe (EDE)** en regard de l'extérieur de la cupule et **d'épithélium dentaire interne (EDI)** en regard de l'intérieur de la cupule, face à la partie EctoMes
 - La MB existe toujours et sépare l'EDE et l'EDI de la partie EctoMes et de la périphérie
- **Partie EctoMes** : En regard de l'EDI , apparition d'une **vascularisation inorganisée**
- **Périphérie** : Apparition du **sac folliculaire (SF)**, composé de strates inorganisées

STADE DE CUPULE JEUNE



NEP toujours présent

Apparition d'une vascularisation sans organisation particulière

La partie épithéliale prend le nom d'organe de l'émail

MB + Epithélium dentaire externe (EDE)

Cellules de remplissage

MB + Epithélium dentaire interne (EDI)

Apparition du sac folliculaire (SF) en strates inorganisées

C)

Stade de cupule agée

▪ Partie épithéliale :

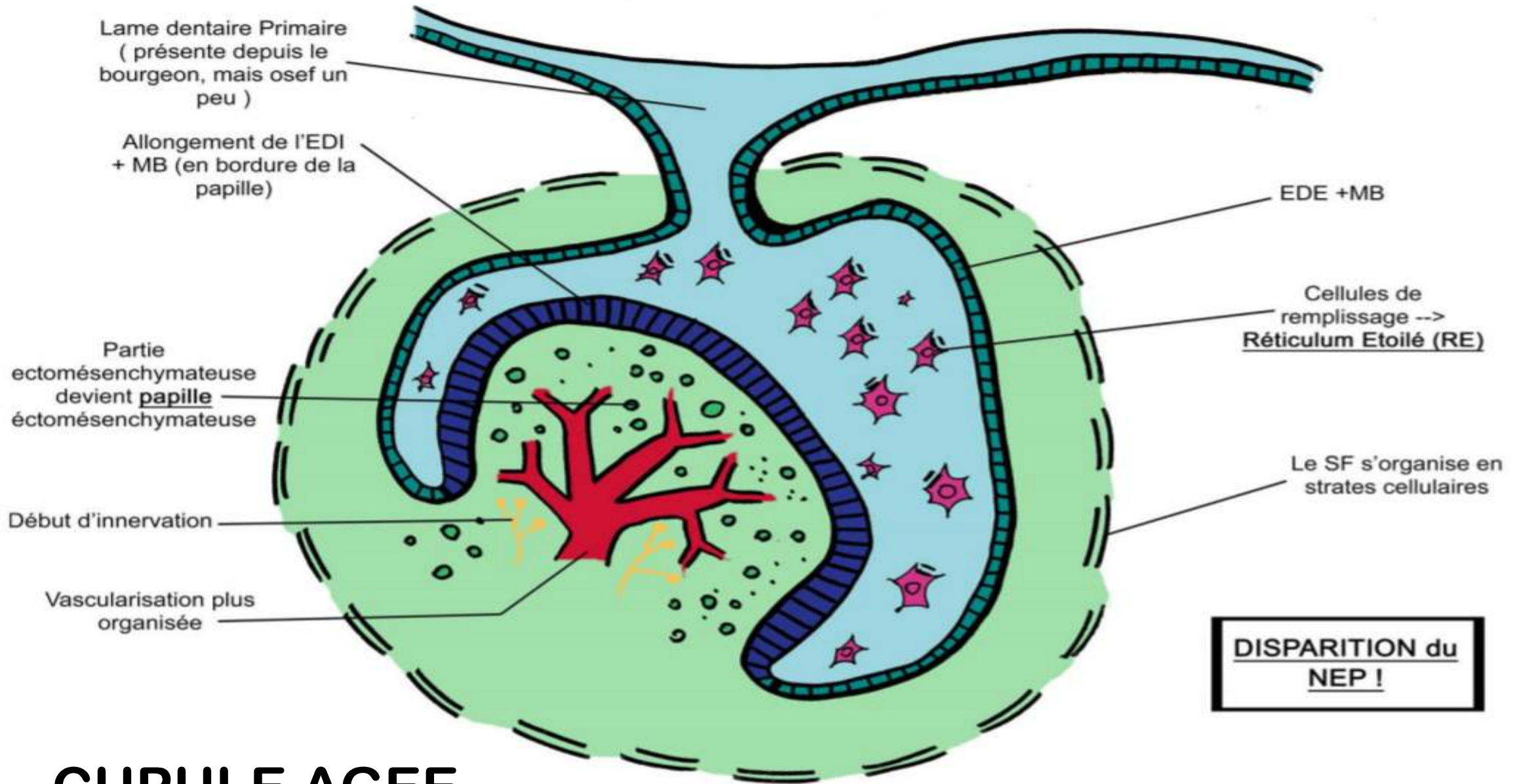
- Disparition du NEP +++
- Modifications des cellules de remplissage en cellules étoilées (car entrée hydrique) → devient le **réticulum étoilé (RE)** **RECAP** : Extérieur vers int : EDE – RE - EDI
- Les cellules de l'EDI s'allongent

▪ Partie EctoMes :

- Prend le nom de papille EctoMes
- Vascularisation + organisée et début d'innervation

▪ Partie périphérique :

- Organisation du SF



DISPARITION du NEP !

CUPULE AGEÉE

D)

Stade de cloche +++

■ Partie épithéliale :

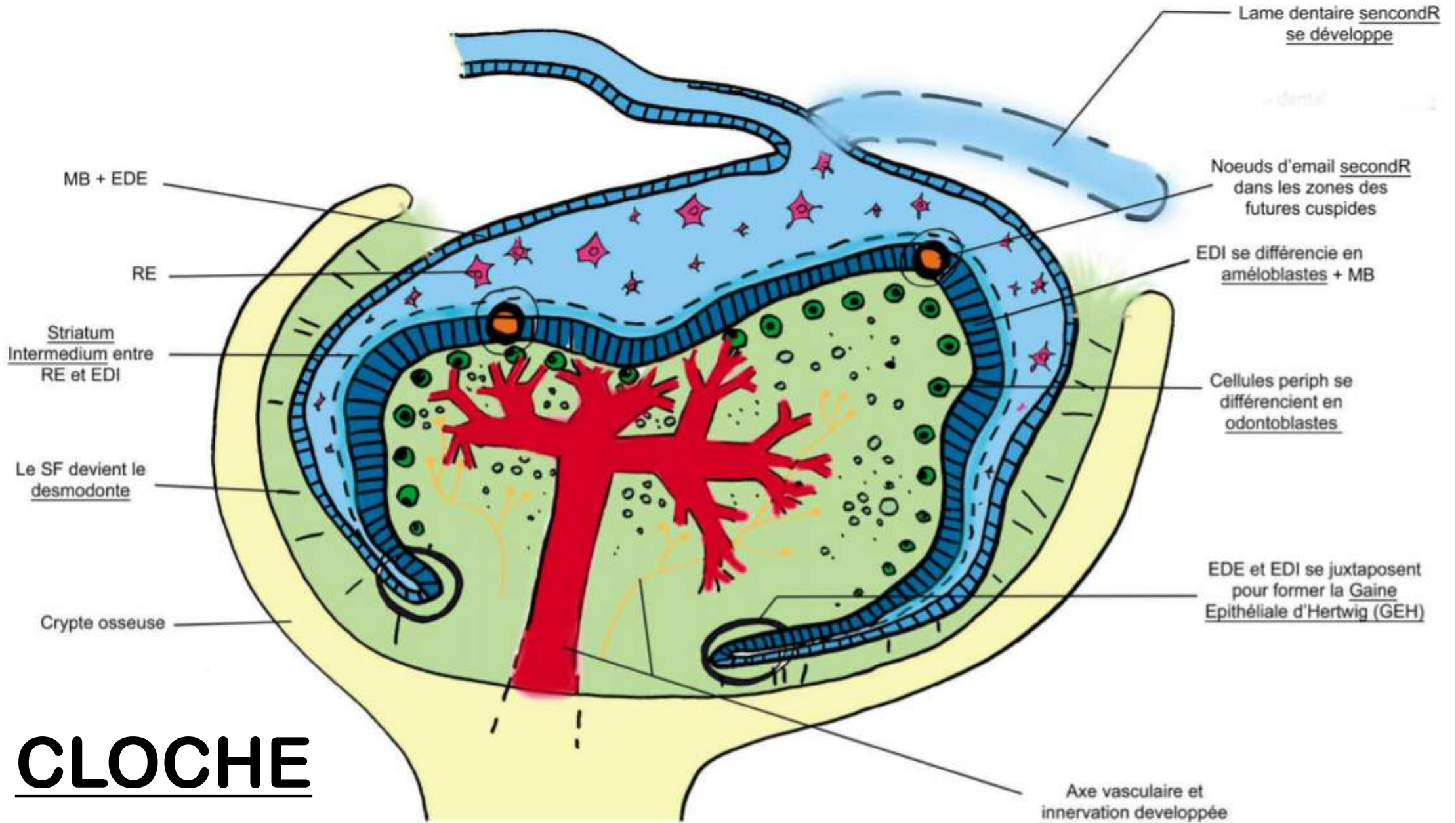
- Apparition de **Noeuds d'Email Secondaires (1 ou +)** dans les zones des futures cuspides
- Entre le RE et l'EDI apparait le **Striatum Intermedium (SI)**
- EDI s'allongent encore = futurs **améloblastes** +++
- Extrémités de la cloche : EDI et EDE se superposent donnant la **Gaine Epithéliale de Hertwig** à l'origine des racines +++
- Apparition progressive de la lame dentaire secondaire

■ Partie EctoMes :

- Les cellules en face de l'EDI se différencient en **odontoblastes**
- La morphologie dentaire se met en place, individualisation de chaque germe dans une crypte osseuse
- Véritable **Axe vasculaire** et innervation développée

■ Partie périphérique :

- Le SF donne le **desmondonte**, entre l'os et la dent



CLOCHE

The background features several sets of concentric, curved lines in the top-left and bottom-right corners. These lines are a light gray color and include both solid and dashed styles, creating a sense of motion or a circular path.

FIN

- **RECAP ET POINTS IMPORTANTS**